

## 臨床経験

## 浸潤・再発様式からみた膵頭部領域癌に対する 上腸間膜動脈周囲郭清の意義

金沢大学第2外科

萱原 正都 永川 宅和 荒川 元 八木 治雄  
二上 文夫 長森 正則 北川 裕久 太田 哲生  
上野 桂一 宮崎 逸夫

膵頭部領域癌133例（膵頭部癌70例，下部胆管癌31例，乳頭部癌32例）の再発・浸潤様式を検索し，上腸間膜動脈神経叢一部温存郭清の可能性について検討した。リンパ節転移は膵頭部癌の79%，下部胆管癌の67%，乳頭部癌の44%に，神経叢浸潤はそれぞれ60%，26%，3%に認められた。神経叢浸潤部位は膵頭部癌ではPL. phIIが，下部胆管癌ではPL. phIが多かった。また，No. 14リンパ節転移率はそれぞれ34%，32%，16%，No. 16転移率はそれぞれ19%，6%，0%であった。再発形式を膵頭部癌肉眼治癒再発確認40例でみると，リンパ節再発，後腹膜局所再発が88%にみられた。下部胆管癌治癒再発6例では全例に後腹膜再発がみられ，膵臓浸潤の強いものが多かった。以上より，膵頭部癌では上腸間膜動脈神経叢とNo. 14, No. 16リンパ節郭清を行うことが重要であり，膵臓浸潤をみない下部胆管癌や乳頭部癌では上腸間膜動脈神経叢を一部温存したNo. 14リンパ節郭清が可能であると考えられた。

**Key words:** pattern of tumor spread for carcinoma of pancreatic head area, mode of recurrence, radical dissection without nerve plexus resection

## はじめに

膵頭部領域癌に対する大動脈周囲リンパ節ならびに上腸間膜神経叢を含めた広範囲後腹膜郭清術<sup>1)</sup>は術後に下痢を主体とした消化吸収障害を引き起こし，長期にわたる止痢剤ならびに消化剤の投与と栄養管理を必要とする場合が多く，quality of life (以下，QOL) を考えるうえで重要な問題である<sup>2)</sup>。このような術後経過から上腸間膜動脈神経叢の温存が望まれるところであるが，根治性が損なわれないような膵頭部領域癌に対する郭清術式は明確にされてはいない。

そこで今回，浸潤・再発様式からみた膵頭部領域癌に対する上腸間膜動脈神経叢一部温存による後腹膜郭清の可能性について検討したので報告する。

## 対象と方法

対象は教室で切除され病理組織学的進展状況が判明している膵頭部領域癌133例である。133例の内訳は膵頭部癌70例，下部胆管癌31例，乳頭部癌32例である。これら133例の臨床病理学的進展様式状況ならびに画像あるいは剖検による再発様式を検索し，膵頭部領域癌の後腹膜リンパ節郭清とくに上腸間膜動脈神経叢一部温存郭清の可能性について検討した。膵頭部癌につ

いては膵頭十二指腸切除が56例，膵全摘が14例であり，胆管癌，乳頭部癌については膵尾側に嚢胞性病変を伴った1例を除いて膵頭十二指腸切除が施行された。

No. 16リンパ節については膵頭部癌については横隔膜脚から下腸間膜動脈根部までを，下部胆管癌，乳頭部癌ではNo. 16a<sub>2</sub>b<sub>1</sub>郭清を行うことを原則としている。

病理組織学的所見は膵癌取扱い規約<sup>3)</sup>，胆道癌取扱い規約<sup>4)</sup>に従った。

## 結 果

## 1. リンパ節転移部位

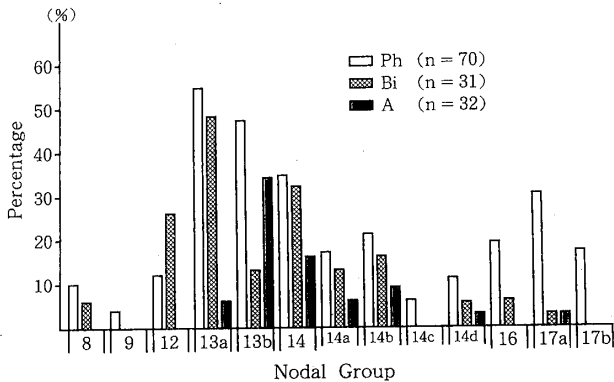
リンパ節転移は膵頭部癌70例中55例(79%)，下部胆管癌31例中21例(67%)，乳頭部癌32例中14例(44%)に認められた。

郭清の際に問題となるNo. 14リンパ節についてみると膵頭部癌ではNo. 14a, No. 14b, No. 14c, No. 14dリンパ節はそれぞれ17%, 21%, 6%, 11%であり，No. 14リンパ節全体では24例(34%)に転移を認めた。また，No. 16リンパ節転移は13例(19%)であった。

下部胆管癌ではNo. 14a, No. 14b, No. 14c, No. 14dリンパ節はそれぞれ13%, 16%, 0%, 6%であり，No. 14リンパ節全体では10例(32%)に転移を認めた。また，No. 16リンパ節転移は2例(6%)であった。

乳頭部癌ではNo. 14a, No. 14b, No. 14c, No. 14

**Fig. 1** Frequency of nodal involvement in 133 patients. Number along horizontal axis indicated major lymph node groups of interest in cancer of pancreatic head region. Percentage on vertical axis indicated frequency of nodal involvements.



dリンパ節はそれぞれ6%, 9%, 0%, 3%であり, No. 14リンパ節全体では5例(16%)に転移を認めた。また, No. 16リンパ節転移はみられなかった (Fig. 1)。

## 2. 進展状況とリンパ節

膵頭部癌における肉眼的進行度とリンパ節転移(n), 膵後方浸潤(rp), 神経叢浸潤(pl)に関する組織学的進展度をみると, Stage I, IIではリンパ節転移はみられなかったが, 膵後方浸潤, 神経叢浸潤はそれぞれ2例(50%)に認められた。一方, 大部分をしめる Stage III, IV症例ではリンパ節転移は66例中55例(83%)にみられ, No. 14aあるいはNo. 16リンパ節転移をみる $n_2$ 症例が20例みられた。膵後方浸潤は66例中60例(91%)に, 神経叢浸潤は40例(61%)に認められた (Table 1)。

また, 組織学的腫瘍径と組織学的進展様式との関係を見ると,  $ts_1$ であってもリンパ節転移や膵後方浸潤, 神経叢浸潤がみられた。さらに, 腫瘍径が2cmを越える $ts_{2a}$ 以上では実にリンパ節転移は66例中54例(82%)であり,  $ts_{2a}$ 以上では $n_2$ 症例がみられている (Table 2)。

下部胆管癌における組織学的膵臓浸潤とリンパ節転移の関係を見ると,  $panc_0$ ではリンパ節転移がないかあっても第1群までであった。一方, 大部分を占める $panc_1$ 以上の症例ではリンパ節転移は高率となり,  $n_3$ リンパ節であるNo. 14リンパ節転移例がみられた (Table 3)。

乳頭部癌における膵臓浸潤とリンパ節転移の関係は膵臓浸潤が少ないほどリンパ節転移の頻度の低くなり, 膵臓浸潤とリンパ節転移の間には有意な( $p < 0.05$ )相関がみられた。しかしながら $panc_0$ でも $n_2$ 症

**Table 1** Correlation between clinical stage and histologic tumor spread for carcinoma of the head of the pancreas

	$n_0$	$n_1$	$n_2$	rp(-)	rp(+)	pl(-)	pl(+)
Stage I	1	0	0	0	1	0	1
Stage II	3	0	0	2	1	2	1
Stage III	7	12	5	5	19	16	8
Stage IV a	4	22	9	1	34	10	25
Stage IV b	0	1	6	0	7	0	7

**Table 2** Correlation between histologic tumor size and tumor spread for carcinoma of the head of the pancreas

	$n_0$	$n_1$	$n_2$	rp(-)	rp(+)	pl(-)	pl(+)
$ts_1$	3	1	0	1	3	2	2
$ts_2 a$	4	9	3	2	14	10	6
$ts_2 b$	4	12	10	3	23	8	18
$ts_3$	3	11	7	1	20	6	15
$ts_4$	1	2	0	1	2	2	1

$ts_1 \leq 2.0$ cm  $ts_2 a: 2.1 \sim 3.0$ cm  $ts_2 b: 3.1 \sim 4.0$

$ts_3: 4.1 \sim 6.0$ cm  $ts_4 \geq 6.1$ cm

**Table 3** Correlation between histologic pancreatic invasion and nodal involvement for distal bile duct cancer

	$n_0$	$n_1$	$n_2$	$n_3$	$n_4$
$panc_0$	3	1	0	0	0
$panc_1$	4	5	1	3	2
$panc_2$	3	2	0	2	0
$panc_3$	0	0	0	4	0

例が1例みられた (Table 4)。

## 3. 神経叢浸潤

膵頭部領域癌の神経叢浸潤は膵頭部癌では42例(60%), 下部胆管癌では8例(26%), 乳頭部癌では1例(3%)であった。

膵頭部癌と下部胆管癌における神経叢浸潤部位についてみると, 膵頭部癌では膵頭神経叢第2部に浸潤を認めるものが多く, 42例中34例(81%)が膵頭神経叢第2部に浸潤を伴っていた。また, 明らかに上腸間腸動脈神経叢にまで浸潤をみたものが9例みられた。下部胆管癌では肝・十二指腸間膜内神経叢(PL. hdl)や膵頭神経叢第1部(PL. phI)への浸潤例が多かった (Table 5)。

## 4. 再発形式

つぎに, 再発形式について膵頭部癌肉眼的治癒切除61例で検討すると, Stage I, IIでは再発をみなかった

**Table 4** Correlation between histologic pancreatic invasion and nodal involvement for carcinoma of the papilla of Vater

	n <sub>0</sub>	n <sub>1</sub>	n <sub>2</sub>
panc <sub>0</sub>	13	5	1
panc <sub>1</sub>	2	2	3
panc <sub>2</sub>	3	0	1
panc <sub>3</sub>	0	2	0

**Table 5** Localization of plexus invasion

	Ph	Bi
PL. hdl	2	1
PL. hdl, phI	2	5
PL. phI	4	1
PL. phII	22(5)[2]	
PL. hdl, phII	5(2)	
PL. phI, phII	2	1(1)
PL. hdl, phI, phII	5	

( ) : the patients with PL. sma invasion

[ ] : the patients with PL. sma and PL ce invasion

が、Stage III 以上では57例中40例 (70%) に再発がみられた。40例のうち標準郭清例はわずかに3例のみであり、その再発形式をみると、大動脈周囲リンパ節再発、神経浸潤やリンパ管浸潤を中心とした後腹膜局所再発が35例 (88%) にみられた。さらに、剖検例15例についてみると12例 (80%) に神経浸潤、リンパ管浸潤を主体とする後腹膜局所再発がみられた。一方、肝転移は27例 (68%)、腹膜播種は11例 (28%) にみられ、膵癌では後腹膜再発が再発形式の主たる要因であった (Table 6)。

下部胆管癌治療切除例16例のうちの再発6例の再発形式をみると、症例4までの剖検例では肝十二指腸間

**Table 6** Mode of recurrence of pancreatic cancer

Mode of recurrence	Postmortem examination (n=15)	Radiographic examination (n=25)	Total
Liver metastasis	10	17	27
Retroperitoneal recurrence	13	21	34
(Local retroperitoneal)	12)		
(Paraortic lymph nodes)	7)		
Perineal dissemination	5	6	11
Distant metastasis	10	5	15

Local retroperitoneal refers to infiltration of nerves, lymphatic vessels, and connective tissue around the superior mesenteric artery or portal trunk.

膜での再発やリンパ節再発が多くみられている。臨床的再発例を含めても局所と肝再発例が多かった。症例4は進行度 Stage III, 上腸間膜動脈神経叢には浸潤はないものと術中に判断し、上腸間膜動脈神経叢を一部温存したリンパ節郭清を行った。組織学的には No. 14b リンパ節に転移がみられ、panc<sub>2</sub>, d<sub>2</sub>, pn<sub>2β</sub>, pl(-)であったが、術後16か月目に再発死亡した。本例の剖検時に上腸間膜動脈周囲組織の全割標本を作製し、組織学的に神経叢内の再発を検索したが、上腸間膜動脈周囲のリンパ節には microscopic な転移がみられたが、上腸間膜動脈神経叢内には再発はみられなかった (Fig. 2)。

乳頭部癌については症例1から症例4の剖検例では後腹膜局所、大動脈周囲リンパ節、遠隔転移を全例に、また、肝転移を3例 (75%) に認めた。症例5から症例7の画像再発例では肝転移を全例に、後腹膜再発を2例 (67%) に認めた (Fig. 3)。

**考 察**

膵頭部領域癌に対する手術術式を考える際には根治性と機能温存という問題を十分考慮しなければならない。すなわち、根治性向上には拡大手術<sup>1)</sup>が必要となる

**Fig. 2** Modes of recurrence of the patients with distal bile duct cancer

Case	Stage	Ope.	Mode of recurrence										Pathologic findings				Prognosis						
			(Autopsy)							(Clinical)			panc	d	n	pn							
			H	P	Ret	16N	hdl	M	H	R	P	M											
1	III	Rd.	○	○	○	○	○	○	○	○	○	○	○	○	○	○	○	○	○	○	○	76M D	
2	III	Rd.	○	○	○	○	○	○	○	○	○	○	○	○	○	○	○	○	○	○	○	○	14M D
3	II	Rd.				○	○	○															18M D
4	III	Pr.	○	○		○	○	○				○											16M D
5	II	Rd.				○	○	○				○	○										26M D
6	IV	Rd.										○	○										8 M D

Rd.: radical resection; Pr.: plexus preserving radical resection; H: hepatic metastasis; P: peritoneal dissemination; Ret: local retroperitoneal recurrence; 16N: paraortic lymph node recurrence; hdl: recurrence in the hepatoduodenal ligament; M: distant metastasis; R: retroperitoneal recurrence

Fig. 3 Modes of recurrence of the patients with carcinoma of the papilla of Vater

Case	Stage	Ope.	Mode of recurrence										Pathologic findings			Prognosis
			(Autopsy)					(Clinical)					panc	d	n	
			H	P	Ret	16N	hdl	M	H	R	P	M				
1	III	Rd.	○		○	○	○	○					3	3	1	13M D
2	II	Rd.	○		○	○	○	○	○	○			2	2	0	60M D
3	IV	St.	○	○	○	○		○				1	2	2	21M D	
4	II	St.			○	○	○	○			○		0	2	2	22M D
5	I	Rd.							○	○			0	0	0	45M D
6	I	Rd.							○	○			0	1	1	11M D
7	III	Rd.							○		○	○	1	2	1	25M D

Rd.: radical resection: St.: plexus preserving: H: hepatic metastasis: P: peritoneal dissemination: 16N: paraaortic lymph node recurrence: Ret: local retroperitoneal recurrence: hdl: recurrence in the hepatoduodenal ligament: M: distant metastasis: R: retroperitoneal recurrence

が、拡大郭清に伴う消化吸収障害も高度となり術後のQOLが損なわれる<sup>2)</sup>。そこで今回、臨床病理学的進展様式とくに浸潤様式と剖検を中心とした再発様式を詳細に検索し、上腸間膜動脈周囲郭清、とくに神経叢一部温存郭清の可能性について検討した。

膵癌ではリンパ節転移に加え、膵頭神経叢第2部を中心とする神経叢浸潤も高率に認められる<sup>5)6)</sup>。今回の検討でもリンパ節転移および神経叢浸潤は腫瘍径との相関はみられず、小膵癌でも進行癌の様相を呈していた<sup>5)~7)</sup>。さらに、また、再発形式をみても後腹膜局所再発ならびにリンパ節再発を中心とした後腹膜再発が多くみられているとともに<sup>8)</sup>、今回の検討でも剖検例15例中の12例(80%)に神経浸潤やリンパ管浸潤を主体とする後腹膜局所再発がみられており、現時点では膵癌に対する上腸間膜動脈神経叢一部温存郭清は根治性の面からみると問題のある術式と思われる。しかしながら、前述のごとく神経叢郭清に伴う下痢のコントロールが困難なため上腸間膜動脈神経叢は右側のみ郭清するという施設もみられる<sup>9)10)</sup>。教室の膵癌に対する神経叢切除は腹腔神経節を含め全切除を基本としている。最近ではアヘンチンキ®の使用により、下痢のコントロールは比較的容易となり、外来通院での管理が可能となってきた。

下部胆管癌ではリンパ節転移は約70%の症例にみられており、No. 14リンパ節への転移も高率であった。また、膵臓浸潤とリンパ節転移の関係をみると、panc<sub>1</sub>以上では72%の症例にリンパ節転移がみられ、神経叢浸潤も30%に認められた。神経叢浸潤部位としては肝・十二指腸間膜内神経叢(PL. hdl)や膵頭神経叢第1部(PL. ph1)への浸潤例が多くみられている<sup>11)</sup>。下部胆管癌のリンパ節転移率は報告者によりかなり異なり<sup>11)~13)</sup>、リンパ節郭清の程度、術後標本検索の程度な

どに大きく左右される。下部胆管癌の遠隔成績は膵癌より良好ではあるが、今回の検討では膵癌とほぼ同程度のリンパ節転移率であり、胆管癌といえどもNo. 14リンパ節にも32%転移がみられ、同部の郭清を十分行うことが重要と思われる。

乳頭部癌については神経叢浸潤の頻度は他の膵頭部領域癌に比べ有意に低率であるが、44%にリンパ節転移がみられ、No. 14リンパ節転移率は16%と膵癌に比べると低率であった。panc<sub>0</sub>の症例でもリンパ節転移が19例中6例(32%)にみられ、乳頭部癌でもNo. 14リンパ節を確実に郭清する必要があると思われる。

一方、森<sup>14)</sup>の正常剖検例をもとにした5 $\mu$ 連続切片による上腸間膜動脈周囲のリンパ節と上腸間膜神経叢の組織構造の検討によると、上腸間膜動脈の全長にわたり全周性に分布しているリンパ節は上腸間膜神経叢の外側に位置する構造となっていた。このような上腸間膜動脈周囲の組織構造や前述した進展様式を踏まえ、膵臓浸潤のわずかな下部胆管癌や、乳頭部癌症例に対しては上腸間膜動脈神経叢一部温存全周性のNo. 14リンパ節郭清が可能と考え、数年前よりこのような郭清を試みている。本術式での再発例は現時点では1例のみであるが、上腸間膜動脈周囲の全割切片ではmicroscopicなリンパ節再発を認めるも、上腸間膜神経叢内には再発はなく、上腸間膜動脈周囲神経叢を一層残すように全周性にリンパ節郭清を施行すれば再発のコントロールができるものと思われる。また、本術式施行例はまだ少数例であり観察期間も短く、消化吸収機能については今後の検討課題と考えている。

以上のことより、膵頭部癌においては膵頭神経叢第2部を中心とする神経叢浸潤が60%にみられ同部位の十分なsurgical marginをとるためには上腸間膜動脈神経叢完全郭清が必要であるとともに大動脈周囲リン

パ節を含めた広範囲リンパ節郭清の拡大手術を行うことが重要と考える。一方、膵臓浸潤をみない下部胆管癌や乳頭部癌では術後の消化吸收障害を最小限とする上腸間膜動脈神経叢を一部温存した No. 14リンパ節郭清が可能であると考えられた。

なお、本論文の要旨は第43回日本消化器外科学会総会ブテナリセッションにおいて発表した。

#### 文 献

- 1) 永川宅和, 倉知 圓, 小西孝司ほか: 膵癌における後腹膜郭清法—translateral retroperitoneal approach—. 医のあゆみ 111: 339—341, 1979
- 2) 永川宅和, 上野桂一, 太田哲生ほか: Quality of life よりみた膵胆道系癌拡大手術の評価. 日消外会誌 23: 967—972, 1990
- 3) 日本膵臓学会編: 膵癌取扱い規約. 第4版. 金原出版, 東京, 1993
- 4) 日本胆道外科研究会編: 胆道癌取扱い規約. 第3版. 金原出版, 東京, 1993
- 5) 萱原正都, 永川宅和, 宮崎逸夫: 膵癌の進展様式. 外科 57: 272—277, 1995
- 6) Kayahara M, Nagakawa T, Konishi I et al: Clinicopathological study of the pancreatic carcinoma with particular reference to the invasion of the extrapancreatic neural plexus. Int J Pancreatol 10: 105—111, 1991
- 7) Kayahara M, Nagakawa T, Ueno K et al: Lymphatic flow in carcinoma of the head of pancreas. Cancer 70: 2061—2066, 1992
- 8) Kayahara M, Nagakawa T, Ueno K et al: An evaluation of radical resection for pancreatic cancer based on the mode of recurrence as determined at autopsy and by diagnostic imaging. Cancer 72: 2118—2123, 1993
- 9) 鈴木 徹, 岡 正朗: 全胃幽門輪温存膵頭十二指腸切除術. 消外 14: 465—473, 1991
- 10) 尾崎秀雄, 木下 平, 小菅智男ほか: 膵癌に対する拡大手術と集学的治療. 総合臨 39: 2809—2815, 1990
- 11) Kayahara M, Nagakawa T, Tsukioka Y et al: Neural invasion and nodal involvement in distal bile duct cancer. Hepatogastroenterology 41: 190—194, 1994
- 12) 伊佐地秀司, 大橋直樹, 久留宮隆ほか: 膵頭部領域癌の手術成績—特に腫瘍の進展様式と遠隔成績について—. 日消外会誌 23: 140—151, 1990
- 13) Tio TL, Cheng J, Wijers OB et al: Endosonographic TNM staging of extrahepatic bile duct cancer: comparison with pathological staging. Gastroenterology 100: 1351—1361, 1991
- 14) 森 和弘: 上腸間膜動脈周囲の三次元構造の研究—膵癌における上腸間膜動脈神経叢を温存したリンパ節完全郭清の可能性について—. 十全医会誌 101: 406—415, 1992

### Surgical Approach for Radical Dissection Around the Superior Mesenteric Artery for Carcinoma of the Pancreatic Head Area Based on the Pattern of Tumor Spread and Mode of Recurrence

Masato Kayahara, Takukazu Nagakawa, Hajime Arakawa, Haruo Yagi, Fumio Futagami, Masanori Nagamori, Hirohisa Kitagawa, Tetsuo Ohta, Keiichi Ueno and Itsuo Miyazaki

The Second Department of Surgery, Kanazawa University School of Medicine

The pattern of tumor spread and mode of recurrence of carcinoma of the pancreatic head area were investigated by clinicopathologic analysis for the preservation of superior mesenteric plexus. One hundred and thirty three patients with carcinoma of the pancreatic head area were examined histopathologically. These patients consisted of 70 with carcinoma of the head of the pancreas (Ph), 31 with distal bile duct cancer (Bi), and 32 with carcinoma of the papilla of Vater (A). Fifty-five (79%) of the patients with “Ph” disease, 21 (67%) of those with “Bi” disease, and 14 (44%) of those with “A” disease had nodal involvement. Frequencies of No. 14 lymph node metastasis were 34%, 32%, and 16%, respectively. Extrapancreatic plexus invasion by these three carcinomas was observed in 60% of “Ph”, 26% of “Bi”, and 3% of “A” patients. Retroperitoneal recurrence including paraaortic lymph nodes was discovered in 88% of the patients with “Ph” who had undergone macroscopically curative resection. All six “Bi” patients with recurrence among patients who underwent curative resection had retroperitoneal recurrence. These results indicate that complete dissection including paraaortic lymph nodes and the extrapancreatic plexus is necessary for carcinoma of the head of the pancreas. It is possible to perform nodal dissection around the superior mesenteric artery while preserving the nerve plexus for patients without far advanced distal bile duct cancer or carcinoma of the papilla of Vater.

**Reprint requests:** Masato Kayahara Second Department of Surgery, Kanazawa University School of Medicine  
13-1 Takaramachi, Kanazawa, 920 JAPAN