

乳がん化学療法における爪に対する副作用の実態調査

竹下英里^{*1,2}, 橋本秀子², 石本 聖³, 河原昌美²,
橋本政和¹, 宮本謙一²高岡市民病院薬剤部¹, 金沢大学医学部附属病院薬剤部²
金沢大学大学院自然科学研究科医療薬学専攻³Investigation of Adverse Drug Events in Nails
during Breast Cancer ChemotherapyEri Takeshita^{*1,2}, Hideko Hashimoto², Takashi Ishimoto³, Masami Kawahara²,
Masakazu Hashimoto¹ and Ken-ichi Miyamoto²*Department of Pharmacy, Takaoka City Hospital¹,**Department of Pharmacy, Kanazawa University Hospital²**Division of Pharmacy and Health Sciences,**Graduate School of Natural Science & Technology, Kanazawa University³*〔 Received August 17, 2007 〕
〔 Accepted November 1, 2007 〕

Epirubicin-cyclophosphamide (EC) and fluorouracil-epirubicin-cyclophosphamide (FEC), 2 epirubicin-based regimens, are often switched to docetaxel (DOC) in chemotherapy before and after breast surgery. As nail discoloration had been frequently observed during these breast cancer chemotherapy regimens, we investigated adverse drug events in nails. Drug adverse events were observed in the nails of 87% of patients treated with EC, in 83% treated with FEC, and 58% treated with DOC following the switch from EC or FEC. With regard to the time of onset, most nail discoloration appeared after second or third course of chemotherapy with EC or FEC. Adverse drug events differed depending on the chemotherapy regimen. Nail discoloration was nearly all specific to EC and FEC and nail bed pain, onycholysis, and koilonychia tended to occur with DOC. Though most adverse drug events in the nails were mild, any of Grade 2 (CTCAE v 3.0) occurring would have impaired quality of life and caused psychological stress. Therefore, pharmacists should inform patients receiving these chemotherapies of the possibility of adverse drug events in the nails and observe them carefully. They should also recommend consultation with a dermatologist as early as possible if Grade 2 adverse drug events should occur.

Key words breast cancer chemotherapy, fluorouracil, epirubicin, cyclophosphamide, docetaxel, nail discoloration

緒 言

乳がんの術前、あるいは術後化学療法ではエピルピシンをベースとしたエピルピシン 90 mg/m² + シクロフォスファミド 600 mg/m² を 3 週間隔で投与するレジメン(以下、EC と略す)もしくはフルオロウラシル 500 mg/m² + エピルピシン 100 mg/m² + シクロフォスファミド 500 mg/m² を 3 週間隔で投与するレジメン(以下、FEC と略す)を 4 クール終了後にドセタキセル 100 mg/m² を 3 週間隔で投与するレジメン(以下、DOC と略す)に移行することが多い。

抗がん剤による爪の副作用は以前から知られており、シクロフォスファミド、プレオマイシン、フルオロウラシル、ドキソルピシンなどの影響による色素沈着^{1,2)}、タキサン系薬剤にみられる色素沈着、爪甲剥離などが報告されている²⁻⁵⁾。医薬品インタビューフォームには、エピルピシン、シクロフォスファミド、ドセタキセルの爪の副作用発現率はいずれも 5% 未満と記載されている。一方、Pavithran らは、DOC での爪の副作用は 35% であったと報告しており⁶⁾、実際には医薬品インタビューフォームに記載されているより頻度が高いことが推測される。また、Roche らは中等度以上の爪の副作用は FEC 療法のみでは 1% であったものが、DOC に移行すると

* 富山県高岡市宝町 4 1 ; 4 1, Takara-machi, Takaoka-shi, Toyama, 933 8550 Japan

10% と 10 倍になることを報告している⁷⁾。

金沢大学医学部附属病院では 2006 年より外来化学療法室が開設され、乳がんの患者が外来化学療法室で集中して化学療法を受けるようになり、爪の変形や色素沈着に関する訴えが多くみられた。爪の副作用は、吐き気や嘔吐などの消化器症状や骨髄毒性などの副作用と比較して、重篤なものは少ないが、歩行時の痛みや水仕事をするとしみるなど生活に支障が認められたり、変色を転移と誤解していた患者や爪が黒ずんでいることが嫌ななどの心的ストレスになる症例もみられた。

また、目に見える部位でもあるため、特に女性にとっては気になる場合が多い。そこで、乳がんの術前、あるいは術後化学療法のレジメン毎に、爪の副作用の実態について調査を行い、対処の時期についての検討を行ったので報告する。

方 法

1. 対象

2007 年 1 月から 3 月の期間に、金沢大学医学部附属病院の外来化学療法室で乳がんの術前、あるいは術後化学療法である EC 療法を 4 クール以上施行した患者 23 名、または FEC 療法を 4 クール以上施行した患者 6 名、およびそれらの療法終了後に DOC に移行し 4 クール以上施行した患者 12 名を対象とした。対象者の性別はすべて女性、平均年齢は 48 ± 9.1 歳であった。ただし、爪への副作用の発現に影響を与える可能性がある他の薬剤による前治療を受けていない患者を対象とした。

2. 調査方法

副作用発現状況の調査は、対象患者の爪の副作用について副作用チェックシート(看護記録)および電子カルテにより情報を得るとともに、面談によって爪に関するインタビューを行い、爪の副作用のある患者には同意が得られれば、爪の状態の写真を撮影し、集計をするという方法で行った。

具体的調査項目は、副作用の発現時期、発現部位、症状、爪の副作用の Grade および抗がん剤の投与履歴とした。爪の副作用の Grade は有害事象共通用語規準 v 3.0 日本語訳 JCOG/JSCO 版⁸⁾(CTCAE v 3.0)の Grade 分類を参考にして表 1 に従って評価した。また、DOC に移行した患者は全例が EC/FEC の前治療において、すでに爪の副作用である変色が認められていたため、さらに新たな副作用が発現した場合を対象とした。

3. 倫理的配慮

本調査は、ヘルシンキ宣言を遵守し、金沢大学医学部附属病院臨床研究審査委員会にて調査目的および方法などについて審査され、承認を受けたものである。患者に対しては、本調査の目的および内容などについて文書による説明を行い、文書による同意が得られた患者を対象に実施した。

結 果

レジメンの違いによる爪の副作用の発現頻度を調べた結果を図 1 に示した。爪の副作用は EC 療法施行患者 23 人中 20 人(87%)に発現し、FEC 療法施行患者では 6 人中 5 人(83%)に発現した。また、EC/FEC から DOC に

表 1. 爪の副作用の Grade 分類

Grade	1	2	3	4	5
爪の変化	変色; 隆起(匙状爪); 陥凹	部分的または完全な爪の欠損; 爪床痛	日常生活に支障あり	—	—
調査に利用した具体的症状	色素沈着(色の濃さは関係なし)(変色) 爪の先が白くなる・爪の先の浮いた感じ(隆起) 横縞・縦縞・溝形成(陥凹)	爪の持続的・断続的痛みあり(爪床痛)	物が持ちづらい・持てない・水仕事ができない・くつが履けない歩けない	—	—

爪の変化は CTCAE v 3.0⁸⁾から引用

移行後に新たな爪の副作用が発現した患者は12人中7人(58%)であった。

爪の副作用が認められた患者のレジメン別に見た爪の副作用の発現時期を図2に示した。爪の副作用が発現したEC療法施行患者20人中、1クール目に副作用が発現した患者は1人(5%)、2クール目は5人(25%)、3クール目は12人(60%)、4クール目は2人(10%)であった。爪の副作用が発現したFEC療法施行患者5人中、2クール目は2人(40%)、3クール目は3人(60%)であった。

発現部位はEC療法施行患者20人中、手の爪に発現した患者は17人(85%)、手と足の爪の両方に発現した患者は3人(15%)であった。FEC療法施行患者5人中手の爪に発現した患者は4人(80%)、手と足の爪の両方に発現した患者は1人(20%)であった。発現部位に関して

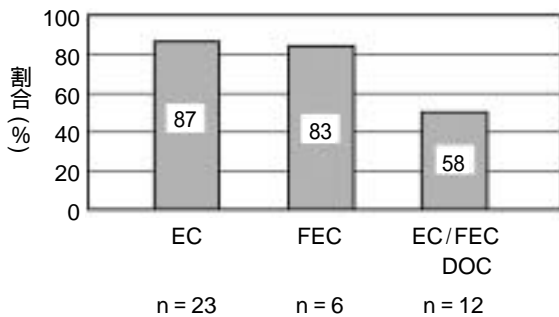


図1. レジメンの違いによる爪の副作用の発現頻度

EC: エピルピシン 90 mg/m²+シクロフォスファミド 600 mg/m²を3週間隔で投与
 FEC: フルオロウラシル 500 mg/m²+エピルピシン 100 mg/m²+シクロフォスファミド 500 mg/m²を3週間隔で投与
 DOC: ドセタキセル 100 mg/m²を3週間隔で投与

は、手の爪の方が足の爪より多く発現する傾向にあった。

DOC移行患者では7人中、1クール目に新たな爪の副作用が発現した患者は3人(43%)、2クール目は4人(57%)であった。DOCに移行した患者はEC/FEC施行時に比べて早い時期から新たな爪の副作用がみられた。

図3にはGrade別にみた爪の副作用の症状を写真に収めた結果を示した。患者1と患者2はGrade1に分類した症例で、爪の変色が認められた。これらはEC/FECを施行した時に撮影したものである。患者3は爪が隆起し、部分的に欠損・剥離が認められ、患者4では変色および爪の痛みを訴えていたためにGrade2に分類した。これらはDOC施行後に撮影したものである。

図4には爪の副作用のGradeについてレジメン別にみた結果を示した。EC療法およびFEC療法でみられた副作用はすべてGrade1であり、Grade2に至った症例はなかった。EC/FEC療法からDOCに移行した患者では、7人中3人(43%)がGrade1であったが、7人中4人(57%)にGrade2の副作用がみられた。

レジメンによって副作用のGradeに違いがみられたことから、爪の副作用の症状にもレジメンによる違いがあるかどうかを検討した。図5には、変色、横縞、爪が薄くなる、反り返り、痛み・爪床痛、および剥離(部分)・隆起と6つの項目に分けて爪の副作用の症状を調べた結果を示した。

ECとFECでは、爪の変色は全例にみられ、爪の生え際から変色がはじまり、治療回数を重ねるごとに濃くなり、広がっていく傾向がみられた。またECでは、横縞や爪が薄くなるという症状もみられたが、他の副作用は認められなかった。DOCに移行した患者は、すべて前治療であるEC/FECで爪の変色がみられていたことから、

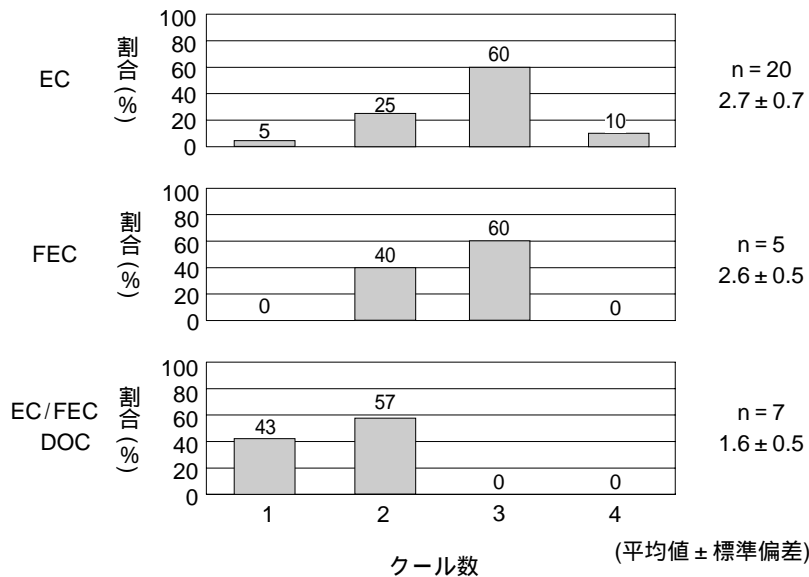
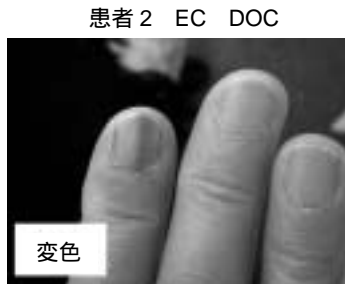
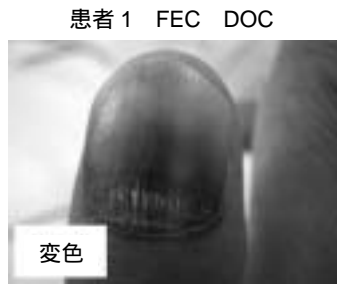
図2. レジメン別に見た爪の副作用の発現時期

Grade 1 変色；隆起(匙状爪)；陥凹



Grade 2 部分的または完全な爪の欠損；爪床痛

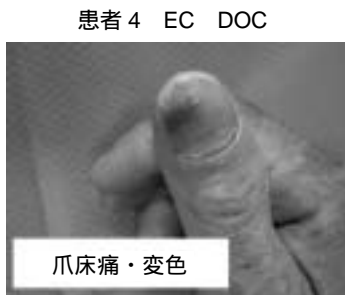
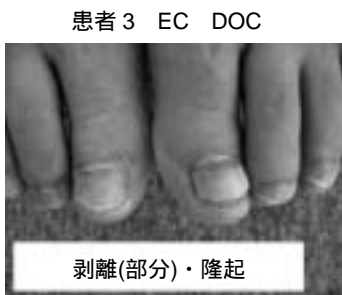
図 3 . Grade 別に示した爪の副作用の症状の例

患者 1 と患者 2 は、EC と FEC の施行時にみられた Grade 1 に分類される爪の変色の例。患者 3 は EC/FEC から DOC に移行した Grade 2 に分類される副作用で、爪の剥離(部分)・隆起の例、患者 4 は EC/FEC から DOC に移行後に観察された Grade 2 の爪床痛と変色の増悪の例。

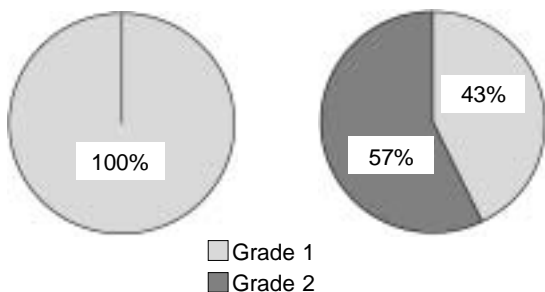


図 4 . レジメン別に見た爪の副作用の Grade 調査

新たに発現した副作用を対象とした。図 5 に示すように、爪が薄くなる：7 人中 1 人(14%)，反り返り：7 人中 2 人(29%)，痛み：7 人中 5 人(71%)，剥離：7 人中 1 人(14%)がみられた。爪の変色は、EC/FEC の前治療の影響も考えられるが 7 人中 7 人(100%)で増強していた。

考 察

今回の調査結果より、図 1 に示したように乳がんの術前、あるいは術後化学療法である EC、FEC、DOC のレ

ジメンでは、爪の副作用は 58.87% に発現しており、爪の副作用は 35% であったという Pavithran らの報告⁶⁾やエビルピシン、シクロフォスファミド、ドセタキセルの医薬品インタビューフォームに記載されている 5% 以下という報告よりも高頻度であった。

爪の副作用の発現時期については図 2 に示すように一定期間に集中していることがわかった。EC または FEC を施行された患者のほとんどは初回の抗がん剤投与から 2 あるいは 3 クール目に集中して爪の変色の発現がみられ、発現部位は足の爪より手の爪に多くみられた。爪の成長速度は指爪で 1 日に 0.1 mm であり、趾爪では指爪の半分の速さとされている¹⁾。初回の抗がん剤治療を受けてから、2 クール目までは 3 週間の間隔があり、この間に 2 mm の指爪の伸長があるとすると、爪床から変色する場合には、発現時期は爪の伸長速度と関連が深いことが考えられる。一方、DOC を施行された患者では、1 あるいは 2 クール目に新たな爪の副作用の発現がみられた。中村らは、DOC による爪の副作用の発現時期について、6-18 週前後で発症し、爪甲剥離まで 4-6 週程度で進行することが多いと報告しているが⁴⁾、今回の調査では、DOC による新たな爪の副作用は、報告よりも早い時期に認められた。

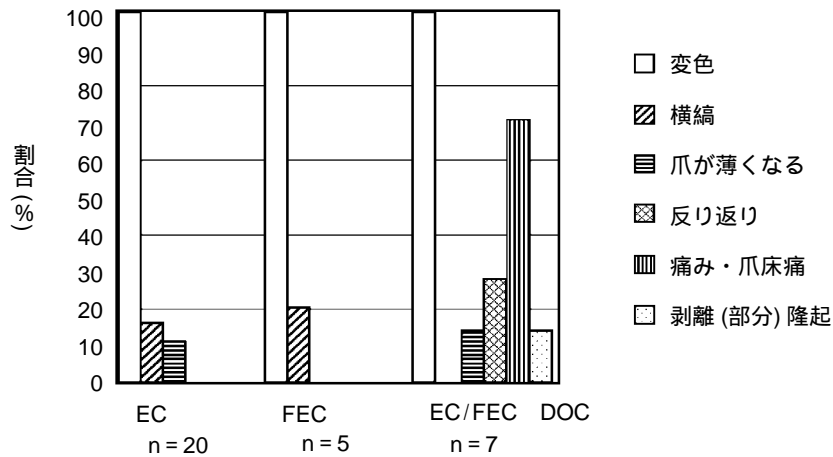


図5. レジメン別に見た爪の副作用の症状分類
nは、副作用が発現した患者数(重複あり)

爪の副作用のメカニズムについては明らかになっていないが、爪の色素沈着については、爪床への抗がん剤の影響によるメラニン合成促進が要因として報告されている^{9,10}。また、DOCの特徴的変化である爪の剥離や爪床痛は、末梢知覚C神経線維を活性化することにより、神経ペプチドが放出され神経原性炎症を起こす可能性や、cyclooxygenase-2が過剰発現したことによる炎症の増強の可能性がある^{3,11}。図4に示すようにEC/FECでは変色と色素沈着がほとんどであったが、アントラサイクリン系薬剤を使用した患者で、太陽光の影響でGrade 2である爪の剥離が発生したとの報告があることから²、外部の刺激によってはGrade 2以上になることも考えられるため注意が必要である。

爪の副作用の対策については、対処療法としてステロイド剤の外用⁴や膿瘍をきたしている場合は抗生剤の投与¹⁰などが行われるが、効果的な治療法は確立されていない。剥離に関しては、細菌感染予防や衝撃によって剥がれないようにするために、作業時の手袋着用、刺激の少ない石鹸を使用する、紫外線の刺激を避けるために手袋を着用するなどの心がけが必要である。その他の対策としてフローゼングローブを使用して、末梢への薬剤の移行を妨げ、爪や皮膚障害を軽減する方法も報告されている⁵。

今回の調査より、EC/FECによる爪の副作用は、Grade 1が80%以上であったこと、爪の副作用がGrade 2以上になると生活への支障や、心的ストレスになる場合も考えられることから、対処の時期はGrade 2以上と考えられた。

患者によっては、爪の副作用を抗がん剤の副作用と考えていない場合もあるため、抗がん剤投与に当たっては、医師だけでなく、看護師や薬剤師が爪の副作用に関

して積極的に十分な情報提供を行うことが必要である。また、患者側でも在宅での治療や副作用の記録帳を利用することで、患者の状態の把握につながり、副作用の発見や重篤化の防止に役立つと考えられる。薬剤師は、これらの化学療法を受ける患者を十分に観察するとともに、Grade 2以上になった場合には早期に皮膚科受診を勧めるなど対応が必要である。

引用文献

- 1) 池田重雄, 荒田次郎, 西川武二, “標準皮膚科学”, 第5版, 医学書院, 1997, pp. 281-284.
- 2) S. Hussain, D.N. Anderson, M.E. Salvatti, B. Adamson, M. McManus, A.S. Braverman, Onycholysis as a Complication of Systemic Chemotherapy, *Cancer*, **88**, 2367-2371 (2000).
- 3) G. Wasner, F. Hilpert, R. Baron, J. Pfisterer, Clinical picture: Nail changes secondary to docetaxel, *Lancet*, **357**, 910 (2001).
- 4) 中村哲史, 梶田哲, 高木章好, 飯塚一, ドセタキセルによる二次的爪障害, 皮膚臨床, **48**, 179-183 (2006).
- 5) F. Scotté, J.M. Tourani, E. Banu, M. Peyromaure, E. Levy, S. Marsan, E. Magherini, E. Fabre-Guillevin, J.M. Andrieu, S. Oudard, Multicenter study of a frozen glove to prevent docetaxel-induced onycholysis and cutaneous toxicity of the hand, *J. Clin. Oncol.*, **23**, 4424-4429 (2005).
- 6) K. Pavithran, D.C. Doval, Nail changes due to docetaxel, *Br. J. Dermatol.*, **146**, 709-710 (2002).
- 7) H. Roche, P. Fumoleau, M. Spielmann, J.L. Canon, T. Delozier, D. Serin, M. Symann, P. Kerbrat, P. Soulié, F. Eichler, P. Viens, A. Monnier, A. Vindevoghel, M. Campone, M.J. Goudier, J. Bonnetterre, J.M. Ferrero, A.

- L. Martin, J. Genève, B. Asselain, Sequential adjuvant epirubicin-based and docetaxel chemotherapy for node-positive breast cancer patients : the FNCLCC PACS 01 Trial, *J. Clin. Oncol.*, **24**, 5664-5671 (2006).
- 8) Japanese translation of common terminology criteria for adverse events (CTCAE), and instructions and guidelines, *Int. J. Clin. Oncol.*, **9** (Suppl. 3), 1-82 (2004).
- 9) R.P. Braun, R. Baran, F.A. Le Gal, S. Dalle, S. Ronger, R. Pandolfi, O. Gaide, L.E. French, P. Laugier, J.H. Saurat, A.A. Marghoob, L. Thomas, Diagnosis and management of nail pigmentations, *J. Am. Acad. Dermatol.*, **56**, 835-847 (2007).
- 10) A.M. Minisini, A. Tosti, A.F. Sobrero, M. Mansutti, B. M. Piraccini, C. Sacco, F. Puglisi, Taxane-induced nail changes : incidence, clinical presentation and outcome, *Ann. Oncol.*, **14**, 333-337 (2003).
- 11) K. Subbaramaiah, T.P. Marmo, D.A. Dixon, A.J. Dannenberg, Regulation of cyclooxygenase-2 mRNA stability by taxanes : evidence for involvement of p38, MAPKAPK-2, and Hur, *J. Biol. Chem.*, **278**, 37637-37647 (2003).