

平成 28 年 5 月 26 日現在

機関番号：13301

研究種目：基盤研究(C) (一般)

研究期間：2013～2015

課題番号：25462248

研究課題名(和文) 難治性良性脳腫瘍に対するアクアポリン1を標的とした血管新生抑制の治療戦略

研究課題名(英文) A novel treatment strategy of angiogenesis inhibition targeting for aquaporin-1 in intractable benign brain tumors

研究代表者

林 康彦 (Hayashi, Yasuhiko)

金沢大学・大学病院・講師

研究者番号：50324124

交付決定額(研究期間全体)：(直接経費) 3,900,000円

研究成果の概要(和文)：選択的水チャンネルであるaquaporin (AQP)-1は良性脳腫瘍では腫瘍細胞には発現せずに血管に強く発現していました。腫瘍の中心に壊死を生じる悪性脳腫瘍とは逆の関係で、悪性脳腫瘍では血管内皮細胞が解糖系による細胞性浮腫を緩和できないため血管新生が妨げられていると考えられました。良性脳腫瘍の培養細胞にAQP-1を過剰発現させると細胞の増殖が著しく促進されました。しかし血管内皮細胞にはAQP-1が豊富に存在して細胞性浮腫を緩和して血管新生を促進していると考えられました。AQP-1が薬物により抑制できれば、難治性の良性脳腫瘍に対する新たな治療となると考えられます。

研究成果の概要(英文)：A selective water channel, aquaporin (AQP), does not exist on tumor cells of benign brain tumors, but it is abundantly expressed on endothelial cells of vasculature of the tumors. This is the opposite relationship compared to malignant brain tumors, in which AQP-1 exist on tumor cells not on endothelial cells of vasculature. Malignant brain tumors have extensive necrosis in the core, which is attributed to the inhibition of angiogenesis due to glycolysis-induced cytotoxic edema. AQP-1 over expressed cultured benign brain tumor cells facilitate cell growth aggressively. On the other hand, AQP-1 in endothelial cells relieve the glycolysis-induced cytotoxic edema effectively, leading to the angiogenesis. Consequently, if AQP-1 in the endothelial cells can be inhibited by some drugs, it would be novel treatment for intractable benign brain tumors.

研究分野：脳神経外科

キーワード：良性脳腫瘍 水チャンネル 細胞性浮腫 血管新生 解糖系

1. 研究開始当初の背景

(1) 細胞膜に存在する水チャンネル (aquaporin; AQP) は細胞内の水分量を調節するのみならず細胞の機能維持に作用する。脳腫瘍、特に悪性脳腫瘍では筆者らの以前の研究結果では、エネルギー源として細胞内に取り込まれたグルコースによる解糖系の活性化のために細胞内で二次的に産生された水が AQP family 内での type 1 (AQP-1) を介して細胞外に排出される。

(2) 細胞外に排出された水は細胞膜外側に存在する carbonic anhydrase IX, XII による加水分解で酸性化され、さらに cathepsin B の活性化を介して血管新生に寄与することが分かっている。悪性脳腫瘍における AQP-1 は血管新生を介することで腫瘍の浸潤に寄与している (Hayashi Y, Neoplasia 2007)。

(3) しかしながら悪性脳腫瘍においては、腫瘍細胞に存在する AQP-1 が腫瘍血管には存在しない。それで血管内皮細胞が解糖系の亢進により細胞性浮腫を生じるために、内皮細胞が膨化して機能を徐々に失い、腫瘍細胞へのグルコースや酸素の供給能を喪失して腫瘍の中心では広範な壊死を生じる。

2. 研究の目的

(1) 脳腫瘍の中でも間脳下垂体領域の腫瘍は良性ではあるが、時に再発を生じたり、周囲組織内に浸潤したりすることで難治性となる。ところがこれらの腫瘍の周囲は視神経、下垂体-視床下部、内頸動脈など重要構造で占めており摘出時に障害を生じると術後の生活レベルに重篤な支障を起こしうる。

(2) これらの良性腫瘍に関する免疫組織染色による予備的な調査では、悪性脳腫瘍と異なり腫瘍細胞自体には AQP は存在しないが腫瘍血管の内皮細胞自体には AQP が豊富に存在することが示唆されている。つまり、AQP の存在という点においては、悪性脳腫瘍と良性脳腫瘍は全く逆の関係にある。

(3) Saadoun は AQP-1 null mice の脳内に移植した腫瘍細胞内に進入した血管の新生能が著しく障害され、移植された腫瘍にも内部に広範な壊死巣を認めたと報告している。

(4) 良性脳腫瘍における腫瘍血管は AQP を発現していることで解糖系によって生じる細胞性浮腫を緩和することができるため、長期的に安定した血流を腫瘍細胞に供給することが可能である。従って、この腫瘍血管の AQP を抑制することができれば血管が豊富となっている難治性腫瘍における血管新生の抑制から細胞の増殖を抑制することができる可能性がある。正常脳血管には AQP は存在しないため、その抑制は周囲脳組織の機能には影響を及ぼさないと考えられる。

3. 研究の方法

(1) まず良性悪性を問わず当科における実際の症例にて手術において摘出された脳腫瘍内の血管内皮細胞および腫瘍細胞における AQP-1 そして他の AQP family (0-13) の抗体を用いた免疫組織染色により発現および局在の screening を進めて、どの AQP members が腫瘍細胞や血管内皮細胞に発現して、血管新生に関与しているかを明らかにする。血管における発現の局在確認としては CD34 を用いた AQP-1 との蛍光二重染色を行うものとする。良性脳腫瘍としては、下垂体腺腫、頭蓋咽頭腫、髄膜腫、脊索腫、悪性脳腫瘍としては、悪性グリオーマを用いて調べる。

(2) 悪性脳腫瘍として神経膠芽腫 (WHO 分類 grade 4) の細胞株を、また良性腫瘍としては下垂体腺腫 (WHO 分類 grade 1) の細胞株を各々種類用いた培養系を確立して in vitro の実験を行うものとする。まず AQP-1 plasmid を作成して、それを神経膠芽腫と下垂体腺腫の各々の細胞株の核内に transfect する。subcloning の段階で AQP-1 発現レベルの異なる細胞株においてウエスタンブロッティングを用いて蛋白量を確認しながら作成する。また血管内皮細胞株もヒト脳血管内皮細胞とコントロールとしてヒト臍帯静脈内皮細胞を用いて共存培養を行う。これらの細胞株の培養条件に関しては筆者の以前の実験系に依る (Hayashi Y, Glia 1997; 13-26)。

(3) 摘出標本および細胞株内における解糖系の活性度を評価する。まずは各標本において腫瘍細胞における解糖系の最終反応触媒酵素である乳酸脱水素酵素 (Lactate dehydrogenase, LDH) の抗体を用いた免疫組織染色と上記の神経膠芽腫と下垂体腺腫の各々の細胞株における LDH と解糖系の最終産物である乳酸の測定を施行する。ここでは、細胞株における腫瘍内乳酸と LDH が高値で、摘出標本の免疫組織染色において血管周囲の腫瘍細胞が LDH 陽性であれば、好気性解糖系が活発であると判断する。

(4) 上記の AQP-1 を骨なる発現量にて過剰発現させた神経膠芽腫と下垂体腺腫の各々の細胞株を確立した後に、それらの細胞増殖を培地液体内に glucose を過剰投与した、つまり細胞内の解糖系を活性化させて細胞内浮腫を誘導した条件、または glucose を取り除いた条件下にて行い wild type と比較を行い AQP-1 が実際に機能しているかを確認する。

(5) siRNA の作成とその腫瘍細胞増殖抑制効果の検証を行う。AQP-1 sequence より siRNA を作成、上記の神経膠芽腫と下垂体腺腫の各々の細胞株に siRNA を transfect して mRNA および蛋白が十分に抑制されている場合にその増殖が抑制されることを確認する。

4. 研究成果

(1) 脳腫瘍摘出標本における AQP family (0-13) の発現とその局在

；悪性グリオーマ（神経膠芽腫）の摘出標本における AQP-0 から-13 の抗体を用いた免疫組織染色によるスクリーニングでは、AQP-1 と AQP-4 に陽性所見を示した。いずれも腫瘍細胞のみに陽性であり、元来 AQP は水チャンネルであるために細胞膜に存在するが、陽性となった細胞では細胞膜のみならず細胞質にも強く陽性を示した。その腫瘍内での分布は中央の壊死部ではほぼ陽性所見は得られなかったが、最も浸潤能が高いと思われる正常脳との境界である腫瘍辺縁では陽性強く、さらには血管周囲の腫瘍細胞に陽性を示した（図 1A）。また正常脳との境界面を越えて脳内に点状に浸潤している細胞では血管を伴った強い発現が認められた。しかしながら腫瘍血管の内皮細胞には全くの陽性所見は認められなかった。AQP-4 に関しては標本によって陽性所見が異なり、全く染まらないものから部分的に染まるもの、ほぼ全体が一樣に染まるものまで様々であった。しかしながら、こちらも腫瘍血管の内皮細胞には陽性所見は得られなかった。血管内皮細胞には著明に膨化して通常の形状を保っていないかった。AQP-1 と AQP-4 の腫瘍血管内皮細胞における所見は CD34 による内皮細胞の陽性所見が AQP-1 と全く merge せず、内皮細胞には確かに AQP-1, -4 は存在しないと考えられた。

良性脳腫瘍として下垂体腺腫 15 例、頭蓋咽頭腫 8 例、髄膜腫 5 例、脊索腫 2 例、その他 5 例の計 35 例において上記と同様に AQP family において各々の抗体を用いた免疫組織染色を施行した。下垂体腺腫、髄膜腫、脊索腫のいずれの標本においても腫瘍細胞には AQP は陽性所見を示さなかったが、AQP-1 のみが腫瘍血管の内皮細胞に陽性所見を示した（図 1B）。頭蓋咽頭腫では AQP-3 が有棘細胞層に陽性所見を示したが、これも陽性所見は細胞膜のみならず、細胞質全体に強い陽性所見が認められた。しかし、腫瘍血管の内皮細胞は他の良性脳腫瘍と同様に AQP-1 において強い陽性所見を示した。これらの内皮細胞は CD34 による陽性所見を示しており AQP-1 の陽性所見とその局在は全く一致した。上記の悪性グリオーマとは全く異なり、その形状は膨化を全く認めず、通常の形状を保っており全体的にほぼ同等の所見であった。

以上の結果から、悪性脳腫瘍においては腫瘍細胞では AQP-1 と-4 を発現して解糖系による細胞性浮腫を緩和しているが、血管内皮細胞では AQP が無いために著明な細胞性浮腫が生じている、良性脳腫瘍では比較的腫瘍による解糖系の亢進も無いために腫瘍細胞は AQP を発現する必要がなく、さらに腫瘍の血管内皮細胞には AQP が発現しているために腫瘍血管の機能も維持されていると考えられた。

(A) 神経膠芽腫

(B) 下垂体腺腫

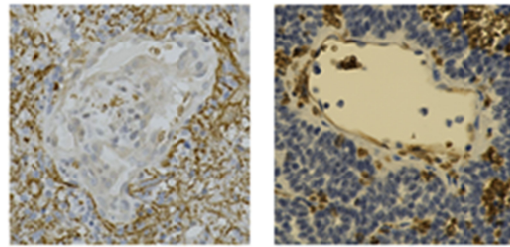


図 1 神経膠芽腫と下垂体腺腫における AQP-1 の発現

(2) AQP-1 過剰発現細胞株の作成

悪性脳腫瘍の細胞株として、ヒト由来の神経膠芽腫である U87, U251, T98 の 3 種類の細胞株を用いた。神経膠芽腫の手術摘出標本における免疫組織染色では前述のように非常に強い AQP-1 の発現を腫瘍組織内に認めるものの、培養系内において細胞は非常に活発に分裂・増殖を繰り返しているため解糖系は活性化されてはいるが安定した状態に置かれているためさほど AQP-1 の発現は強いものではない。我々の以前の研究結果においてもウエスタンブロッティング法における蛋白の検出はさほど高いものではなく、グルコースや低酸素負荷などで解糖系を活性化することでその発現量を著明に増加させることができた。それでこれらの細胞株に AQP-1 を過剰発現させても、それだけでは通常の形態や増殖には、とくに明らかな影響を与えるものではなかった。これは通常の培養条件における解糖系の活性化によって生じる細胞性浮腫は少量の AQP-1 の発現で緩和されているためと考えられた（図 2A）。

良性脳腫瘍の細胞株として、ラット由来の下垂体腺腫である MtT/S (成長ホルモン産生性腺腫)、MtT/Se (成長ホルモン産生性腺腫)、MtT/SM (プロラクチン産生性腺腫)、MtT/E (非機能性腺腫) の 4 種類の細胞株を用いた。下垂体腫瘍の摘出標本における免疫組織染色では腫瘍細胞には AQP-1 の発現は認められなかった。またこれら 4 種の細胞株も通常の培養系内においては上記の神経膠芽腫の細胞株と比較しても非常に分裂・増殖の速度は遅く解糖系の活性化もあまり強くないことが示唆される。しかしながら 4 種類の細胞株の間では差はあるものの、AQP-1 を過剰発現させた細胞株では、その成長が明らかに wild type と比べて活性化されていることが示された。これは AQP-1 の増加によって、細胞性浮腫を緩和することができるようになったため細胞内における解糖系の活性化が惹起されたとも考えられる。これらの判断にはさらなる実験が必要である。

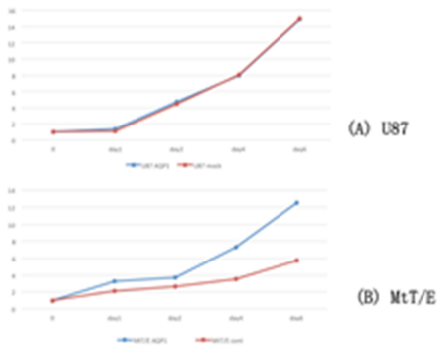


図2 神経膠芽腫と下垂体腺腫のAQP-1過剰発現株の成長曲線

(3) 摘出標本および細胞株内の解糖系の活性化の評価

手術によって摘出された脳腫瘍の標本においてLDHの抗体を用いた免疫組織染色を施行した。神経膠芽腫の手術摘出標本における免疫組織染色では全症例において腫瘍血管とその周囲の腫瘍細胞において非常に強い陽性所見が認められた。この腫瘍細胞におけるLDHの陽性所見はAQP-1の陽性所見と完全に一致していることが蛍光二重染色法によって確認された。同時に血管内皮細胞にはLDHのみの発現しか認められないことも、明確に確認された。これによりLDHの陽性所見で示された腫瘍細胞内の解糖系の活性化により生じる細胞性浮腫の緩和のためにAQP-1を多量に発現していることが分かった。

また(1)で述べたように腫瘍血管における解糖系の活性化にも関わらず、AQP-1が同時に発現されていないことは細胞自体の機能維持という観点からはこれらが内皮細胞のみに存在していないことは解釈が難しいが、血管内皮細胞は細胞性浮腫のみが増加して、その形状は膨化変形してendothelial proliferationと呼ばれる特徴の1つとして挙げられるまでになっている。これによる血管の機能障害は、悪性脳腫瘍、とくに神経膠芽腫の内部における広範な壊死の原因と考えられる。しかし、このAQP-1が発現しない、また抑制されている機序に関しては、更なる新たな実験結果を待たねばならない。

良性脳腫瘍の摘出標本におけるLDHの免疫組織染色も同様に行ったが、LDHの陽性所見は腫瘍血管のみに認められた。しかし、その陽性の程度は悪性脳腫瘍のものに比べるとやや弱いものであった。また腫瘍血管周囲の腫瘍細胞には殆どその陽性所見は認められなかったが、再発後の手術によって摘出されたもの、浸潤性に周囲組織に向かって進展している腫瘍と正常組織との部位の腫瘍内では陽性に認められるものも存在していた。

上述した細胞株内におけるLDH測定を施行した。LDH測定値は吸光度測定値を腫瘍細胞蛋白値で除した値となるため相対値となるが、神経膠芽腫細胞株においても、LDH測定値は通常の培養条件内における値は多量ではないものの、培地内のグルコース量を2-5倍にまで増加させて解糖系を活性化すると、LDH量も増加することが示された。またさら

にそこに低酸素も負荷して嫌気性代謝とすることでさらにLDH量が増加することが示された。これは細胞内や培地内の乳酸量を測定すると、その結果も同様であり、これらの負荷が実際に解糖系を活性化していることが示された。上記の結果を比較の対象として、上述の下垂体腺腫細胞株におけるLDH測定を施行したがこれは神経膠芽腫に比べて測定自体が非常に微量であり、グルコース負荷でも通常条件に比べて十分な差異は検出できなかった。これは上記の免疫組織染色の結果に合致するものと考えられた。

(4) AQP-1 過剰発現細胞株におけるグルコース負荷による細胞増殖

(2)で述べたように通常の培養条件下においては神経膠芽腫の細胞株ではAQP-1を過剰発現させた細胞株はwild typeと比較してその増殖には明らかな差異を認めなかった。また神経膠芽腫細胞株のwild typeでは培地内のグルコース濃度を2-5倍にまで増量して過剰に解糖系を活性化させるとAQP-1を増加させて細胞性浮腫を緩和させて増殖能を保とうとするもののその増殖はグルコース濃度に依存してかなり抑制される。しかしながらAQP-1を過剰発現させた細胞株ではwild typeと比較して細胞増殖の程度が有意に軽度であることが示された。これは腫瘍細胞内の細胞性浮腫がすでにあるAQP-1を介して細胞外に排出されたため、かなり緩和されたためであると考えられた。

下垂体腺腫細胞株においては通常の培養条件下においては(2)で述べられたようにwild typeと有意な差を持って多く増殖していることが示された。この下垂体腺腫細胞株のwild typeにおいても培地内のグルコース濃度を2-5倍にまで増量して過剰に解糖系を活性化させるとAQP-1の増加が十分でないためか細胞の増殖はやはりグルコース濃度に依存してかなり抑制される。こちらもAQP-1を過剰発現させた細胞株では、wild typeと比較して細胞増殖の程度が有意によくせいされていることが示された。しかし、その抑制の程度は神経膠芽腫の細胞株に比べて軽度であった。これも神経膠芽腫の結果と同様に腫瘍細胞内の細胞性浮腫がすでにあるAQP-1を介して細胞外に排出されたため、かなり緩和されたためであると考えられたが、もともとの下垂体腺腫細胞株における解糖系が神経膠芽腫ほど活発ではないために、グルコース過剰投与による抑制の程度が軽度に留まったものと考えられた。

(5) siRNAによる腫瘍細胞増殖抑制の検証

AQP-1 sequenceよりsiRNAを2種類作成して、上記の神経膠芽腫の細胞株にsiRNAをtransfectしてAQP-1蛋白が十分に抑制されていることを確認した。下垂体腺腫細胞は未施行である。腫瘍より抽出した蛋白によりウエスタンブロットティング法を施行してAQP-1

の蛋白発現量が2種類のsiRNAにより83-88%抑制されることを確認した。そのうえでまず通常の培地内での培養においては、細胞の増殖はwild typeとAQP-1抑制細胞株では有意差は認められなかった。これは神経膠芽腫の細胞株の増殖能がAQP-1抑制による機能抑制を上回ったためとも考えられ、83-88%程度の抑制効果では不十分であったのかもしれない。さらにこちらの系においても、培地内のグルコース濃度を2-5倍にまで増加させて解糖系を活性化させてみたところ、こちらでは有意に細胞の増殖が抑制された。しかし、この効果はsiRNAが作用している期間の一時的なものであった。こちらでは細胞性浮腫が増加して、AQP-1を増加する必要が細胞機能維持において必要となった際にAQP-1が抑制されていたため、その抑制効果が非常に強く発揮されたものと考えられた。

上述したように下垂体腺腫株においてはこのsiRNA抑制による細胞の増殖抑制効果の検証は未施行である。しかしもともとこれらの細胞株における腫瘍細胞では解糖系の活性化が活発ではなく、AQP-1の発現も認められないために増殖の抑制効果は殆ど認められない結果となることが推測される。

5. 主な発表論文等

(研究代表者、研究分担者及び連携研究者には下線)

[雑誌論文](計11件)

1. Hayashi Y, Oishi M, Kita D, Watanabe T, Tachibana O, Hamada J: Pure lymphocytic infundibuloneurohypophysitis caused by the rupture of Rathke's cleft cyst; report of two cases and review of the literature. **Turkish Neurosurgery** 25(2):332-336, 2015 (査読有)
2. Hayashi Y, Kita D, Iwato M, Nakanishi S, Hamada J: Massive Hemorrhage from the Posterior Ethmoidal Artery during Transsphenoidal Surgery: Report of 2 cases. **Turkish Neurosurgery** 25(5):804-807, 2015 (査読有)
3. Fukui I, Hayashi Y, Kita D, Nakanishi S, Tachibana O: Aspergillus sphenoiditis associated with an artificial bone graft used for transsphenoidal surgery. **Neurol Med Chir Case Report Journal** 2(2): 68-71, 2015 (査読有)
4. Hayashi Y, Iwato M, Kita D, Miyashita K, Hayashi Y, Hamada J: Acute obstructive hydrocephalus caused by pseudomonas aeruginosa ventriculitis after transsphenoidal surgery. **Open Journal of Modern Neurosurgery** 5, 1-5, 2015 (査読有)
5. Hayashi Y, Iwato M, Kita D, Hamada J: Spontaneous cerebrospinal fluid leakage through fistulas at the clivus repaired with endoscopic endonasal approach. **Surg Neurol Int** 16: 6, 2015 (査読有)

6. Hayashi Y, Iwato M, Kita D, Miyashita K, Yoshizaki T, Hamada J: Adenoid cystic carcinoma in the cavernous sinus diagnosed with endoscopic endonasal approach. (査読有) **Turkish Neurosurgery** 24(5):814-818, 2014

7. Hayashi Y, Kita D, Iwato M, Fukui I, Sano H, Hayashi Y, Tachibana O, Hamada J: Classification of headaches associated with Rathke's cleft cyst according to their onset and duration: A clinical study. **Austin Journal of Neurosurgery** 1(2):1009, 2014 (査読有)

8. Iwato M, Hayashi Y, Kita D, Fukui I, Miyamori T, Hamada J: Endoscopic Repair of Delayed Cerebrospinal Fluid Leakage 10 Years after Gamma Knife Radiosurgery for Pituitary Adenoma. **Austin Journal of Neurosurgery** 1(3): 1001-1003, 2014 (査読有)

9. 大石正博、林 康彦、喜多大輔、福井一生、林 裕、立花 修、濱田潤一郎: Xanthomatous Hypophysitis の1例 日本内分泌学会雑誌 90 Suppl:80-82, 2014 (査読無)

10. 筒井泰史、林 康彦、喜多大輔、福井一生、林 裕、立花 修、濱田潤一郎: 難治性頭痛で発症した下垂体腺腫 日本内分泌学会雑誌 90 Suppl:8-11, 2014 (査読無)

11. 林 康彦、喜多大輔、林 裕、立花 修、濱田潤一郎: ラトケ嚢胞に対する嚢胞開放術前後の内分泌機能の変化 日本内分泌学会雑誌 89 Suppl:46-49, 2013 (査読無)

[学会発表](計19件)

1. 林 康彦、喜多大輔、福井一生、立花 修、林 裕: 広範な嚢胞壁切除を要した内分泌機能障害発症のラトケ嚢胞(シンポジウム) 第25回日本間脳下垂体腫瘍学会、平成27年2月27-28日、京都テルサ(京都府、京都市)
2. 林 康彦、喜多大輔、福井一生、大石正博、植田文明、立花 修、中田光俊、林 裕: 下垂体腺腫内出血の症状発現における腺腫と周囲構造の関与する因子、第25回日本間脳下垂体腫瘍学会、平成27年2月27-28日、京都テルサ(京都府、京都市)
3. 林 康彦、喜多大輔、岩戸雅之、福井一生、立花 修、中田光俊: 内視鏡下経鼻的下垂体腫瘍摘出術における蝶形骨洞内構造の解剖学的指標の検討、第29回日本微小脳神経外科解剖研究会、平成27年4月11日、ウインクあいち(愛知県、名古屋市)
4. Hayashi Y, Kita D, Fukui I, Oishi M, Tachibana O, Hayashi Y: Possible Participation of Sphenoid Sinus Anatomy and Dura integrity in Extension of Pituitary Macroadenoma, American Association of Neurological Surgeons Annual Meeting 2015 May 2-6th 2015, Washington DC (USA)

5. 林 康彦、福井一生、大石正博、喜多大輔、植田文明、立花 修、中田光俊：下垂体腺腫内出血の症状発現を規定する腺腫と周囲構造の因子、第 74 回日本脳神経外科学会総会、平成 27 年 10 月 14-16 日、ロイトン札幌（北海道、札幌市）

6. 林 康彦、福井一生、喜多大輔、大石正博、笹川泰生、立花 修、中田光俊：鞍結節髄膜腫に対する拡大経蝶形骨洞アプローチの側方操作（シンポジウム）第 22 回日本神経内視鏡学会 平成 27 年 11 月 5-6 日、ホテル松島大観荘（宮城県、仙台市）

7. 林 康彦、喜多大輔、福井一生、大石正博、立花 修、濱田潤一郎：蝶形洞内の鞍底隔壁と下垂体腫瘍の進展方向との関係（シンポジウム）第 24 回日本間脳下垂体腫瘍学会、平成 26 年 2 月 21-22 日、アクロス福岡（福岡県、福岡市）

8. 林 康彦、喜多大輔、福井一生、筒井泰史、立花 修、林 裕、濱田潤一郎：成長ホルモン産生性腺腫における再手術の有効性の検討、第 24 回日本間脳下垂体腫瘍学会、平成 26 年 2 月 21-22 日、アクロス福岡（福岡県、福岡市）

9. Hayashi Y, Kita D: Endoscopic Endonasal Transsphenoidal Pituitary Surgery, 13th Asian Congress of Neurological Surgeon September 8th-11th 2014, Astana (Kazakhstan)

10. 林 康彦、喜多大輔、福井一生、大石正博、岩戸雅之、立花 修、林 裕：下垂体腺腫の進展方向における鞍内硬膜と蝶形骨洞内構造の関与、第 73 回日本脳神経学会総会、平成 26 年 10 月 9-11 日、グランドプリンスホテル新高輪（東京都、港区）

11. 林 康彦、喜多大輔、福井一生、岩戸雅之、立花 修、林 裕：トルコ鞍底硬膜と蝶形骨洞内構造の下垂体腺腫の進展方向への関与の検討、第 21 回日本神経内視鏡学会総会、平成 26 年 11 月 23 日、浅草ビューホテル（東京都、台東区）

12. 林 康彦、喜多大輔、立花 修、福井一生、林 裕、濱田潤一郎：ラトケ嚢胞に対する嚢胞開放術前後の内分泌機能の変化、第 23 回日本間脳下垂体腫瘍学会、平成 25 年 3 月 15-16 日、かごしま県民交流センター（鹿児島県、鹿児島市）

13. 林 康彦、喜多大輔、中田光俊、立花 修、林 裕、濱田潤一郎：小児における症候性ラトケ嚢胞、第 41 回小児神経外科学会、平成 25 年 6 月 7-8 日、大阪国際会議場（大阪府、大阪市）

14. 林 康彦、喜多大輔、濱田潤一郎：間脳下垂体腫瘍と中枢性尿崩症（基調講演）第 1 回金沢下垂体機能フォーラム、平成 25 年 8 月 9 日、金沢都ホテル（石川県、金沢市）

15. Hayashi Y, Kita D, Hamada J: Surgical Anatomy and Procedures of Endoscopic Endonasal Transsphenoidal Surgery, 9th Asian Congress of Neurological Surgeons

October 3-4th 2013, Tyumen (Russia)

16. Hayashi Y, Kita D, Hamada J: Reoperation of GH Producing Adenoma without Acquiring Biological Remission after the First Transsphenoidal Surgery, 9th Asian Congress of Neurological Surgeons October 3-4th 2013, Tyumen (Russia)

17. 林 康彦、喜多大輔、岩戸雅之、福井一生、立花 修、林 裕、濱田潤一郎：難治性頭痛で発症した下垂体腺腫、第 72 回日本脳神経外科学会総会、平成 25 年 10 月 16-18 日、パシフィコ横浜（神奈川県、横浜市）

18. 林 康彦、喜多大輔、福井一生、立花 修、林 裕、濱田潤一郎：鞍底硬膜の midline filum、正中の指標としての洞内隔壁との関係、第 20 回日本神経内視鏡学会、平成 25 年 11 月 7-8 日、甲府富士屋ホテル（山梨県、甲府市）

19. Hayashi Y, Kita D, Fukui I, Oishi M, Hamada J: Usefulness of the Angled-Endoscope for the Inferior Approach to the Treatment for the Symptomatic Rathke Cleft Cyst, 7th International Federation of Neuroendoscopy December 10-11th 2013, Mumbai (India)

〔図書〕(計 1 件)

1. Hayashi Y:
Vascular anatomy and complications of pituitary adenomas, and treatment with endoscopic endonasal transsphenoidal surgery; Pituitary Adenoma: Pathophysiology, Diagnosis and Treatment Options: Nova Science Publishers, Inc. 2016 in press

〔その他〕

ホームページ等
<http://neurosurgery.w3.kanazawa-u.ac.jp>

6. 研究組織

(1) 研究代表者

林 康彦 (HAYASHI, Yasuhiko)

金沢大学・附属病院・講師

研究者番号：50324124

(2) 研究分担者

なし

(3) 連携研究者

なし