

科学研究費助成事業 研究成果報告書

平成 27 年 5 月 11 日現在

機関番号：13301
 研究種目：基盤研究(C)
 研究期間：2012～2014
 課題番号：24601007
 研究課題名(和文) 救急医療のためのポータブルX線機能イメージングシステム(診る聴診器)の開発

 研究課題名(英文) Development of a portable X-ray imaging system "Visual stethoscope" for emergency medicine

 研究代表者
 田中 利恵 (TANAKA, Rie)

 金沢大学・保健学系・助教

 研究者番号：40361985

 交付決定額(研究期間全体)：(直接経費) 4,200,000円

研究成果の概要(和文)：本研究の目的は、心肺機能および臓器・血管損傷をリアルタイムに評価可能な、新しいポータブルX線機能イメージング(診る聴診器)を開発することである。撮影は、動画撮影が可能なポータブルフラットパネルディテクタ(FPD)を用いて行う。5～10秒撮影したX線動画のX線透過性(画素値)および輪郭を解析し、肺換気および肺血流障害を自動検出する診断支援アルゴリズムを開発した。撮影法および画像解析法の開発から臨床試験まで横断的に行い、ポータブルX線機能イメージングの実現可能性を示した。救急医療における簡便かつ迅速なX線機能イメージングとして期待できる。

研究成果の概要(英文)：The purpose of this study was to develop a portable X-ray imaging system "Visual stethoscope", which provides real-time information on cardiac/pulmonary function for emergency medicine. Imaging is performed during respiration in 5～10 seconds using a portable flat-panel detector (FPD) system. We developed image analysis methods to detect abnormalities based on decreased changes in X-ray translucency (=pixel value) and shape of lung structures. The feasibility of a portable X-ray imaging system "Visual stethoscope" was revealed in our clinical study. The present method is expected to be a simple and rapid X-ray functional imaging in emergency medicine.

研究分野：放射線技術科学

キーワード：肺機能イメージング X線動画像 コンピュータ支援診断 救急画像診断 肺換気 肺血流 呼吸器 循環器

1. 研究開始当初の背景

(1) 胸腹部領域の診断には、機能情報が有用である。現在、機能評価を行うための検査法として、CT・MRI や肺シンチグラフィによる機能イメージングがあるが、いずれも病院搬入後に検査室で行われる検査である。集中治療室やベッドサイドにて、簡便かつ迅速に機能評価できるようになれば、迅速な判断が求められる救急医療に有用である。

(2) 1970年～1990年にかけて I.I.-X線 TV システムによる機能イメージングの開発が国内外で行われた。しかし、撮像視野が狭いなどの技術的制約のため実用化には至らなかった。近年開発された動画対応フラットパネルディテクタ (FPD) は大視野の X 線動画の取得を可能にした。X 線検出率効率が大幅に向上されたことから、肺換気・血流動態が、X 線透過性 (画素値) の変化として表れていることが明らかになっている (図 1)。しかし、非造影 X 線動画の X 線透過性の変化から機能情報を取得しようとする試みは、申請者の研究グループ以外では未だなされていない。

(3) 申請者はこれまでに、呼吸過程を撮影した胸部 X 線動画から心肺機能を評価する撮影法および画像解析法の開発を行ってきた。肺気腫や喘息などを対象とした初期臨床評価では、換気障害や血流障害を画素値の減少領域として検出した。そしてそれらは、肺シンチグラフィ所見と一致し、本法の臨床的有用性を示唆する結果を得た。さらに一昨年、動画撮影が可能なポータブル FPD が開発され、装置の据え置きが困難な状況での動画撮影が可能となった。心肺機能および臓器・血管損傷をリアルタイムに評価可能な、新しいポータブル X 線機能イメージング (診る聴診器) の実現可能性がある。

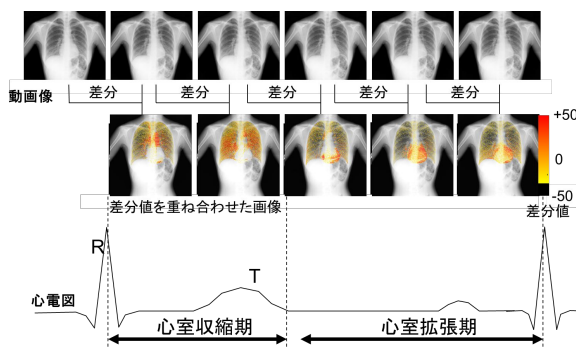


図 1 フレーム間差分で可視化した血流動態

2. 研究の目的

本研究の目的は、心肺機能および臓器・血管損傷をリアルタイムに評価可能な、新しいポータブル X 線機能イメージング (診る聴診器) を開発することである。撮影法および画像解析法の開発から臨床試験まで横断的に行い、ポータブル X 線機能イメージングの実現可能性を検討した。

3. 研究の方法

(1) 画像取得 / データベース構築

本学附属病院の呼吸器外科 / 内科・心臓血管外科を受診中あるいは入院中の患者を対象に、動画撮影の可能なポータブル X 線撮影装置 (試作機) (図 2) を用いて撮影を行った (110 kV, 80 mA, 6.3 msec, 5.0 fps, SID=1.0~1.2 m)。呼吸過程を 10 秒間撮影し、合計 50 枚の X 線動画を撮影した。上記の撮影条件は、ルーチンで行われている胸部単純 X 線撮影 (正面 + 側面) と同程度の線量となる設定である。研究期間内に、23 症例の手術前 / 手術後、合計 46 画像を取得した。X 線動画の撮影と併せて、ゴールドスタンダード (CT, 肺シンチグラフィ, 肺機能検査の結果) の収集を行い、データベースを構築した。



図 2 動画対応ポータブル X 線撮影装置 (試作機)

(2) 画像解析技術の開発 / 洗練化

自作ソフトウェアにより、肺野認識、横隔膜可動域計測、心壁運動計測、フレーム間画像位置合わせを行った。画素値のフレーム間差分を行い、算出した差分値をその値の大きさに応じたカラースケールで X 線動画に重ね合わせて表示することで、肺換気および肺血流を可視化した (図 3) (文献)。X 線の出力不足や患者体動が予想される救急・災害現場でも、安定した解析を行えるよう、新たにフレーム間の X 線ムラ補正や体動補正などの機能を開発した。また、当初の計画にはなかったが、胸部 X 線動画から画像処理で骨陰影を抑制した動画 (= 軟組織動画) と骨陰影を抽出した動画 (= 骨動画) を作成し、それらを解析対象とすることで、動態追跡や計測精度の向上を試みた (論文)。

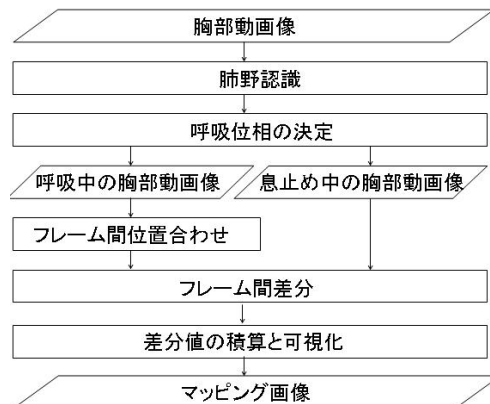


図 3 画像解析アルゴリズム (文献 より引用)

(3) 診断支援機能の開発

X線動画から心肺機能を評価するには、専門的な知識を要するため、救急・災害現場での実用化には、診断支援機能が必須となる。そこで、異常部位を自動検出する診断支援機能を開発した。まず、異常部位を検出するために、肺換気・肺血流・肋骨運動について、正常値と異常値を識別するパラメータを検討した。次に、計測項目のノーマルコントロール群を対象に、正常パターンの確立を行った(論文)。その後、「正常パターンからの逸脱」もしくは「同一症例における左右肺での非対称分布」を根拠に異常部位を自動検出するアルゴリズムを構築した。

(4) 臨床評価 / 試作機の開発

本法による解析結果とゴールドスタンダード(CT, 肺シンチグラフィ, 肺機能検査の結果)を比較し、本法の診断能と適用範囲を検証した。特に、術前/術後で撮影した症例については、手術による血流変化をとらえることができているかを検証した。開発した画像解析プログラムをノートPCに搭載した「診る聴診器」を試作した。

4. 研究成果

(1) 画像解析技術の開発/洗練化

これまでに開発した解析方法に対し、新たにフレーム間のX線ムラ補正やカラー調整などの最適化・改良に加え、さらに、肋骨陰影を抑制した動画(=軟組織動画)を解析対象とすることで、画素値の変化としてあらわれる呼吸性/血流量変化の視認性が著しく向上した。

図4に、オリジナルのX線動画とその肺換気マッピング画像、軟組織動画とその肺換気マッピング画像、比較のための肺換気シンチグラフィをそれぞれ示す。オリジナル画像から作成された肺換気マッピング画像上でみられた肋骨アーチファクトが低減されたことが分かる(文献)。また、肋骨陰影を除去した動画(=軟組織動画)では、肺内構造物の追跡精度を約40%向上できることを確認した(図5)(文献)。

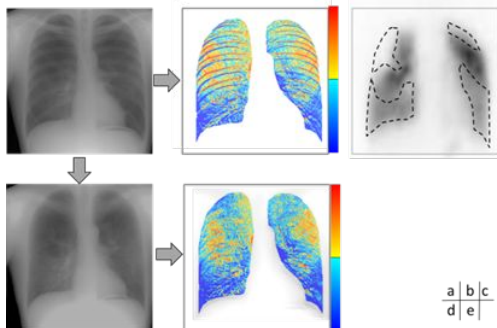


図4 吸気過程の2フレーム間差分で作成した肺換気マッピング画像(31M, 嚢胞性肺気腫)(a)(b)オリジナル画像とその肺換気マッピング画像,(c)肺シンチグラム(^{99m}Tc -Gas),(d)(e)肋骨陰影低減画像とその肺換気マッピング画像(論文より)

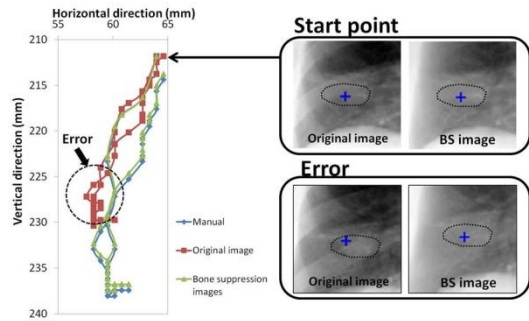


図5 オリジナル動画および軟組織動画を対象とした追跡結果(84F, 右肺癌)

(2) 診断支援機能の開発

肺換気・肺血流・肋骨運動について、正常値と異常値を識別するパラメータを検討した結果、正常症例では、各計測値の変化量(/frame)が横隔膜移動量(/frame)と高い相関を示すのに対し、異常症例では低い相関もしくは相関がみられないことが明らかになった。また、健常者の肺換気および肺血流分布は左右対称であり、立位では肺基底底部ほど大きくなる傾向があるが、本研究で得られたノーマルコントロール群の画素値の変化量の分布も、同様の傾向を示すことが明らかになった(論文)。そして、これらの相関係数の低下を「正常パターンからの逸脱」とすることで、異常を自動検出できることを確認した。また、「同一症例における左右肺での非対称分布」についても同様に、左右対称的な位置での計測値の変化量(/frame)の相関係数の低下を「同一症例における左右肺での非対称分布」とすることで、異常検出できることを確認した(学会発表)。

(3) 臨床評価

作成した肺血流マップから、血流の術後変化を評価可能なことが明らかになった。例えば、肺葉切除症例では、切除部に残存部が移動するものの、切除側の肺機能は低下するのだが、そのような機能低下を肺血流マップ上でX線透過性(画素値)変化量の減少部位として検出できることを確認できた。また、これらの所見が、ゴールドスタンダード(CT, 肺シンチグラフィ)で確認される肺換気および血流欠損部と一致することを確認した。救急・災害現場においては、外傷もしくは肺塞栓による血流障害の検出に有効と思われる。症例数を増やした更なる検証が必要である。今後、ふくしま医療福祉機器開発事業に参画し、本申請課題で得られた知見を救急用の医療機器開発に応用していく予定である。

<引用文献>

田中利恵. 6.4 胸部動画のCAD, 第6章 コンピュータ支援検出/診断, 「実践 医用画像ハンドブック」藤田広志, 石田隆行, 桂川茂彦, 監修 オーム社 2010. P599-604

5. 主な発表論文等

〔雑誌論文〕(計 9 件)

Rie Tanaka, Shigeru Sanada, Keita Sakuta, et al. Improved accuracy of markerless motion tracking on bone suppression images: Preliminary study for image-guided radiation therapy (IGRT). Physics in medicine and biology, 査読有(In press) 2015

Rie Tanaka, Shigeru Sanada, Keita Sakuta, et al. Low-dose dynamic chest radiography combined with bone suppression technique. 査読無, 2015, DOI 10.1594/ecr2015/C-0239

Rie Tanaka, Shigeru Sanada, Makoto Oda, et al. Functional chest radiography based on dynamic analysis of soft-tissues in bone suppression images. Journal of computer assisted radiology and surgery, 査読無, 9(1):S22, 2014

田中利恵, 真田茂. 低コスト・低被ばくポータブル X 線肺機能イメージング(診る聴診器)の開発. 医用画像情報学会誌, 査読無, 13-17, 2014

Rie Tanaka, Shigeru Sanada, Makoto Oda, et al. Functional chest radiography with a portable dynamic FPD: Detection of blood flow impairment based on "Circulation map" during cardiac pumping. Journal of computer assisted radiology and surgery, 査読無, 8(1):S522-523, 2013

〔学会発表〕(計 11 件)

Rie Tanaka, Shigeru Sanada, et al. Application of bone suppression technique to inspiratory/expiratory chest radiography. AAPM2015. 2015/7/12-16, Anaheim (USA)

Rie Tanaka, Shigeru Sanada, Keita Sakuta, et al. Low-dose dynamic chest radiography combined with bone suppression technique. European congress of radiology, 2015/3/4-9, Vienna (Austria)

Rie Tanaka, Shigeru Sanada, Makoto Oda, et al. Functional chest radiography based on dynamic analysis of soft-tissues in bone suppression images. Computer Assisted Radiology and Surgery 28th International Congress and Exhibition, 2014/6/25-28, Fukuoka convention center (Fukuoka)

Rie Tanaka, Shigeru Sanada, Makoto Oda, et al. Functional chest radiography with a portable dynamic FPD: Detection of blood flow impairment based on "Circulation map" during cardiac

pumping. Computer Assisted Radiology and Surgery 27th International Congress and Exhibition, 2013/6/26-29, Heidelberg (German)

Rie Tanaka, Shigeru Sanada, Makoto Oda, et al. Application of bone suppression technique to real-time tracking radiotherapy. RSNA th99 Scientific Assembly and Annual Meeting, 2013/12/1-12/6, Chicago (USA)

〔図書〕(計 1 件)

Rie Tanaka and Shigeru Sanada. 12. Respiratory and cardiac function analysis on the basis of dynamic chest radiography. Computational Intelligence in Biomedical Imaging, Springer, 317-345, 2013

〔産業財産権〕

出願状況(計 1 件)

名称: X 線動画画像解析装置, X 線動画画像解析プログラム及び X 線動画画像撮像装置
発明者: 田中利恵, 真田茂
権利者: 国立大学法人金沢大学
種類: 特許
番号: 特願 2013-177356 号
出願年月日: 平成 25 年 8 月 28 日
国内外の別: 国内

〔その他〕ホームページ等

<http://sanadab.w3.kanazawa-u.ac.jp/>

6. 研究組織

(1) 研究代表者

田中 利恵 (TANAKA, Rie)
金沢大学・保健学系・助教
研究者番号: 40361985

(2) 研究分担者

なし

(3) 連携研究者

なし

(4) 研究協力者

真田 茂 (SANADA, Shigeru)
金沢大学・保健学系・教授
研究者番号: 50020029

松本 勲 (MATSUMOTO, Isao)
金沢大学・医学系・准教授
研究者番号: 80361989

作田 啓太 (SAKUTA, Keita)
金沢大学・附属病院・放射線部

川嶋 広貴 (KAWASHIMA, Hiroki)
金沢大学・附属病院・放射線部