

左総頸動脈ステント留置術におけるガイディングシース保持のための GooseNeck Snare の使用

見崎孝一 内山尚之 毛利正直 福井一生 南部 育 林 裕 濱田潤一郎

Stabilizing the guiding sheath during left common carotid artery stenting by using a GooseNeck Snare: technical note

Kouichi MISAKI Naoyuki UCHIYAMA Masanao MOHRI Issei FUKUI
Iku NAMBU Yutaka HAYASHI Jun-ichiro HAMADA

Department of neurosurgery, Kanazawa university

●Abstract●

Objective: We report a case of left common carotid artery stenting in which the guide sheath was held in place by a GooseNeck Snare inserted from the right brachial artery.

Case presentation: A 70-year-old man presented with transient right hemiparesis and symptomatic left common carotid artery stenosis. During carotid artery stenting, we were unable to insert the guide sheath into the distal site of the carotid artery because of the short distance between the origin of the carotid artery and the stenotic lesion. By holding the guide sheath in place using the GooseNeck Snare inserted from the right brachial artery, stenting was performed successfully.

Conclusion: Transbrachial GooseNeck Snare was useful for stabilization of the guide sheath during left common carotid artery stenting.

●Key Words●

common carotid artery, GooseNeck Snare, guiding sheath, stenting, transbrachial

金沢大学脳神経外科

<連絡先: 見崎孝一 〒920-8641 石川県金沢市宝町 13-1 E-mail: misaki@ns.m.kanazawa-u.ac.jp >

(Received November 14, 2011 : Accepted May 7, 2012)

緒言

総頸動脈のステント留置術 (carotid artery stenting ; CAS) では内頸動脈の CAS に比べてガイディングカテーテル/シースを遠位まで進められないため、手技中に大動脈弓に落下する可能性がある。最も危険なのはプロテクションデバイスを使用しながらステントを上げる際にカテーテルが落下することである。これを防ぐために右総頸動脈の CAS の際に右上腕動脈経由の GooseNeck Snare でカテーテルを保持した報告があるが⁹⁾、左側の CAS での報告は乏しく得た限りなかった。左総頸動脈からは鎖骨下動脈が分岐しないため、どちらの鎖骨下動脈経由でカテーテルを保持するかが問題となる。今回、左総頸動脈狭窄症に対する CAS で右上腕経由の GooseNeck Snare でカテーテルを保持して手技を行った

症例を経験したので報告する。

症例呈示

症例: 70 歳, 男性。

主訴: 右上下肢の脱力。

現病歴: 一過性の右上下肢の脱力を突然自覚したため近医を受診し、MRI 拡散強調画像で左大脳半球の分水嶺領域に多発性の高信号域を認め脳梗塞の診断で入院した。頸動脈エコーで左総頸動脈に潰瘍を伴う約 50 mm の狭窄病変を指摘され加療目的で紹介された (Fig. 1A)。精査の結果、最狭窄部は 2.84 mm (遠位側の総頸動脈径 7.30 mm : 狭窄率 61%) で潰瘍内にも血流を認めた。他に狭窄病変はなく、これが塞栓の原因と考えられた。

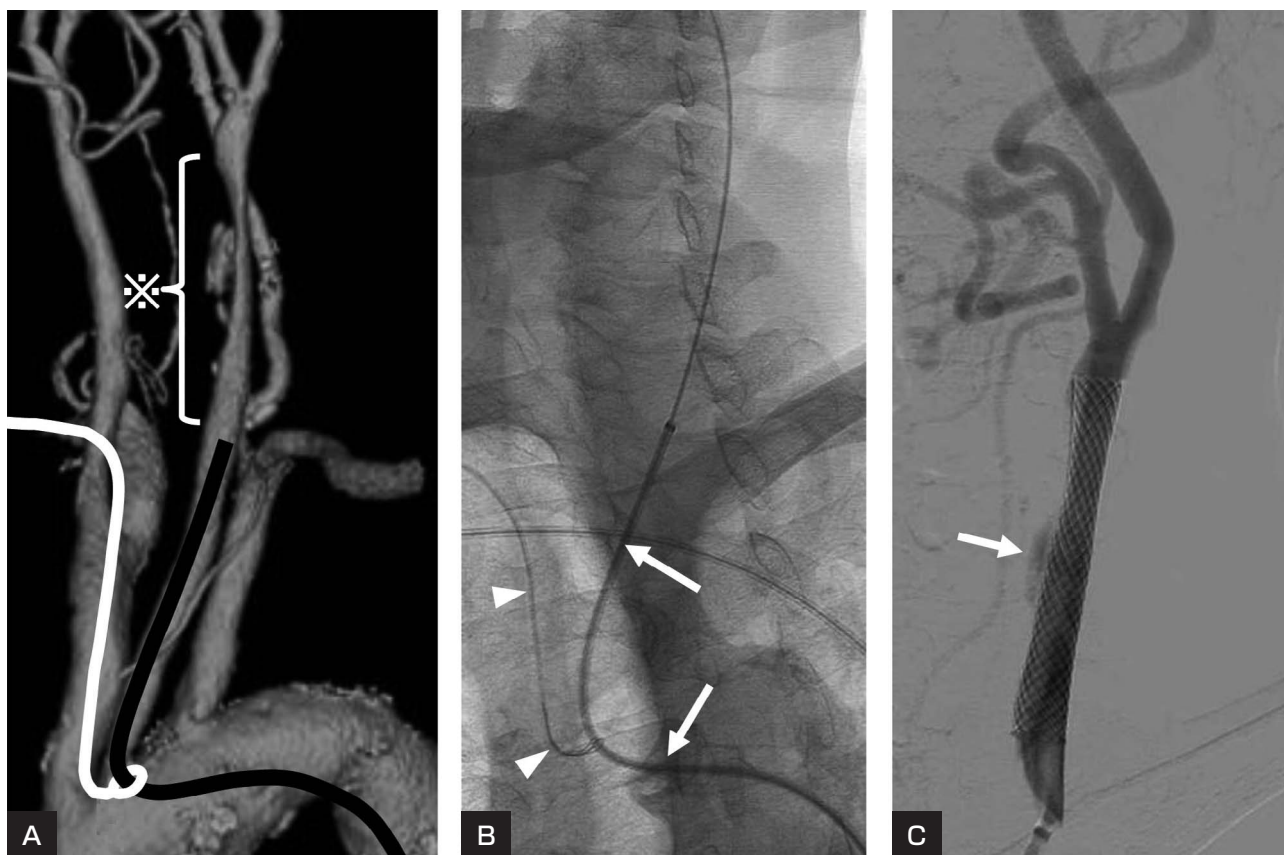


Fig. 1

A : A three-dimensional computed tomographic arteriogram shows the short distance between origin of the left carotid artery and the stenotic lesion. Note that the brachiocephalic artery is adjacent to the left common carotid artery.

※ indicates stenosis of the left common carotid artery with ulcer formation.

B : A 6 Fr guide sheath (arrows), held by the GooseNeck Snare (arrow heads), is introduced into the left common carotid artery.

C : Left common carotid arteriography after stent placement shows moderate enlargement of the stenotic artery with slow residual flow into the ulcer.

血管内手術

狭窄の始まりが総頸動脈起始部に比較的近く、遠位まで進められないガイディングカテーテルが大動脈弓内に落下する可能性があった。そこで大腿動脈経路で挿入したガイディングシースを右上腕から入れた GooseNeck Snare で保持する方針とした。治療 1 週間前よりアスピリン 100 mg/day, クロピドグレル 75 mg/day およびシロスタゾール 200 mg/day を内服し、術中はヘパリン 5000 単位とアルガトロバン 10 mg を静脈注射して ACT (activated clotting time) を 159 秒から 290 秒に延長させて行った。

右上腕より内腔 0.038 inch の 4Fr モディファイドシモ

ンズ型カテーテル (カテックス, 神奈川) を大動脈弓に進め持続的にヘパリン加生理食塩水で灌流した。この 4Fr カテーテル内にループ外径 10 mm の Amplatz GooseNeck Snare (ev3, Plymouth, MN, USA) を挿入した (Fig. 2)。右大腿動脈に 6Fr ロングシースを挿入した後に 5Fr JB2 型カテーテル (メディキット, 東京) を 0.035 inch × 150 cm Radifocus guidewire (テルモ, 東京) とともに上行させ、大動脈弓内で GooseNeck Snare の中通した。さらにカテーテル先端を左総頸動脈に入れ、ロードマップ下に 0.035 inch × 300 cm Radifocus guidewire を狭窄部を超えて外頸動脈に進めた。カテーテル交換の手法を用いて、右大腿動脈に留置していた 6Fr ロングシースを抜去し、6Fr および 4Fr カテーテル

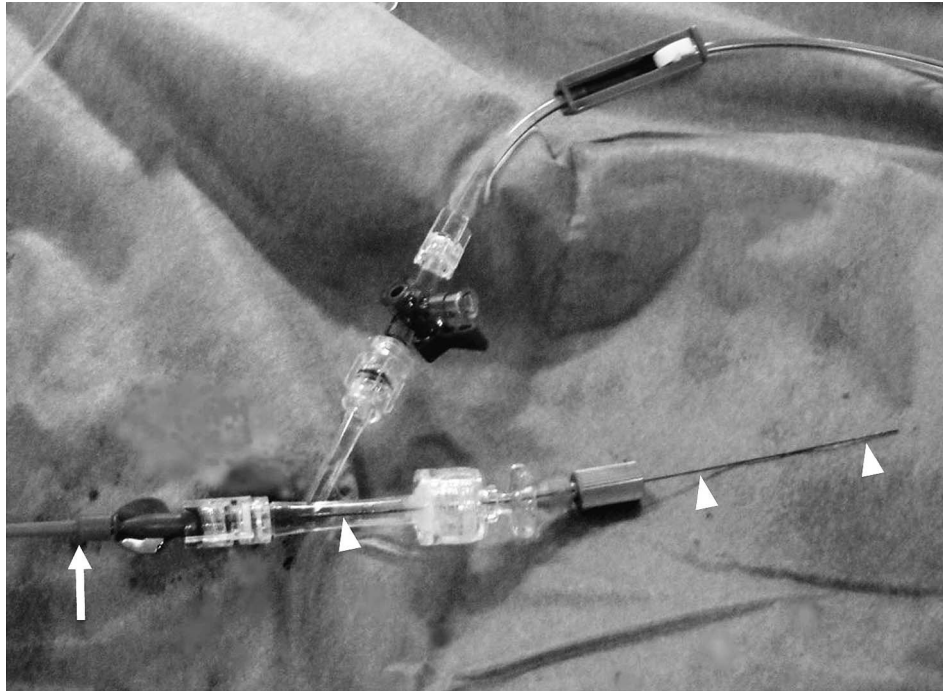


Fig. 2

GooseNeck Snare (arrow heads) is fixed to a Y-connector which is attached to the proximal end of the catheter (arrow). Note that heparinized saline is being continuously infused into the catheter.

を入れて triple co-axial とした 6Fr ガイディングシース (Shuttle: Cook Medical Inc, Bloomington, IN, USA) を誘導し、大動脈弓部において、GooseNeck Snare で捕えながら左総頸動脈に挿入した。狭窄病変の手前までガイディングシースを進めた後に GooseNeck Snare を引いてガイディングシースを固定した (Fig. 1A, B)。最狭窄部が 2 mm 以上あったため前拡張を行わずに FilterWire EZ (Boston Scientific, Natick, MA, USA) を内頸動脈へ進め、 8×49 mm の Carotid Wallstent Monorail (Boston Scientific, Natick, MA, USA) を留置した。後拡張を Jackal RX 6×40 mm (カネカメディックス, 大阪) で行い、潰瘍内へのわずかな血流が残存したが良好な拡張を得た (Fig. 1C)。ステント留置後に GooseNeck Snare を慎重に抜去し血栓の付着がないことを確認した。新たな神経症状の出現はなかった。

考 察

総頸動脈狭窄症で病変と総頸動脈起始部との距離が近い場合にはガイディングカテーテル/シースを十分遠位まで進めることができない。ステント留置の術中にガイ

ディングカテーテル/シースが大動脈弓内へ落ちると危険であるため、GooseNeck Snare でガイディングシースを保持することとした。

これまでの報告では GooseNeck Snare は血栓や異物の除去^{1,6,8,10}、マイクロカテーテルの誘導に使用されているが^{2,3}、大腿動脈経由のガイディングカテーテルを保持/誘導した例としては右および左椎骨動脈^{4,5}と右総頸動脈⁹の報告がある。これらは病変側の上腕動脈からの GooseNeck Snare でカテーテル保持を行っているが、今回のように左総頸動脈のカテーテルを保持する場合は、どの血管から GooseNeck Snare を進めて保持するかが問題となる。右上腕経由で GooseNeck Snare を進めた場合、右腕頭動脈と左総頸動脈との間に距離があると、引き過ぎて、かえってカテーテル/シースを不安定にする懸念がある (Fig. 3A, B)。左上腕経由を選択した場合も、左総頸動脈と左鎖骨下動脈との間に距離があるとカテーテル/シースを不安定にする可能性がある (Fig. 3C, D)。本症例は左総頸動脈と左鎖骨下動脈との間に距離があり、右腕頭動脈と左総頸動脈の距離が短いため、右上腕動脈経由で GooseNeck Snare を引いた方が

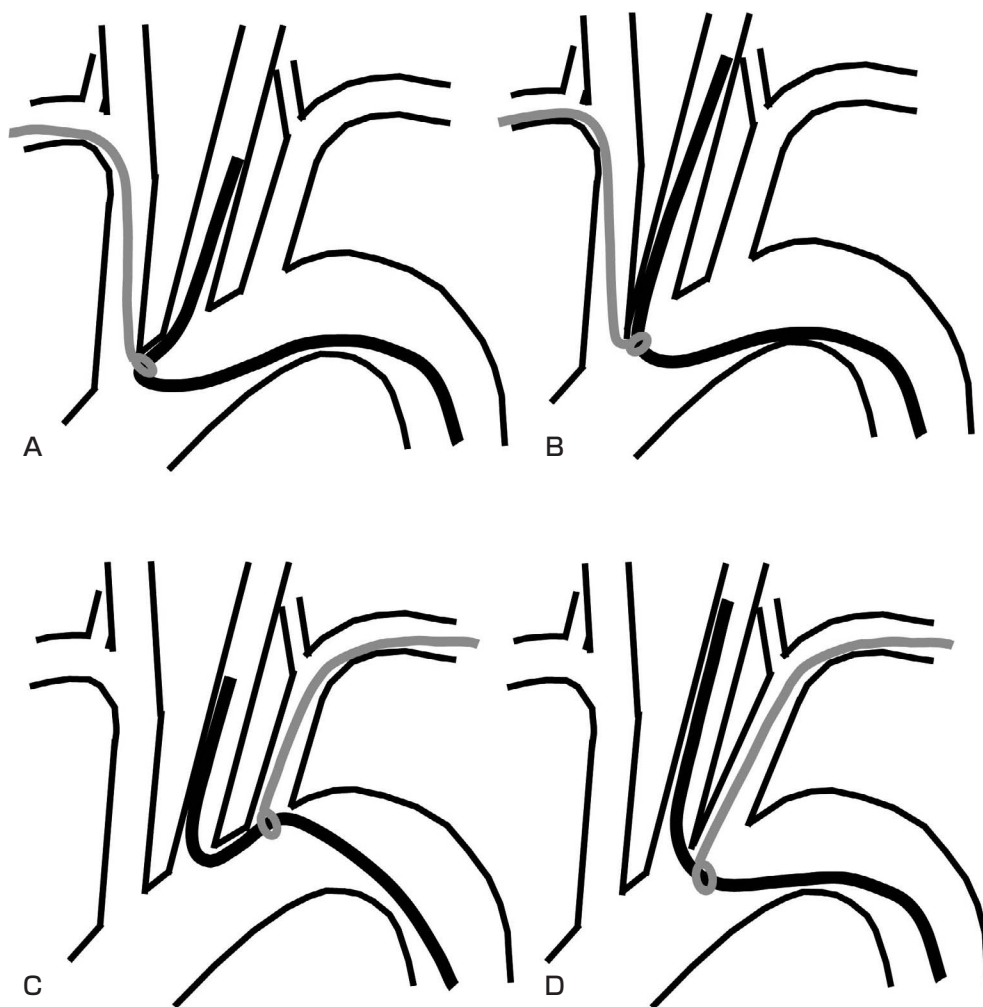


Fig. 3

A, B : The excessive tugging by the GooseNeck Snare inserted from the right brachial artery may cause the catheter to drop into the aortic arch when there is some distance between the right brachiocephalic artery and left common carotid artery (A). When the distance between these arteries is short, the catheter can be stabilized using the GooseNeck Snare (B).

C, D : Similarly, when there is some distance between the left common carotid artery and left subclavian artery, tugging the catheter from the left subclavian artery may cause catheter instability (C,D).

ガイディングシースが安定すると判断した (Fig. 3B, 1A). 実際に Wallstent の展開, ステントシースの回収, 後拡張用バルーンの出し入れの際に Shuttle が動くことはなかった。

岡本らは左総頸動脈へのガイディングカテーテルを右上腕から挿入し, 左上腕からの GooseNeck Snare で誘導, 保持を行い内頸動脈瘤へのコイル塞栓術を成功させている⁷⁾. その際に GooseNeck Snare に血栓形成を認めたため抗血小板薬の術前からの投与が重要であると述べている⁷⁾. 我々は術前より抗血小板薬を3種類投与し,

GooseNeck Snare を通しているカテーテル内を持続的にヘパリン加生理食塩水で灌流して血栓形成の予防に努めた. カテーテル内腔が 0.038 inch あれば灌流は可能であるが, すべての 4Fr カテーテルがこの内腔を有するわけではないため注意を要する. また灌流を行っても GooseNeck Snare の先端までは灌流できないため術前からの十分な抗血小板薬の内服と術中の全身ヘパリン化を厳重に行う必要がある.

結 論

左総頸動脈狭窄症のステント留置術におけるガイディングシースの GooseNeck Snare による保持は有用であり、手技中の大動脈弓内への逸脱を防ぐために予め行うことが望ましい。その際に GooseNeck Snare を左右どちらの上腕動脈から挿入するかを大動脈弓とその分岐血管の解剖学的な位置から考慮する必要がある。

GooseNeck Snare への血栓付着を予防するために、術前からの抗血小板薬内服と術中の全身ヘパリン化に加えて、誘導するカテーテル内をヘパリン加生理食塩水で灌流することが重要である。

本論文に関して、開示すべき利益相反状態は存在しない。

文 献

- 1) Chopko BW, Kerber C, Wong W, et al: Transcatheter snare removal of acute middle cerebral artery thromboembolism: technical case report. *Neurosurgery* **46**:1529-1531, 2000.
- 2) 長谷川仁, 伊藤靖, 本道洋昭, 他: 海綿静脈洞部硬膜動静脈瘻に対する経静脈的塞栓術におけるアクセス困難な海綿静脈洞部へのグースネックスナアを用いたマイクロカテーテル・プルアップ法. *JNET* **5**:68-73, 2011.

- 3) Hanaoka M, Satoh K, Satomi J, et al: Microcatheter pull-up technique in the transvenous embolization of an isolated sinus dural arteriovenous fistula. Technical note. *J Neurosurg* **104**:974-977, 2006.
- 4) Kazekawa K, Kawano T, Kaneko Y, et al: Percutaneous transluminal angioplasty for stenosis at the origin the vertebral artery using snare catheters. Proceedings of the XV Symposium Neuroradiologicum, Kumamoto, 25 September-1 October, Springer, 1994, 468-470.
- 5) 松本博之, 増尾 修, 桑田俊和, 他: 動脈瘤の塞栓術で goose neck snare による親カテーテルの保持が有用であった 1 例. *No Shinkei Geka* **25**:1127-1130, 1997.
- 6) Nazarian GK, Myers TV, Bjarnason H, et al: Applications of the Amplatz snare device during interventional radiologic procedures. *AJR* **165**:673-678, 1995.
- 7) 岡本宗司, 桑山直也, 山本博道, 他: 上腕動脈からのガイディングカテーテルの誘導, 保持を目的とした GooseNeck Snare の使用. *JNET* **5**:63-67, 2011.
- 8) Standard SC, Chavis TD, Wakhloo AK, et al: Retrieval of a Guglielmi detachable coil after unraveling and fracture: case report and experimental results. *Neurosurgery* **35**:994-998, 1994.
- 9) 宇田武弘, 村田敬二, 一ノ瀬努, 他: 頸動脈ステント留置術におけるガイディングカテーテルの保持を目的とした goose neck snare の使用. *No Shinkei Geka* **35**:673-676, 2007.
- 10) Yedlicka JW Jr, Carlson JE, Hunter DW, et al: Nitinol gooseneck snare for removal of foreign bodies: experimental study and clinical evaluation. *Radiology* **178**:691-693, 1991.

要 旨

JNET 6:56-60, 2012

【目的】左総頸動脈(CCA)狭窄症に対するステント留置術の際にガイディングシースの保持を右上腕動脈経由の GooseNeck Snare で行った症例を報告する。【症例】70歳, 男性。一過性の右片麻痺で発見された症候性左 CCA 狭窄症に対してステント留置術を行った。狭窄病変と CCA 起始部の距離が短いためガイディングシースを十分遠位まで挿入できなかった。そのため右上腕動脈経由の GooseNeck Snare でガイディングシースを保持してステント留置術を施行し得た。【結論】上腕動脈経由の GooseNeck Snare による左 CCA のガイディングシースの保持は有用であった。