

新しい心表面マッピング用 Sock & Snap 電極の開発

著者	岩 喬, 三崎 拓郎, 坪田 誠
著者別表示	Iwa Takashi, Misaki Takuro, Tsubota Makoto
雑誌名	胸部外科 = 日本心臓血管外科学会雑誌
巻	43
号	6
ページ	453-456
発行年	1990-06
URL	http://doi.org/10.24517/00050774



新しい検査法

新しい心表面マッピング用 Sock & Snap 電極の開発

岩 橋 三崎拓郎 坪田 誠*

はじめに

不整脈の外科治療において心表面マッピングは不整脈の発生機序の理解と手術部位を決定する上で不可欠の検査である¹⁾。このためマッピングを迅速かつ正確に行うための工夫がなされてきた²⁻⁴⁾。今回著者らは市販のソックスと伸縮包帯を利用し金製近接双極電極 87 個を有する靴下形電極を独自に開発、既存の装置に連結、プログラムを変更し心室表面全体からの同時誘導マッピングの自動化に成功したので報告する。

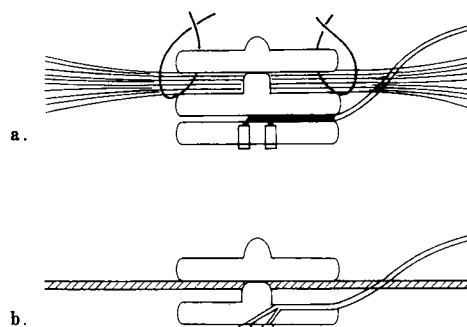
I. 方 法

1. 電 極

市販の雄のソックスの中心部にエポキシ樹脂を用い電極間距離 1.5 mm 球形の金製双極電極 (直径 1.0 mm) を置くとともに、PVC コード極細と連結した (図 1-b, 図 2)。この雄のソックス 87 個を伸縮ネット包帯 Presnet (東京衛材研究所製) に挟み雄のソックスで固定し靴下形電極を作成した。手術時にこの電極を心尖部よりかぶせ心表面全体 87 点からの電位を採取した (図 3)。

2. 伝導時間の自動計測と心室表面マッピングの自動表示

著者らは多点双極同時誘導を行うため 96 チャンネルのバンドパスフィルター (80 Hz~1 KHz) を有する入力アンプをフクダ電子の協力を得て独自に開発した。それを通して採取された心表面の波形を既存の体表面心臓電位図用のマッピングシステム HPM-7100 (中日電子社製) で処理した。各点での興奮伝達時点は、デジタル波形を微分し、その絶対値が最大となる点で決定し、伝導時間は基準時間との差より自動的に求めた。またマッピ



a: Worley らの電極, b: 著者らの開発した電極

図 1. Sock & snap 電極

両者とも雄のソックスと伸縮ネット包帯よりなる。Harrison らのものは雄のソックスにボタン電極を貼り付けるため厚さを有する、さらに雄のソックスはネットに縫合する必要がある。著者らのものは電極に加工しやすい金を使用したためソックスから直接電位を採取でき、しかも雄のソックスは縫合する必要がない。




図 2. 著者らの sock & snap 電極

雄のソックスに電極間距離 1.5 mm 球形の金製双極電極 (直径 1.0 mm) を置き、コードに連結してある。これを伸縮ネット包帯 Presnet に挟み込んである。

* T. Iwa (教授), T. Misaki (講師), M. Tsubota: 金沢大学第一外科。

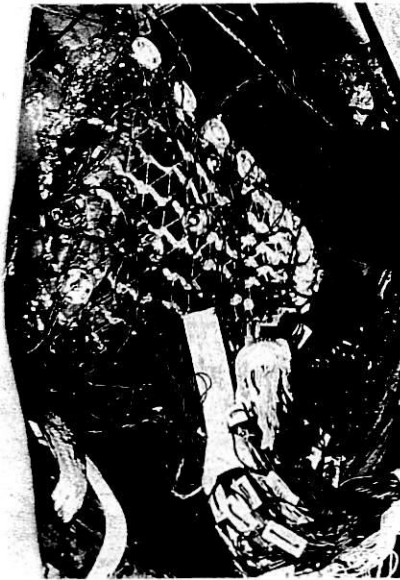

図 3. 心表面マッピング時の術中写真
金製の近接双極電極で心室表面全体 87 カ所からの電位を同時に採取することができる。これはただちに自動計測処理され画面上に自動表示される。

ングの等時線を三角線形補間法で求め、心室を後房室間溝で切り開き扇形に示す展開図と心尖方向から心表面を 2 次元平面に投影して示す展開図の 2 種類の画面上に自動表示させた。なお機械による判読の誤りをなくすため各点での到達時間を同時に肉眼でも確認できるようにした。

II. 対 象

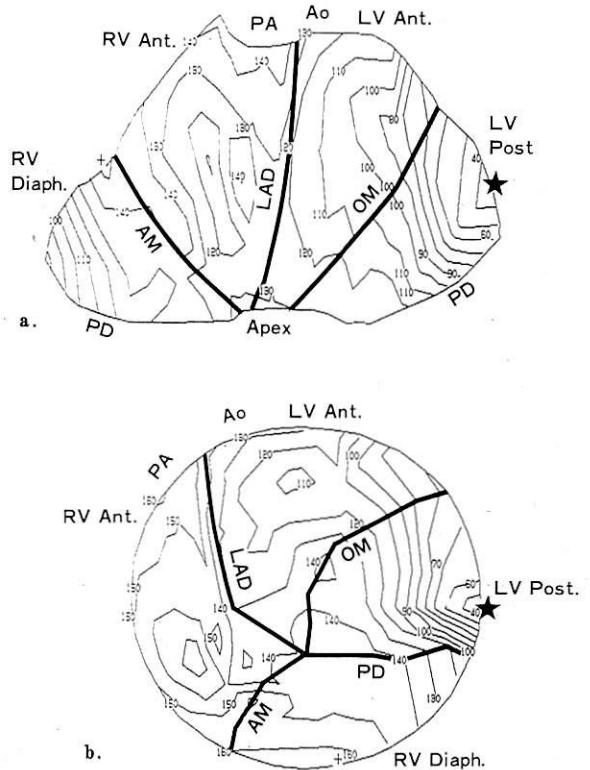
金沢大学第一外科で不整脈の直達手術を行った症例のうち WPW 症候群 (左心型 3, 右心型 2) 5 例, 非虚血性心室性頻拍例 (右室由来) 2 例の計 7 例に用いた。

III. 結 果

7 例全例において心表面からの電位の採取が可能であった。WPW 症候群では装着後、心室性頻拍では頻拍発生後ただちに全誘導のマッピング波形が得られ、伝導時間の自動計測がなされた。またこの電極の装着に由来する低血圧、不整脈の発生は 1 例も認めず安全にマッピングを行っていた。以下に代表例を示す。

症例 1 19 歳, 男, 左心型 WPW 症候群。

心電図, 術前の心内膜カテーテルマッピングより左後壁の副伝導路が推定された。洞調律の心表面マッピング



a : 後室間溝で切り開いてある扇型の展開図
b : 心尖部より投影した展開図

図 4. 自動表示された左心型 WPW 症候群の心表面マッピング

最早期興奮部位 (★) は房室間溝左後壁に存在した。

(図 4) では最早期興奮部位は房室間溝左後壁に存在し、この部位より興奮が同心円状に広がる所見が得られた。

症例 2 34 歳, 男, 非虚血性心室性頻拍。

頻拍時の心電図は左軸偏位, 左脚ブロックパターンを示し, 術前の心内膜カテーテルマッピングでは右室横隔膜面に最早期興奮部位を有する心室性頻拍が疑われた。手術時右室の著明な拡大, 脂肪変性が認められた。頻拍の心表面マッピング (図 5) では最早期興奮部位は右室横隔膜面に後下降枝寄りに存在した。その部位に隣接して等時線の密集する機能的ブロック部位があり, そのため興奮波前線はこの領域を迂回し反時計方向に旋回する所見が得られた。

IV. 考 察

不整脈の直達手術において最終的手術部位の決定は心表面マッピングで行われる。著者らが心表面マッピングを手掛けた初期の段階では, 興奮伝導時間の計測, 興奮

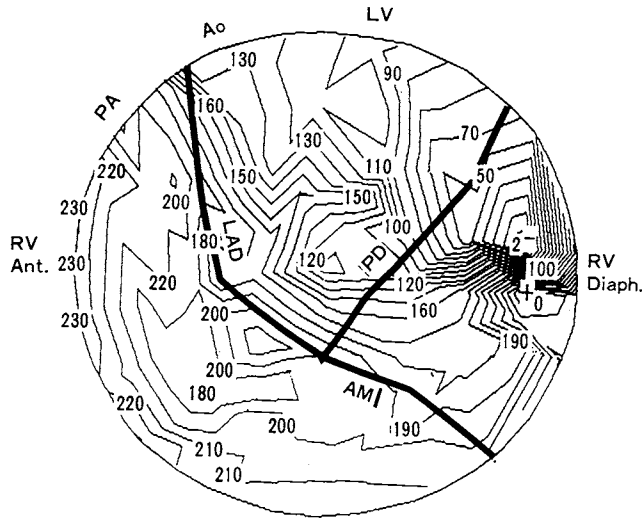


図 5. 自動表示された非虚血性心室性頻拍の心表面マッピング

右室横隔膜面に最早期興奮部位があり、それに隣接して等時線の密集する機能性ブロック部位が存在する。興奮波前線は、この領域を迂回して反時計方向に旋回する。

伝播図の作成とも手作業で行っていたため、長時間を要した⁵⁾。そこで二つの作業を市販のマイクロコンピュータを用いマッピングの迅速化、客観化を図り、その成果を報告してきた^{4,6)}。次にマッピング法を双極多点誘導に切り換え、WPW 症候群には多重双極カテテル電極^{7,8)}、15 チャンネル双極マット電極⁹⁾で対処してきた。しかしこれらの方法ではマッピングする領域が限定される。したがって心臓を移動することなく、心室表面全体からの電位を同時に採取する電極の開発が必要とされる。かかる観点から著者らは独自に心表面用の靴下形電極を考案した。これまでの靴下形電極としては Harrison ら¹⁰⁾、Parson ら¹¹⁾、Worley ら¹²⁾のものがある。Harrison ら¹⁰⁾のものは電極間距離 2.5 mm の真鍮製の双極電極を植込んだ 52 個のテフロンボタンを伸縮性のあるナイロンメッシュの靴下にはめ込み配列させたものである。この靴下形電極はナイロンを使用しているためコンプライアンスと弾力性の面で十分でなく、心表面と密着しない、ボタン電極が離脱しやすい、ワイヤが断線しやすいなどの欠点が見つかりその後改良が加えられている¹²⁾。改良点は靴下としてナイロンメッシュを伸縮ネット包帯 Xspan (American Hospital Supply 社) に、テフロンボタン電極をスナップボタン電極 (電極間距離 2 mm) とした (図 1-a)。しかし心表面との密着性をよくしたにもかかわらず、電位の採取は電極の 90% にとどまった。彼らは原因として心表面の脂肪組織によるものとしてい

る。このスナップボタン電極では、まず鋳型でボタン電極本体作成、雄のスナップと張り合わせるため操作が複雑で電極に厚みが生ずる。著者らの今回開発した靴下形電極では、ボタンを置かず直接雄のスナップに電極を植え込んだ点、電極の材質に分極電圧の低く、生体に対し影響が少なく、しかも腐食せず加工しやすい金を選択した点、伸縮ネット包帯 Presnet を靴下としたので電極の固定は糸による縫着を必要とせず雄雌のスナップのみで十分である点など独自の工夫を加えた。これによりすべての電極で電位の採取が可能であった。

次に心室の表示法であるが、臨床的立場より 2 種類の展開図を用いてきた。すなわち心室を後房室間溝で切り開き扇形に示す方法と、心尖方向から心表面を 2 次元平面に投影して示す方法である⁶⁾。WPW 症候群においては常に心基部に最早期興奮部位が存在するため扇形の展開図で十分であり、1979 年より表示法として採用してきた⁴⁾。しかしこの方法を心室性頻拍に用いたさいには、後房室間溝で切り開くための欠点が指摘される。たとえば右室横隔膜面に最早期興奮部位が存在する症例では、後房室間溝付近での興奮状態が重要となるが、この表示法からはその周辺の興奮の連続性をみるのには適当でない。かかる症例に対しては心尖からの表示法が有効である。

成人の WPW 症候群の心表面マッピングではほぼ正常の大きさの心臓を扱うため個人差は少なく、あらかじ

め測定点の座標を決めてある展開図の応用が可能である。しかし心室性頻拍の心表面マッピングでは、疾患によって心室の大きさが異なりあらかじめ決めた測定点の座標に当てはめるのは難しい場合が多い。たとえば右室異形成では右室が大きく、左室瘤を伴う例では左室が大きいため扇形の展開図に当てはめることは不可能である。この対策として著者らは心尖からみた展開図をまず作成、しかるのちに目印となる冠動脈を解剖学的に確認し書き加える方法をとっている。

これまでもコンピュータを用いた心表面マッピングは Cox ら¹³⁾により試みられている。しかし彼らの装置は別な建物にあるコンピュータと光ファイバーで連結して情報を処理しなくてはならないなどきわめて高価で、複雑である。この点著者らの心表面マッピング装置は体表心臓電位図用に開発されたシステムをそのまま応用するためコンパクトで、移動も容易である。

(本装置の作製にあたりフクダ電子株式会社、金沢営業所 宮本俊一技師の協力を得た。)

文 献

- 1) 岩 喬, 三崎拓郎: 心表面マッピング, Mebio Book シリーズ目でみる心臓リズム発生とその異常: 頻脈性不整脈のメカニズム, 外山淳治編, メジカルビュー社, 東京, p. 56~61, 1989.
- 2) Fontaine, G. et al.: Epicardial mapping and surgical treatment in six cases of resistant ventricular tachycardia not related to coronary artery disease. In: The Conduction System of the Heart, ed. by Wellens, H.J.J., Lie, K.I., Janse, M.J., H.E. Stenfert Kroese, Leiden, p. 545~563, 1978.
- 3) Gallagher, J.J. et al.: Epicardial mapping in the Wolff-Parkinson-White syndrome. *Circulation* 57: 854, 1978.
- 4) 岩瀬孝明ほか: 心表面興奮伝播図の自動表示とその臨床応用. *心臓* 11: 1055, 1979.
- 5) 岩 喬ほか: Wolff-Parkinson-White 症候群の外科治療. *胸部外科* 23: 1225, 1970.
- 6) 岩瀬孝明: 心表面興奮伝播図の自動表示に関する研究, 第1編: 実験的研究. *日胸外誌* 29: 396, 1981.
- 7) 三井 毅ほか: 心表面マッピングにおける電位採取の工夫. *胸部外科* 36: 716, 1983.
- 8) Iwa, T. et al.: Radical surgical cure of the Wolff-Parkinson-White syndrome: The Kanazawa experience. *J. Thorac. Cardiovasc. Surg.* 92: 225, 1986.
- 9) Iwa, T. et al.: Surgical management of non-ischemic ventricular tachycardia. In: *Cardiac Arrhythmias: Recent Progress in Investigation and Management*, ed. by Iwa, T., Fontaine, G., Elsevier, Amsterdam, p. 271~292, 1988.
- 10) Harrison, L. et al.: The sock electrode array: A tool for determining global epicardial activation during stable arrhythmias. *PACE* 3: 531, 1980.
- 11) Parson, I. et al.: Clinical instrumentation for intraoperative mapping of ventricular arrhythmias. *PACE* 7: 683, 1984.
- 12) Worley, S.J. et al.: A new sock electrode for recording epicardial activation from the human heart: One size fits all. *PACE* 10: 21, 1987.
- 13) Cox, J.L.: Intraoperative computerized mapping techniques: Do they help us for treat our patients better surgically? In: *Proceedings of 20 years of programmed electrical stimulation of the heart*, ed. by Brugada, P., Wellens, L., Futura Publishing Company, Inc., Mt. Kisco, p. 613~637, 1987.

Summary

A New Sock and Snap Electrode for Epicardial Mapping

T. Iwa et al.

(The first Department of Surgery, Kanazawa University School of Medicine)

Simultaneous recording of epicardial activation from multiple sites during anti-arrhythmic surgery is essential to determine the location of the arrhythmic source. We formed a new sock from Presnet tubular dressing material with 87 snap electrodes. Bipolar recording sites, 1.0 mm in diameter and separated 1.5 mm, are constructed of gold and attached to steel wire directly at the male snap without button. This new Sock and Snap electrode was used to record in 7 patients; 5 of WPW syndrome and 2 of non-ischemic ventricular tachycardia. Satisfactory epicardial contact was obtained in all patients without any hemodynamic change. We could get a rapid display of epicardial mapping using a computer.