

## 弓部大動脈瘤術後の脳障害

著者	浦山 博, 片田 正一, 竹村 博文, 土田 敬, 渡辺 洋宇
著者別表示	Urayama Hiroshi, Katada Sho-ichi, Takemura Hirofumi, Tsuchida. K., Watanabe Yoh
雑誌名	胸部外科 = 日本心臓血管外科学会雑誌
巻	45
号	11
ページ	951-955
発行年	1992-10
URL	<a href="http://doi.org/10.24517/00050824">http://doi.org/10.24517/00050824</a>



## 弓部大動脈瘤術後の脳障害

浦山 博 片田正一 竹村博文 土田 敬  
渡辺 洋宇\*

### はじめに

大動脈瘤の手術術式としては人工血管置換術が主であり、全身状態不良症例などには瘤曠置術が行われる。いずれにせよ瘤が弓部へ及んでいるときには脳血流を術中に遮断し分枝の再建が必要になり、術中の脳保護が大切となる。また、合併する粥状硬化症や高血圧症のために脳血管障害をきたしやすいといわれている。今回、弓部大動脈瘤術後の脳障害を検討しその予防と対策に考察を加えた。

### I. 対象と方法

1973年から1989年までに当科で施行した弓部大動脈瘤手術症例24例中術後30日以上経過観察できた18症例を対象とした。年齢は30~73歳、平均60.8歳であり、男14例、女4例であった。動脈瘤の原因は粥状硬化性7例、解離性9例、梅毒性2例であり、術前に高血圧は5例に認められ、中枢神経障害は全例で認めなかった。術式は人工血管置換術12例、直接縫合やパッチ縫着3例、瘤曠置術3例であった。弓部分枝の再建は腕頭動脈9本、左総頸動脈11本、左鎖骨下動脈7本に行われ、1症例平均1.5本であった。瘤曠置術以外での補助手段は一時バイパス1例、部分体外循環(大腿-大腿)2例、脳分離体外循環(脳血流量7~9 ml/kg・分、20~30°C 低体温併用)12例であった。術中のモニタリングとして側頭動脈圧測定を15例、術中脳波測定を9例、脊髄誘発電位測定を7例に施行した。術後脳障害に関与する術中因子として手術時間、出血量、最低収縮期血圧、遮断時間、最低

直腸温を検討し、術後因子としてICU入室時血圧、他の術後合併症を検討した。術後脳障害の症例には頭部CTスキャンが行われた。観察期間は1~168カ月、平均60.9カ月であった。統計学的検索にはStudent t-testを用いた。

### II. 結 果

術中モニタリングには側頭動脈圧は測定した全例で50 mmHg以上であった。術中EEGでは1例で大動脈遮断直後に脳波の平坦化を認めた。脊髄誘発電位は測定した全例で異常を認めなかった。術後脳障害は一過性の意識障害を2例に恒久的意識障害を1例に恒久的意識障害と肢麻痺などを2例に認めた(表1)。術後脳障害の有無で遠隔期生存率を比較すると、有りでは5例中1例のみが生存し、無しでは13例中9例が生存していた。動脈瘤の原因と術後脳障害では解離性よりも粥状硬化性で多く発生していた(表2)。年齢、性、術前高血圧の有無と術後脳障害では高齢者に脳障害の発生が多くみられた(表3)。手術術式と術後脳障害では人工血管置換術と瘤曠置術で差は認めなかったが直接縫合・パッチ縫着では脳障害の発生を認めなかった(表4)。弓部分枝再建と術後脳障害ではどの分枝を再建したかによって差は認めなかったが症例あたりの再建数は脳障害有りの方が多かった(表5)。術中術後因子では術後脳障害有りでは術中出血量が有意に多かった(表6)。術後脳障害と他の術後合併症ではとくに肺や腎の障害、感染症とあわせて発生していた(表7)。脳障害の5例の頭部CTスキャンでは一過性の意識障害の2例ではとくに異常なく、恒久的障害の3例ではlow density areaを認めた。

### 症例提示

次に手術そのものが術後脳障害に関係していたと思

キーワード：弓部大動脈瘤、脳障害、脳分離体外循環、脳波

\* H. Urayama (講師), S. Katada, H. Takemura, K. Tsuchida, Y. Watanabe (教授)：金沢大学第一外科。

表 1. 術後脳障害を伴った弓部大動脈瘤手術症例

症例	年齢・性	術式	弓部分枝再建	術後脳障害	主たる原因	予後
1	66・男	人工血管置換	腕頭, 左総頸, 左鎖骨下	半昏睡, 全身痙攣	術後低血圧	6ヵ月死(肺炎)
2	69・男	瘤摘置術	左総頸, 左鎖骨下	昏睡, 四肢麻痺	大動脈遮断時の塞栓	12ヵ月死(瘤破裂)
3	68・男	人工血管置換	左総頸	術後3週間の昏睡	尿毒症	35ヵ月死(胃癌)
4	69・男	人工血管置換	腕頭, 左総頸, 左鎖骨下	術後2週間の半昏睡	術後低酸素血症	1ヵ月死(肺炎)
5	73・男	人工血管置換	左総頸	半昏睡, 右片麻痺	術中の脳低灌流	28ヵ月生

表 2. 動脈瘤の分類と術後脳障害

脳障害	動脈硬化症	解離性	梅毒性
(+)	3	1	1
(-)	4	8	1
合計	7	9	2

表 3. 術前因子と術後脳障害

脳障害	年齢	性		高血圧	
		男	女	有	無
(+)	69.0±2.6	5	0	0	5
(-)	56.8±12.1	9	4	5	8

0.01 < p < 0.05

表 4. 手術術式と術後脳障害

脳障害	人工血管置換	瘤切除直接縫合	Extra-anatomic bypass
(+)	4	0	1
(-)	8	3	2
合計	12	3	3

表 5. 弓部分枝再建と術後脳障害

脳障害	再建動脈			症例あたりの再建動脈数
	腕頭	左総頸	左鎖骨	
(+)	3	4	3	2.0
(-)	6	7	4	1.3
合計	9	11	7	1.5

表 6. 術中術後因子と術後脳障害

脳障害	手術時間(分)	出血量(ml/kg)	最低収縮期血圧(mmHg)
(+)	423±101	110±75	62.0±14.8
(-)	372±62	56±28	67.5±13.0
	NS	0.01 < p < 0.05	NS

表 7. 術後脳障害と他の術後合併症

脳障害	心臓	呼吸器	肝機能	腎不全	感染症	出血
(+)	1	3	2	2	2	1
(-)	1	1	2	0	0	1
合計	2	4	4	2	2	2

われる2症例を提示する。

**症例 2** 遠位弓部と下行大動脈に粥状硬化性の瘤を認め(図1), 術前腎機能障害のため瘤摘置術を施行した。手術は上行大動脈より横隔膜直上の下行大動脈へextra-anatomic bypassをおき, 左総頸動脈と左鎖骨下動脈の間で永久クランプを行った。直後に術中脳波で平坦化がみられ(図2), また, 左総頸動脈の拍動が弱くなり同動脈と左鎖骨下動脈を再建した。術

後昏睡と四肢麻痺が出現し脳梗塞と診断された(図3)。

**症例 5** 遠位弓部に粥状硬化性の瘤を認め(図4), 脳分離体外循環下に人工血管置換術を施行した。術前の用手圧迫による30分間のMatasテストにて左総頸動脈の遮断可能と判断し(図5), 脳灌流は右腋窩動脈より300~500 ml/分にて送血した。左側頭動脈圧は体外循環中50~75 mmHgであり, 遮断時間は20分であった。分枝再建は左総頸動脈のみで左鎖骨下動脈の再建は行わなかった。術後半昏睡と右片麻痺が出現し脳梗塞と診断された(図6)。

### III. 考 察

弓部大動脈瘤手術では術中に脳血流が遮断されるこ

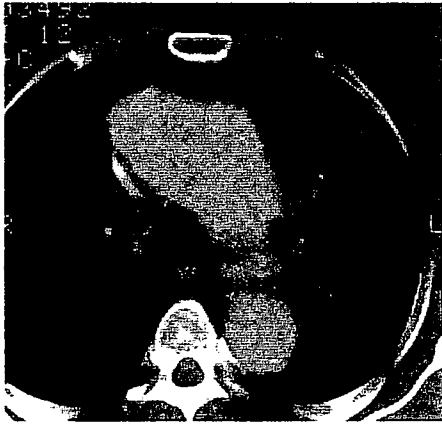


図 1. 症例 2 の術前胸部 CT スキャン像  
遠位弓部大動脈瘤内に壁血栓もしくはアテロームを認める。

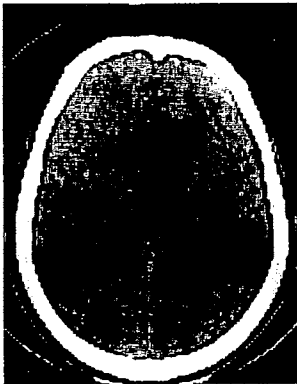


図 3. 症例 2 の術後頭部 CT スキャン像  
多発性の low density area を認める。

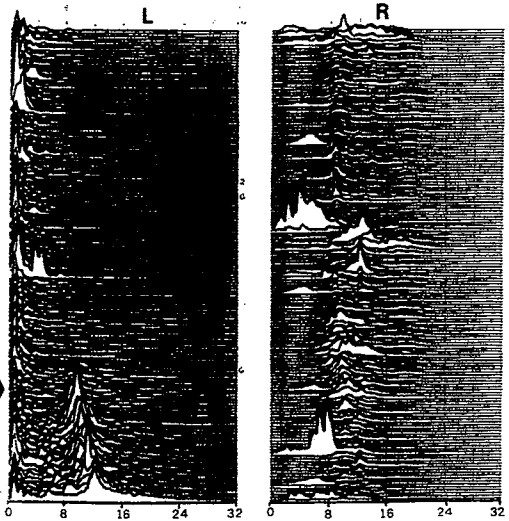


図 2. 症例 2 のフーリエ変換した術中脳波  
大動脈遮断直後に左側脳波の平坦化を認める (矢印)。

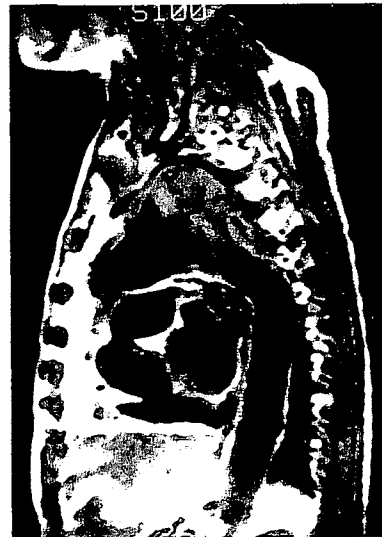

図 4. 症例 5 の術前胸部 MRI 像  
遠位弓部に囊状の大動脈瘤を認める。

とによる脳虚血と手術侵襲が過大になることによる心、肺、肝、腎などの障害からの 2 次的作用により術後脳障害をきたしやすい<sup>1)</sup>。術後脳障害の原因としては、1) 術前の脳動脈硬化、2) 術中の脳灌流不全、3) clamp によるアテローム塞栓、4) 術後の低血圧、低酸素状態、5) 電解質異常、高尿素窒素血症、6) 肝不全による肝性脳症、7) 術後薬剤の副作用、などが考えられる<sup>2,3)</sup>。主として 2 次的作用により術後脳障害をきたした場合はもとの臓器障害が回復するに従い脳障害も改善するが、手術に起因する脳虚血による場合は恒久的障害となり重篤である。症例でも clamp による塞栓と体外循環中の脳灌流不全の 2 例が意識障害と麻痺をきたし重篤であった。

術後脳障害をきたしやすい因子としては高齢と粥状硬化性動脈瘤があり、ともに脳動脈硬化が合併しているためと思われた<sup>4)</sup>。術中因子としては出血量が多いほど脳障害をきたしやすかったが、手術侵襲が過大となり臓器障害を招きやすいためと思われた。症例では脳障害を発生した症例に心、肺、肝、腎の障害をあわせてきたしており、2 次的脳障害が 3 例にみられたことと関係していた。3 例の脳障害の主たる原因は術後

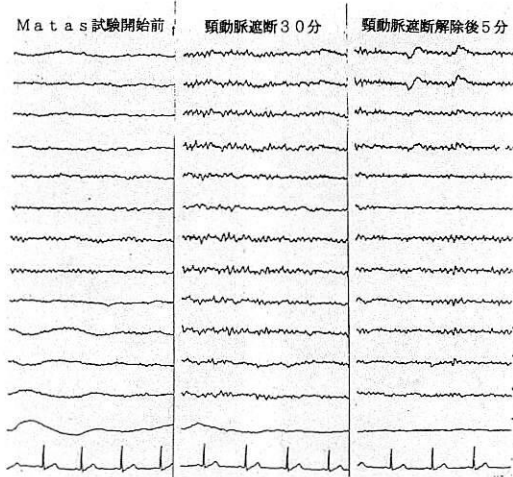


図 5. 症例 5 の術前 Matas test

左頸動脈の用手圧迫 30 分にても脳波に異常は認めなかった。

ショック，尿毒症，術後低酸素血症であり，おのおの心，腎，肺の障害を合併していた。症状は意識障害でありうち 2 例はもとの臓器障害が回復するに従い回復した。

術後脳障害の予防としては術前評価，術中モニタリング，術中脳保護，術後管理がある。術前評価で大切なことは臓器機能障害とくに脳血管障害の検索と瘤の範囲やアテローム，壁在血栓の評価である。脳血流スキャン，CT，MRI，血管造影などが有用であり，用手的 Matas テストは血流遮断の安全性評価には役立たなかった<sup>5)</sup>。術中モニタリングとしては脳波測定が有用であり側頭動脈圧は 50 mmHg 以上であれば絶対安全とはいえなかった<sup>6,7)</sup>。術中脳保護としての低体温はとくに長時間の血流遮断となったときに問題があり脳分離体外循環が安全であり送血は両側とすべきであった<sup>8~10)</sup>。動脈遮断による塞栓の予防には脳分離灌流後の大動脈遮断，術中エコーによるアテローム，壁在血栓の評価，バルーンによる遮断などを考慮すべきであった<sup>11,12)</sup>。術後管理は低血圧，低酸素血症を避け，腎不全には早期の透析が重要であった<sup>13)</sup>。

### おわりに

弓部大動脈瘤術後の脳障害の予防には術前の脳動脈病変の評価，粥状硬化病変部位の愛護的処理，両側送血脳分離体外循環と術中モニタリング，循環・呼吸などの術後管理が重要であった。

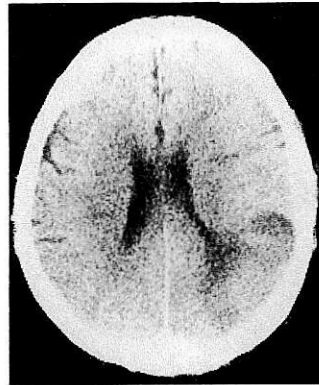

図 6. 症例 5 の術後頭部 CT スキャン像

左大脳に low density area を認める。

### 文 献

- 1) 藤岡重一：胸部大動脈瘤外科治療とその危険因子に関する統計学的解析。十全医会誌 98：581, 1989
- 2) 上田英雄，武内重五郎，豊倉康夫：意識障害。南江堂，東京，1978
- 3) 丸山路之，栗山良紘，澤田 徹ほか：心臓大血管外科術後の脳障害。脈管学 29：617, 1989
- 4) 川筋道雄，浦山 博，岩 喬：多発生慢性粥状硬化性疾患の治療。日心臓血管外会誌 17：225, 1987
- 5) 浦山 博，加藤明之，川瀬裕志ほか：大動脈瘤弓部病変の CT，MRI による評価と術中所見の比較検討。血管無侵襲診断法研究会誌 10：43, 1990
- 6) Kelly JJ, Callow AD, O'Donnell TF et al：Failure of carotid stump pressures. Arch Surg 114：1361, 1979
- 7) MacFarland HR, Pinkerton JA, Frye D：Continuous electroencephalographic monitoring during carotid endarterectomy. J Cardiovasc Surg 29：12, 1988
- 8) 川浦幸光：低体温の脳組織に及ぼす影響。十全医会誌 86：1, 1977
- 9) Deville C, Roques X, Fernandez G et al：Should circulatory arrest with deep hypothermia be revised in aortic arch surgery? Eur J Cardiothorac Surg 2：185, 1988
- 10) 桑原正知，中島伸之，安達太三ほか：脳分離体外循環における脳灌流法の検討。日胸外会誌 36：466, 1988
- 11) 渡邊 剛，大平政人，竹村博文ほか：心臓血管外科領域における術中断層エコー法の応用。日外会誌 89：103, 1988
- 12) 上田敏彦，林 郁夫，黒坂 有ほか：遠位弓部大動脈瘤手術における到達経路と補助手段および合併症の検討。日胸外会誌 38：1017, 1990
- 13) 浦山 博，渡辺洋宇，岩 喬：胸部大動脈瘤術後の腎機能障害発生に關与する因子の検討。日心血外会誌 18：319, 1988

**SUMMARY****Brain Dysfunction after Operation of Aortic Arch Aneurysm***Hiroshi Urayama et al., The First Department of Surgery, Kanazawa University School of Medicine*

Postoperative brain dysfunction was studied for 18 patients who survived more than 30 days after operations of aortic arch aneurysms. The operative procedures were graft replacement in 12 patients, resection with direct or patch closure in 3, and thromboexclusion in 3. Except for thromboexclusion, adjuncts were used: temporary bypass in 1, partial EPC (extracorporeal circulation) in 2, and selective cerebral perfusion during EPC in 12. As for intra-operative monitoring, the temporal artery blood pressures were more than 50 mmHg in all, but the electroencephalogram changed to flat wave just after clamping the aorta in one patient. Postoperative brain dysfunction occurred in 5 patients, including temporary loss of consciousness in 2, lasting loss of consciousness in 1, and paralysis with loss of consciousness in 2. Postoperative brain dysfunction occurred more often in old aged men with atherosclerotic aneurysms. Patients with temporary brain dysfunction had no remarkable change in CT scan, but patients with lasting brain dysfunction had low density areas. It is recommended to prevent this complication as follows: 1) pre-operative evaluation of cerebral vascular disorders, 2) gentle maneuver of atherosclerotic lesions, 3) bilateral cerebral perfusions and intra-operative monitorings, 4) intensive perioperative care of circulation and respiration

**KEY WORD** : aortic arch aneurysm/brain dysfunction/selective cerebral perfusion/electroencephalogram.

## お知らせ

## 第2回人工臓器公開セミナー

(人工臓器の現況と今後の展望)

主催：日本人工臓器学会

後援：厚生省，日本人工臓器工業協会，医療機器センター

日時：1992年9月26日(土)午後1:30～午後5:00

場所：大阪国際交流センター

〒543 大阪市天王寺区上本町8丁目2-6 TEL 06-772-5931

## プログラム

- |                    |                     |        |
|--------------------|---------------------|--------|
| 挨拶                 | 日本人工臓器学会理事長         | 水戸 勉 郎 |
| 1. 人工臓器の開発と行政の取り組み | 厚生省薬務局医療機器開発課長      | 岩尾 総一郎 |
| 2. インテリジェント医用材料の進歩 | 東京女子医科大学医用工学研究施設教授  | 桜井 靖久  |
| 3. 腎不全と人工透析        | 名古屋大学医学部分院内科教授      | 前田 憲志  |
| 4. 弁膜症と人工弁         | 東京女子医科大学日本心臓血圧研究所教授 | 小柳 仁   |
| 5. 不整脈とペースメーカー     | 筑波大学医学専門学群外科助教授     | 三井 利夫  |
| 6. 人工臓器に期待するもの     | 読売新聞大阪本社論説委員        | 中沢 礼次郎 |

連絡先：〒113 東京都文京区本駒込5-16-9 日本学会事務センター内

日本人工臓器学会 TEL 03-5814-5801

\*当日受付 参加無料

「胸部外科」編集室