

## 肺非結核性抗酸菌 (MOTT) 合併肺癌

|       |   |
|-------|---|
| 著者    | 常塚 宣男, 石川 紀彦, 平沼 知加志, 佐藤 日出夫, 小田 誠, 渡辺 剛  |
| 著者別表示 | Tsunezuka Yoshio, Ishikawa Norihiko, Hiranuma Chikashi, Sato Hideo, Oda Makoto, Watanabe Go |
| 雑誌名   | 胸部外科 = 日本心臓血管外科学会雑誌   |
| 巻     | 57  |
| 号     | 2   |
| ページ   | 119-122   |
| 発行年   | 2004-02   |
| URL   | <a href="http://doi.org/10.24517/00051073">http://doi.org/10.24517/00051073</a>             |



## 肺非結核性抗酸菌 (MOTT) 合併肺癌

常塚 宣男 石川 紀彦 平沼 知加志 佐藤 日出夫  
小田 誠 渡邊 剛\*

## はじめに

肺非結核性抗酸菌 (*mycobacteria other than tuberculosis*: MOTT) は年々増加傾向にある。通常病原性はないが、健常者でも肺内進展にて呼吸器症状を誘発し、肺癌との鑑別診断や治療に難渋することが多い。今回われわれは、MOTTを合併した肺癌手術例を経験したので報告する。

## I. 症 例

1997年1月～1999年6月に経験した肺MOTT手術例は17例で、男性7例、女性10例、年齢は42～84(平均63.5)歳であった。既往歴として呼吸器疾患10例(結核2例、副鼻腔気管支症候群4例、気管支拡張症2例、気管支炎2例)、糖尿病3例、胃潰瘍術後2例、婦人科疾患術後2例、肝炎、甲状腺炎1例であった(重複あり)。菌種は *M. avium*: 11例、*szulgai* 2例、*intracellulare*, *fortuitum*, *chelonae*, *gastri* おのおの1例であった。肺癌合併症例は2例で、両者とも合併したMOTTは *M. avium* であった。それぞれ提示する。

症例1 69歳、男。

主 訴: 咳嗽。

既往歴: 甲状腺機能亢進症、肺結核。1998年1

月に慢性骨髄性白血病(CML)と診断され、hydroxycarbamideにて完全緩解を得た。

現病歴: 1999年1月より主訴が出現した。喀痰塗抹は陰性、7週培養にてMOTT陽性、polymerase chain reaction (PCR)にて *M. avium* complexと診断された。画像上右肺尖部に径約2.5cmの異常陰影を認め、胸部CTを施行した。右S<sup>1</sup>に境界明瞭な径2.5cmのほぼ円形の腫瘤陰影を認めた(図1)。縦隔・肺門リンパ節腫脹は認められなかった。末梢は閉塞性肺炎様の網状陰影を呈しており、腫瘤による二次的な変化と考えられた。気管支鏡検査による経気管支肺生検、擦過細胞診での病理組織学的検査にて悪性所見は得られなかった。血算・生化学検査では各値正常範囲であり、腫瘍マーカー(CYFRA, CEA, Pro GRP)は正常域であった。しかし肺癌を否定できず、精査加療のために入院となった。

入院後経過: 審査目的にて病巣を含む胸腔鏡下肺部分切除術を施行した。術中肺腺癌と診断した。胸腔鏡補助下上葉切除+ND2aを施行し、術後病理は低分化型肺腺癌、pT1N0M0であった。術後6ヵ月の喀痰培養ではMOTT陰性であった。

症例2 66歳、女。

主 訴: 咳嗽。

既往歴: 顎下腺炎。

現病歴: 外来喀痰塗抹で陽性、3週培養にてMOTT陽性であった。DNA-DNAマイクロプレートハイブリダイゼーション法による同定にて *M. avium* と診断された。胸部CT上、右S<sup>6</sup>に

キーワード: 肺非定型抗酸菌, 肺癌, 胸腔鏡下手術

\* Y. Tsunozuka, N. Ishikawa, C. Hiranuma: 金沢大学心臓・総合外科; H. Sato: 石川県立中央病院呼吸器外科; M. Oda, G. Watanabe (教授): 金沢大学心臓・総合外科。

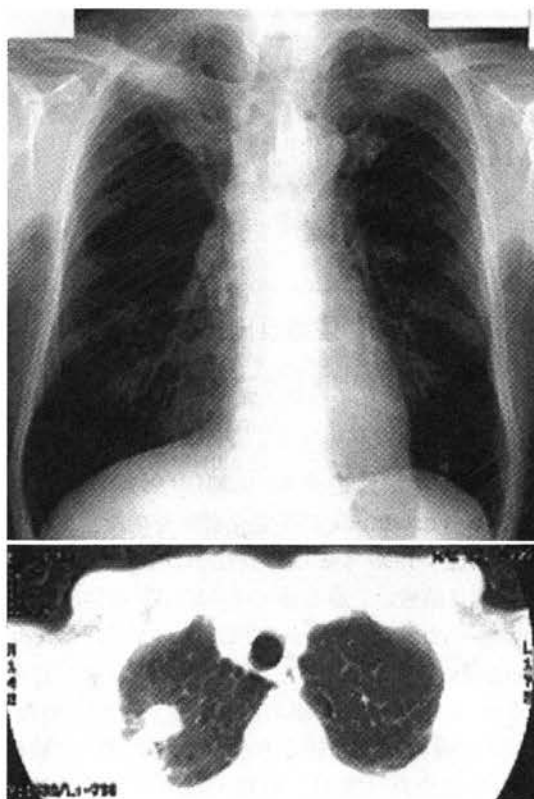


図 1. 症例 1. 69 歳, 男. 入院時胸部 X 線像および CT

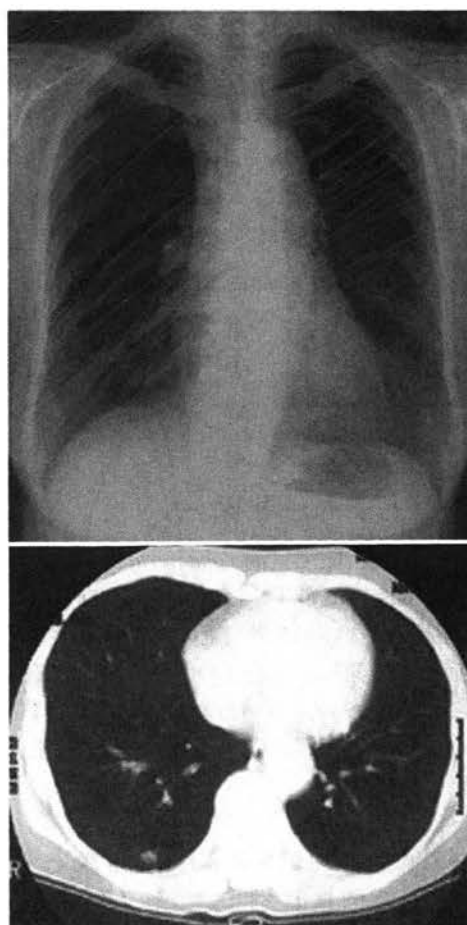


図 2. 症例 2. 66 歳, 女. 入院時胸部 X 線像および CT

径約 1 cm の一部すりガラス状を伴う結節状陰影を認めた (図 2). 縦隔・肺門リンパ節腫脹は認められなかった. 血算・生化学検査では各値正常範囲であり, 腫瘍マーカー (CYFRA, CEA, Pro GRP) は正常域であった.

入院後経過: 画像上肺癌の可能性ありとして審査, 治療目的に胸腔鏡下肺部分切除術を施行した. 術中迅速病理診断にて高分化型肺腺癌と診断した. 胸腔鏡補助下下葉切除+ND2a を施行した. pT1N0M0, 術後肺組織 PCR でも *M. avium* が検出された. 術後 6 ヶ月の喀痰培養では MOTT 陰性であった.

## II. 考 察

ヘリカル CT の導入を含む最近の画像診断の進歩により, 小型肺異常陰影の発見率が増加している. 早期小型肺癌の診断は胸部 CT 上困難であ

り<sup>1)</sup>, 確定診断には審査的胸腔鏡下手術による肺生検を施行せねばならない症例が未だ多数を占める. 鑑別疾患として, なかでも感染症は困難なものの一つである. 今回われわれが提示した 2 例は MOTT 症と術前診断されたが, 小型肺癌を否定しきれずに審査的手術を施行し, 肺癌と病理学的に診断された.

MOTT 症は全身免疫能の低下患者や慢性肺炎患者の二次感染型が多く, 健常な人に発生する一次感染型は少ないとされてきた. しかし, 最近肺に基礎疾患のない一次感染型の増加が注目されている. 厳密に MOTT 症と診断するには, 国立療養所の非定型抗酸菌症共同研究班や Albeldara の診断基準<sup>2,3)</sup>を満たす必要があるのかもしれ

ない。しかし、現実には臨床上これらの診断基準を満たしていない症例が多いのも事実である。自験例でも喀痰培養でMOTTが一度は証明された事実はあるものの、経気管支肺生検での肉芽腫の証明や複数回のMOTT培養結果はない。

従来のMOTT症は以前の報告のごとく、陰影の大多数が上葉の浸潤影であり、肺野孤立性陰影を呈する報告例は少ない。気管支拡張症を示唆する所見が認められることが重要であるとの報告<sup>4)</sup>もあるが、われわれの検討では有意な気管支拡張所見は認められなかった。これは外科対象となるMOTT症に重症例が少ないことに起因しているのかもしれない。肺野孤立性陰影を呈する症例はいずれも一次感染例であり、中～高齢者で、無症状のことが多く、偶然画像上発見される例が多いとされる<sup>5)</sup>。自験例では咳嗽が主訴として認められ、喀痰培養によりMOTT陽性であった。しかし、画像から判断して、症例2の主訴の原因がこの孤立性陰影であるとは考えにくい。

画像診断上肺癌の可能性が否定できないのであれば、積極的な審査的胸腔鏡下手術が必要であるとわれわれは考えている。症例1も肺炎像は末梢に認められるものの、腫瘤陰影は肺癌を否定できない。また症例2は早期肺腺癌と考えるのが自然であり、これらを肺MOTT症として治療方針を決定するには抵抗がある。

肺MOTT症の治療方針としては、*M. avium* complex症の場合、抗結核薬、clarithromycin, new quinoloneなどの多剤併用療法がまず選択されることが多い<sup>6,7)</sup>。しかし化学療法は1年以上と長期に及び、排菌消失が得られても、菌陰性化半年後の再排菌陽性例が問題になっている。これらの理由により、可能であれば外科的治療が望ましい。限局性病巣であれば、区域切除および部分切除などの縮小手術でも根治性がある症例が存在し、早期診断、早期外科治療の有用性を

認めている<sup>8)</sup>。肺野孤立性病巣は自験例のように治療的側面だけでなく、審査的側面からも積極的な肺切除が望ましいと思われる。

## おわりに

自験例のごとくMOTTと術前診断が得られた症例であっても、肺癌の合併に常に留意する必要がある。治療として病巣を含む肺切除を施行するにあたり、術中迅速病理診断による肺癌の除外を必ず施行すべきである。

## 文 献

- 1) Aoki Y, Yamada H: Clinical application of microplate DNA-DNA hybridization procedure for rapid diagnosis of *mycobacterial* infections. *Tuber Lung Dis* 75: 213-219, 1994
- 2) 国立療養所非定型抗酸菌症共同研究班: 非定型抗酸菌症(肺感染症)の診断基準. *結核* 68: 1988
- 3) Albelda SM, Kem JA, Marinelli DL et al: Expanding spectrum of pulmonary disease caused by *nontuberculous mycobacteria*. *Radiology* 157: 289-296, 1985
- 4) Obayashi Y, Fujita J, Suemitsu I et al: Successive follow-up of chest computed tomography in patients with *mycobacterium avium-intracellulare* complex. *Respir Med* 93: 11-15, 1999
- 5) 平田世雄, 上西紀夫: 非定型抗酸菌症. *日胸* 57[増刊]: 100-102, 1998
- 6) American Thoracic Society: Diagnosis and treatment of disease caused by *nontuberculous mycobacteria*. *Am J Respir Crit Care Med* 156: 1-25, 1997
- 7) Wallace RJ Jr, O'Brien R, Glassroth J et al: Diagnosis and treatment of disease caused by *nontuberculous mycobacteria*. *Am Rev Respir Dis* 142: 940-953, 1990
- 8) Tsunozuka Y, Sato H, Hiranuma C: Surgical outcome of *mycobacterium* other than *mycobacterium tuberculosis* pulmonary disease. *Thorac Cardiovasc Surg* 48: 290-293, 2000

## SUMMARY

### *Mycobacteria* Other than Tuberculosis Combined Primary Lung Cancer

Yoshio Tsunozuka et al., Department of General and Cardiothoracic Surgery, Kanazawa University School of Medicine, Kanazawa, Japan

From January 1997 to June 1999, we performed surgery in 17 patients with *mycobacteria* other than tuberculosis (MOTT), and 2 patients with lung cancer among them.

Both patients had the diagnosis of MOTT by sputa bacterial cultures preoperatively, but no diagnosis of lung cancer. By computed tomography (CT) scanning, lung cancer was suspected in both patients, therefore they were performed video-assisted thoracoscopic resection of the lung. The diagnosis of malignancy was made by intraoperative frozen section of resected tissue, the patients were performed lobectomy with systematic mediastinal lymph nodes dissection. According to increment of detection of the small peripheral lesion, infectious disease such as MOTT can be detected as small abnormal shadow by CT. However, it is difficult to distinguish malignancy from infectious disease preoperatively. Even if a preoperative diagnosis, of MOTT was made like present cases, diagnostic video-assisted thoracoscopic surgery must be performed, considering that lung cancer could combined with MOTT.

**KEY WORDS :** *mycobacteria* other than tuberculosis/lung cancer/video-assisted thoracoscopic surgery


\*

\*

\*

## 南江堂ホームページ コンテンツ充実!!

<http://www.nankodo.co.jp/>



▼南江堂ホームページでは、「お役立ち情報コーナー」をオープンし、広く医療関係者に役立つ情報を無料公開しています。▼今後もさらに内容を充実していく予定です。ぜひご利用ください。▼書籍の情報も、表紙写真と説明文以外に、目次、序文、サンプルページ、書評などを掲載してさらに充実。立ち読み感覚で購入できるオンラインショッピングのご利用もお待ちしております。

### 【NEW!】

#### ご存知でしょうが… IT の活用法

雑誌「胸外科」より好評の記事を転載。胸外科領域におけるIT活用例だけでなく、現在の医療に欠かせないパソコンのテクニックまで紹介!

### 【IT 教皇上昇!】

#### アメリカ医学留学「オモシロ・ナイショ」話

アメリカに医学留学し、現地で開業したことがある医師の体験談。貴重な経験のウラ話やオモシロイ話がいっぱい!

#### 新入医局員への“辛口”メッセージ

犬先輩からの“辛口”励ましメッセージ集!! この時期にありがちなちよつとした迷いや落ち込みなんて吹き飛ばさそうけあい!

#### 整形小トラの巻/診療余卓

臨床雑誌整形外科より人気のコラムを転載。日常診療に役立つ情報以外にも、面白い話やうなずける話がいっぱい!

#### 内科医のための インターネット活用術

臨床雑誌「内科」より好評の記事を転載。内科医以外にもWEBを使う医療関係者必見。全11話完結しました!

(2002.11.現在)