

Allan Edmiston et al.: Thromboembolism in Mitral Porcine valve Recipients. The American J. of Cardiology. vol. 41: 508, 1978. 4) Thomas L. Spray et al.: Structural Changes in Porcine xenografts used as Substitute Cardiac Valves. The American J. of Cardiology. vol. 40: 319, 1977. 5) Bruce R. Brodie et al.: Diagnosis of Prosthetic Mitral

Valve Malfunction with Combined Echo-Phonocardiography. Circulation vol. 53: 93, 1976. 6) Michael S. Horowitz et al.: noninvasive diagnosis of complications of mitral bioprosthesis. The J. Thoracic and Cardiovascular Surgery. vol. 71: 450, 1976.

### 主題 III-2-6 異種心臓弁の臨床経験——置換後の弁機能について——

金沢大学 第1外科

土屋 和弘 羽柴 厚 大平 政人 船田 隆  
飯田 茂穂 関 雅博 三崎 拓郎 岩 喬

荒廃した心臓弁膜症への外科的治療としての人工弁置換術は年々治療成績の向上がみられている。選択される置換人工弁も改良が加えられている。近年グルタールアルデヒド処理異種弁が多数臨床使用され注目されている。

教室では4年前より置換術に際し、第一選択としてグルタールアルデヒド処理異種弁を使用してきた。教室での異種弁置換症例は現在55例である。術後最長4年の観察を含み計778患者月の観察を認めるので今回はこれらの遠隔成績と術後の弁機能について検討を加える。

弁置換内容はMVR 22, AVR 18, MVR+AVR 8, TVR 2, Rastelli手術 3, Bentall手術 1, Kreuzer手術 1でAVRには計26コのうち7コのみCarpentier-Edward弁を用いた。他はすべてHancock弁を用いた。

用いた弁のサイズはAVR 19mm 2コ, 21mm 6コ, 23mm 8コ, 25mm 5コ, 27mm 2コ, 29mm 1コ, 33mm 1コで23mmが8コ30%と最も多かった。房室弁は27mm 1コ, 29mm 5コ, 31mm 12コ, 33mm 13コ, 35mm 2コで31と33mmが計25コ76%をしめていた。Rastelli手術およびKreuzer手術には12mm 2コ, 20mm 1コ, 25mm 1コを用いた。

#### 成 績

これらの後期生存例を検討してみますと観察期間は最長4年, 平均15カ月であるが, 遠隔死亡0, 弁破壊例0, 機能不全0, 胸部X-P上石灰化例0, 血栓塞栓発作はminor episode 2例2回(1例は心房細動例, 1例は洞調律)のみであり, 臨床的にはNYHA I ないし

II度の生活をしており現在満足すべき成績である。

これら症例のうち最近の11症例に弁置換術後, 右心房ないし右心室刺激による頻拍時の左室圧, 大動脈圧, 左房圧を持続的にmonitorし, またSwan-Ganz catheterによる心拍出量を測定し, 術後の弁機能について検討した。

スライドはそれらのうちの1例の結果で, 2弁置換後の成績を示すものである。

症例は30才男子, AVRにHancock 27mm, MVRにHancock 33mmを用いた。左より脈拍数, 左心室圧, 左心室拡張末期圧, 大動脈圧, 収縮期左室-大動脈圧差, 左房平均圧, 心拍出係数, 一回心拍出係数を示したもので術後10時間目の所見である。左室-大動脈圧差は6~11mmHgで頻拍に伴う圧差の上昇することは認めなかった。また頻拍に伴う平均左房圧の上昇も認めず, 僧帽弁の開閉もsmoothであり, またCardiac indexも120/分で最高値4.03l(26%の上昇)と増加し, この弁サイズでは心機能, 弁機能はよく維持されている。次のスライドは同一症例の術後2カ月目の心カテテル所見を示したもので140/分迄は左心室-大動脈圧差は10~12mmHgであるが, 150/分では21mmHgと上昇し, cardiac indexも減少傾向を認める。xenograftの運命として弁尖のしなやかさの減少が問題となると思われるが, より長期の観察が必要と思われる。次のスライドは同一症例の20月後の大動脈圧波形であるが, 収縮期に弁尖の振動によると思われるbibration waveがみられ(図1), グルタールアルデヒド処理は生体本来の弁尖に比べるとお硬いと思われる。

上記方法によるAVR置換弁サイズと左室-大動脈収縮期圧差をみると表1のごとく, 19~21mmでは20~

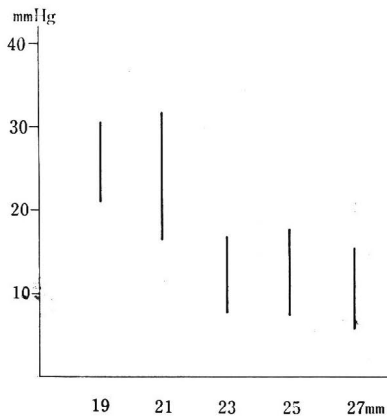


表 1 Left vent, -Aortic pressure gradient of the post AVR cases

30 mmHg の圧差を示しており、23 mm 以上の弁を置換した方が圧差は少ない結果が得られた。

同様な検索方法で MVR において、頻拍刺激時と左房平均圧の関係をみた。コントロール群の ASD 閉鎖術後、OMC 術後の症例が 150/分 までの頻拍時でも左房圧の上昇を示さないのに、頻拍と共に 4~10 mmHg から 10~15 mmHg へと圧上昇を認める症例があり、弁開閉の動きが悪くなるものと思われる。しかし 7 例中 2 例は 150/分 の頻拍でも左房圧の上昇を認めなかった。MVR 術後、頻拍時に左房圧が上昇する点は心拍増加、心拍出量増加を来す妊娠では重要な因子になると思わ

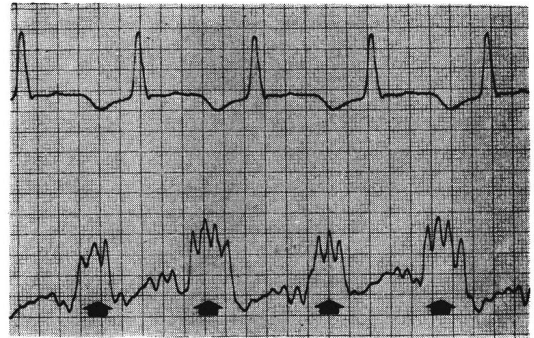


図 1 AVR 後の大動脈圧波形

れる。現在 MVR 後の 27 才、23 才の 2 女性が妊娠 6 カ月、3 カ月の経過観察中であるが、妊娠月が進むに従い、脈拍の増加と拡張期雑音の増大を認めている。

以上異種生物弁の術後経過は、現在良好であるが、生体本来の健全なしなやかな弁に比べ、なお硬い動きをしていると思われる。今後その点に厳重な観察と、改良の余地を残しているものと思われる。

文 献 1) 土屋和弘：日胸外会誌 24 : 1420, 1976. 2) 岩喬ほか：胸部外科 29 : 1, 1976. 3) 岩喬, 土屋和弘：医学のあゆみ 97 : 849, 1976. 4) 岩喬ほか：胸部外科 30 : 491, 1977. 5) Carpentier, A. et al.: J. Thorac. Cardiovasc. Surg. 58 : 467, 1969. 6) Reis, R. L. Hancock W. D. et al.: J. Thorac. Cardiovasc. Surg. 62 : 683, 1971. 7) Zuhdi N. et al.: Ann. Thorac. Surg. 17 : 479, 1974. 8) McIntosh, C. L. et al.: Surgery, 78 : 768, 1975.

### 主題 Ⅲ-2-7 Porcine xenograft による弁置換の成績

——特に Angell-Shiley 弁による僧帽弁置換術後の血行動態について——

東北大学 胸部外科

香川 謙 仁田 新一 田林 暁一 小泉 誠二  
 本田 剛彦 佐藤 尚 浜田 幸男 毛利 平  
 堀内 藤吾

人工弁による弁置換術は、現在良好な成績を挙げつつあるが、術後重篤な合併症として血栓塞栓症の発生も少なくなく、それに対する解決が望まれてきた。これに対し異種生体弁は、現在なおその耐久性に疑問の残されるところではあるが、血栓形成が少なくさらに中心流のえ

られるところから血行動態上有利であるとされ次第に多く用いられるようになった。現在用いられている異種生体弁としては、Hancock 弁が最も多く、Carpentier-Edwards 弁がそれに次いでいる。いずれもグルタルアルデヒドで処理された豚弁を支持枠に縫着したもので