

超音波画像による褥瘡の深度判定の有効性

著者	紺家 千津子, 真田 弘美, 須釜 淳子, 大桑 真由美, 永川 宅和, 中谷 壽男, 田端 恵子
著者別表示	Konya Chizuko, Sanada Hiromi, Sugama Junko, Ookuwa Mayumi, Nagakawa Takukazu, Nakatani Toshio, Tabata Keiko
雑誌名	日本褥瘡学会誌
巻	1
号	2
ページ	249-253
発行年	1999-12
URL	http://doi.org/10.24517/00063289



原著

超音波画像による褥瘡の深度判定の有効性

紺家千津子*・真田弘美*・須釜淳子*・大桑麻由美*
永川宅和*・中谷壽男*・田端恵子**Assessing the Effectiveness of Ultrasound
for Pressure Ulcer StagingChizuko Konya, BSN, RN, WOCN* ; Hiromi Sanada, PhD, RN, WOCN* ;
Junko Sugama, BSN, RN* ; Mayumi Ookuwa, BSN, RN* ; Takukazu Nagakawa, MD* ;
Toshio Nakatani, MD* and Keiko Tabata, RN**

*School of Health Sciences, Faculty of Medicine, Kanazawa University

**Sengi Hospital

Abstract

The purpose of this study was to examine the predictive validity of ultrasound in the initial assessment for pressure ulcer staging. Forty-nine pressure ulcers of 38 patients were examined. The pressure ulcers were visually assessed using the stages defined by the NPUAP and were examined by ultrasound (7.5 MHz). The initial assessment was determined from the ratio of agreement using visual assessment and ultrasound based on the level of severity. In the first assessment, 20 of the 49 pressure ulcers were assessed to be necrotic by visual observation and 7 of 49 were hypoechoic by ultrasound observation. In the final assessment, all pressure ulcers without necrosis were stage I or stage II types. The hypoechoic pressure ulcers in the first assessment were found to be either stage III or stage IV types. Using these results, the predictive validity of the initial assessment using ultrasound was calculated. The results were as follows: sensitivity 58.3%, specificity 100.0%, positive predictive value 100.0% and negative predictive value 88.1%. This suggests that hypoechoic images detected in initial assessment using ultrasound can be predictive of full-thickness stage III or IV wounds.

Key words : staging of pressure ulcer, ultrasound, assessment

要 旨

本研究の目的は、褥瘡部位の低輝度エコー所見と褥瘡の深度との関係を明らかにすることである。

対象は、38名の49個の褥瘡である。褥瘡の外診所見と周波数7.5 MHzでのエコー所見を1週間ごとに観察した。分析は、初回の視診と触診による外診所見での深度とエコー所見の低輝度エコーにより判断した深度について、確定深度との相違を比較した。その結果、①49個の褥瘡の初回観察時には、外診所見では20個が壊死に覆われ、7個はエコーにて低輝度所見を認めた。②壊死組織のないI度およびII度の褥瘡は、確定深度も同様であった。③初回低輝度所見を認めた褥瘡の深度は、III度またはIV度であった。④初回観察時に低輝度エコー所見の有無と確定深度の全層損傷の有無との関係は、感度58.3%、特異度100.0%、陽性反応適中度100%、陰性反応適中度88.1%であった。以上より、褥瘡の壊死部に低輝度エコー所見を認めた場合、全層損傷と判定するアセスメント方法は有効であることが示唆された。

キーワード : 褥瘡深度, 超音波画像診断装置, アセスメント方法

はじめに

褥瘡発見時から適切なケアを提供するためには、褥瘡の深度と治癒過程を正しく判定することが重要となる。しかし、視診・触診による外診での深度分類は、壊死組織や炎症があると判定が困難となる。臨床では外診で真皮層までの褥瘡と判断しても、脂肪層・筋層まで損傷が及んでいることがしばしばある。そこで、組織の侵襲度を早期にアセスメントする目的で、過去にわれわれは超音波画像（エコー）を使用し、1事例の褥瘡の深度判定を報告したり。その結果、外診でII度と判断した褥瘡部位を超音波診断装置（エコー）にて観察したところ、皮膚直下より骨にいたるまで低輝度エコー所見を認め全層損傷と判断することができた。この結果より、褥瘡部位に低輝度エコー所見があると、深度は全層損傷にまでいたるということが予測できるのではないかという仮説をもった。

そこで本研究の目的は、褥瘡の客観的なアセスメント方法を新たに開発するために、症例数を増やし褥瘡部位の低輝度エコー所見と褥瘡の深度との関係を明らかにすることにある。

I. 研究方法

1. 対象

対象は、写真撮影とエコーによる観察の承諾を得ることができた38名の49個の褥瘡である。

2. 方法

初回褥瘡観察時の視診と触診による外診所見での深度と低輝度エコーの所見により判断した深度について、確定深度との相違を比較した。

分析には、臨床疫学的評価である診断精度を用いた。

3. 観察方法

1) 外診所見

外診所見の観察は褥瘡ケアに精通したナース1名が、1週間ごとに視診と触診により観察した。深度判定にはNPUAP (National Pressure Ulcer Advisory Panel) による分類を用いた。

2) エコー所見

エコー所見の観察は、1週間ごとに肉眼的褥瘡部の範囲を横断面と縦断面で観察し、かつ健常部位も観察した。測定の際は、褥瘡部に半透過性ポリウレタンフィルムドレッシング剤（テガダーム、3M）を貼付した。なお、超音波の機種は汎用超音波画像診断装置（SSD-500, ALOKA CO., LTD.）で、周波数7.5MHz、接触子はリニア型で接触子の透過度は10cm以内である。表示はBモードで、創部に焦点を合わせるために厚さ2cmのカップリング材（SONAGEL, TAKIRON CO., LTD.）を用いた。な

お、今回使用したエコーでは、図1に示すように褥瘡のない健常な仙骨部位は、表皮・真皮層、脂肪層、筋層、骨というように断層で観察することができる。

さらに、褥瘡部の低輝度エコー所見の有無を確認するために、エコーは褥瘡部位のみならず反対側の健常部位も測定し、その両所見を比較し低輝度の有無を判定した。低輝度エコー所見とは、音波が反射・吸収されずに通過するために、健常部位と比較して画像上黒色の範囲を認めることをいう。

3) 確定深度の判定

確定深度の判定には、1週間ごとに褥瘡の治癒過程を観察していくなかで壊死組織が消失し創底が明らかとなり、視診で迷うことなく判定できる最も深い時期の深度とした。

III. 結果

1. 初回外診所見と確定深度の比較

初回観察時にI度と判定した14個は、表1に示すように確定深度もすべてI度であった。II度と判定した15個も、すべてがII度であった。壊死組織に覆われ初回観察で深度を判定不明とした20個は、確定深度II度は8個（40.0%）、III度は7個（35.0%）、IV度は5個（25.0%）であった。

2. 初回エコー所見と確定深度の比較

確定深度がI度14個とII度23個の褥瘡は、図2に示すように褥瘡部位と健常部位の所見の比較では差がなく、低輝度エコー所見を認めなかった。一方確定深度がIII度7個中の3個とIV度5個中の4個の褥瘡は、

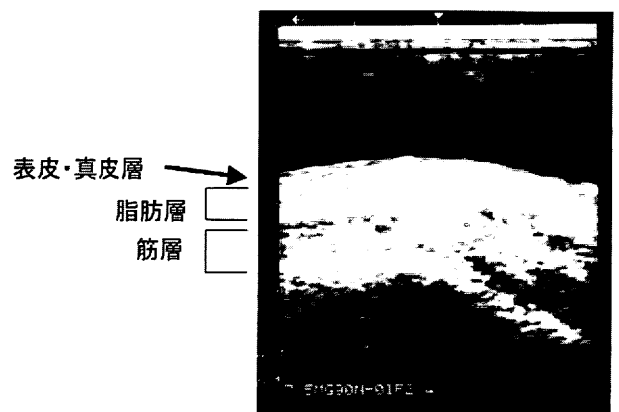


図1 健常部位のエコー所見（仙骨部）

表1 初回外診所見と確定深度の比較 (n=49)

確定深度 \ 外診所見	I度	II度	III度	IV度	計
I度	14個 (100.0%)	0個 (0.0%)	0個 (0.0%)	0個 (0.0%)	14個 (100.0%)
II度	0個 (0.0%)	15個 (100.0%)	0個 (0.0%)	0個 (0.0%)	15個 (100.0%)
不明	0個 (0.0%)	8個 (40.0%)	7個 (35.0%)	5個 (25.0%)	20個 (100.0%)

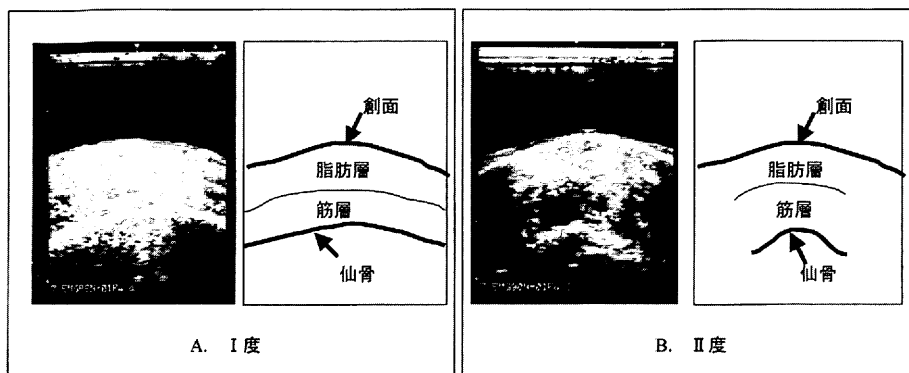


図2 I度とII度のエコー所見

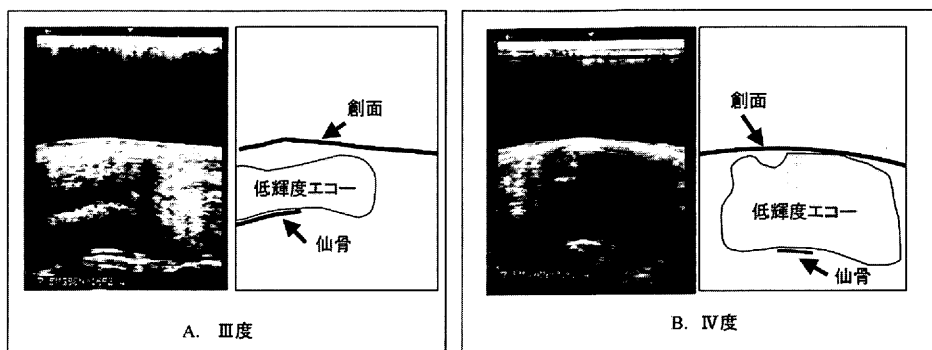


図3 III度とIV度のエコー所見

図3に示すような褥瘡部位と健常部位の所見に差を認め、外表から骨にいたる部分に低輝度エコーを認めた。しかし、その他の確定深度III度の4個とIV度の1個の褥瘡は、褥瘡部位と健常部位の所見を比較しても差がなく、低輝度エコー所見を認めなかった。

3. 診断精度による分析

初回エコー観察時に低輝度エコー所見の有無と、確定深度の全層損傷の有無との関係を表2に示した。

この関係では、確定深度がIII度・IV度の全層損傷となった褥瘡のうち低輝度エコー所見を認めた割合をみる感度は58.3%、確定深度が部分層損傷であった褥瘡のうちI度・II度の低輝度エコー所見を認めない特異度は100.0%であった。初回到低輝度エコー所見を認め、全層損傷となる割合の陽性反応適中度は100.0%であった。また、低輝度エコー所見を認めず、部分層損傷となる割合の陰性反応適中度は88.1%であった。なお、精度は89.9%で、今回の対象が全層損傷となる割合は24.5%であった。

IV. 考察

褥瘡の初期アセスメント方法には、現在 Shea²⁾, IAET³⁾, NPUAP⁴⁾のような深度分類や、PSST⁵⁾, PUSH⁶⁾のような褥瘡状態判定スケールによる褥瘡を点数化する方法がある。しかし、壊死組織に覆われた褥瘡は、視診のみならず触診で硬度や浮遊感を確認す

表2 初回低輝度エコー所見の有無と確定深度との関係 (n=49)

確定深度	全層損傷 (Ⅲ度・Ⅳ度)	部分層損傷 (Ⅰ度・Ⅱ度)	合計
エコー所見 低輝度有	7個 (100.0%)	0個 (00.0%)	7個 (100.0%)
低輝度無	5個 (11.9%)	37個 (88.1%)	42個 (100.0%)

るが、深度判定に困難を要することがある。さらに、褥瘡状態判定スケールによる褥瘡を点数化する方法では、組織の侵襲度を明確にできない場合、PSSTの深さの項目は壊死によってみえないという判定困難な状況をそのまま表現して得点化し、PUSHでは壊死組織の量にかかわらずごく少量であってもその壊死の色によって得点化している。このように、壊死に覆われた初期の褥瘡がどの組織まで侵襲が及んでいるのかアセスメントする方法は明らかではない。

さらに臨床では、深度分類で発赤・糜爛の状態で浅い褥瘡と判断し、湿潤環境下で閉鎖状態にすると、創部のドレッシングを交換したときには壊死組織に覆われ、壊死を除去すると筋層まで侵襲を認めていたということがある。深度分類で浅い褥瘡と判断しても、皮膚は脂肪や筋よりも組織耐久性が強いといわれ⁷⁾⁸⁾、たとえ脂肪や筋が壊死していても皮膚には損傷が見られないために浅い褥瘡と判断してしまう危険性がある。

そこで、今回われわれは褥瘡発生部位を脂肪層や筋

層まで、非侵襲的に観察することができないかと考えた。これまでに、CT を使用し褥瘡部の膿瘍を観察⁹⁾はしていたが、放射線による侵襲がある。そこで、臨床で最も一般的に活用され、かつ侵襲が少ないエコーに着目した。エコーは、皮膚科領域では皮膚厚の測定^{10)~12)}や瘢痕組織の時期¹³⁾をアセスメントするためなどに使用されているが、いまだ褥瘡部の組織の侵襲を観察する目的では使用されていない。そこで、エコーを使用し新しいアセスメント方法を確立することは、褥瘡を日々観察する看護者にとって画期的なアセスメントツールとなり適切なケアを提供するためにも意義がある。

今回の結果の妥当性を考えると、初回エコー観察時に低輝度エコー所見の有無と確定深度の全層損傷の有無との関係では、感度 58.3%、特異度 100.0%、陽性反応適中度 100.0%、陰性反応適中度 88.1%であった。このことより、褥瘡部位に低輝度エコー所見があると、予後は全層損傷にまでいたるといふ仮説は成り立つといえる。

全層損傷にいたる褥瘡の低輝度エコー所見の意味することは、エコーの強度は超音波が当たる物体の反射波を反映するため、脂肪層と筋層の組織の密度が均一となっているために反射波が少なくなったためと考えられる。組織内部では、褥瘡は発生時炎症反応によりヒスタミン・セロトニンなどの血管拡張因子が局所の毛細血管の透過性を亢進させ、血漿や血球が創周辺に出現する。このため浮腫が起こる。さらに白血球、マクロファージが創内出現し、滲出液に富んだ環境が形成される。特に、全層損傷は壊死組織が厚くなり、滲出液が十分にドレナージされないために、脂肪層・筋層にあたる部位に低輝度エコー所見を認めると考えられる。実際に壊死組織を除去すると滲出液が流出してきた褥瘡もある。

本研究の限界は、壊死組織がなく外診上 I 度・II 度の褥瘡が III 度・IV 度に悪化する症例がなかったことである。今後は I 度・II 度から III 度・IV 度へと移行する褥瘡でも予後の予測が可能かを検証していく予定である。また今回ガス壊疽を伴う褥瘡はなかったが、エコーは空気を透過しないため、組織内部のガスの有無についても判定が可能かと考える。

以上より、低輝度エコー所見を認めた褥瘡が全層損傷と判定するアセスメント方法の有効性が示唆された。しかし、エコー装置の限界もあるので、今後は高周波数で高分解能のエコー装置を使用し、真皮層や脂肪層を観察して、エコーを使用した褥瘡深度判定予測方法を確立したいと考えている。

V. まとめ

今回 49 個の褥瘡に対し、深度判定予測のためにエコーの有効性を検討した。その結果

1. 49 個の褥瘡の初回観察時には、外診所見では 20 個が壊死に覆われ、7 個はエコーにて低輝度を認めた。
2. 壊死組織のない I 度 II 度の褥瘡は、確定深度も同様であった。
3. 初回低輝度所見を認めた褥瘡の深度は、III 度または IV 度であった。
4. 初回エコー観察時に低輝度エコー所見の有無と確定深度の全層損傷の有無との関係では、感度 58.3%、特異度 100.0%、陽性反応適中度 100.0%、陰性反応適中度 88.1%であった。

以上より、褥瘡の壊死部に低輝度エコー所見を認めた場合、全層損傷と深度判定の予測方法は有効であることが示唆された。

本論文の要旨は第 1 回日本褥瘡学会学術集会 (1999 年 9 月 2 日 (土)、東京) において発表した。

文 献

- 1) 樋木和子, 清水明美, 西島澄子, ほか: 褥瘡の深度判定に超音波測定を用いた一症例の経験, 日本ストーマ学会誌, 14(1): 29~36, 1998.
- 2) Shea JD: Pressure sore Classification and Management. Clin Orthop, 112: 89~100, 1975.
- 3) The international association for enterostomal therapy: Standards of care-dermal wounds-pressure ulcers. 1987.
- 4) National pressure ulcer advisory panel national consensus conference, Washington, D.C., 1989.
- 5) Bates-Jensen BM: The pressure sore status tool: An outcome measure for pressure sores. Top Geriatr Rehabil, 9(4): 17~34, 1994.
- 6) Thomas DR, Rode heaver GT & Bartolucci AA et al.: Pressure ulcer for Healing: derivation a validation of Push Tool. Adv Wound Care, 10(5): 96~101, 1997.
- 7) Kokate JY, Leland KJ, Sparrow EM, et al.: Critical thresholds for pressure ulcer formation in a porcine model, WOUNDS, 9(4): 111~121, 1997.
- 8) Slcido R, Donofrio JC & Fisher SB: Histopathology of pressure ulcers as a result of Sequential computer controlled pressure sessions in a fuzzy rat model, Advanced in wound care, 7(5): 23~40, 1994.

- 9) Firooznia H, Rafii M, Golimbu C, et al. : Computed topography of pressure sores, pelvic bases, and osteomyelitis in patients with spinal cord injury. Arch Phys Med Rehabil, **63** : 545~548, 1982.
- 10) Clark M, Rowland LB, Wood HA, et al. : Measurement of soft tissue thickness over the sacrum of elderly hospital patients using B-mode ultrasound. J Biomed Eng., **11** : 200~202, 1989.
- 11) Schwartz SR & Murray RA : Assessment of epithelial thickness by ultrasonic imaging. Decubitus, **4** (4) : 29~34, 1991.
- 12) 金子 栄, 岩崎泰政, 江木素子, ほか : 高解像度超音波診断装置による汎発性強皮症の皮膚硬化評価法の検討. 臨皮, **52**(6) : 393~396, 1998.
- 13) 三沢正男, 青木亮介, 大久保文雄, ほか : 高周波数超音波診断装置を用いた癩痕組織の検討. 日形会誌, **14** : 35~44, 1994.
-