

切除不能進行胃癌に対する化学療法有効例の治癒形態の検討

メタデータ	言語: jpn 出版者: 公開日: 2017-10-03 キーワード (Ja): キーワード (En): 作成者: メールアドレス: 所属:
URL	http://hdl.handle.net/2297/3265

=原 著=

切除不能進行胃癌に対する化学療法有効例の治癒形態の検討

小栗 光・卜部 健・太田 肇・荻野 英朗
柳 昌幸・松下 栄紀・稲垣 豊・金子 周一
鵜浦 雅志・小林 健一

要旨：全身化学療法が奏効した切除不能進行胃癌 10 症例において化学療法に伴う治癒形態について検討した。化学療法前（前期）、50% 以上の縮小に到達したと認めた時期（前 PR 期）、PR および CR と判定された時期（PR 期、CR 期）の各時期における内視鏡所見により、潰瘍底や辺縁隆起の性状、粘膜ひだの集中像や再生上皮の有無などの腫瘍の縮小以外の形態的因子について比較検討した。化学療法に伴う進行胃癌の肉眼的形態は多様で、良性潰瘍に見られるような一定の形態的变化は見られなかったが、PR 期の治癒形態は「形態無変化型」「悪性ひだ型」「粘膜変化型」「辺縁隆起残存型」の 4 群に分類可能であった。これら 4 群の奏効期間および生存期間は「辺縁隆起残存型」「粘膜変化型」「悪性ひだ型」「形態無変化型」の順に良好である傾向を認め、化学療法に伴う肉眼的形態変化により化学療法の質的効果を推測できる可能性が示唆された。

I 緒 言

現在、進行胃癌における化学療法の効果判定は、胃癌取扱い規約改訂第 12 版の効果判定基準¹⁾により行われている。この基準は X 線および内視鏡を用いて、原則的に腫瘍径の縮小率から効果判定を行うもので、平面的に腫瘍径の測定可能な病変を a 病変、測定困難であるが評価可能な病変を b 病変、びまん浸潤性病変を c 病変としている。b 病変に対しては周堤の縮小・平坦化、中心陥凹の縮小・平坦化といった立体的な縮小を加味し、c 病変に対しては面積の拡大率により評価を行っている。しかしながら腫瘍径の測定可能な a 病変は 20% 前後とされ²⁾、腫瘍径が測定不能なため客観的評価が困難な症例も多いという問題点が指摘されている。特に浸潤傾向の強い胃癌においては腫瘍径の測定が困難な場合が多く、このような b 病変に対しては、立体的な縮小を粘膜面の所見から評価するため客観性を欠く可能性は否めない。さらに腫瘍径の測定が可能であっても粘膜面で測定した腫瘍径が

粘膜下を含めた実際の腫瘍径をどこまで反映しているかは問題の残るところである。化学療法の効果は腫瘍径の縮小率から判定することが最も客観的であると考えが、現段階での腫瘍径の評価には限界があるのは事実である。

一方、良性潰瘍においては治癒過程に伴う一定の肉眼的形態変化が認められ、再生上皮の形成、粘膜ひだの集中像といった病変の大きさ以外の形態的所見に基づいてステージが設定されることにより、客観的な治癒過程の指標とされている³⁾。進行胃癌においても良性潰瘍の治癒過程と同様に、病変の大きさ以外の形態的因子が治療効果の客観的な指標となり、現在の腫瘍の縮小率による効果判定を補い得る可能性も考えられる。しかしながら化学療法が進歩したとはいえ進行胃癌の奏効例はまだまだ少なく、化学療法による進行胃癌の肉眼的治癒過程は充分明らかにされていない。化学療法に伴う進行胃癌の治癒過程を明らかにすることは、治療効果を評価する上で極めて重要である。今回われわれは、化学療法が奏効した切除不能進行胃癌症例において腫瘍の縮小に伴う肉眼的形態変化について検討し、化学療法による進行胃癌の治癒過程を明らかにするとともに、その形態変化が抗腫瘍効果の指標になりうるか否かを評価した。

II 対象および方法

対象は全身化学療法により胃癌取扱い規約改訂第 12 版の効果判定基準に基づき、PR または CR と判定された

Gastroenterol Endosc 1994 ; 36 : 1935-42.

Hikaru OGURI

Morphological Changes of Advanced Gastric Cancer Responding to Systemic Chemotherapy.

金沢大学 第 1 内科

別刷請求先：〒 920 石川県金沢市宝町 13-1

金沢大学 第 1 内科 小栗 光

Table 1 Characteristics of patients.

Case	Age	Sex	PS	Location	Borrmann's classification	Pathology	Metastasis*	Response
1	54	M	1	C	3	por	H,N	bPR
2	62	M	3	A	3	tub2	H,N	aPR
3	55	M	1	M	2	por	H,N,B	aCR
4	61	M	1	A	2	por	H	aPR
5	63	F	1	M	3	tub2	H,N	aPR
6	68	M	3	M	2	tub1	H,N	bPR
7	33	F	1	C	3	por	N	bPR
8	77	M	2	A	2	tub2	H	aPR
9	58	M	1	M	3	tub2	H	aPR
10	63	F	1	C	3	pap	N	bPR

* H:liver N:lymphnode B:bone

1) CDDP+MTX+5-FU (case1-8)

		day 1	8	15	22
MTX	30mg/m ²	↓	↓	↓	↓
5-FU	750mg/m ²	↓	↓	↓	↓
CDDP	75mg/m ²	↓		↓	

2) MMC+5-FU (case9,10)

		day 1	8	14
MMC	7mg/m ²	↓	↓	
5-FU	350mg/m ²			■
methionine free amino acid				■

Figure 1 Protocol of chemotherapy.

切除不能進行胃癌 10 症例である。対象の臨床的背景を Table 1 に示す。男性 7 例女性 3 例、平均年齢 59 歳、Performance status は 1 が 7 例、2 が 1 例、3 が 2 例であり、原発巣の肉眼型は Borrmann 2 型 4 例、3 型 6 例、組織型は、pap 1 例、tub1 1 例、tub2 4 例、por 4 例で

ある。全例遠隔転移を伴い切除不能と判断された症例である。Figure 1 に示した抗癌剤投与のプロトコールに従って、症例 1-8 には CDDP 併用 MTX+5-FU 時間差療法⁴⁾を、症例 9, 10 には methionine free アミノ酸輸液併用 MMC+5-FU 療法⁵⁾を行った。奏効期間は CR 1 例は 11 カ月、PR 9 例は 2-15 カ月であった。

化学療法前(前期)、50%以上の縮小に到達したと認めた時期(前 PR 期)、縮小効果が 4 週以上持続し PR と判定された時期(PR 期)および CR と判定された時期(CR 期)の各時期における内視鏡所見により、潰瘍底や辺縁隆起の性状、粘膜ひだの集中像や再生上皮形成の有無などの腫瘍の縮小以外の形態的因子を以下の 6 項目について比較検討した。

1. 潰瘍底の清浄化：潰瘍底の凝血塊や壊死物質の付着の改善度、2. 潰瘍底の平滑化：潰瘍底の凹凸不整の改善度、3. 辺縁隆起の平滑化：辺縁隆起の凹凸不整の改善度、4. 粘膜ひだの集中像：癒合や棍棒状変形を示す悪性ひだの集中像の有無、5. 再生上皮の形成：潰瘍辺縁にみられる良性潰瘍類似の放射状の再生上皮様所見の有無、6. 白苔の消失の有無 以上 6 項目について各所見の程度を-±+の三段階で評価した。

さらにこれらの形態的所見と各症例の背景因子、肉眼型や組織型および EUS 所見を含めた腫瘍側の因子、奏効期間、生存期間などの抗腫瘍効果について比較検討を行った。

Table 2 Morphological changes by the chemotherapy.

Stage	Cleaning of ulcer base	Smoothering of ulcer base	Smoothering of marginal swelling	Appearance of malignant fold	Appearance of regenerative epithelium	Disappearance of slough
Pre PR n=10	●●●●● ●●●●●	●●●●● ●●●●●	○○○○○ ○○○○○	○○○○○ ○○○○○	○○○○○ ○○○○○	○○○○○ ○○○○○
PR n=10	●●●●● ●●●●●	●●●●● ●●●●●	●●●●● ●●●●●	●●○○○ ●●○○○	●●○○○ ●●○○○	○○●●● ○○●●●
CR n=1	●	●	●	○	○	●

case no. ● : +
○ : ±
○ : -
①②③④⑤
⑥⑦⑧⑨⑩

III 成績

1. 肉眼的治癒形態

各時期における内視鏡所見の特徴を Table 2 に示す。前 PR 期では 10 例中 7 例、70% で潰瘍底の凝血塊や壊死物質の消失および凹凸不整の改善が認められ、潰瘍底は清浄化、平滑化した。しかし辺縁隆起の凹凸不整の改善は潰瘍底の変化に比べて軽度であった。また粘膜ひだの集中像や再生上皮の形成は一部の症例に認められたが、その程度は軽度であった。10 例中 3 例では腫瘍径の縮小を認めるものの形態的には前期と著変を認めなかった。全体として、前 PR 期の肉眼的所見は悪性所見は軽度となるものの良性潰瘍や早期胃癌の形態を示す例はなく、進行胃癌の形態を示した。PR 期になると 10 例中 6 例で潰瘍底の清浄化、平滑化はさらに著明となり、辺縁隆起の凹凸不整も改善した。うち 4 例では癒合や棍棒状変形を示す粘膜ひだの集中を伴い、IIC あるいは III 型早期胃癌様に変化した(症例 2, 5, 6, 8)。残りの 2 例では粘膜ひだの集中を伴わず白苔が消失し、粘膜面の粗造性を認めるのみとなった(症例 3, 9)。10 例中 3 例では前 PR 期、PR 期を通じ腫瘍径の縮小を認めるものの形態的には前期と著変を認めなかった(症例 1, 7, 10)。さらに残りの 1 例では不整な辺縁隆起を残し白苔が消失する特異な治癒形態を示した(症例 4)。このように PR 期では、その形態は多様で一定の特徴的な肉眼的所見は認められなかった。しかしながら、これら PR 期の治癒形態は以下の 4 群に大別可能であった。腫瘍径の縮小のみで、形態的には前期と著変のない「形態無変化型」、悪性ひだの集中を伴い、IIC あるいは III 型早期胃癌様の形態を示す「悪性ひだ型」、粘膜ひだの集中を伴わず癌性潰瘍が消失し、粘膜面の変化を認めるのみとなる「粘膜変化型」、さらに

特殊型として不整な辺縁隆起を残し白苔が消失する「辺縁隆起残存型」。各型の頻度は 10 例中「形態無変化型」は 3 例、「悪性ひだ型」は 4 例、「粘膜変化型」は 2 例、「辺縁隆起残存型」は 1 例であった。「形態無変化型」から「悪性ひだ型」あるいは「悪性ひだ型」から「粘膜変化型」へといった各群間で移行を示した症例は認められなかった。以下に症例を呈示する。

2. 症例

症例 1 (形態無変化型) : 54 歳、男性。体部小彎から噴門部にかけて Borrmann 3 型の胃癌 (Figure 2-a カラー附図) および肝に転移巣を認め、CDDP+MTX+5-FU 投与を開始した。治療開始 4 週後には原発巣および肝転移巣の縮小を認め 8 週後 PR と判定された。前 PR 期 (Figure 2-b カラー附図)、PR 期 (Figure 2-c カラー附図) の内視鏡所見では腫瘍径の縮小を認めるものの形態的には前期と著変を認めなかった。本症例は治療継続にもかかわらず、PR 期間 3 カ月で腫瘍の増大を認め、治療開始 7 カ月で死亡した。

症例 2 (悪性ひだ型) : 62 歳、男性。前庭部から幽門輪にかけて Borrmann 3 型の進行胃癌 (Figure 3-a カラー附図) および肝両葉にわたる多発性の転移巣を認めた。CDDP+MTX+5-FU 投与を行ったところ原発巣は縮小し、肝転移巣も著明に縮小し右葉にわずかに残るのみとなり生検でも癌細胞は認められず PR と考えられた。本症例の前 PR 期の内視鏡像 (Figure 3-b カラー附図) では潰瘍底の清浄化、平滑化を認めた。PR 期 (Figure 3-c カラー附図) では、癒合を示す悪性ひだの出現、再生上皮の形成を認め、白苔はほぼ消失し IIC 様に変化した。本症例は化学療法開始 3 カ月後に手術を行ったが切除組織では筋層を中心に癌細胞の残存を認め、12 カ月後肝転移の再発により死亡した。

症例3 (粘膜変化型) : 55歳, 男性, 体中部小彎にBorrmann 2型の胃癌 (Figure 4-a カラー附図) および, 肝, 腹部リンパ節, 骨に転移巣を認めた。CDDP+MTX+5-FU療法を行ったところ原発巣は消失し生検でも癌細胞陰性となった。腹部CTでも肝転移巣は消失し, 他の転移巣も画像診断上すべて消失した。本症例の内視鏡所見では前PR期 (Figure 4-b カラー附図) では潰瘍底の平滑化を認めたが潰瘍底に島状隆起を認め, 悪性腫瘍の形態を残した。PR期 (Figure 4-c カラー附図) になると白苔は消失し粘膜に軽度の凹凸不整と発赤を認めるのみとなった。CR期 (Figure 4-d カラー附図) では発赤も消失し病変の存在を指摘できない状態であった。またEUS所見では前期 (Figure 5-a) では5層構造は破壊され漿膜面への浸潤が考えられたが経過とともに腫瘍エコーは著明に縮小しCR期 (Figure 5-b) では5層構造の出現を認めた。本症例は12カ月後, 脳転移が発見されたが手術, 放射線療法にて完全消失し, 37カ月現在, 原発巣, 転移巣とも再発を認めず生存中である。

症例4 (辺縁隆起残存型) : 61歳, 男性。幽門部大彎から十二指腸球部にかけてBorrmann 2型の進行癌 (Figure 6-a カラー附図, Figure 7-a) が, また肝両葉に転移巣が認められ, CDDP+MTX+5-FU療法を行った。治療開始2カ月後には原発巣, 転移巣とも縮小しPRと考えられた。X線及び内視鏡所見では前PR期 (Figure 6-b カラー附図, Figure 7-b) では十二指腸球部への浸潤は改善し長軸方向の縮小を認めた。また潰瘍底の白苔は菲薄化したが大不整な辺縁隆起は残存した。PR期 (Figure 6-c カラー附図) では潰瘍底は正常粘膜に被われ白

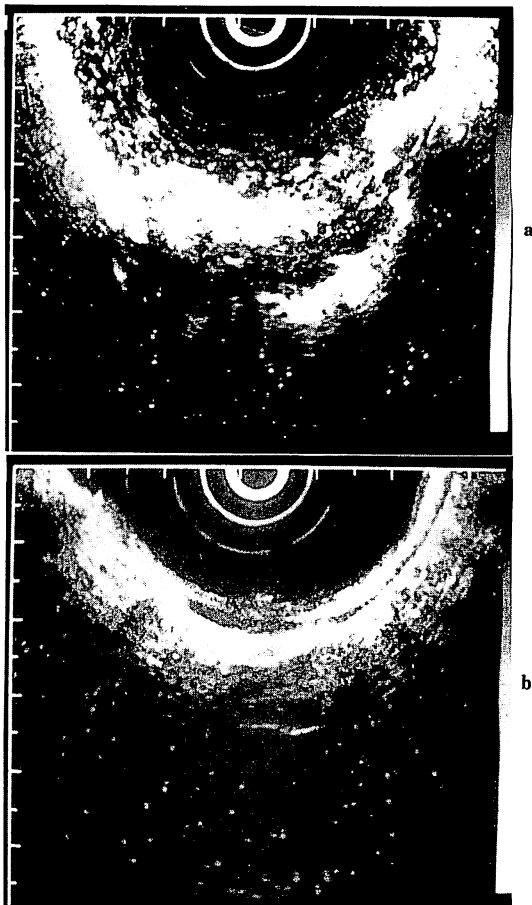


Figure 5 Endoscopic ultrasound sonographic findings of case 3.

a : Before chemotherapy. b : CR stage.

Table 3 Morphological findings on the PR stage.

Morphological type	Case no.	Borr.	Histology	EUS findings		Response	Response period (month)	Survival period (month)
				Size*** (cm)	Invasion			
No morphological change type	1	3	por	5x2	S2	PR	3	7
	7	3	por	ND	ND	PR	4	5
	10	3	pap	10x1.5	S2	PR	2	5
Malignant fold type	2	3	tub2	ND	ND	PR	2* ^A	12
	5	3	tub2	9.5x2	S2	PR	4	9
	6	2	tub1	5x3	S2	PR	5	9
Mucosal change type	8	2	tub2	ND	ND	PR	4	6**
	3	2	por	5x1.5	S2	CR	11	37**
Marginal swelling remaining type	9	3	tub2	6.5x3.5	S3	PR	5	9
	4	2	por	7x3.5	S2	PR	14* ^B	29**

* Response period was stopped due to operation.

A: Cancer cell remained in the resected tissues.

B: Cancer cell disappeared in the resected tissues.

** Alive

*** (major diameter)x(depth)

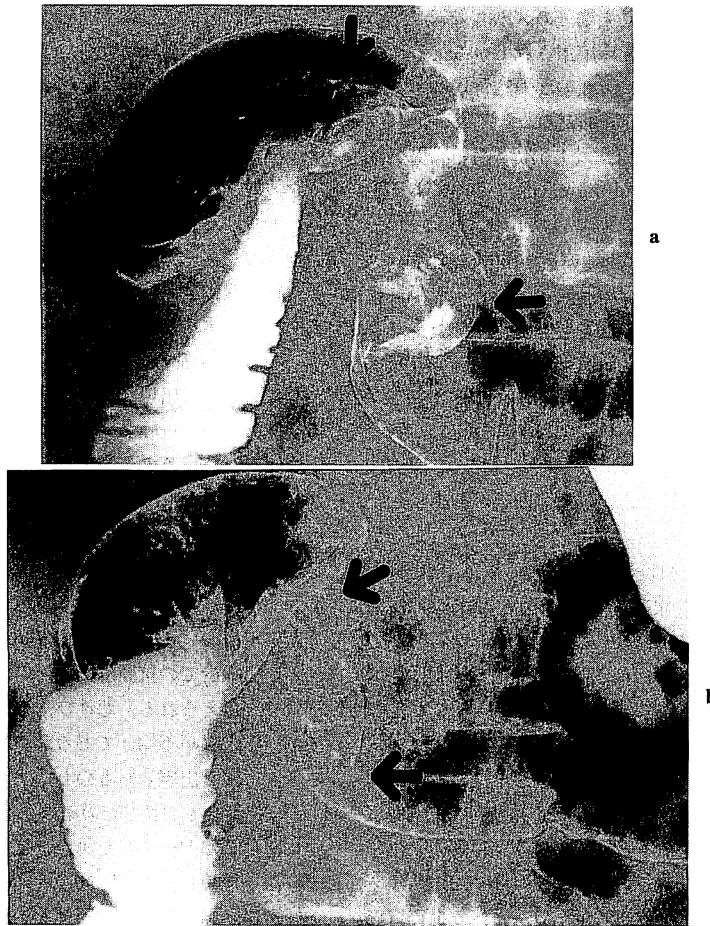

Figure 7 X-ray findings of case 4.
a : Before chemotherapy. b : Pre PR stage.

苔は消失したが不整な辺縁隆起は依然残存した。前PR期以後の経時的な生検では癌陰性が続き、治療開始後15カ月目に胃全摘および肝切除術を施行した。組織学的検討では原発巣、転移巣とも癌細胞の残存は認められず、残存した不整な辺縁隆起部分は組織学的には粘膜下に増生した線維組織であった。本症例は29カ月現在生存中である。

3. 治癒形態による比較

以上4群について背景因子、肉眼型や組織型、EUSにより評価した治療前の腫瘍径および深達度、奏効期間、生存期間について比較検討した (Table 3)。各群間において腫瘍の肉眼型、組織型、腫瘍径、またEUS所見から推測される癌の深達度にも明らかな差は見られなかった。各群におけるPRの平均奏効期間は「形態無変化型」3カ

月、「悪性ひだ型」 $3.8 + \alpha$ カ月、「粘膜変化型」8カ月、「辺縁隆起残存型」 $14 + \alpha$ カ月であった。また化学療法後の平均生存期間は「形態無変化型」5.7カ月、「悪性ひだ型」 $9 + \alpha$ カ月、「粘膜変化型」 $23 + \alpha$ カ月、「辺縁隆起残存型」 $29 + \alpha$ カ月であった。形態無変化型の3例では、PRの奏効期間は2-4カ月で5-7カ月で再発死しており、他の群と比較して治療効果は不良で早期に再発した。また、「辺縁隆起残存型」「粘膜変化型」「悪性ひだ型」の順に奏効期間、生存期間が長く予後良好な傾向が認められたが、症例数が少ないため統計学的有意差は得られなかった。

IV 考 按

近年、抗癌剤のbiochemical modulationに基づく抗癌

剤の多剤併用による抗腫瘍効果増強のメカニズムが注目され、進行胃癌に対しても臨床応用されている。われわれも、biochemical modulationの理論的背景に基づきCDDP 併用 MTX + 5-FU 時間差療法を切除不能進行胃癌に対して臨床応用し、奏効率 54.5% と高い成果をあげている⁹⁾。また細胞内 methionine 生合成亢進による 5-Fu の抗腫瘍効果増強作用に基づいた methionine free アミノ酸輸液併用 MMC + 5 FU 療法も phase II study で 27.8% の奏効率が報告されている⁵⁾。しかしながらこのような化学療法の進歩により著効例の報告もあるものの進行胃癌の予後は一般には不良であるのが現状である。

化学療法による進行胃癌の肉眼的形態変化については、安武ら⁶⁾が、全身化学療法が有効であった進行胃癌 6 例の内視鏡像の検討を行っている。それによると化学療法に伴いまず隆起の高さが減じ、次いで陥凹部が縮小し、さらに癍痕化へと変化するとし、また CR 例では進行胃癌から早期癌を経て良性潰瘍状となり、ついで癍痕化、消失の経過をたどると述べている。また岡ら⁷⁾は、良性潰瘍類似から潰瘍癍痕類似の形態に変化した症例を報告している。岩瀬ら⁸⁾は、Borrmann 2 または 3 型胃癌 PR 6 例のうち 5 例が進行胃癌様に、1 例が潰瘍癍痕様に変化したと、また佐々木⁹⁾も Brrmann 2 型胃癌 PR 2 例、CR 1 例のうち 2 例が潰瘍癍痕様に、1 例が早期胃癌様に变化したと報告している。このように進行胃癌の化学療法において、早期胃癌様あるいは潰瘍癍痕様の形態変化を示す症例が報告されているが詳細な検討は少ない。

今回のわれわれの検討では、化学療法に伴う進行胃癌の肉眼的治癒形態は多様で、良性潰瘍に見られるような一定の特徴的な形態の変化を見いだすことはできなかった。しかしながら、PR 期の治癒形態は「形態無変化型」、「悪性ひだ型」、「粘膜変化型」、「辺縁隆起残存型」の 4 群に分類可能であった。これら 4 群は前段階で他の群から移行する例は認められず、それぞれ独立した治癒形態と推測された。

「形態無変化型」は前 PR 期、PR 期を通じて腫瘍径の縮小以外には形態的にはほとんど変化を認めない群で、これらの症例の予後は概して不良で早期に再発した。他の群では化学療法開始 4 週後には潰瘍底の清浄化、平滑化といった肉眼的形態変化が認められている。このことから化学療法早期において何らかの肉眼的形態変化を認めない症例では腫瘍径の縮小を認めても、その抗腫瘍効果は不良であることを示唆しているものと考えられる。化学療法を 4 週間行っても形態変化を認めない症例では腫瘍径の縮小を認めても抗腫瘍効果は期待できず、治療

法の再検討が望ましいと思われる。

「悪性ひだ型」は悪性ひだの集中所見を特徴とするもので、このうちの 1 例（症例 2）では白苔がほぼ消失し潰瘍癍痕様の形態を示した。この症例は化学療法後、手術を行っているが切除組織には癌細胞の残存を認めている。他の 2 例もその後 4-5 カ月で再発しており、「悪性ひだ型」はある程度の抗腫瘍効果は認められるものの腫瘍細胞の残存を示唆する形態と考えられる。

「粘膜変化型」は粘膜ひだの集中を伴わない白苔の消失を特徴とするもので、2 例中 1 例では CR（症例 3）を得ている。この症例の EUS 所見では腫瘍エコーの消失とともに層構造の出現を認めており、深部も含めた腫瘍組織全体に均一に抗腫瘍効果が及んだ結果、粘膜ひだの集中を伴わない白苔の消失という形態をとったものと推測される。このように「粘膜変化型」は高い抗腫瘍効果を示す形態と考えられる。「悪性ひだ型」と「粘膜変化型」とは粘膜ひだの集中像の有無が異なる点である。この両群間では腫瘍の肉眼的、組織型、EUS から推測される深達度の点において明らかな差は認められず、両群間の差は腫瘍組織内での抗腫瘍効果が均一、充分であるか否かによると考えられる。悪性ひだの集中像は腫瘍組織内での抗腫瘍効果が不均一であるため治癒過程に歪みを生じることにより出現したものと推測される。「粘膜変化型」は前 PR 期にも悪性ひだの集中像は認められず、化学療法中に悪性ひだが出現した場合は抗腫瘍効果は不完全で化学療法を継続しても CR は得られないものと考えられる。

「辺縁隆起残存型」は不整な辺縁隆起を残したまま白苔が消失するもので、このような治癒形態を示した症例は、過去に報告がなく特殊な治癒形態と考えられる。この症例も化学療法後手術を行っているが腫瘍細胞の残存は認められず、組織学的には CR と考えられ、極めて高い抗腫瘍効果を示した。しかし X 線や内視鏡また EUS を用いても CR と判定することは不可能で、現在の効果判定基準の限界を示す症例と思われる。化学療法に際しては、このような治癒形態を示す症例のあることを念頭におく必要があると考えられる。

以上のように今回のわれわれの検討から化学療法による進行胃癌の一定の治癒過程は認められなかったものの、PR 期の治癒形態により化学療法の質的効果を推測できる可能性が示唆された。化学療法の効果判定には従来腫瘍径の縮小率のみならず、形態変化も含めた総合的な判定が必要と考えられた。しかしながら、いまだ少数例での検討であり、今後さらに症例を蓄積し検討を重ねていく必要があると思われた。

V 結 論

化学療法が奏効した切除不能進行胃癌症例において、その肉眼的形態変化について検討し、化学療法による進行胃癌の治癒過程を明かにした。PR期の治癒形態は「形態無変化型」、「悪性ひだ型」、「粘膜変化型」、「辺縁隆起残存型」の4型に大別され、その治癒形態により化学療法の質的効果を推測できる可能性が示唆された。

尚、本論文の要旨は第45回日本消化器内視鏡学会総会(新潟)において発表した。

文 献

1. 胃癌研究会編：胃癌取扱い規約改訂第12版。東京：金原出版，1993；110-46。
2. イブニングカンファレンス。胃癌の全身化学療法における抗腫瘍効果と形態像の変化—新効果判定基準をめぐって—*Gastroenterol Endosc* 1987；29：1316-20。
3. 崎田隆夫，大森皓次。胃潰瘍の経過。日本臨床 1964；22：91-7。
4. 小栗 光，卜部 健，足立浩司，太田 肇，荻野英明，柳 昌幸，松下栄紀，金子周一，鶴浦雅志，小林健一。進行胃癌に対するCDDP併用MTX/5-FU時間差療法の前期第II相試験。日癌治 1994；29：73-82。
5. 杉原國扶，森 昌造，西平哲郎，松本 高，河内三郎，石川 誠，高橋通宏，中島聰總，神前五郎，小野寺時夫，北村正次，古江 尚，仁伊谷久暢，遠藤光夫，五関謹秀，山崎 繁，山崎忠光，白沢光太郎，南塚俊雄，増子宣雄，村田宣夫，篠原一彦，藤田秀春，野手雅幸，田口鐵男，太田 潤，奥野匡有，長山正義，古賀成昌，前田勉郎，小立寿成，阿部重郎，栗原 稔。進行，再発消化器癌を対象としたMethionine欠如アミノ酸輸液AO-90と抗癌剤(5-FU，MMC)の併用投与による初期第II相試験。癌と化学療法 1990；17：2405-13。
6. 安武晃一，時末 充，増田忠之，大野繁一，吉村幸男，今村諒道，大家 学，松下健次。全身化学療法が有効(bPR，bCR)であった進行，局所再発胃癌における内視鏡像の検討。日癌治 1990；25：2519-25。
7. 岡 裕爾，吉田茂昭，小黒八七郎，吉森正喜，平嶋登志夫，中村耕三，板橋正幸，広田映五。内視鏡像による胃癌化学療法の効果判定に関する研究。*Gastroenterol Endosc* 1980；22：1189-1203。
8. 岩瀬弘明，森瀬公友，須賀昭二，伊奈研次，竹田信彦，松浦俊博，松岡聡明，野本和孝。胃癌の全身化学療法における抗腫瘍効果と形態像の変化。日癌治 1988；23：2769-78。
9. 佐々木淳。胃癌化学療法の臨床的研究，順天堂医学 1990；35：484-94。

論文受付 平成6年3月8日
同 受理 平成6年4月26日

MORPHOLOGICAL CHANGES OF ADVANCED GASTRIC CANCER RESPONDING TO SYSTEMIC CHEMOTHERAPY

Hikaru OGURI, Takeshi URABE, Hidero OGINO,
Masayuki YANAGI, Eiki MATSUSHITA, Yutaka INAGAKI,
Shuichi KANEKO, Masashi UNOURA AND Kenichi KOBAYASHI

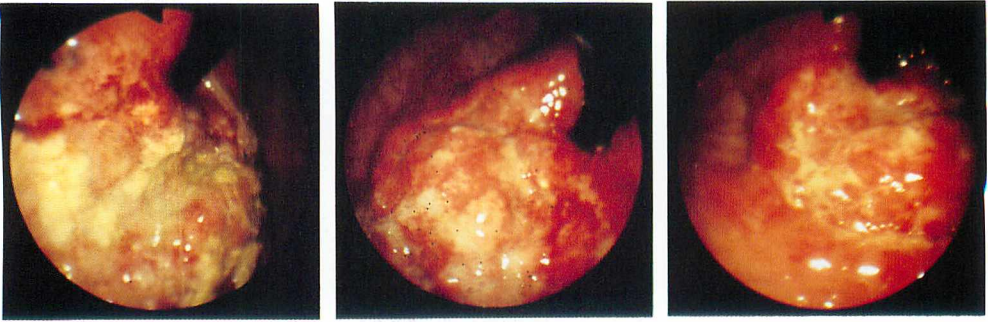
The 1st Department of Internal Medicine, School of Medicine, Kanazawa University.

We studied the morphological changes of advanced gastric cancer in 10 cases responding to systemic chemotherapy. Endoscopic findings including the characteristics of ulcer base and the marginal swelling, the presence or absence of fold convergency and regenerative epithelium were studied serially in the following stages ; before chemotherapy, when more than 50% (partial response) of tumor reduction rate was observed (pre PR stage), and when partial or complete response was observed (PR stage, CR stage). Although we failed to find any uniform changes during chemotherapy like those seen in the course of benign ulcer healing, the morphological findings of the tumors in the PR stage could be classified into four types ; no morphological change type, malignant fold type, mucosal change type and marginal swelling remaining type. Both the mean response period and survival period were found to be long in the following order ; marginal swelling remaining type, mucosal change type, malignant fold type, no morphological change type. We, therefore, considered that the effect of chemotherapy on advanced gastric cancer could be evaluated by monitoring the morphological changes of tumors.

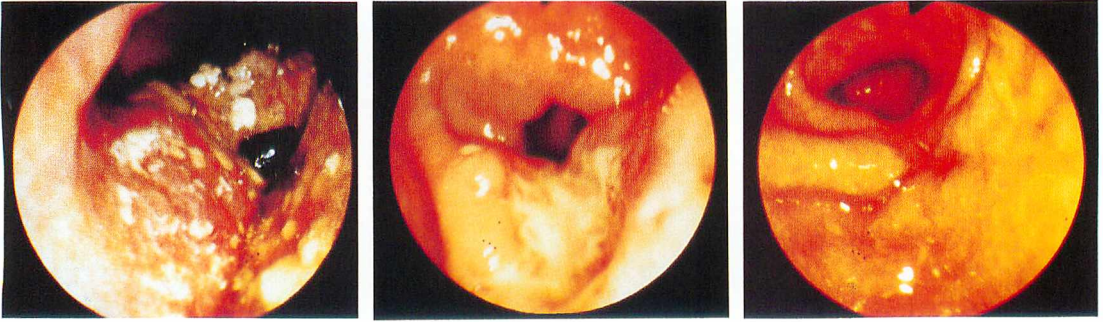
〈カラー図説〉

- Figure 2 Endoscopic findings of case 1.
- Figure 2-a Before chemotherapy.
- Figure 2-b Pre PR stage.
- Figure 2-c PR stage.
- Figure 3 Endoscopic findings of case 2.
- Figure 3-a Before chemotherapy.
- Figure 3-b Pre PR stage.
- Figure 3-c PR stage.
- Figure 4 Endoscopic findings of case 3.
- Figure 4-a Before chemotherapy.
- Figure 4-b Pre PR stage.
- Figure 4-c PR stage.
- Figure 4-d CR stage.
- Figure 6 Endoscopic findings of case 4.
- Figure 6-a Before chemotherapy.
- Figure 6-b Pre PR stage.
- Figure 6-c PR stage.

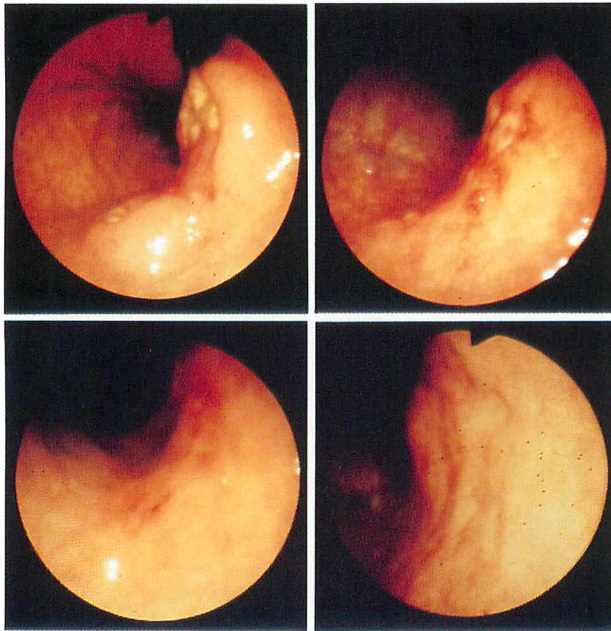
(カラー掲載頁 : p. 1943)



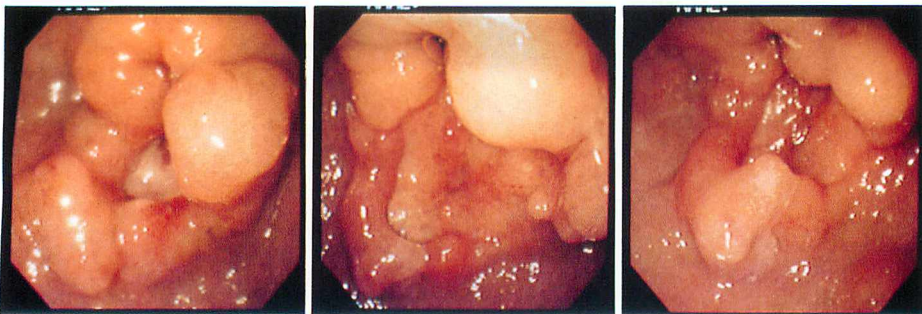
a|b|c
Figure—2



a|b|c
Figure—3



a|b
c|d
Figure—4



a|b|c
Figure—6