経過観察中、腹部エコーにて肝内多発性結節を認めたWilson病の1例

メタデータ	言語: jpn 出版者: 公開日: 2017-10-03 キーワード (Ja): キーワード (En): 作成者: メールアドレス: 所属:
URL	http://hdl.handle.net/2297/7057

＜症例報告＞

経過観察中，腹部エコーにて肝内多発性結節を認めたWilson病の1例

寺田　光宏　　両林　英之　　ト部　　健　　稲垣　　豊
金子　周一　　米島　　学　　鵜浦　雅志　　小林　健一*

要　旨：肝障害型Wilson病の経過観察中，腹部超音波検査にて，肝内に多発性低エコー結節を認め，DSCTI-AP及びエコーガイド下生検にて再生結節と診断した1例を報告した．症例は，22歳の男性，昭和60年5月よりWilson病による粗大結節型肝硬変症としてD-ペニシラミンの投与をうけ経過観察されていた．昭和62年6月，初診的より2年3ヵ月後の腹部超音波検査にて肝内に多発性のlow-echoic SOLの出現を認め，精査目的で当科入院となった．腹部CT検査では，SOLは指摘できず，血管造影検査にても新生血管や腫瘍濃染像は認められなかった．DSCTI-APでは，low-echcoic SOLに一致し，辺縁不明瞭な淡い欠損像を認めたが，明瞭な欠損像としては描出されず，再生結節の可能性が高いと考えられたが，確診を得るためにエコーガイド下生検を施行，肝細胞には異型性を認めず，大型再生結節と診断した．本例は，Wilson病の画像所見を考える上で興味ある症例と思われ報告した．

索引用語：　Wilson病　　腹部超音波検査　　再生結節

はじめに

Wilson病は，肝硬変症，錐体外路症状，Kayser-Fleisher角膜輪を三主徴とする先天性銅代謝異常疾患であり，常染色体劣性遺伝の形式をとる．臨床的には，肝障害型，中枢神経障害型，肝中枢神経障害型の3型に分類されるが発症形式は様々である．一方，近年画像診断の進歩により，Wilson病の肝病変に関する各種画像診断の知見が集積され，いくつかの特徴的な所見が報告されている[1~7]．今回著者らは，高血圧の精査中に偶然発見された肝障害型Wilson病の経過観察中，腹部超音波検査にて，肝内に多発性の低エコー結節を認めた1例を経験し若干の知見を得たので文献的考察を加え報告する．

症　例

症例：22歳，男性，会社員．

主訴：肝内結節性病変の精査．

家族歴：両親は血族結婚でなく，両親，姉はいずれも健康である．

既往歴：特記すべき事なし．

現病歴：生来健康であったが，昭和59年4月検診にて高血圧症を指摘され，昭和60年5月当科受診，精査目的で入院となった．入院後，一般検査として施行した腹部超音波検査にて肝硬変症を疑われ，腹腔鏡．肝生検施行．Wilson病による粗大結節型肝硬変症と診断され，以後D-ペニシラミン1,000mg/日の投与にて外来通院となった．外来通院中，昭和62年4月の腹部超音波検査にて肝内に多発性の低エコー結節を認め，精査目的で同年8月当科第2回入院となった．

入院時現症：身長193cm，体重88kg．意識清明．手掌紅斑，クモ状血管腫なし．貧血，黄疸なし．脈拍76回/分，整．血圧142/54mmHg．胸部に異常認めず．腹部は平坦で腹水，静脈怒張認めず，肝・脾・腎は触知しない．下腿浮腫なく，神経学的異常認めないが，Kayser-Fleischer角膜輪を認めた．

入院時検査所見（Table 1）：末梢血では軽度の白血球，血小板の減少を認めた．凝固系には異常なく，血液生化学的検査では，軽度のGOT上昇を認めた．また，腫瘍マーカーは何れも陰性であり，ICG 15分値は11%であった．銅代謝検査では，セルロプラスミン，血清銅の著明な減少と尿中銅排泄の著明な増加を認めた．

* 金沢大学医学部第1内科

＜受付日1990年6月15日＞

Table 1 Laboratory data on admission.

Blood examination		GOT	45 IU/l
RBC	504×10⁴/mm³	GPT	22 IU/l
Hb	15.8 g/dl	LDH	226 IU/l
Ht	48.2 %	ALP	212 IU/l
WBC	3,900/mm³	γGTP	32 IU/l
Plts.	11.6×10⁴/mm³	T. Chol.	107 mg/dl
Blood coagulation		T.G.	56 mg/dl
Prothrombin time	12.0 sec	Ch. E	3.6 IU/l
Hepaplastin test	80.0 %	Serological tests	
Blood chemistry		HBsAg	(−)
Na	144 mEq/l	HBsAb	(−)
K	3.9 mEq/l	αFP	<10 ng/ml
Cl	108 mEq/l	CEA	1.1 ng/ml
BUN	17 mg/dl	CA19-9	<10 U/ml
Cr	1.0 mg/dl	Liver function tests	
T.P.	6.8 g/dl	ICG(15min)	11 %
alb	69.9 %	BSP(45min)	4 %
α_1-glob.	2.4 %	Copper metabolism	
α_2-glob.	8.4 %	Serum copper	14 μg/dl
β-glob.	7.2 %	Urinary copper	273 μg/dl
γ-glob.	12.3 %	Serum ceruloplasmin	1.0 mg/dl
TTT	3.0 U		
ZTT	8.2 U		
T. Bil	1.13 mg/dl		

Fig. 1a Ultrasonogram on March 1985. The density of the liver is very uneven, and the vessel is irregular.

腹部超音波検査：昭和60年3月第1回入院時の腹部超音波検査（Fig. 1a）では，内部エコーは著しく不均一，脈管走行は屈曲蛇行し肝硬変症が疑われた．昭和62年6月，初診時より2年3ヵ月後の腹部超音波検査（Fig. 1b）では，内部エコーはさらに不均一となり，右葉全体に多発性の径0.5～1.5cmのlow-echoic SOLの出現を認めた．



Fig. 1b Ultrasonogram on June 1987 shows low-echoic SOLs, 0.5～1.5cm in diameter in the liver.

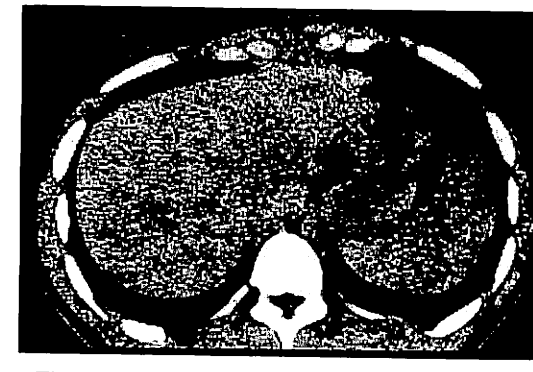

Fig. 2 The density of the liver on plain CT is uneven, SOL is not ditected.

腹部CT検査（Fig. 2）：第2回入院時の腹部CT検査では，肝内の濃度は不均一であるがSOLは指摘できず，造影では欠損像や濃染像は認めなかった．

腹部血管造影検査（Fig. 3）：第2回入院時の腹部血管造影検査（動脈相）では，末梢動脈にcork screw patternを認めるが，新生血管は認めず，毛細管相においても腫瘍濃染像は認められない．

経動脈性門脈造影下連続CT（DSCTI-AP）[8]（Fig.

Fig. 3 The arteriary phase of the celiac arteriography. No findings indicating malignant tumor is seen.

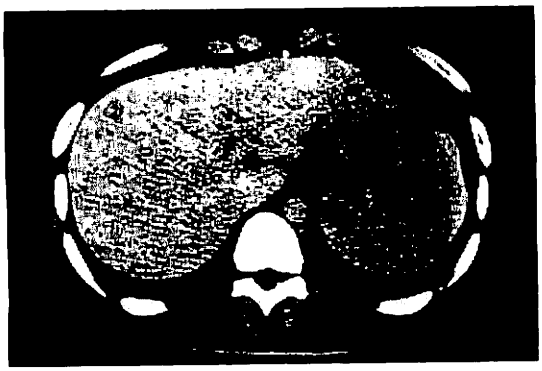

Fig. 4 Dynamic sequential computed tomography during arterial portography shows mutiple low density areas in the liver, indicating partial disturbance of portal blood supply in these areas.

4)：第2回入院時のDSCTI-APでは，low-echoic SOLに一致し多発性の辺縁不鮮明な淡い欠損像を認めたが，明瞭な欠損像としては描出されず，これらの結節には門脈血流が保持されているものと考えられた．

以上の画像診断所見より，肝内の多発性結節性病変は再生結節の可能性が高いと考えられたが，確診を得るために超音波ガイド下腫瘍生検を施行した．

組織所見（Fig. 5）：肝小葉構造は乱れ，一部には門脈—中心静脈間架橋を認める．門脈域には軽度の炎症細胞浸潤を認め，肝実質には軽度の脂肪変性と2核の肝細胞を認めるが異型性は認めず，大型再生結節と診断した．



Fig. 5 Histological findings of US guided biopsy specimen. Thin fibrous septa is seen, and in the portal area, mild mononuclear cells are seen. In the parenchyma, fatty change and two cell thick plates are seen, but malignant cells are not seen. (HE, ×100)

考　察

Wilson病の肝病変は，肝でのセルロプラスミンの合成障害及び胆汁中への銅排泄障害により肝細胞内へ銅が蓄積することにより形成される．発症様式としては，劇症肝炎として発症する型，慢性活動性肝炎として発症し肝硬変へ進展する型及び，本例のごとくほとんど無症状のまま肝硬変が完成され，他疾患の精査中偶然発見される型がある．

一方近年，各種画像診断法の進歩により，Wilson病の肝病変に関する知見が集積され，Wilson病の肝病変における画像診断の有用性が報告されている．腹部超音波検査所見に関する検討としては，大西ら[1]は，腹部超音波検査にて肝内に，多発性にhyper-echoic及びlow-echoic SOLを認め，治療後にこれらの所見が消失したWilson病の1例を報告し，組織検索の結果hyper-echoic SOLは肝細胞が銅沈着により変性壊死におちいり脂肪沈着が著しい結節であり，low-echoic SOLは脂肪沈着の少ないfocal separed liverであると述べている．若林ら[2]は，肝内に，多発性にhyper-echoic SOLを認め，治療後に消失した症例を報告しhyper-echoic SOLは脂肪組織であると述べている．また，道免ら[3]は，Wilson病の経過中，多発性にhyper-echoic SOLが出現した症例を報告し剖検所見の結果より，hyper-echoic SOLは壊死におちいった小葉で

あったと述べている．本例では，Wilson病の経過中に肝内に多発性にlow-echoic SOLを認め，肝細胞癌を含めた質的鑑別が問題となった．腹部血管造影，DSCTI-AP所見からは肝細胞癌は否定的であり，再生結節及びadenomatous hyperplasia（AH）が疑われ，エコーガイド下腫瘍生検にて再生結節と診断した．以上よりWilson病の超音波所見には，肝細胞内銅沈着，脂肪沈着の程度，再生結節，壊死等の種々の因子が関与しており，その質的診断には腹部血管造影，DSCTI-AP及びエコーガイド下腫瘍生検による積極的な組織診断が必要であると考えられた．

一方，近年腹部超音波診断装置の精度の向上と肝細胞癌高リスク群に対し腹部超音波検査がスクリーニングとして用いられるようになったことにより，本例のような1cm前後の結節性病変に対する質的診断が要求されるようになってきている．DSCTI-APは，門脈血流支配の有無を示す検査法であるが，松井ら[9]は腫瘤内門脈血流量は悪性度が高くなるにしたがい減少し，肝細胞癌では動脈支配となるため，DSCTI-APで描出されないか，enhanceされるものは再生結節かAHで，肝細胞癌であるとしてもきわめて高分化なものであると述べており，結節性病変の質的診断に対するDSCTI-APの意義はきわめて大きいものと考えられる．さらに，エコーガイド下腫瘍生検を積極的に併用することにより質的診断はより正確なものとなる．以上より，肝内結節性病変の質的診断において，DSCTI-AP及びエコーガイド下腫瘍生検は，近年登場したMR-CTと共に大きな柱となるものと考えられる．

最後に，Wilson病に対する他の画像診断の検討として，腹部CT検査では，肝細胞への銅沈着による，肝の平均CT値の増加が強調されている[4]が，肝細胞内銅含有量とCT値の増加は比例しないという報告[5]もあり，腹部超音波検査と同様にその解釈には種々の因子を考慮する必要がある．本例においても肝の平均CT値の増加は認めなかった．また，MR-CT検査では，T_1値は正常であるとする報告[6]やT_1，T_2とも短縮したとする報告[7]があり，一定の見解が得られていない．腹部超音波，CT検査と同様に種々の因子が関与している可能性がある．

結　語

肝障害型Wilson病の経過観察中，腹部超音波検査にて，肝内に多発性の低エコー結節を認め，エコーガイド下腫瘍生検にて再生結節と診断した1例を報告した．

文　献

1) 大西　真，青山　弘，白滝博道，他：治療により特異な腹部エコー及び腹腔鏡所見の改善したWilson病の1例．Gastroenterol Endosc 29：3115—3121, 1987
2) 若林ゆかり，鈴木孝成，兼坂直人，他：画像上特異な像を呈したWilson病の1例．臨放 31：425—427, 1986
3) 道免和文，池松秀之，土屋喜裕，他：ウイルソン病の経過中にUS，CTにて肝内にみられた多結節像．肝臓 29(3)：155(Suppl), 1988
4) Mayer DP, Kressel HY, Soloway RS：Asymptomatic carrier state in Wilson disease. J Comput Assist Tomogr 7：146—147, 1983
5) Dixon AK, Walshe JK：Computed tomography of the liver in Wilson disease. J Comput Assist Tomogr 8：46—49, 1984
6) Lawer GA, Pennock JM, Steiner RE, et al：Nucler magnetic resonance (NMR) imaging in Wilson disease. J Comput Assist Tomogr 7：1—8, 1983
7) 大西敏雄，加藤　勤，河野修造，他：ウイルソン病の1症例における核磁気共鳴画像の検討．小児科臨床 41：123—128, 1988
8) Matsui O, Kadoya M, Suzuki M, et al：Work in progress：Dynamic sequential computed tomography during arterial portography in the detection of hepatic neoplasms. Radiology 146：721—727, 1983
9) 松井　修，亀山富明，吉川　淳，他：肝癌の血管造影診断（動注CTを含む）．画像診断 8：1289—1300, 1988

A case of Wilson disease with multiple low-echoic SOLs in the liver

Mitsuhiro TERADA, Hideyuki RYOURIN, Ken URABE, Yutaka INAGAKI, Shuichi KANEKO, Manabu YONESHIMA, Masashi UNOURA and Ken-ichi KOBAYASHI*

We reported a rare case of Wilson disease with multiple low-echoic SOLs which were diagnosed regenerative nodules by meanes of DSCTI-AP and tumor biopsy. A 22-year-old male had been treated with D-penicillamine due to Wilson disease from May 1985. In June 1987, multiple low-ecboic SOLs in the liver were found, and he was admitted to our hospital for the working up for the SOLs. CT scan did not revealed SOLs in the liver, and celiac arteriography showed neither neovascularization nor tumor stain. But DSCTI-AP showed multiple low density areas in the liver, indicated partial disturbance of portal blood flow. From these results, SOLs were suspected regenerative nodules. Tumor biopsy was performed for diagnosis, and malignant cells were not seen in the SOLs, and we diagnosed the SOLs to regenerative nodules.

* The First Department of Internal Medicine, School of Medicine, Kanazawa University (Kanazawa)