

# Central type benzodiazepine receptor and cerebral blood flow in experimental chronic brain infarction-Evaluation using a double-tracer autoradiography technique-

メタデータ	言語: jpn 出版者: 公開日: 2017-10-03 キーワード (Ja): キーワード (En): 作成者: メールアドレス: 所属:
URL	<a href="http://hdl.handle.net/2297/3318">http://hdl.handle.net/2297/3318</a>

実験的慢性脳梗塞における  
中枢性ベンゾジアゼピン受容体と脳血流

—2核種オートラジオグラフィによる検討—

松田 博史    辻   志郎    久慈 一英    久田 欣一

核医学第30巻第6号別刷

(1993年6月発行)

《原 著》

## 実験的慢性脳梗塞における 中枢性ベンゾジアゼピン受容体と脳血流

—2核種オートラジオグラフィによる検討—

松田 博史<sup>\*,\*\*</sup> 辻 志郎<sup>\*</sup> 久慈 一英<sup>\*</sup> 久田 欣一<sup>\*</sup>

**要旨** 脳梗塞における中枢性ベンゾジアゼピン受容体イメージングの意義を検討するために、一側中大脳動脈閉塞によるラット慢性脳梗塞において、<sup>125</sup>I-Iomazenil による中枢性ベンゾジアゼピン受容体イメージングと <sup>99m</sup>Tc-HMPAO による脳血流イメージングの2核種オートラジオグラフィを行った。血管閉塞21-28日後の5匹の慢性期脳梗塞モデルにおいて、患側中大脳動脈領域の脳血流は4匹のシャムコントロールのその62%にまで低下していたが、ベンゾジアゼピン受容体はさらにコントロールの45%まで低下していた。中大脳動脈領域とは、遠隔部位の患側視床において脳血流は低下を示さないにもかかわらず、ベンゾジアゼピン受容体はコントロールに比べ28%低下していた。中枢性ベンゾジアゼピン受容体はニューロンに局在すると考えられているため、<sup>125</sup>I-Iomazenil による慢性脳梗塞における中枢性ベンゾジアゼピン受容体イメージングは、ニューロン密度またはニューロンあたりの受容体密度の変化を反映しているものと推察される。以上より、脳梗塞において、中枢性ベンゾジアゼピン受容体イメージングは、脳血流イメージングよりも鋭敏に梗塞部および遠隔部の組織変性の程度を評価し得る可能性が示唆された。

(核医学 30: 643-650, 1993)

### I. はじめに

Single Photon Emission Computed Tomography (SPECT) による脳核医学は、脳血流のみならず神経受容体イメージングに主に欧米で応用されつつある。その中で <sup>123</sup>I-Ro 16-0154 (<sup>123</sup>I-Iomazenil) は、中枢性ベンゾジアゼピン受容体のアンタゴニストとして臨床応用が期待されている<sup>1-9)</sup>。今回われわれは、ラットにおける実験的慢性脳梗塞において、オートラジオグラフィ法を用いて <sup>125</sup>I-Iomazenil による中枢性ベンゾジアゼピン受容体

のイメージングを行った。その結果を同時に施行した <sup>99m</sup>Tc-hexamethyl-propyleneamine oxime (<sup>99m</sup>Tc-HMPAO) による脳血流イメージングと比較することにより、脳梗塞における中枢性ベンゾジアゼピン受容体イメージングの意義を検討したので報告する。

### II. 材料と方法

9匹、200gの雄性ドンリュウラット(6週齢)を使用した。1%ハローセン麻酔下に Tamura らの方法<sup>7)</sup>にて左中大脳動脈を露出し、電気凝固切断することにより局所脳虚血モデルを作製した。術後21-28日の慢性期脳梗塞モデルラット5匹において、<sup>99m</sup>Tc-HMPAO と <sup>125</sup>I-Iomazenil による2核種オートラジオグラフィを行った。対照として4匹において左中大脳動脈を露出したものの電気凝固切断は行わないシャムコントロールを作製した。

\* 金沢大学医学部核医学教室

\*\* 現；国立精神神経センター武蔵病院放射線診療部  
受付：5年1月6日

最終稿受付：5年3月31日

別刷請求先：東京都小平市小川東町4-1-1 (☎187)

国立精神神経センター

武蔵病院放射線診療部

松田 博 史

$^{125}\text{I}$ -Iomazenil (81.4 MBq/nmol), 3.7 MBq を股静脈に挿入したポリエチレンカテーテルより覚醒下で投与し, その1時間50分後に  $^{99\text{m}}\text{Tc}$ -HMPAO, 370 MBq を投与した.  $^{125}\text{I}$ -Iomazenil 投与2時間後, すなわち  $^{99\text{m}}\text{Tc}$ -HMPAO 投与10分後に無麻酔で断頭, 脳を速やかに摘出後, ドライアイス, ヘキサン ( $-60\sim-70^\circ\text{C}$ ) にて凍結した. この凍結脳からクリオスタット (三共 TISSUE TEC 4551) を用いて  $20\ \mu\text{m}$  の凍結切片を作製した. この切片を乾燥後, X線フィルム (KONICA, New A) に密着させ, 15時間露光した. 1回目の露光終了後  $^{99\text{m}}\text{Tc}$  が充分減衰した4日後より, 同じ切片を再度 X線フィルムに密着させ, 2回目の露光を2週間行った. 1回目の露光から  $^{99\text{m}}\text{Tc}$ -HMPAO のオートラジオグラムを得, 2回目の露光から  $^{125}\text{I}$ -Iomazenil のオートラジオグラムを得た. 得られたオートラジオグラムを CCD カメラ (ソニー, XC-77) にて取り込み, PC9801RS (NEC) にイメージメモリーボード (三谷商事, IMB-512SL8) を装着したビデオディジタイザーシステムにより  $320\times 240\times 8$  ビット (256階調) のデータにデジタル変換した. このデータファイルを Macintosh IICI (Apple) に転送し, NIH Image (ver. 1.41) にて画像処理を行った. この実験において,  $^{99\text{m}}\text{Tc}$  と  $^{125}\text{I}$  のフィルム黒化度は, すでにわれわれが報告したごとく実際の放射能と直線性が保たれる範囲内になるように設定した<sup>8,9)</sup>. モデルラット1匹につき5-6切片のオートラジオグラムに任意形状の関心領域を設定した. 関心領域は Paxinos & Watson のアトラス<sup>10)</sup> を参照して, 患側半球と健側半球の大脳皮質, 側坐核, 線条体, 淡蒼球, 扁桃核, 海馬, 視床, 黒質, 上丘, 下丘 (内側部と外側部) に対称性に設定した.  $^{99\text{m}}\text{Tc}$ -HMPAO,  $^{125}\text{I}$ -Iomazenil のオートラジオグラムそれぞれにつき, バックグラウンドの値を差し引いた後に各部位における患側の健側に対するデジタル値の比 (集積比) を求め, シヤムコントロール群と慢性脳梗塞群で Mann Whitney U test により比較した. また, 両群それぞれで  $^{125}\text{I}$ -Iomazenil と  $^{99\text{m}}\text{Tc}$ -HMPAO の間で患側の健側に対する集積

比を求め, 各部位で Wilcoxon Signed-Rank test により検定した. 統計学的検定においては危険率 0.05 以下を有意とした.

### III. 結 果

シヤムコントロールにおける  $^{99\text{m}}\text{Tc}$ -HMPAO および  $^{125}\text{I}$ -Iomazenil のオートラジオグラムを Fig. 1 に示す.  $^{99\text{m}}\text{Tc}$ -HMPAO のオートラジオグラムは灰白質で高く, 白質で低い脳血流分布を示した. 一方,  $^{125}\text{I}$ -Iomazenil のオートラジオグラムは白質, 橋, 延髄で最も低い集積を示し, 側坐核, 線条体, 視床, 下丘外側部で比較的低い集積を示した. また大脳皮質, 特に第IV層と考えられる層状構造の濃度が最も高く, 淡蒼球, 扁桃核, 海馬, 下丘内側部, 上丘, 黒質にも比較的高い集積がみられた. 小脳では分子層と考えられる層状構造に限局した集積がみられた.

慢性期脳梗塞モデルにおける  $^{99\text{m}}\text{Tc}$ -HMPAO および  $^{125}\text{I}$ -Iomazenil のオートラジオグラムを Fig. 2 に示す. また, 両者のオートラジオグラムにおける各部位での健側に対する患側の集積比をシヤムコントロールと慢性期脳梗塞モデルで比較した (Table 1).  $^{99\text{m}}\text{Tc}$ -HMPAO の集積比は, 線条体外側部と前頭葉, 頭頂葉, 側頭葉皮質で, シヤムコントロールよりも有意に低下していた. 一方,  $^{125}\text{I}$ -Iomazenil の集積比は,  $^{99\text{m}}\text{Tc}$ -HMPAO でみられた中大脳動脈領域に加え視床でも, シヤムコントロールよりも有意に低下していた. 頭頂葉皮質と視床における  $^{125}\text{I}$ -Iomazenil の集積比は,  $^{99\text{m}}\text{Tc}$ -HMPAO の集積比よりも有意に低値であった.

### IV. 考 察

$^{125}\text{I}$ -Iomazenil は, 同じ中枢性ベンゾジアゼピン受容体アンタゴニストである  $^3\text{H}$ -Ro 15-1788 (Flumazenil) に比べ, 平衡時の解離定数 Kd が 0.5 nM と 10 倍程度小さく, 親和性はるかに高い. また特異的結合も 90% 以上と高く, 受容体イメージング用薬剤として優れたリガンドである<sup>11,12)</sup>. 今回, シヤムコントロールで得られた

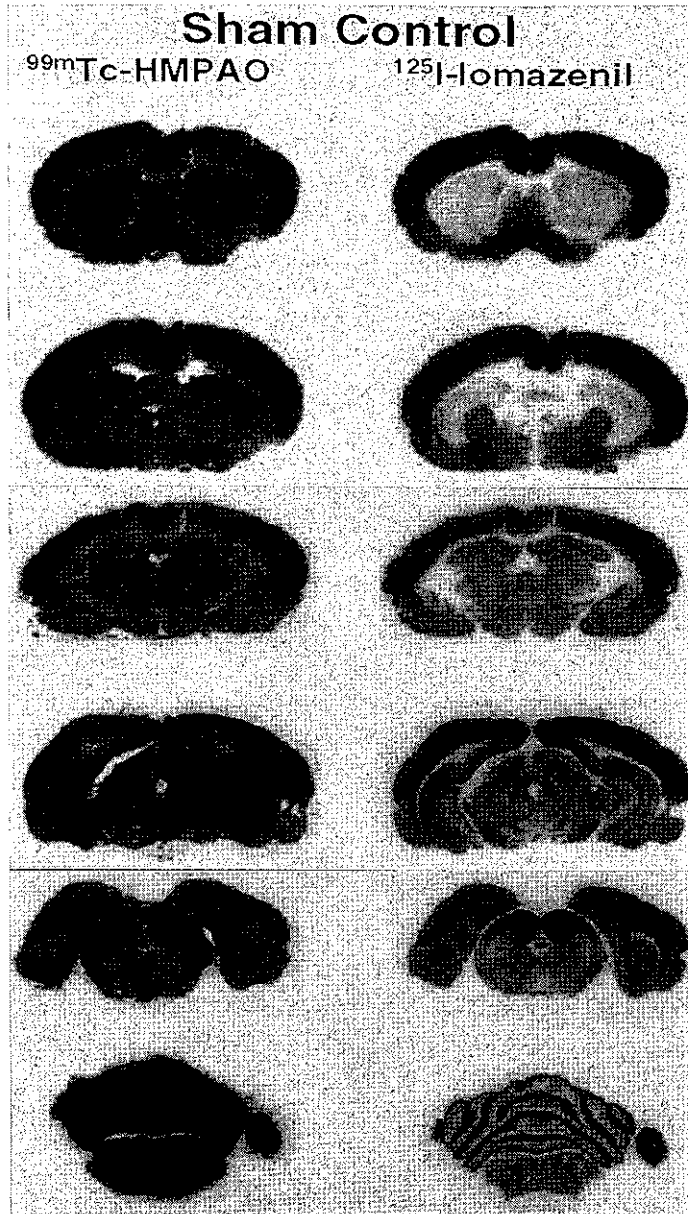
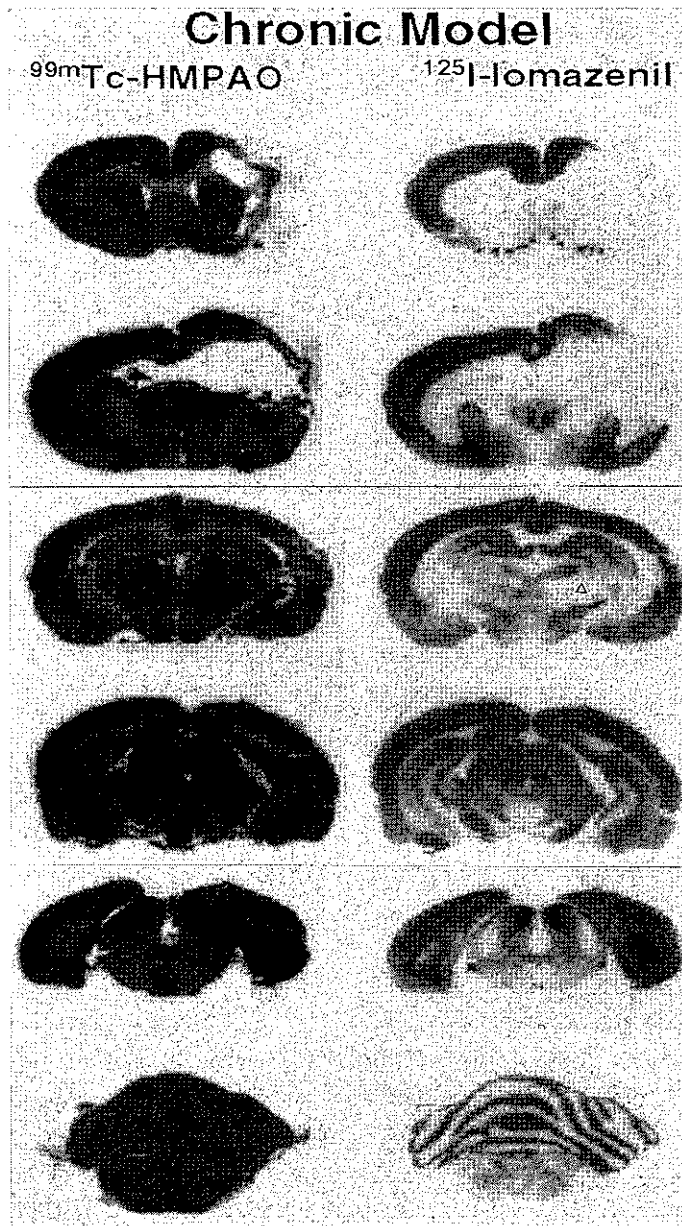


Fig. 1 Autoradiograms of  $^{99m}\text{Tc}$ -HMPAO for regional cerebral blood flow and  $^{125}\text{I}$ -Iomazenil for central type benzodiazepine receptor in the sham control rat. Note high densities of receptors in the cerebral cortex, parts of the limbic structures, the molecular layer of the cerebellum, substantia nigra, and medial parts of inferior colliculus, and low densities of receptors in the caudate putamen, parts of thalamus, and lateral parts of the inferior colliculus. White matter areas, pons, and medulla showed negligible levels of receptor.



**Fig. 2** Effect of chronic infarction 21 to 28 days after unilateral middle cerebral artery occlusion on rCBF and central type benzodiazepine receptors in the rat brain. Note more decrease of receptors than flow in the middle cerebral artery lesion and decreased receptors in the ipsilateral thalamus (open triangle).

**Table 1** Affected side to nonaffected side ratios of <sup>99m</sup>Tc-HMPAO and <sup>125</sup>I-Iomazenil autoradiogram densities in rat brain structures of 5 chronic ischemic models and 4 sham-operated controls

Structure	MCA occlusion (n=5)		Sham operation (n=4)	
	<sup>99m</sup> Tc-HMPAO	<sup>125</sup> I-Iomazenil	<sup>99m</sup> Tc-HMPAO	<sup>125</sup> I-Iomazenil
Frontal cortex (motor area)	0.80±0.18#	0.62±0.36#	1.01±0.02	1.00±0.04
Parietal cortex (somatosensory area)	0.46±0.23#	0.18±0.23*#	1.01±0.03	1.05±0.08
Temporal cortex (auditory area)	0.82±0.15#	0.62±0.39#	1.01±0.03	1.00±0.07
Occipital cortex (visual area)	0.96±0.06	1.07±0.21	1.02±0.03	1.00±0.03
Accumbens nucleus	0.96±0.01	1.00±0.04	1.01±0.02	1.06±0.03
Amygdala	0.99±0.02	1.04±0.04	0.99±0.03	1.04±0.03
Caudate-putamen	0.44±0.38#	0.41±0.21#	1.01±0.01	1.04±0.03
Globus pallidus	1.05±0.03	1.09±0.12	1.00±0.02	1.01±0.04
Thalamus	1.02±0.02	0.72±0.17*#	1.02±0.02	0.99±0.03
Hippocampus	0.99±0.02	1.00±0.05	1.01±0.01	0.97±0.04
Substantia nigra	1.02±0.03	1.05±0.05	1.02±0.02	1.02±0.08
Superior colliculus	1.01±0.01	0.97±0.07	1.01±0.01	0.96±0.01
Inferior colliculus (dorsal cortex)	1.00±0.01	1.00±0.03	1.01±0.01	1.00±0.03
Inferior colliculus (central nucleus)	1.01±0.02	1.08±0.17	1.00±0.01	1.04±0.05

# Significantly different from sham-operated control (p<0.05, Mann-Whitney U test) in each tracer.

\* Significantly different from <sup>99m</sup>Tc-HMPAO (p<0.05, Wilcoxon Signed-Rank test) in each model.

投与2時間後の<sup>125</sup>I-Iomazenil分布は、今まで報告されてきた中枢性ベンゾジアゼピン受容体の分布<sup>13,14)</sup>に一致するものであり、2時間後の像は受容体分布を示すものと考えられた。中枢性ベンゾジアゼピン受容体は陰イオン(Cl<sup>-</sup>)チャンネルであるGABA<sub>A</sub>受容体と複合体を形成する膜受容体であり、神経伝達において抑制作用に関連するとされている<sup>13,15)</sup>。脳において末梢性ベンゾジアゼピン受容体が神経膠に局在するのに対し、中枢性ベンゾジアゼピン受容体はニューロンに局在するとされている<sup>1,11,13)</sup>。したがって、ある部位における中枢性ベンゾジアゼピン受容体密度の変化は、ニューロン密度の変化またはニューロンあたりの受容体密度の変化に相関するものと考えられる。

中枢性ベンゾジアゼピン受容体のヒト脳におけるイメージングは、Positron Emission Tomography (PET)により<sup>11</sup>C-Ro 15-1788を用いて研究されてきた<sup>16-18)</sup>。しかし、PETは膨大な設備と人手を要し、一般病院への普及は困難である。今回、検討した<sup>125</sup>I-Iomazenilは親和性、特異性とも高く、臨床的には今後SPECTによる受容体イメージングが主体となっていくものと考えられる。現

在まで、PETおよびSPECTによる中枢性ベンゾジアゼピン受容体イメージングは、てんかん焦点の検出、アルツハイマー性痴呆における病変部の検出に有用とされてきた<sup>1-6)</sup>。

今回、このイメージングの慢性脳梗塞における有用性をラットにおいて実験的に検討した。その結果、閉塞した左中大脳脈支配領域において血流低下の程度に比べ、ベンゾジアゼピン受容体低下の程度が大であった。また、閉塞血管領域ではない同側の視床において受容体の低下がみられた。ここで注意しなければならないことは、<sup>99m</sup>Tc-HMPAOが脳血流を正確に反映するかということと、通常は脳内に入らない<sup>125</sup>I-Iomazenilの血液中の代謝産物が、血液脳関門を通過してしまい受容体分布を忠実に反映しない恐れがある点である。実際ヒト脳においては、高血流域で投与直後での<sup>99m</sup>Tc-HMPAOの脳から血液中への逆拡散が大きく脳血流を正確に反映しないとされている<sup>19)</sup>。しかし、われわれの脳虚血モデルラット脳における<sup>99m</sup>Tc-HMPAOとN-isopropyl-p-[<sup>125</sup>I]-iodoamphetamine (<sup>125</sup>I-IMP)の比較では、両者のオートラジオグラムに明らかな差異はみられなかった<sup>9)</sup>。<sup>125</sup>I-IMPの集積は脳血流量と高血流域ま

で直線性が保たれることが報告されており<sup>20)</sup>, ラット脳では  $^{99m}\text{Tc-HMPAO}$  はヒト脳においてよりも脳血流をより忠実に反映するものと考えられる。これはラット脳では, 脳内で脂溶性の  $^{99m}\text{Tc-HMPAO}$  が水溶性代謝物に変換される速度定数がヒト脳におけるものよりも大きいと推察されている<sup>8)</sup>。また,  $^{125}\text{I-Iomazenil}$  の血液中の代謝産物が血液脳関門を通過してしまう可能性に関してであるが, 今回の実験では血管閉塞後3-4週間後の脳梗塞慢性期にオートラジオグラフィを施行しており, この時期では血液脳関門はすでにほとんど修復されてしまっていることが実験的に確認されている<sup>21)</sup>。したがって, 今回の実験では, ほぼ中枢性ベンゾジアゼピン受容体分布のみがオートラジオグラムに反映されているものと考えられる。

実験的脳虚血におけるベンゾジアゼピン受容体の変化を検討した報告はほとんどみられない。Onoderaら<sup>22)</sup>は砂ネズミの一過性両側総頸動脈閉塞モデルにおいて  $^3\text{H-flunitrazepam}$  を用いて検討している。それによれば, 閉塞27日後において, ニューロンの壊死が著しい線条体背外側部におけるベンゾジアゼピン受容体の著しい低下と, 線条体からの GABA 作動性の投射線維を受ける黒質における受容体の著しい増加がみられたという。この黒質での受容体の増加は, 線条体の GABA ニューロンの破壊に対する適合性反応と考察された。しかし, 彼らが用いた  $^3\text{H-flunitrazepam}$  は非選択的リガンドであり, 中枢性のみならず末梢性のベンゾジアゼピン受容体にも結合する。このため, 神経膠が増加した場合, リガンド結合が増加することになる。Duboisら<sup>23)</sup>は選択的な末梢性ベンゾジアゼピン受容体のアンタゴニストである  $^3\text{H-PK11195}$  を用いた in-vitro 受容体オートラジオグラフィを, 今回用いたラット一側中大脳動脈閉塞モデルにおいて検討した。彼らは, 中大脳動脈領域の脳梗塞部位とは離れた同側の黒質と視床に末梢性ベンゾジアゼピン受容体の増加を示した。この増加は, 神経投射系を介した遠隔部位での変性 (transneuronal degeneration) によ

り神経膠が増加したグリオーシスによるものと考察されている。したがって, Onodera らの黒質における  $^3\text{H-flunitrazepam}$  の結合増加という結果は, このグリオーシスによるものとも考えられる。

一方, ラット中大脳動脈閉塞モデルにおいて Fujieら<sup>24)</sup>は, 患側の視床の進行的変性, 萎縮を報告している。Kataokaら<sup>25)</sup>, Iizukaら<sup>26)</sup>も同様の結果を報告している。この視床の萎縮は, 視床皮質投射路の障害による逆行性変性によるものと考えられている。今回のわれわれの検討でみられた患側半球の視床における  $^{125}\text{I-Iomazenil}$  の結合低下は, この transneuronal degeneration により, 視床のニューロンが減少したかニューロンあたりの受容体密度が減少したためと考えられる。今回, 黒質には異常はみられなかったが, Tamuraら<sup>27)</sup>は視床の場合と同様の transneuronal degeneration を報告しており, 今後の組織学的検索を含めた検討が必要である。一方,  $^{99m}\text{Tc-HMPAO}$  によるオートラジオグラムでは, 閉塞血管支配領域での血流低下の程度はベンゾジアゼピン受容体低下の程度より低く, 視床での変化は認められなかった。これは, ニューロンが減少しても神経膠の増加があるために血流低下が乏しいのかもしれない。

以上,  $^{125}\text{I-Iomazenil}$  による慢性脳虚血における中枢性ベンゾジアゼピン受容体のイメージングは, ニューロン密度またはニューロンあたりの受容体密度の変化を反映しているものと考えられ, 脳血流イメージングよりも鋭敏に組織変性の程度を評価し得る可能性が示唆された。将来, ヒト脳への応用が期待される。

謝辞:  $^{125}\text{I-Ro 16-0154}$  を提供していただいた日本メジフィジックス社に感謝します。

## 文 献

- 1) Savic I, Persson A, Roland P, Pauli S, Sedvall G, Widén L: In-vivo demonstration of reduced benzodiazepine receptor binding in human epileptic foci. *The Lancet* ii: 863-866, 1988
- 2) Huffelen AC, Isselt JW, Veelen WM, Rijk P, Bentum AME, Dive D, et al: Identification of the side



- of the epileptic focus with  $^{123}\text{I}$ -Iomazenil SPECT. *Acta Neurochir Suppl* **50**: 95-99, 1990
- 3) Beer HF, Bläuenstein PA, Hasler PH, Delaloye B, Riccabona G, Bingerl I, et al: In vitro and in vivo evaluation of iodine-123-Ro 16-0154: a new imaging agent for SPECT investigations of benzodiazepine receptors. *J Nucl Med* **31**: 1007-1014, 1990
  - 4) Schubiger PA, Hasler PH, Beer-Wohlfahrt H, Bekier A, Oettli R, Cordes M, et al: Evaluation of a multicenter study with Iomazenil—a benzodiazepine receptor ligand. *Nucl Med Commun* **12**: 569-582, 1991
  - 5) Bartenstein P, Ludolph A, Schober O, Lottes G, Scheidhauer K, Sciuk J, et al: Benzodiazepine receptors and cerebral blood flow in partial epilepsy. *Eur J Nucl Med* **18**: 111-118, 1991
  - 6) Bartenstein P, Lehmenkühler C, Sciuk J, Schuierer G: Cortical dysplasia as an epileptogenic focus: reduced binding of  $^{123}\text{I}$ -Iomazenil with normal uptake in  $^{99\text{m}}\text{Tc}$ -HMPAO SPECT. *Nucl Med* **31**: 142-144, 1992
  - 7) Tamura A, Graham DI, McCulloch J, Teasdale GM: Focal cerebral ischaemia in the rat: 1. description of technique and early neuropathological consequences following middle cerebral artery occlusion. *J Cereb Blood Flow Metabol* **1**: 53-60, 1981
  - 8) Matsuda H, Tsuji S, Oba H, Imai K, Shiba K, Terada H, et al: Direct autoradiographic comparison of  $^{99\text{m}}\text{Tc}$ -HMPAO with  $^{125}\text{I}$ -IMP in experimental brain ischaemia. *Nucl Med Commun* **9**: 891-897, 1988
  - 9) Matsuda H, Tsuji S, Oba H, Kinuya K, Terada H, Sumiya H, et al: Double tracer autoradiographic method for sequential evaluation of regional cerebral perfusion. *Am J Physiol Imaging* **4**: 131-135, 1989
  - 10) Paxinos G, Watson C: The rat brain in stereotaxic coordinates. 1st ed. Academy Press, Sydney, 1982
  - 11) Johnson EW, Woods SW, Zoghbi S, McBride BJ, Baldwin RM, Innis RB: Receptor binding characterization of the benzodiazepine radioligand  $^{125}\text{I}$ -Ro16-0154: potential probe for SPECT brain imaging. *Life Sci* **47**: 1535-1546, 1990
  - 12) Innis RB, Al-Tikriti MS, Zoghbi SS, Baldwin RM, Sybirska EH, Laruelle MA, et al: SPECT imaging of the benzodiazepine receptor feasibility of in vivo potency measurements from stepwise displacement curves. *J Nucl Med* **32**: 1754-1761, 1991
  - 13) Richards JG, Möhler H: Benzodiazepine receptors. *Neuropharmacology* **23**: 233-242, 1984
  - 14) Young WS, Kuhar MJ: Radiohistochemical localization of benzodiazepine receptors in rat brain. *J Pharmacol Exp Ther* **212**: 337-346, 1980
  - 15) 浅野富子: 新脳のレセプター, 小川紀雄編: 世界保健通信社, 大阪, 平成元年: 254-280 頁
  - 16) Shinotoh H, Yamasaki T, Inoue O, Itoh T, Suzuki K, Hashimoto K, et al: Visualization of specific binding sites of benzodiazepine in human brain. *J Nucl Med* **27**: 1593-1599, 1986
  - 17) Shinotoh H, Iyo M, Yamada T, Inoue O, Suzuki K, Itoh T, et al: Detection of benzodiazepine receptor occupancy in the human brain by positron emission tomography. *Psychopharmacology* **99**: 202-207, 1989
  - 18) Iyo M, Itoh T, Yamasaki T, Fukuda H, Inoue O, Shinotoh H, et al: Quantitative in vivo analysis of benzodiazepine binding sites in the human brain using positron emission tomography. *Neuropharmacology* **30**: 207-215, 1991
  - 19) Andersen AR: [ $^{99\text{m}}\text{Tc}$ ]-D,L-hexamethylene-propyleneamine oxime ( $^{99\text{m}}\text{Tc}$ -HMPAO): basic kinetic studies of a tracer of cerebral blood flow. *Cerebrovasc Brain Metabol Rev* **1**: 288-318, 1989
  - 20) Lear JL, Ackermann RF, Kameyama M, Kuhl DE: Evaluation of  $^{123}\text{I}$  isopropylidoamphetamine as a tracer for local cerebral blood flow using direct autoradiographic comparison. *J Cereb Blood Flow Metabol* **2**: 179-185, 1982
  - 21) Olsson Y, Crowell RM, Klatzo I: The blood-brain barrier to protein tracers in focal cerebral ischemia and infarction caused by occlusion of the middle cerebral artery. *Acta Neuropath (Berl.)* **18**: 89-102, 1971
  - 22) Onodera H, Sato G, Kogure K: GABA and benzodiazepine receptors in the gerbil brain after transient ischemia: demonstration by quantitative receptor autoradiography. *J Cereb Blood Flow Metabol* **7**: 82-88, 1987
  - 23) Dubois A, Bénavidés J, Peny B, Duverger D, Fage D, Gotti B, et al: Imaging of primary and remote ischaemic and excitotoxic brain lesions. An autoradiographic study of peripheral type benzodiazepine binding sites in the rat and cat. *Brain Res* **445**: 77-90, 1988
  - 24) Fujie W, Kirino T, Tomukai N, Iwasawa T, Tamura A: Progressive shrinkage of the thalamus following middle cerebral artery occlusion in rats. *Stroke* **21**: 1485-1488, 1990
  - 25) Kataoka K, Hayakawa T, Yamada K, Mushiroy T, Kubota R, Mogami H: Neuronal network disturbance after focal ischemia in rats. *Stroke* **20**: 1226-1235, 1989
  - 26) Iizuka H, Sakatani K, Young W: Neural damage in the rat thalamus after cortical infarcts. *Stroke* **21**: 790-794, 1990

27) Tamura A, Kirino T, Sano K, Takagi K, Oka H:  
Atrophy of the ipsilateral substantia nigra following

middle cerebral artery occlusion in the rat. *Brain Res* 510: 154-157, 1990

### Summary

## Central Type Benzodiazepine Receptor and Cerebral Blood Flow in Experimental Chronic Brain Infarction —Evaluation Using a Double-Tracer Autoradiography Technique—

Hiroshi MATSUDA, Shiro TSUJI, Ichiei KUJI and Kinichi HISADA

*Department of Nuclear Medicine, Kanazawa University School of Medicine*

Double tracer autoradiography was performed to measure regional cerebral blood flow (rCBF) and the binding of central type benzodiazepine receptors (BZR) in infarction by means of permanent occlusion of the unilateral middle cerebral arteries (MCA) in rat. Iodine-125 Iomazenil and  $^{99m}\text{Tc}$ -HMPAO was used to label BZR and rCBF respectively. In the chronic phase of infarction 21 to 28 days after occlusion (5 rats), rCBF in the left MCA territory was decreased to 62% of the sham control (4 rats), while BZR was more decreased to 45% of the control. In remote areas from the MCA lesion, the ipsilateral thalamus showed 28%

decrease of BZR as compared to the control, though the decrease of rCBF was not significant. Iomazenil distribution may represent neuron density or BZR density on a neuron, since central type BZR is reported to be located on neurons. These results suggest that central type BZR imaging is more useful tool for the evaluation of brain tissue viability and transneuronal degeneration than rCBF imaging in brain infarction.

**Key words:**  $^{125}\text{I}$ -Iomazenil,  $^{99m}\text{Tc}$ -HMPAO, Benzodiazepine receptor, Cerebral blood flow, Brain infarction.