Pathology of Hilar Cholangiocarcinoma : Histology of Perribiliary Infiltrating Type and Intraductal Growth/Papillary Cholangiocarcinoma

メタデータ	言語: jpn
	出版者:
	公開日: 2017-10-03
	キーワード (Ja):
	キーワード (En):
	作成者:
	メールアドレス:
	所属:
URL	http://hdl.handle.net/2297/20314

肝門部胆管癌の病理

胆管浸潤型胆管癌と胆管内発育型/乳頭型胆管癌の病理組織像：腫瘤形成型胆管癌，胆管嚢胞腺腫・腺癌，胆管内乳頭粘液性腫瘍との相違を含めて

北川　諭*,**　全　陽**　湊　宏　中沼安二*

要旨　肝門部胆管癌は，肝門部胆管の癌で，そのほとんどは腺癌である。肝内大型胆管癌の進展例，上部胆管癌の進展例との鑑別が困難な症例が多い。肉眼型として胆管浸潤型が多く，胆管内発育型/乳頭型もみられる。胆管浸潤型では，胆管の粘膜面で微小乳頭状，平坦な増殖を示す高分化型腺癌で，胆管壁および胆管周囲結合織に浸潤するに伴い，種々の分化度を示す管状腺癌が多い。胆管内発育型では，胆管内腔は拡張し，粘液過剰分泌を伴う例もある。胆管腔内で乳頭状腺癌で，腸上皮化生，胃粘膜化生がみられ，浸潤部では粘液癌と管状腺癌がある。外科的切除肝の断端部では，粘膜面で胆管上皮dysplasiaと反応性の異型との鑑別が，胆管壁では粘膜内癌の付属腺への進展か，管状腺癌の胆管壁への浸潤かの鑑別が問題となる。また，胆管内発育型胆管癌と胆管嚢胞腺癌との鑑別も問題となる。胆管内発育型/乳頭型胆管癌を胆管内乳頭状腫瘍（あるいは胆管内乳頭粘液性腫瘍）と捉えることを提唱した。

key words：肝門部胆管癌，胆管嚢胞腺腫・腺癌，胆管内乳頭状腫瘍

はじめに

胆管系は大きく肝内胆管と肝外胆管に二分される。肝外胆管は肝門部胆管，上部胆管，中部胆管および下部胆管に区分され[1]，肝門部胆管は，「左側は外側枝と内側枝の合流部から，右側は前枝と後枝の合流部から左右肝管合流部下縁とする」と定義されている。胆管の二次分枝およびその肝側の胆管は肝内胆管と分類される。肝門部近くの肝内胆管は，肉眼的にも同定が可能であり，肝内大型胆管（領域胆管あるいは区域胆管，その主要な分枝に相当）と分類され，これより肝被膜側の隔壁胆管や小葉間胆管は肝内小型胆管と分類される[2]。

* 金沢大学大学院医学系研究科形態機能病理学
**同 附属病院病理部
〔〒920-8640 石川県金沢市宝町13-1〕

肝内胆管と肝門部胆管は発生学的に異なっており，肝内大型胆管は胆管板ductal plateから形成され，肝門部胆管は肝外胆管と同じ原基から形成される[3]。したがって，肝内大型胆管に由来する肝内胆管癌[2]は，病理学的に肝門部胆管癌とは区別できるはずである。しかし，肝内大型胆管と肝門部胆管は一層の円柱上皮で覆われ，胆管壁も被覆上皮も連続的に移行している。そして，肝門部近くの肝内大型胆管に発生する肝内胆管癌（傍肝門型の肝内胆管癌）と狭義の肝門部胆管癌の区別は，進行した段階では現状では容易ではない。さらには浸潤性増殖を示す上部胆管癌と肝門部癌の鑑別も，癌が進展した段階では困難な例が多い。

本稿では，肝門部癌および傍肝門型肝内胆管癌にみられる胆管浸潤型癌，胆管内発育型/乳頭型胆管癌の病理，特に組織像を中心に解説する。肝門部胆

a|b

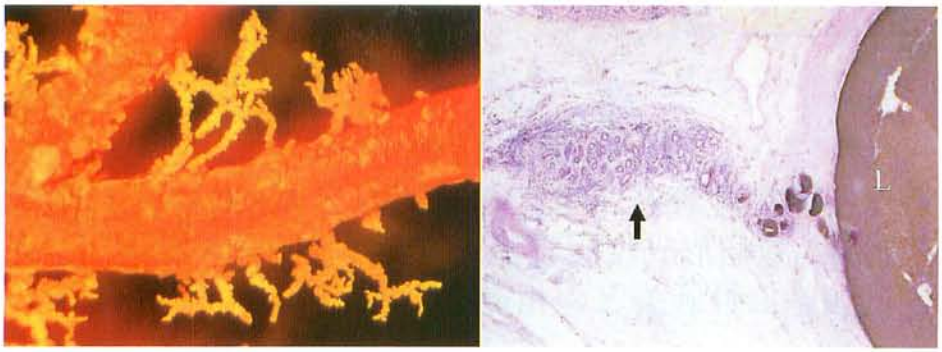

図 1　肝門部胆管

a．実態顕微鏡像：正常剖検肝で作製された胆管付属腺の鋳型であり，肝内の大型の胆管に付着するように小葉状の腺組織の鋳型をみる。胆管周囲に多数みられ，相互に連絡している。

b．HE染色像：組織学的には，小葉構造を示す腺組織であり，固有の導管により胆管腔へ連続する。矢印；胆管周囲付属腺　L；胆管腔

管癌の病理所見理解のため，肝門部胆管の解剖を簡単に述べる。

Ⅰ．肝門部胆管の解剖学的・組織学的特徴

肝門部胆管の解剖学的･組織学的特徴は，まずこれらの胆管と肝外胆管の位置する環境が類似しており，連続している点である。すなわち，これらの胆管は疎な結合織内を肝動脈枝や門脈枝と走行している。この結合織には神経線維やリンパ管，胆管周囲血管叢がみられる。さらに，これらの胆管は一層の胆管被覆上皮の円柱上皮で覆われ，さらに固有の明瞭な緻密な線維性胆管壁が存在し，胆管壁内には胆管付属腺である壁内腺(分岐の乏しい管状腺)が分布し，直接，胆管内腔に開口している[4,5]。さらに胆管周囲の結合織内には，胆管周囲付属腺である小葉状の壁外腺が分布している(**図1a**)。この壁外腺は，固有の導管を介して胆管腔へと連続している(図1b)。肝門部胆管のこれらの解剖学的・組織学的特徴は，胆管癌の浸潤，進展を理解するうえで重要である。

Ⅱ．胆管浸潤型胆管癌と胆管内発育型/乳頭型胆管癌

1．肉眼分類

肝内胆管癌は，肉眼的に腫瘤形成型，胆管浸潤型，胆管内発育型に分類され，肝内胆管癌の傍肝門型では，胆管浸潤型と胆管内発育型が主なものである[2,6]。多くの傍肝門型の肝内胆管癌は胆管浸潤型であり，胆管周囲の血管・結合織を巻き込みつつ，胆管の長軸方向への樹枝状進展を示しているもので，しばしば末梢胆管の拡張を伴う。一方，胆管内発育型は，胆管内腔へ乳頭状・顆粒状の発育を示すが，時に表層拡大進展をしたり，あるいは胆管内腫瘍栓の形態を示すものである。一方，胆道癌の肉眼型として乳頭型，結節型，それに平坦型がある[1]。乳頭型は隆起の辺縁が周囲の平坦粘膜から急峻に立ち上がっており，隆起が主に粘膜内の腫瘍成分から形成されているものをいう。有茎性または無茎性の隆起がある。乳頭型は，肝門部胆管癌でも同定され，上述の肝内胆管癌の胆管内発育型と基本的には同じと思われる。胆管内腔は拡張し，過剰な粘液産生を示す例もみられる。

一方，結節型(隆起の辺縁が周囲の平坦粘膜へなだらかに移行することが多く，隆起が主に深部に浸潤した腫瘍成分から形成されているもの)と平坦型(明瞭な隆起を形成しないものをいう。大部分が浸潤型であり，これが従来浸潤型あるいはびまん浸潤型といわれるものに相当する)は，総胆管，胆嚢では容易に同定されるが，肝門部癌では肝門部の胆管のサイズを考えると，粘膜面での腫瘍の同定が容易でない例があり，これらの症例は肝内胆管癌の胆管浸潤型として把握したほうが理解しやすい。いずれにしても，肝門部癌の肉眼分類に関しては，胆道癌と肝内胆管癌との摺り合わせが必要と思われる。

本稿では，胆管内発育型と乳頭型と一緒に胆管内発育型/乳頭型とし，肝門部胆管癌での平坦型と結節型は，胆管浸潤型に含めて解説する。なお，胆管浸潤型には肉眼的に腫瘍が明瞭でなく，胆管壁の線維性肥厚のようにみえる例から胆管を巻き込むような結節性の病変までみられる。

2．肝門部胆管癌の組織像

ほとんどは腺癌であり[7,8]，日本胆道外科研究会による426例の肝門部胆管癌の検討[7]では，腺癌が93.6%（乳頭腺癌9.5%，高分化型管状腺癌28.9%，中分化型管状腺癌43.7%，低分化型腺癌11.5%）であり，管状の腺癌が圧倒的に多い。そのほか，稀な組織型として，充実腺癌（癌胞巣が大型充実性ないし敷石状で一部に腺腔形成がみられたり，充実胞巣構成細胞に粘液産生が認められる。構成細胞の異型度は高く，特に核異型度が高い），腺扁平上皮癌（腺癌成分に加え，角化や細胞間橋や基底細胞・棘細胞への分化を示す扁平上皮癌成分を含むもので，扁平上皮癌成分が病巣の1/4以上を占めるもの），扁平上皮癌，粘液癌，印環細胞癌（癌細胞内に多量の粘液が貯留して，核が扁平化したいわゆる印環細胞からなる癌），小細胞癌，腺内分泌細胞癌，未分化癌などがある。

胆管浸潤型および胆管内発育型では肉眼形態に対応して，その組織像が異なるため，分けて述べる。

A．胆管浸潤型胆管癌

一般的に，癌性胆管の粘膜面は，癌で置き換わり，平坦あるいは微小乳頭状パターンを示し，高分化型である。非腫瘍性の胆管上皮が介在する部位も混在してみられる。浸潤すると豊富な線維増生を伴い，管状腺癌あるいは索状の配列を示す例が多い（**図2**）。肝門部胆管や肝内大型胆管では，胆管付属腺が分布し，癌などの病的状態では増生していることが多く，これに沿った癌の進展もみられる。壁内腺を置換するように増生している部位もある。直接の胆管壁への浸潤もある。また，神経周囲浸潤が目立つ例やリンパ管内浸潤がしばしばみられ，これらの浸潤部で，癌の大きな管腔形成，あるいは嚢胞状の変化を示すことがあり，胆管癌の原発部位あるいは原発胆管と誤診される例がある。静脈内への浸潤もみられる。

管状腺癌は円柱状，立方状，扁平な癌細胞から構成され，腺腔形成を伴う。腺腔の形状と異型度により，高分化型，中分化型，低分化型管状腺癌に分類される。高分化型管状腺癌は，腺腔形成が顕著であり，構成細胞は主に円柱～立方状である。中分化型管状腺癌は，腺腔が大小不同を示し，不規則な分岐・癒合を示す。構成細胞は主に立方状で強い核異型を伴う。低分化型管状腺癌は小型腺管，小充実性胞巣，索状構造を示す。構成細胞の異型度は高く，胞体内に粘液を有するものも多い。予後に関しては，高分化型管状腺癌は平均生存期間39.7カ月，5年生存率44.6%，中分化型腺癌は平均生存期間21.0カ月，5年生存率25.3%，低分化型腺癌では，平均生存期間14.5カ月，5年生存率36.6%であった。低分化型になるほど予後不良であった[7]。

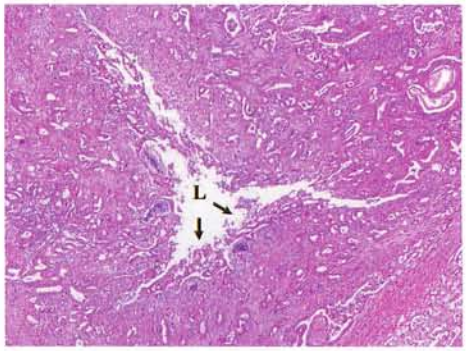

図 2　胆管浸潤型の組織像（HE染色）
癌性の胆管は狭窄し，周囲に主として管状腺癌の浸潤をみる。中等度の線維増生を伴う。癌性胆管の内面は，微小乳頭状腺癌（矢印）で置き換わっている。L；胆管腔

B．胆管内発育型/乳頭型胆管癌

主に円柱状，立方状の腺癌細胞が線維性，血管間質を伴って，乳頭状～絨毛状構造をとり，胆管内腔に増殖した腫瘍である（**図3a**）。胆管内乳頭状腺癌とよばれることもある。部分的に管状腺癌を伴うこともある。乳頭腺癌は平均生存期間73.0カ月，5年生存率68.7%と最も予後が良いとされている[7]。後述の胆管乳頭腫（症）の癌化したもの，胆管内乳頭状腫瘍の癌化例，胆管粘液産生腫瘍の癌例（これらは同一の疾患と捉えることができる）が胆管内発育型/乳頭型胆管癌に含まれる。そのほか，胆管と交通を認

a|b

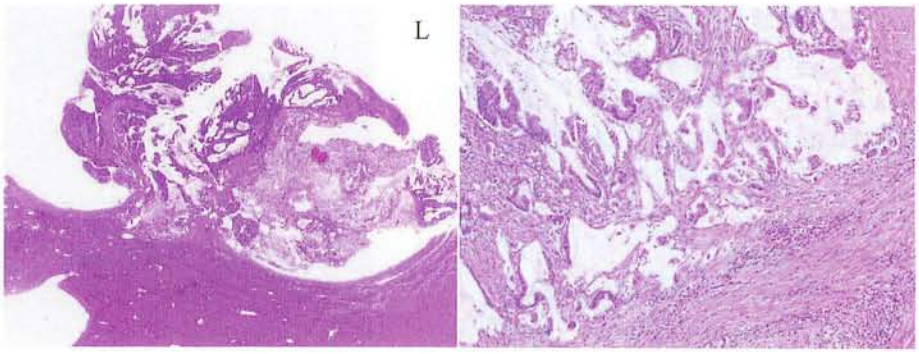

図 3　胆管内発育型胆管癌の組織像(HE染色)
a．乳頭状増殖を示す高分化型腺癌をみる。
b．浸潤部では，粘液湖の形成があり，内部に管状腺癌が浮遊している。いわゆる粘液癌である。

a|b

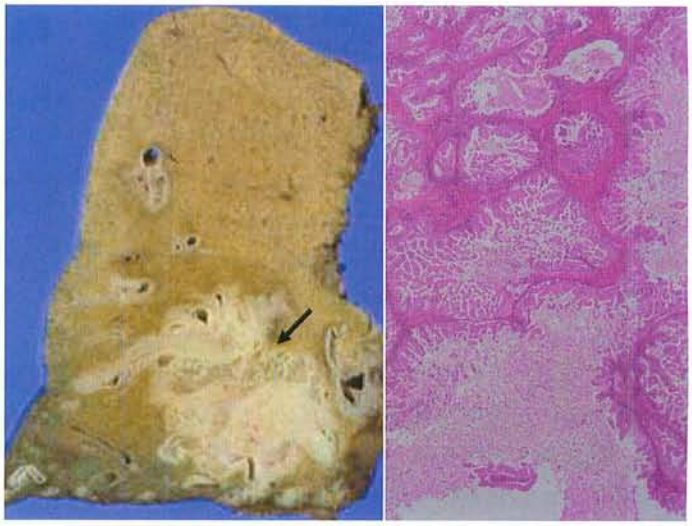

図 4　肝門部胆管癌
a．肉眼像：肝門部に発生し，肝内に浸潤性の増殖を示している。内部に米粒大あるいは小豆大の嚢胞形成(矢印)をみる。
b．HE染色像：組織学的には，cysticは変化を示す乳頭状腺癌をみる。

める胆管嚢胞腺癌も，将来的にはこの型に含めるかどうかの議論が必要となるかもしれない。

浸潤部では粘液癌の像もみられるが(図3b)，一般的な管状腺癌の組織像を示す例も多い。肝外胆管での胆管内発育型(乳頭型)では，粘液癌への移行例が少ないことが最近の筆者らの研究で明らかになっている(投稿中)。肝門部あるいは肝内にみられる粘液癌は稀な組織型であり，癌細胞が産生した粘液が細胞外に貯留し，粘液湖あるいは粘液結節が形成された癌である。上述の胆管内発育型の肝門部胆管癌や後述の胆管内乳頭状腫瘍(IPNB)に合併したものでは，外科的切除後の予後は良好である。粘液産生が亢進しており，核異型度や細胞増殖能は一般に低い。MUC2あるいはCDX2の過剰発現がみられ，腸上皮化生が背景病変として注目されている。しかし，予後不良例も存在する[9~11]。

3．多発性嚢胞形成を伴う肝門部胆管癌

肝門部胆管癌あるいは肝門型肝内胆管癌の胆管浸潤型の一部で，腫瘍内部に多発性の嚢胞形成を示す例があり，スポンジ様～米粒大～小豆大の嚢胞がみられる(**図4a，b**)。胆管嚢胞腺癌とは異なるものであり，複数の病態がある。癌が多発性の嚢胞形成を示すもの[12~15]，多発性の胆管周囲嚢胞(成人型の多嚢胞肝に合併する例を含む)例に胆管癌が発生した

a|b

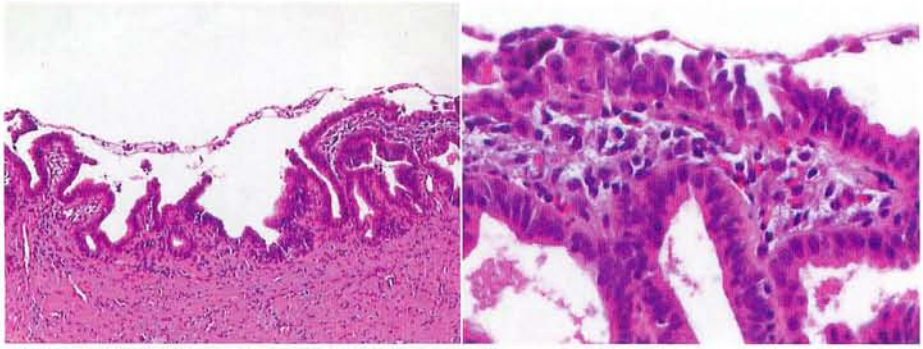

図 5　胆管癌切除時に採取された肝側胆管の断端標本(術中診断の解凍標本)
a, b. HE染色像: 胆管上皮の低乳頭状増生がみられ，胆管上皮には核の腫大や極性の乱れがあり，上皮直下には好中球を含む炎症細胞浸潤を伴う。切除胆管を全割標本作製し検索したところ，これらの異型上皮は閉塞性胆管炎に伴う再生異型と判断された。bは拡大像

もの(しばしば癌が拡張した胆管付属腺の嚢胞壁を置換するように増殖する)，神経周囲あるいはリンパ管侵襲をきたした癌腺腔が嚢胞状に拡張したもの)がある。これらのさらに一部は，胆管周囲付属腺に原発している可能性がある。

Ⅲ．術中診断でみられる胆管異型上皮の鑑別

肝門部胆管癌では，胆管癌の上皮内進展の範囲を術前に評価することは困難であり，切除断端の異型病変の有無に関して術中診断がしばしば行われる。胆管癌周囲には癌の上皮内進展だけでなく，前癌病変であるdysplasia(胆管上皮層内異型病変; biliary intraepithelial neoplasm: BilIN)[16]や，病変より肝側の胆管であれば閉塞性胆管炎に伴う再生異型など複数の異型上皮が発生しうる。日常診療で胆管切除断端を術中診断する際，大きく分けて2つの点が問題となる。1つ目はdysplasiaを含めた腫瘍性の異型上皮なのか再生異型なのか，2つ目は浸潤癌なのか上皮内癌の胆管付属腺内進展(glandular involvement)なのかの鑑別である。

1．上皮内癌と再生異型との鑑別

上皮内癌と再生異型との鑑別に関しては，断端の部位(肝側か乳頭側か)，構造異型，細胞異型の3つに注目する必要がある。胆管癌では，しばしば閉塞性胆管炎を伴い肝側胆管上皮には再生異型を伴うことがある。一方，乳頭側の胆管上皮には逆行性の胆管炎を合併しない限り，上皮内癌と鑑別を要するような異型上皮が出現することは少ない。構造異型に関しては，閉塞性胆管炎でも胆管上皮の低乳頭状増生がみられることがあるため，平坦病変や低乳頭状病変では構造異型で両者を鑑別することは困難であるが，本稿で解説したような胆管内の著明な乳頭状増生は再生異型では発生することはなく，著明な乳頭状増生や粘液産生が認められる場合は上皮内癌が考えられる。

これらの断端の部位や構造異型が，両者の鑑別に有用なことがあるが，診断に際しては細胞異型の有無やその程度が最も重要と思われる。再生異型でも核腫大や大型核小体がみられるが，上皮内癌ではそれらに加えて核型不整や核の大小不同が目立つ。しかし，凍結標本では，標本作製過程の操作により良性の細胞でも核型不整や核腫大が目立つことがあるため，各症例で慎重に判断する必要がある(**図5a, b**)。

間質にみられるリンパ球や血管内皮に核の腫大や核形不整がみられる場合には，胆管上皮にも少なからず標本作製時の影響が加わっていると考えるべきである。異型性のない胆管上皮との境界が明瞭か(front形成の有無)，上皮直下に炎症細胞浸潤がみられるか(胆管炎の有無)も重要な所見である。

日常診療では再生異型とは考えられないが，上皮内癌ともいえない異型細胞にしばしば遭遇し，dys-

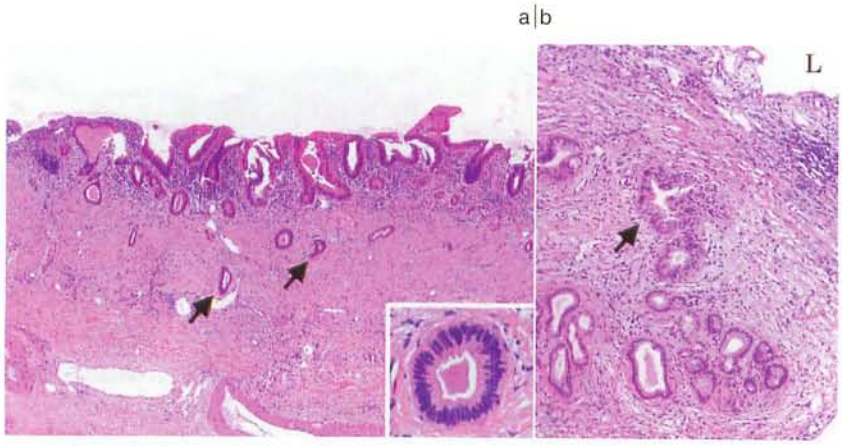

図 6　胆管癌切除時に採取された胆管断端標本(術中診断の解凍標本)(HE染色)
a．胆管壁およびその周囲結合織(間質)内に不規則に分布する管状腺管がみられる(矢印)。腺管周囲のdesmoplastic reactionは目立たず，腺管の構造異型と細胞異型は軽いが，病変の全体像から浸潤癌と考えられた。病変の深部に既存の付属腺はみられない。
b．胆管付属腺導管内に異型細胞がみられ，上皮内癌のglandular involvementと考えられた(矢印)。深部に既存の付属腺がみられることから浸潤癌と鑑別できる。胆管内腔(L)の被覆上皮は剥離している。

plasiaと診断されている。しかし，dysplasiaの診断基準は統一されておらず，その判断は診断者に委ねられているのが現状である。どの程度の病変をdysplasiaと診断しているのか，またその術中診断によってどのような術式の変更や追加切除が生じるのかは，外科医と病理医が共通の認識をもっておくべきであることはいうまでもない。今後，dysplasiaと上皮内癌の診断基準が統一されることを期待したい。

2．浸潤癌と上皮内癌のglandular involvementとの鑑別

上皮内癌が上皮内進展する場合，胆管内腔の被覆上皮を置換性に進展するだけでなく，胆管付属腺や導管内への進展もしばしばみられ，切除断端の胆管壁内にみられる異型腺管が浸潤癌なのか上皮内癌の付属腺内進展なのかが問題となる。異型腺管の周囲に線維化がみられる場合や，異型腺管が密在する場合は，浸潤癌の診断は容易であるが，間質反応が目立たない浸潤癌もしばしば経験する。その場合，個々の腺管の異型性のみでは鑑別が困難なことが多く，病変の全体像を把握する必要がある(**図6a**)。特に異型腺管の深部に既存の付属腺が存在するかどうかが重要な鑑別点である(図6b)。また，被覆上皮が広範に剥離して，付属腺導管内にのみ癌細胞の進展がみられる場合もあるので，被覆上皮だけでなく付属腺や導管上皮の異型性に関しても慎重に判断する必要がある。

Ⅳ．腫瘤形成型胆管癌，胆管嚢胞腺腫・腺癌，胆管内乳頭粘液性腫瘍との相違

1．腫瘤形成型胆管癌との相違

腫瘤形成型の胆管癌は，肝実質に明瞭な類円形の限局性腫瘤を形成しているもので，癌部・非癌部の境界は明瞭である[2,6]。腫瘤形成部位から，基本的には，肝門部癌での結節型とは異なる。肝門部に腫瘤形成型の胆管癌が原発することはない。しかし，胆管浸潤型および胆管内発育型の胆管癌が，肝実質内に浸潤し，あたかも小型の腺管形成を主とする末梢型胆管癌に類似した組織像を呈し，肉眼的にも腫瘤形成をきたすことはある(胆管浸潤型＋腫瘤形成型，胆管内発育型＋腫瘤形成型)。

2．胆管嚢胞腺腫・腺癌との相違

卵巣の嚢胞腺腫・腺癌に類似する腫瘍は，肝臓，肝外胆管，膵臓，後腹膜臓器に発生するとされている。52例の肝胆道系の嚢胞腺腫の検討では，肝臓が43例，

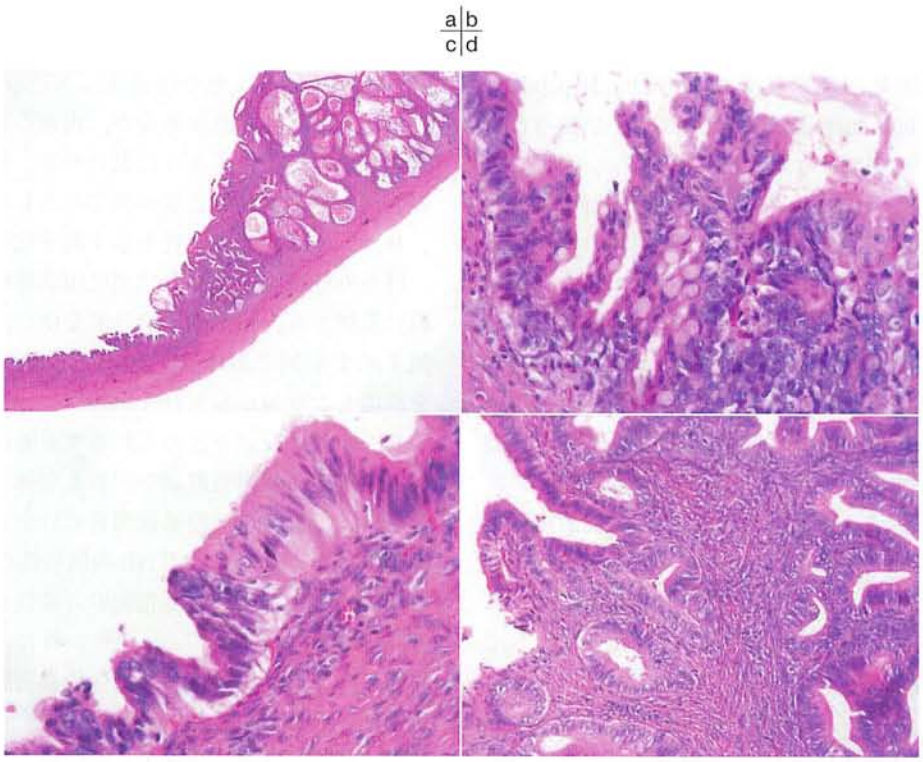

図 7　胆管嚢胞腺癌(HE染色)
a．嚢胞壁には平坦な部分と腫瘍細胞の増殖の高度な部分がみられる。
b．間質には紡錘形細胞の密な増生(卵巣様間質)が認められる。
c，d．腫瘍細胞には，部分的に核異型，構造異型の高度な腺癌成分がみられる。

肝外胆管が8例，胆嚢が1例であった[7,8,17]。中年女性(平均45歳)に多くみられる稀な腫瘍であり，肝臓と膵臓に同時に嚢胞腺腫を認める例も報告されている。組織学的に嚢胞壁は，上皮細胞，卵巣様間質，線維性組織からなる3層構造を示すことが特徴である。上皮は，立方型または円柱型の細胞で，胆管上皮や胃腺窩上皮に類似する。杯細胞やパネート細胞を20%の症例に認め，腸上皮化生をきたすこともある。卵巣様間質は，紡錘形細胞の密な増生が被膜や隔壁にみられ，卵巣の間質に類似しており，エストロゲンレセプターやプロゲステロンレセプターが陽性となる。この腫瘍に特徴的とされているが，10～15%には卵巣様間質のない例も報告[8,17]されている。13%の症例で被覆上皮のdysplasiaの合併を認めるが予後は良好であり，不完全な切除後には再発をきたす。

胆管嚢胞腺癌は，腺腫と比較して，細胞の異型性が高度で，核分裂像の増加，周囲組織への浸潤性増殖を示す(**図7**a～d)。胆管嚢胞腺癌内に胆管嚢胞腺腫成分が混在する例は，診断に問題はない。しかし，卵巣間質様の間質が認められない症例や男性例，さらに胆管と交通する例の診断，後述のIPNBで嚢胞化の目立つ例との鑑別は，困難な症例がある。

3．胆管内乳頭粘液性腫瘍との相違

上述の胆管内発育型/乳頭型胆管癌とはオーバーラップする病態であり，以下の病態が知られている。おそらく，同じ範疇の疾患と思われる。いずれも膵臓の膵管内乳頭粘液性腫瘍(intraductal papillary-mucinous neoplasm: IPMN)と類似している。

A．胆管内乳頭状腫瘍(intraductal papillary neoplasm of bile duct: IPNB)

筆者らは肝内結石症に合併した胆管内乳頭状腫瘍(intraductal papillary neoplasm of the liver: IPNL)として2001年に報告した[18]。その後，肝内結石症合併，非合併例のIPNLについてもまとまった報告がなされている[10,11,19]。また，類似の腫瘍は肝内胆管のみならず，肝門部胆管や肝外胆管にもみられることか

ら，現在は胆管内乳頭状腫瘍(intraductal papillary neoplasm of bile duct: IPNB)とよぶことが妥当と考えている[20,21]。IPNBは胆管内に肉眼的に確認できる乳頭状病変を形成し，粘液の胆管内貯留により胆管の拡張をきたす。病変の分布が限局性の症例では，嚢胞状の胆管拡張を示し，病変が胆管に沿って領域性に拡がる症例では，紡錘状～数珠状の胆管拡張を示す。顕微鏡的な異型上皮内病変であるdysplasia，あるいはBilIN[16]とは区別される。

組織学的に，IPNLは線維性芯を中心とした異型細胞の乳頭状増生からなり，しばしば大腸腺腫に類似した組織像や細胞内粘液を有する胃腺窩上皮型腺腫と類似した組織像を呈する。パネート細胞や杯細胞をしばしば伴う。免疫染色では，腫瘍細胞はMUC2，MUC5ACなどの消化管粘膜の粘液形質を発現しており[10,11]，腫瘍発生とその進展に化生性変化が重要であると考えられている。異型度に関しては，軽度異型，中等度異型，上皮内癌に相当する高度異型病変が背景の胆管粘膜内にみられ，多段階発癌を示す病変と考えられる。同一病変のなかに異なる異型度の病変がみられることも少なくない。IPNBは進行すると浸潤癌となり，その組織型に関しては通常型腺癌以外に粘液癌を合併する頻度が高い[18,22]。

B．胆管粘液産生腫瘍(mucin producing bile duct tumor)

胆管粘液産生腫瘍は，Shibaharaらによって2004年に提唱された概念であり，膵臓のIPMNの胆管におけるcounterpartとしている[23]。その組織像，肉眼像は上述したIPNBとほぼ同じと思われるが，胆管系では粘液の過剰分泌を示さないIPNBも少なくなく，また粘液産生を示さないIPMNも存在する。

C．胆管乳頭腫(biliary papilloma)，胆管乳頭腫症(biliary papillomatosis)

欧米で提唱されている疾患群であり，胆管内腔で乳頭状に増殖し，多量の粘液の産生を伴う例もある。肝内胆管から肝外胆管にかけて，乳頭状または絨毛上の胆管上皮の増生を示す腫瘍である[24~26]。欧米で報告されている腫瘍であり，一般的には良性とされているが悪性化例も知られている。そのほとんどは，IPNBの疾患概念に含まれる。

以下に述べる疾患や病態は，上述したIPNBとその癌化例とは共通点はあるが，現在の認識では疾患概念が異なっているように思われる。将来的にはその異同が討論される必要が出てくるものと思われる。

D．広範な胆管内進展を示す高分化型乳頭状腺癌

肝内外胆管粘膜が高分化型乳頭状腺癌により，広範に置換され，粘液の過剰分泌を伴い，胆管腔が拡張を示す症例である[27]。IPNBが広範に胆管粘膜内を進展した症例かもしれない。

E．胆管と交通を認める胆管嚢胞腺癌

男性例の胆管嚢胞腺癌や胆管と交通を認める嚢胞腺癌，また嚢胞壁に卵巣様間質成分を認めない胆管嚢胞腺癌は，前述したIPNBの限局性の拡張が目立ち，粘液産生が高度の癌化例の可能性があり，症例の詳細な検討が必要である[28,29]。特に，癌化に伴い胆管との交通が途絶えると，胆管嚢胞腺癌との鑑別が困難となる例がある。

F．総胆管嚢腫に合併する胆管癌

膵管胆管合流異常のみられる例に多く，嚢胞壁内面での癌化例と胆管内発育型胆管癌との異同が，定義を含めて問題となる。

おわりに

肝門部胆管癌は，近年の画像診断，手術手技の進歩により，早期発見が可能となり手術例も増加してきている。肝門部では，胆管浸潤型胆管癌と胆管内発育型/乳頭型胆管癌が重要であり，その組織像について解説した。特に，胆管内発育型/乳頭型では，胆管内での乳頭状の腫瘍細胞の増生が特徴であり，さらに粘液の過剰分泌を伴う例があり，膵臓でのIPMNのcounterpartの観点からの見直しが迫られている。膵菅・胆管の病態と腫瘍形成の共通性からの検討が必要と考えられた。

文献

1. 日本胆道外科研究会(編):胆道癌取扱い規約．第5版，金原出版，東京，2003
2. 日本肝癌研究会(編):原発性肝癌取扱い規約．第4版，金原出版，東京，2000
3. Terada T, Kitamura Y, Nakanuma Y: Normal and abnormal development of the human intrahepatic biliary system: a

review. Tohoku J Exp Med **181**: 19-32, 1997
4. Nakanuma Y, Hoso M, Sanzen T et al: Microstructure and development of the normal and pathologic biliary tract in humans, including blood supply. Microsc Res Tech **38**: 552-570, 1997
5. Terada T, Nakanuma Y, Ohta G: Glandular elements around the intrahepatic bile ducts in man; their morphology and distribution in normal livers. Liver **7**: 1-8, 1987
6. Nakanuma Y, Sripa B, Batanasapt V et al: Tumours of the Digestive System. World Health Organization of Tumours, Hamilton SR, Aaltonen LA (eds), 173-180, IARC Press, Lyon, 2000
7. 宮川秀一，石原　慎，堀口明彦ほか:肝門部胆管癌治療:現状の評価と今後の課題　胆道癌取扱い規約に基づく胆道癌登録症例の集計:肝門部胆管癌を中心に．肝胆膵**50**: 415-425, 2005
8. Devaney K, Goodman ZD, Ishak KG: Hepatobiliary cystadenoma and cystadenocarcinoma. A light microscopic and immunohistochemical study of 70 patients. Am J Surg Pathol **18**: 1078-1091, 1994
9. Sasaki M, Nakanuma Y, Shimizu K et al: Pathological and immunohistochemical findings in a case of mucinous cholangiocarcinoma. Pathol Int **45**: 781-786, 1995
10. Shimonishi T, Zen Y, Chen TC et al: Increasing expression of gastrointestinal phenotypes and p53 along with histologic progression of intraductal papillary neoplasia of the liver. Hum Pathol **33**: 503-511, 2002
11. Ishikawa A, Sasaki M, Sato Y et al: Frequent p16ink4a inactivation is an early and frequent event of intraductal papillary neoplasm of the liver arising in hepatolithiasis. Hum Pathol **35**: 1505-1514, 2004
12. Fujii T, Harada K, Katayanagi K et al: Intrahepatic cholangiocarcinoma with multicystic, mucinous appearance and oncocytic change. Pathol Int **55**: 206-209, 2005
13. Sonobe H, Enzan H, Ido E et al: Mucinous cholangiocarcinoma featuring a unique microcystic appearance. Pathol Int **45**: 292-296, 1995
14. Mizukami Y, Ohta H, Arisato S et al: Mucinous cholangiocarcinoma, choriocarcinoma. J Gastroenterol Hepatol **14**: 1223-1226, 1999
15. Sasaki M, Katayanagi K, Watanabe K et al: Intrahepatic cholangiocarcinoma arising in autosomal dominant polycystic kidney disease. Virchows Arch **441**: 98-100, 2002
16. Zen Y, Aishima S, Ajioka Y et al: Proposal of histological criteria for intraepithelial atypical/proliferative biliary epithelial lesions of the bile duct in hepatolithiasis with respect to cholangiocarcinoma: preliminary report based on interobserver agreement. Pathol Int **55**: 180-188, 2005
17. Keech MK: Cystadenomata of the pancreas and intrahepatic bile ducts. Gastroenterology **19**: 568-574, 1951
18. Chen TC, Nakanuma Y, Zen Y et al: Intraductal papillary neoplasia of the liver associated with hepatolithiasis. Hepatology **34**: 651-658, 2001
19. Yeh TS, Tseng JH, Chen TC et al: Characterization of intrahepatic cholangiocarcinoma of the intraductal growth-type and its precursor lesions. Hepatology **42**: 657-664, 2005
20. Abraham SC, Lee JH, Hruban RH et al: Molecular and immunohistochemical analysis of intraductal papillary neoplasms of the biliary tract. Hum Pathol **34**: 902-910, 2003
21. Abraham SC, Lee JH, Boitnott JK et al: Microsatellite instability in intraductal papillary neoplasms of the biliary tract. Mod Pathol **15**: 1309-1317, 2002
22. Nakanuma Y, Sasaki M, Ishikawa A et al: Biliary papillary neoplasm of the liver. Histol Histopathol **17**: 851-861, 2002
23. Shibahara H, Tamada S, Goto M et al: Pathologic features of mucin producing bile duct tumors: two histopathologic categories as counterparts of pancreatic intraductal papillary-mucinous neoplasms. Am J Surg Pathol **28**: 327-338, 2004
24. Amaya S, Sasaki M, Watanabe Y et al: Expression of MUC1 and MUC2 and carbohydrate antigen Tn change during malignant transformation of biliary papillomatosis. Histopathology **38**: 550-560, 2001
25. Mourra N, Hannoun L, Rousvoal G et al: Malignant intrahepatic biliary papillomatosis associated with viral C cirrhosis. Arch Pathol Lab Med **126**: 369-371, 2002
26. Yeung YP, AhChong K, Chung CK et al: Biliary papillomatosis: report of seven cases and review of English literature. J Hepatobiliary Pancreat Surg **10**: 390-395, 2003
27. Haratake J, Kasai T, Makino H: Diffuse mucosal carcinoma of intrahepatic and extrahepatic bile ducts including gallbladder. Pathol Int **52**: 784-788, 2002
28. Devaney K, Goodman ZD, Ishak KG: Hepatobiliary cystadenoma and cystadenocarcinoma. A light microscopic and immunohistochemical study of 70 patients. Am J Surg Pathol **18**: 1078-1091, 1994
29. Buetow PC, Buck JL, Pantongrag-Brown L et al: Biliary cystadenoma and cystadenocarcinoma: clinical-imaging-pathologic correlations with emphasis on the importance of ovarian stroma. Radiology **196**: 805-810, 1995

Pathology of Hilar Cholangiocarcinoma: Histology of Peribiliary Infiltrating Type and Intraductal Growth/Papillary Cholangiocarcinoma

Satoshi KITAGAWA*,**, Yoh ZEN**, Hiroshi MINATO, and Yasuni NAKANUMA*

**Human Pathology, Kanazawa University Graduate School of Medicine, **Pathology Section, Kanazawa University Hospital, Ishikawa, Japan*

Hepatic hilar cholangiocarcinoma, mainly of adenocarcinoma, arises from the hilar bile ducts, but may include some cases of advanced cholangiocarcinoma arising from major intrahepatic bile ducts and also from the upper part

of the common hepatic duct. Grossly, it appears as periductal infiltration type or intrahepatic growth of papillary type. In the former, micropapillary or flat adenocarcinoma is seen on the luminal surface, and it becomes tubular adenocarcinoma when it begins infiltration into the ductal wall and periductal tissue. Intraductal growth/papillary type, which appears as luminal dilatation and mucin hypersecretion, shows papillary adenocarcinoma with frequent intestinal or gastric metaplasia, and it become mucinous or ordinary tubular carcinoma when it infiltrates. At the surgical edge, it is possible to differentiate intraepithelial neoplasm from reactive atypia, and carcinomatous infiltration from glandular involvement of *in situ* carcinoma. Differentiation of intraductal growth/papillary carcinoma from biliary cystadenocarcinoma is frequently difficult. Carcinoma of intraductal papillary neoplasm of the bile duct corresponds to intraductal growth/papillary carcinoma of the biliary tract.

Legends to Figures

Figure 1 Normal biliary cast shows branches on both sides of the bile duct, corresponding to peribiliary glands (a). These glands are connected to the bile duct lumen via their own conduit (b).

Figure 2 Histology of periductal infiltrating cholangiocarcinoma. The cancerous bile duct is replaced by tubular adenocarcinoma with moderate desmoplasia, and the duct lumen is replaced by micropapillary carcinoma.

Figure 3 Histology of cholagiocarcinoma of intraductal growth type. Papillary growth of carcinoma in the dilated bile duct (a). At the infiltration area, mucinous changes are clear (b).

Figure 4 Hilar cholangiocarcinoma shows multicystic changes on the cut surface (a), and they are composed of microcysts covered by papillary carcinoma (b).

Figure 5 a, b. Frozen sections of bile duct shows micropapillary growth and nuclear and cellular atypia and simultaneously inflammatory changes. Extensive study of the bile duct shows that these atypical cells are reactive changes.

Figure 6 Frozen sections of bile duct carcinoma obtained at the time of operation. The bile duct shows atypical glands in the duct wall, and they are thought to be infiltration of carcinoma cells (a). At foci of peribiliary glands, there are cancerous cells, suggesting glandular involvement of carcinoma (b).

Figure 7 The wall of this cystic tumor is covererd by proliferating biliary cells (a). There is an ovarian-like stroma in the cyst wall (b). There are atypia of cells and enough nuclei to be called carcinoma (c, d).