

# Management and Retreatment of Laser in Situ Keratomileusis Flap Buttonhole

メタデータ	言語: jpn 出版者: 公開日: 2017-10-03 キーワード (Ja): キーワード (En): 作成者: メールアドレス: 所属:
URL	<a href="http://hdl.handle.net/2297/36196">http://hdl.handle.net/2297/36196</a>

## Laser in situ keratomileusis の際に生じた ボタンホールとその再手術の検討

田川 考作<sup>1)</sup>, 東出 朋巳<sup>2)</sup>, 杉山 和久<sup>2)</sup>, 河崎 一夫<sup>3)</sup>

<sup>1)</sup>八尾総合病院眼科

<sup>2)</sup>金沢大学大学院医学系研究科脳医科学専攻脳病態学講座光情報伝達学

<sup>3)</sup>神通眼科クリニック

### 要 約

**目的** : Laser in situ keratomileusis (LASIK) の際に生じたボタンホールの発生原因および再手術までの経過および再手術の成績を検討する。

**対象および方法** : 八尾総合病院で LASIK を施行した 514 例 1010 眼のうち 4 例 4 眼にボタンホールが生じた。全例でボタンホールの発生後にレーザー照射を施行せず初回手術を中断した。再手術は平均 6 か月後に施行された。ボタンホールの発生原因, 視力, 他覚屈折値, 角膜屈折力および角膜乱視の推移を検討した。

**結果** : ボタンホールの原因は 1 例がケラトームの操作ミス, 2 例が角膜の乾燥, 1 例が原因不明と考えられた。再手術後の裸眼視力は 1.2, 1.2, 0.9, 1.5 であった。等価球面度数の平均は初回手術前が  $-5.47$  ジオプ

ター (D), 再手術前が  $-5.19$  D であった。再手術前の時点では初回手術前に比べ, 角膜屈折力の平均は 43.53 D から 42.88 D にフラット化し, 角膜乱視の平均は 1.63 D から 2.06 D に増加していた。

**結論** : ボタンホールの予防としてケラトームの操作に習熟することと角膜を乾燥させないことが重要である。ボタンホールを生じた場合, 初回手術を中断し, 慎重に経過観察し, 再手術を行えば良好な結果が得られると考えられる。(日眼会誌 110 : 384-390, 2006)

**キーワード** : LASIK, ボタンホール, 合併症, 再手術, 屈折矯正手術

## Management and Retreatment of Laser in Situ Keratomileusis Flap Buttonhole

Kosaku Tagawa<sup>1)</sup>, Tomomi Higashide<sup>2)</sup>, Kazuhisa Sugiyama<sup>2)</sup> and Kazuo Kawasaki<sup>3)</sup>

<sup>1)</sup>Department of Ophthalmology, Yatsuo General Hospital

<sup>2)</sup>Department of Ophthalmology, Clinical Neuroscience, Division of Neuroscience, Kanazawa University Graduate School of Medical Science

<sup>3)</sup>Jinzu Eye Clinic

### Abstract

**Purpose** : To examine the etiology and management of buttonholes created during laser in situ keratomileusis (LASIK).

**Patients and Methods** : Retrospective review of case records of 1010 eyes of 514 patients who underwent LASIK. Four eyes of 4 patients developed a flap buttonhole, and subsequent laser ablation was not performed. Retreatment was done after a mean interval of 6 months.

**Results** : The etiology of a buttonhole was considered to be misuse of microkeratome in 1 patient and desiccation of the cornea in 2 patients, and could not be determined in 1 patient. Uncorrected visual acuity in those 4 patients was 1.2, 1.2, 0.9, and 1.5 respectively, after retreatment. The mean preoperative spherical equivalent was  $-5.47$  diopters (D), and the mean spherical equivalent before retreat-

ment was  $-5.19$  D. The mean preoperative corneal refractive power of 43.53 D flattened to 42.88 D before retreatment. The mean preoperative corneal astigmatism of 1.63 D increased to 2.06 D before retreatment.

**Conclusion** : Misuse of microkeratome and desiccation of the cornea may cause a buttonhole. If a buttonhole is created, retreatment by LASIK scheduled several months later may achieve good uncorrected visual acuity.

Nippon Ganka Gakkai Zasshi (J Jpn Ophthalmol Soc 110 : 384-390, 2006)

**Key words** : Laser in situ keratomileusis, Buttonhole, Complication, Retreatment, Refractive surgery

別刷請求先 : 939-2376 富山市八尾町福島 7-42 八尾総合病院眼科 田川 考作

(平成 17 年 4 月 27 日受付, 平成 17 年 8 月 19 日改訂受理)

Reprint requests to : Kosaku Tagawa, M.D. Department of Ophthalmology, Yatsuo General Hospital, 7-42 Fukushima, Yatsuo-machi, Toyama 939-2376, Japan

(Received April 27, 2005 and accepted in revised form August 19, 2005)

## I 緒 言

Laser in situ keratomileusis(LASIK)では術中合併症の大半がマイクロケラトーム(以下, ケラトーム)に起因するといわれている。ケラトームによるフラップ作製の際に, フラップの中央部がドーナツ型に抜けてしまうボタンホールは術中合併症の中でも, 障害が瞳孔縁に生じる点および手術を中断しなければならない点で深刻である。ボタンホールで不正乱視が生じ, それに伴う視力障害を来した症例も報告されており, 視力予後も良好とは限らない<sup>1)~4)</sup>。また, ボタンホールに関する詳細な報告は海外で散見されるものの<sup>5)~7)</sup>, 本邦ではほとんどない。

そこで今回我々が経験した 4 眼のボタンホールに関して発生原因, 再手術までの経過および再手術の成績を検討した。

## II 対象および方法

対象は 1999 年 8 月から 2005 年 4 月に八尾総合病院(以下, 当院)で LASIK を施行した 514 例 1010 眼のうちボタンホールを生じた 4 例 4 眼である。用いたケラトームは LSK-ONE(直進手動式)(MORIA, Antony, France)(245 例 479 眼), K-3000(直進自動式)(ITI, Milford, USA)(3 例 5 眼)および M 2(回転自動式)(MORIA)(266 例 526 眼)である。いずれにおいてもフラップ作製開始直前に操作マニュアル通りの手順で規定の高眼圧が得られたことを確かめた。術者は 4 人(A, B, C および D)であった。

ボタンホールを生じた 4 症例の内訳を示す(表 1)。全例で両眼同時手術予定の第 1 眼目で生じた。症例 1 の術者は A, 症例 2 の術者は B, 症例 3 および 4 の術者は C であった。全例でレーザー照射を施行せず, ディスポーザブルソフトコンタクトレンズを装用し, 初回手術を中断した。その後, 慎重に経過観察しながら再手術を平均 6 か月後(4 か月~7 か月後)に施行した。全例の再手術において術中合併症はなかった。

検討項目はボタンホールの形状, ボタンホールの発生原因, 視力, 他覚屈折値, 角膜屈折力および角膜乱視とした。他覚屈折値, 角膜屈折力および角膜乱視はオートレフケラトメーター(ARK 700 A, ニデック, 蒲郡)で測定した。ボタンホールの形状および発生原因については術中ビデオにて検証した。

## III 結 果

ボタンホールの発生頻度は 0.4% であった。ボタンホールの大きさは, 症例 1 で最も大きく, 症例 4 で最も小さかった(図 1)。ボタンホールの長軸は, 直進式ケラトームによる症例 1 および 2 では 6~12 時方向で, 回転式ケラトームによる症例 3 および 4 では 4~10 時方向であり, ケラトームの進行方向に対して垂直方向に位置していた。

再手術後の裸眼視力の経過は良好であった(表 2)。症例 3 では矯正量がやや不足し低矯正のため, 0.9 にとどまった。再手術後の矯正視力が初回手術前と比較して悪化した症例はなかった。

ボタンホール発生後の他覚屈折値の推移をみると, 等価球面度数は一過性に遠視化した, 3 か月以上経過した時点で徐々に術前の値に近づいた(図 2 A)。しかし, 3 か月以上経過しても多少変動がみられた。また, ボタンホールが最も大きい症例 1 では等価球面度数の変動が最も大きかった。他覚屈折値の円柱度数の推移をみると, ボタンホールが最も大きい症例 1 では変動が最も大きく, 乱視が大きく増加していた(図 2 B)。3 か月以上経過しても 4 例とも多少変動がみられた。

初回および再手術前の術前他覚屈折値を表 3 に示す。

表 2 視力の推移

	初回術前	再手術前	再手術後
症例 1	0.04(1.2)	0.02(1.2)	1.2(矯正不能)
症例 2	0.05(1.2)	0.04(1.2)	1.2(矯正不能)
症例 3	0.08(1.2)	0.09(1.2)	0.9(1.2)
症例 4	0.03(1.2)	0.04(1.2)	1.5(矯正不能)

表 1 ボタンホールを生じた 4 症例と再手術

症例	年齢	性	使用したケラトーム	ヒンジの位置	進行方向	使用開始からの眼数	再手術までの期間(月)	再手術に使用したケラトーム	再手術での対策
症例 1	42	男	LSK-ONE(モリア社)(手動)	鼻側	直進	1	4	LSK-ONE(モリア社)	フラップ厚を厚めに。吸引時間を長く。
症例 2	42	女	K-3000(ITI 社)(自動)	鼻側	直進	5	7	LSK-ONE(モリア社)	ケラトームを変更。
症例 3	31	女	M 2(モリア社)(自動)	上方	回転	41	6	M 2(モリア社)	フラップ厚を厚めに。切開速度を遅く。角膜の乾燥予防。
症例 4	34	男	M 2(モリア社)(自動)	上方	回転	111	6	M 2(モリア社)	吸引時間を長く。角膜の乾燥予防。

使用開始からの眼数とは各々のケラトームを当院に導入して使用し始めてから, 通算何眼目にボタンホールが生じたかを表す。ボタンホールは全例で両眼同日手術予定の第 1 眼目で生じた。

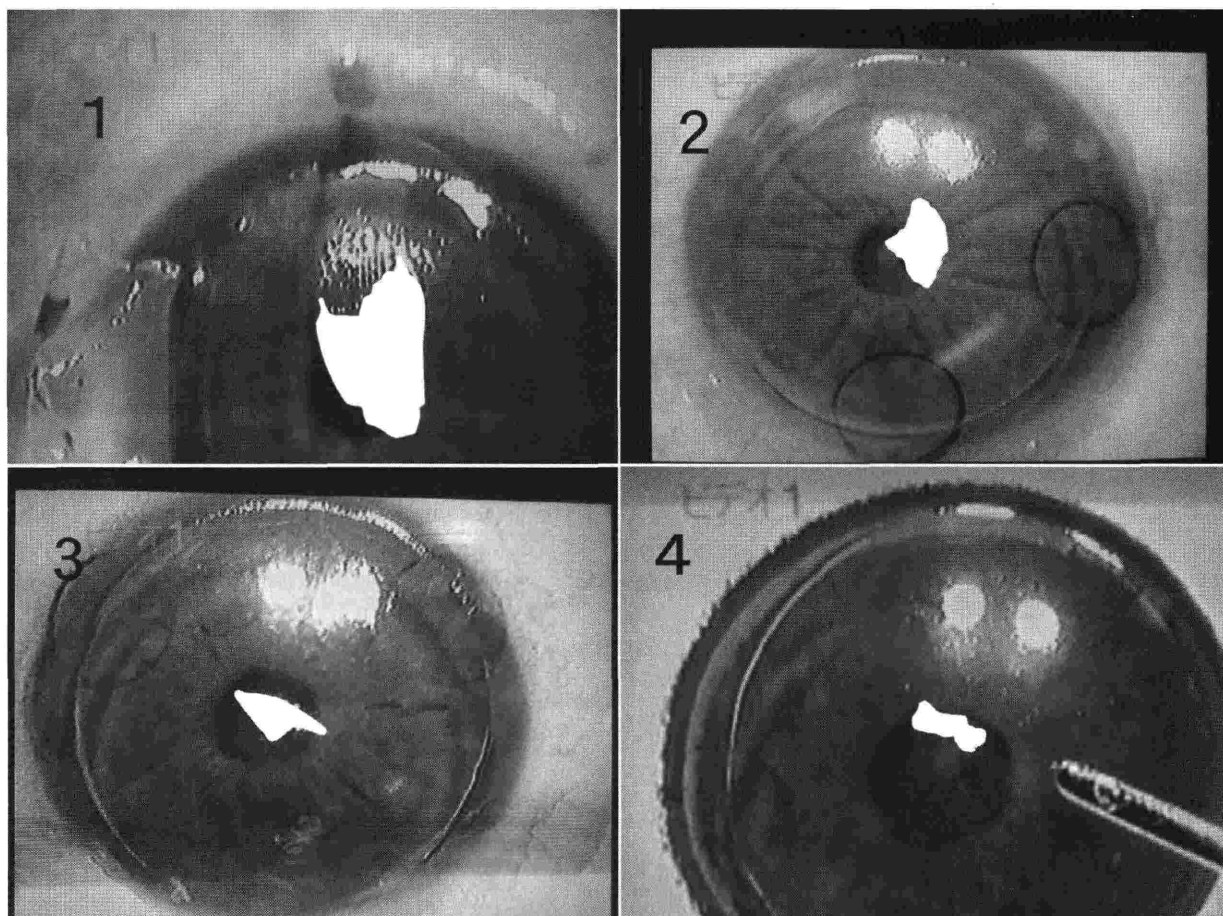


図 1 ボタンホールを生じた直後の4眼の角膜所見(ビデオ写真から)。

1:症例1. 2:症例2. 3:症例3. 4:症例4.

白塗りの部分がボタンホールである。1および2は直進式, 3および4は回転式ケラトームであった。ボタンホールの大きさは, 症例1が一番大きく, 症例4が一番小さかった。ボタンホールの長軸は症例1および2では6~12時方向で, 症例3および4では4~10時方向であり, ケラトームの進行方向に対して垂直方向に位置していた。

表 3 初回および再手術前の他覚屈折値

	初回術前 等価球面度数 (D)	初回術前 円柱度数 (D)	初回術前 乱視軸 (度)	再手術前 等価球面度数 (D)	再手術前 円柱度数 (D)	再手術前 乱視軸 (度)
症例1	-7.50	-1.00	12	-6.88	-3.25	3
症例2	-3.50	-1.50	174	-3.63	-2.25	180
症例3	-4.13	-0.75	23	-3.63	-0.75	14
症例4	-6.75	-0.50	18	-6.63	-0.75	38
平均	-5.47	-0.94		-5.19	-1.75	

表 4 初回および再手術前の角膜屈折力および角膜乱視

	初回術前 角膜屈折力(D)	初回術前 角膜乱視(D)	再手術前 角膜屈折力(D)	再手術前 角膜乱視(D)
症例1	44.50	1.25	43.50	2.50
症例2	43.38	2.25	42.75	2.00
症例3	44.00	1.75	43.00	1.75
症例4	42.25	1.25	42.25	2.00
平均	43.53	1.63	42.88	2.06

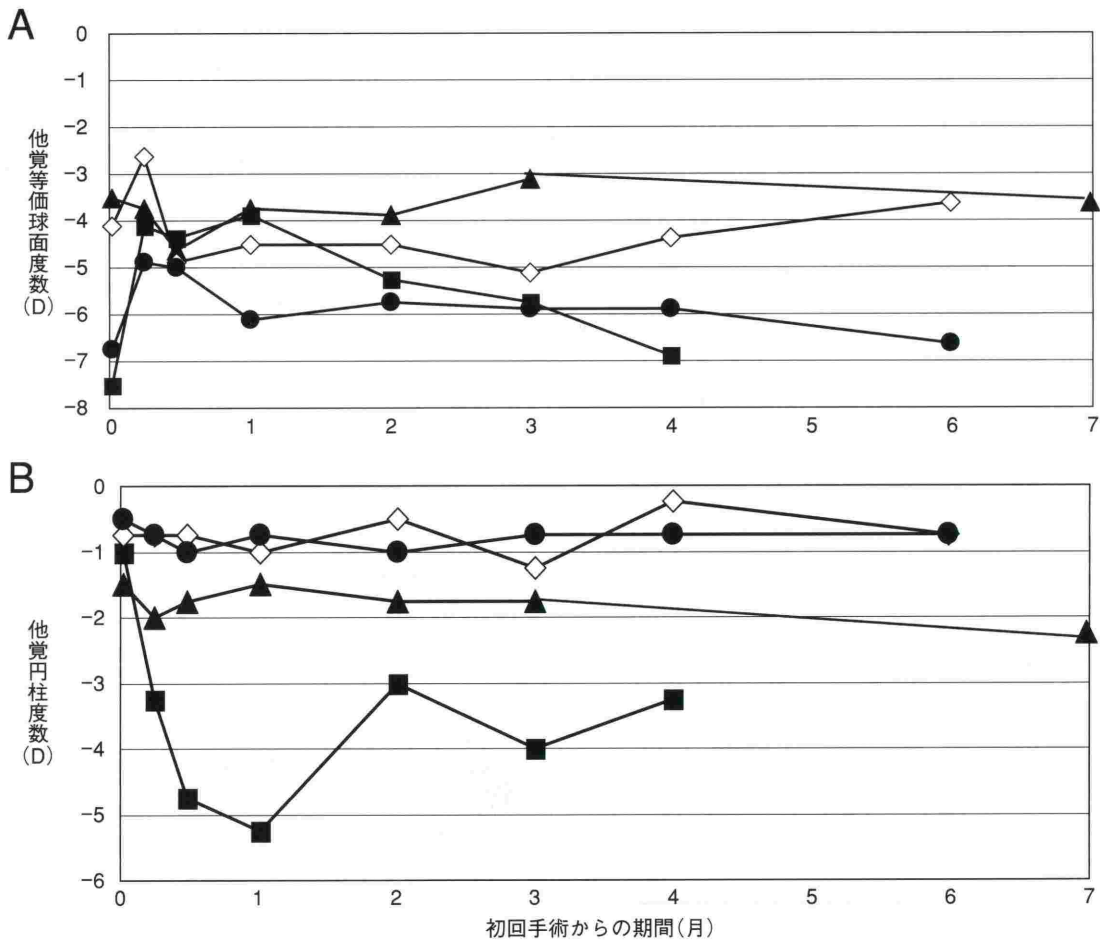


図 2 ボタンホール発生(初回手術)後の他覚屈折値の推移。

■：症例 1, ▲：症例 2, ◇：症例 3, ●：症例 4

A：ボタンホールを生じた 4 眼における初回手術後からの他覚的等価球面度数の推移, B：ボタンホールを生じた 4 眼における初回手術後からの他覚的円柱度数の推移を示す。

他覚的等価球面度数はボタンホールを生じた後に、一過性に遠視化した。3 か月以上経過した時点で術前の値に近づいていった。しかし 3 か月以上経過しても多少変動がみられた。他覚的円柱度数はボタンホールが最も大きい症例 1 では、変動が最も大きく、乱視が大きく増加していた。3 か月以上経過しても多少変動がみられた。

等価球面度数の平均は初回手術前で $-5.47$  D, 再手術前で $-5.19$  Dであり, 再手術前の方で若干遠視化していた。円柱度数の平均は初回手術前で $-0.94$  D, 再手術前で $-1.75$  Dであり, 再手術前の方で乱視は増加していた。

初回および再手術前の角膜屈折力および角膜乱視を表 4 に示す。再手術前の時点では初回手術前に比べ, 角膜屈折力の平均は $43.53$  D から $42.88$  D に約 $0.7$  D フラット化し, 角膜乱視の平均は $1.63$  D から $2.06$  D に約 $0.4$  D 増加していた。

ボタンホールの発生原因について術中ビデオを検証したところ, 症例 1 では手動のケラトームのヘッドの進行が速すぎ, 操作ミスと考えられた。症例 3 および 4 ではケラトームによる切開直前に角膜表面に微小な陥凹がみられたため, 角膜の乾燥が原因と考えられた(表 5)。しかし症例 2 では術中ビデオをみるかぎり原因は不明であった。

#### IV 考 按

LASIK 術中合併症の原因の 10% がエキシマレーザー, 90% がケラトームによるとされる。ボタンホールの発生頻度は 0% から 4% と報告<sup>2)8)~11)</sup>されている。当院の 514 例 1010 眼での発生頻度(0.4%)は過去の報告と比較して同程度であった。

ボタンホールの発生原因としてはスティープな角膜, ケラトームの吸引不良, ケラトームの操作ミス, ケラトームのモーターの不具合などが指摘されている<sup>5)12)~15)</sup>。我々の経験した 4 症例には 46 D 以上のスティープな角膜, ケラトームの吸引不良およびモーターの不具合はなかった(表 5)。ケラトームの操作に熟練を要することは従来から報告<sup>1)4)</sup>されている。症例 1 では術中ビデオをみると手動のケラトームのヘッドが所定の速度より, かなり速く進行していたのでケラトームの操作ミスがボタンホールの発生原因と考えられた。この症例は

表 5 ボタンホールの原因

	スティーブな 角膜 (46 D 以上)	ケラトームの モーターの 不具合	ケラトームの 吸引不良	ケラトームの 操作ミス	角膜の乾燥	ケラトームの ブレードの不良
症例 1	×	×	×	○	×	×
症例 2	×	×	×	×	×	×
症例 3	×	×	×	×	○	×
症例 4	×	×	×	×	○	×

○：原因と考えられた

×：原因と考えられなかった

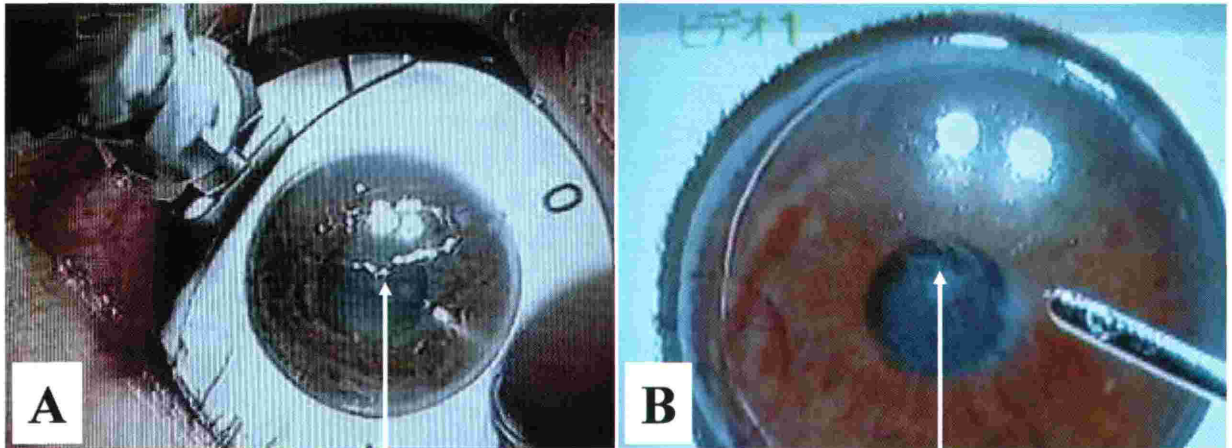


図 3 症例 4 の角膜所見(ビデオ写真から)。

A：ケラトームによる切開前，B：ケラトームによる切開後を示す。Aにおける矢印は乾燥が原因で生じた角膜陥凹，Bにおける矢印はボタンホールを示す。

LSK-ONE を当院で使用開始してから 1 眼目にあたりケラトームの使用に熟練していなかったと考えられる。症例 2 は K-3000 を使用してから 5 眼目にあたり，症例 1 と同様にケラトームに慣れていなかった可能性があるが，術中ビデオをみると自動式でもありケラトームのヘッドは予定通りに進行し操作ミスは否定的であった(表 5)。M2 などの近年開発されたケラトームは LSK-ONE に比べ熟練を要せず安定した手技で使用可能である<sup>16)</sup>ので，これらのケラトームではボタンホールが発生しにくくなると考えられる。

症例 3 および 4 は M2 使用開始から 41 眼目，111 眼目であることからケラトームの未熟な操作が原因とは考えにくい。ボタンホールの他の原因の一つとして Pulaslaski ら<sup>7)</sup>は角膜の乾燥による角膜の菲薄化を報告している。増田ら<sup>17)</sup>は摘出豚眼を手術用顕微鏡照明下で 5 分間放置すると角膜厚は約 2~6% 薄くなり，Bolton ら<sup>18)</sup>は人眼を同様に 5 分間放置すると角膜厚は 7%，10 分で 13% 薄くなると報告している。一方，Leung ら<sup>5)7)</sup>は角膜の乾燥で角膜に凹凸ができ摩擦が大きくなったことでケラトームがスムーズに進行しなくなりボタンホールの原因となったと報告している。したがって，角膜の乾燥は，角膜の菲薄化あるいは摩擦の増大によってボタ

ンホールを生じさせやすくすると考えられる。症例 3 および 4 では，術中ビデオにてケラトームによる切開直前に角膜表面に微小な陥凹がみられ(図 3)，この変化は角膜の乾燥によると思われる。したがって，これらの症例でのボタンホールの発生原因は角膜の乾燥と考えられた。症例 1 および 2 では切開直前に角膜表面に微小な陥凹はみられなかった。

角膜乾燥の対策として，ケラトームによる切開前から角膜をオペガード®MA(千寿製薬，大阪)などの潤滑剤で十分に潤すことが大切である。しかし，必要以上に角膜を潤滑剤で潤すと結膜嚢に液が貯留して吸引リングの吸引不良を生じやすくし，ボタンホールの原因を新たに作ってしまうことになる。その対策として我々はケラトームの吸引前に潤滑剤を十分含んだ LASIK スポンジを用いてケラトームによる角膜切開部位を潤し，結膜嚢には潤滑剤を持ち込まないようにして吸引リングで吸引を行う手技に変更した。それ以後，ケラトームによる切開直前に角膜表面の微小な陥凹はみられなくなり，吸引リングの吸引不全やボタンホールは生じていない。

ボタンホールの発生原因として，更にケラトームのブレードの不良(刃こぼれ)も挙げられるが，当院では全例手術開始前に手術顕微鏡下でブレードに問題がないか確

認しており、症例 1~4 でもブレードに問題はなかった。

以上から症例 2 ではボタンホールの生じた原因は不明であった。

今回のボタンホール発生症例では全例、レーザー照射を施行せず、手術を中断した。また、術後のフラップ下への上皮迷入を避けるため、ボタンホールのエッジおよびフラップエッジを可能な限り整復してディスプレイソフトコンタクトレンズを装用した。Grupcheva ら<sup>6)</sup>は LASIK 術後 6 か月でボタンホールを通して上皮迷入を来し不正乱視が生じ矯正視力が低下した症例を報告している。ボタンホールが生じた際は手術を中断し延期後に、再手術にて新しいフラップを作製し、上皮迷入を防ぐことが重要と述べている。我々の症例においても再手術の際に新しいフラップを少し厚めに作製し、術後にフラップ下への上皮迷入は認められなかった。しかしボタンホールに一致した角膜の混濁は全例にみられた。角膜の混濁は徐々に軽減し、最終診察時には症例 4 では消失したのに対して、症例 1 から 3 では軽度であるが残存した。

ボタンホール発生後の屈折の変化は、術前に比べ直後には近視は軽減し、乱視は増加する傾向があった。屈折の変化は 3 か月でかなり安定するものの 3 か月以降も多少変動がみられた。したがって、従来から指摘<sup>4)19)</sup>されているように再手術まで最低 3 か月は経過観察し、変動があればさらに経過観察すべきと考えられた。等価球度数の平均は、初回手術前の  $-5.47\text{ D}$  に比べ再手術前には  $-5.19\text{ D}$  と若干遠視化していた。Leung ら<sup>5)</sup>の報告では初回手術前の  $-8.13\text{ D}$  に対して、再手術前には  $-7.71\text{ D}$  であり、我々の結果と同様であった。角膜屈折力は再手術前の時点では初回手術前に比べ約  $0.7\text{ D}$  フラット化していたことから、近視の軽減は角膜のフラット化に起因するものと考えられた。一方、他覚屈折値の円柱度数および角膜乱視は再手術前の時点では初回手術前に比べ、各々約  $0.8\text{ D}$  および約  $0.4\text{ D}$  増加しており正乱視は増加していた。今回 4 例全ての再手術時の矯正量は、初回手術前の値でなく再手術前の値を参考に決定し、良好な裸眼視力を得た。

再手術の際のフラップ作製は、術後に keratectasia<sup>20)~22)</sup>が発生しない程度で角膜厚の余裕があれば初回手術より厚めのフラップを作製すべきである<sup>19)</sup>。一般にケラトームの切開速度は遅くなる程、厚めのフラップが作製される。我々が使用した M2 の 130 ヘッドでは、通常の切開速度で作製されるフラップ厚は平均  $146.2\text{ }\mu\text{m}$ 、遅い速度で  $168.0\text{ }\mu\text{m}$  と報告<sup>23)</sup>されている。そこで症例 1 および 3 の再手術では、意図的に切開速度を遅くした。ケラトームの吸引不良はボタンホールや薄いフラップの原因になる<sup>15)</sup>ため、症例 1 および 4 の再手術では、意図的に吸引時間を長くし、吸引圧の上昇を確実に確認することで吸引不良を予防した。症例 3 および 4 は角膜

の乾燥が原因と考えたため、再手術中の角膜乾燥を予防した。症例 2 ではボタンホールが発生した原因が不明であったが、再手術では経験の少なかった初回手術時のケラトームではなく、別の熟練していたケラトームを使用した。

今回、LASIK の術中合併症の中でも重篤な合併症になり得るボタンホールに関して検討した。術前においてはボタンホールが発生しやすい症例を把握し、その対策を立て患者に説明しておくこと、術中はボタンホールが発生する原因を念頭におきながら適切な手技を施行することが大切である。特に我々が今回施行した術中における角膜の乾燥予防の手技は有効と思われる。ボタンホールが発生した場合は、レーザー照射を施行せず、手術を中断すべきである。その後、屈折値の変化を観察しながら 3 か月後以降に再手術を行うべきである。再手術の際はケラトームの吸引を確実にを行い、可能であれば初回手術より厚めのフラップを作製するようにし、矯正量は初回手術前の値でなく再手術前の値を参考に決定することで良好な結果が得られると考えられた。

## 文 献

- 1) **Tham VM, Maloney RK** : Microkeratome complications of laser in situ keratomileusis. *Ophthalmology* 107 : 920—924, 2000.
- 2) **Pallikaris IG, Katsanevaki VJ, Panagopoulou SI** : Laser in situ keratomileusis intraoperative complications using one type of microkeratome. *Ophthalmology* 109 : 57—63, 2002.
- 3) 下村直樹, 天野史郎, 大鹿哲郎, 加治優一, 臼井智彦, 加賀谷文絵, 他 : Laser in situ keratomileusis (LASIK) の術後視覚障害を起こした 4 症例. *臨眼* 54 : 1105—1107, 2000.
- 4) **Stulting RD, Carr JD, Thompson KP, Waring GO III, Wiley WM, Walker JG** : Complications of laser in situ keratomileusis for the correction of myopia. *Ophthalmology* 106 : 13—20, 1999.
- 5) **Leung ATS, Rao SK, Cheng ACK, Yu EWY, Fan DSP, Lam DSC** : Pathogenesis and management of laser in situ keratomileusis flap buttonhole. *J Cataract Refract Surg* 26 : 358—362, 2000.
- 6) **Grupcheva CN, Malik TY, Craig JP, McGhee CNJ** : In vivo confocal microscopy of corneal epithelial ingrowth through a laser in situ keratomileusis flap buttonhole. *J Cataract Refract Surg* 27 : 1318—1322, 2001.
- 7) **Pulaski JP** : Etiology of buttonhole flaps (letter). *J Cataract Refract Surg* 26 : 1270—1271, 2000.
- 8) 横川英明, 上山恵巳, 新田耕治, 萩野谷人志, 齋藤友護, 小林 顕, 他 : 福井県済生会病院における Laser in situ keratomileusis (LASIK) 導入初期の成績. *眼紀* 55 : 291—296, 2004.
- 9) **Jacobs JM, Taravella MJ** : Incidence of intraoperative flap complications in laser in situ keratomi-

- leusis. *J Cataract Refract Surg* 28 : 23—28, 2002.
- 10) **Ito M, Hori-Komai Y, Toda I, Tsubota K** : Risk factors and retreatment results of intraoperative flap complications in LASIK. *J Cataract Refract Surg* 30 : 1240—1247, 2004.
  - 11) **Lin RT, Maloney RK** : Flap complications associated with lamellar refractive surgery. *Am J Ophthalmol* 127 : 129—136, 1999.
  - 12) 戸田郁子 : LASIK の合併症とその対策. *眼科* 44 : 187—196, 2002.
  - 13) **Gimbel HV, Penno EEA, van Westenbrugge JA, Ferenowicz M, Furlong MT** : Incidence and management of intraoperative and early postoperative complications in 1000 consecutive laser in situ keratomileusis cases. *Ophthalmology* 105 : 1839—1848, 1998.
  - 14) ビッセン宮島弘子 : LASIK. 1 版. メディカルトリビューン, 東京, 110—111, 2000.
  - 15) **Cigales M, Hoyos JE** : Thin Flaps and Button-holes. In : Buratto L, et al (Eds) : LASIK Surgical Techniques and Complications. SLACK, Thorofare, NJ, 249, 2000.
  - 16) 田川考作, 河崎一夫, 東出朋巳 : LASIK における 2 種類のマイクロケラトームの使用経験. *臨眼* 58 : 1515—1517, 2004.
  - 17) 増田紀子, 魚里 博, 坂ノ下和弘, 梶田浩三, 西信元嗣 : 屈折矯正角膜表層形成術中における超音波パキメーターによる角膜厚の変化. *眼紀* 48 : 736—739, 1997.
  - 18) **Bolton CA, Herman WK** : Corneal thickness during ultrasound pachymetry for radial keratotomy. *J Refract Surg* 2 : 221—222, 1986.
  - 19) 稗田 牧 : LASIK 術中合併症一般的な合併症. *IO-L & RS* 16 : 14—18, 2002.
  - 20) 中村友昭 : 角膜 ectasia とは? . あたらしい眼科 18 : 158—162, 2001.
  - 21) **Probst LE, Machat JJ** : Mathematics of laser in situ keratomileusis for high myopia. *J Cataract Refract Surg* 24 : 190—195, 1998.
  - 22) **Randleman JB, Russel B, Ward MA, Thompson KP, Stulting RD** : Risk factors and prognosis for corneal ectasia after LASIK. *Ophthalmology* 110 : 267—275, 2003.
  - 23) **Muallem MS, Yoo SY, Romano AC, Schiffman JC, Culbertson WW** : Corneal flap thickness in laser in situ keratomileusis using the Moria M2 microkeratome. *J Cataract Refract Surg* 30 : 1902—1908, 2004.