Superior segmental optic hypoplasia を含む視神経低形成の2家系

メタデータ	言語: Japanese
	出版者:
	公開日: 2017-10-03
	キーワード (Ja):
	キーワード (En):
	作成者: 高田, 祥平, 新田, 耕治, 棚橋, 俊郎, 杉山, 和久
	メールアドレス:
	所属:
URL	http://hdl.handle.net/2297/36192

Superior segmental optic hypoplasiaを含む視神経低形成の2家系

高田 祥平[1)], 新田 耕治[1)], 棚橋 俊郎[1)], 杉山 和久[2)]
[1)]福井県済生会病院眼科, [2)]金沢大学医学部眼科学教室

要 約

目 的：家族内発生と考えられたsuperior segmental optic hypoplasia(以下SSOH)を含む視神経低形成の2家系について報告する.

症 例：症例1(家系1)と症例2(家系1)は姉妹例である. 症例3(家系2)と症例4(家系2)は親子例, 症例3と症例5(家系2)は兄妹例である. 家系1の2症例はそれぞれ片眼のSSOHであったが, 家系2の3症例は同一家系内でもSSOH, 視神経鼻側低形成, 広範囲な視神経低形成と多様な病像を呈した. 症例1と3は前医で正常眼圧緑内障と診断され, 点眼加療されていた. 今回示した症例の中では全身疾患を有するものはない. 症例1と2, 症例3と5の父は2型糖尿病で治療中であった.

結 論：視神経低形成は家族内発生することがある. また家系2の3症例から, 同一家系内でも視神経の低形成は上方のものから, 鼻側, 広範囲な低形成まで多彩であり, SSOHは視神経低形成の一亜型と考えられた.(日眼会誌113：664—671, 2009)

キーワード：superior segmental optic hypoplasia, 視神経低形成, 視神経鼻側低形成, 緑内障

Two Familial Cases of Optic Nerve Hypoplasia Including Superior Segmental Optic Hypoplasia

Shohei Takata[1)], Koji Nitta[1)], Toshiro Tanahashi[1)] and Kazuhisa Sugiyama[2)]
[1)]*Department of Ophthalmology, Fukuiken Saiseikai Hospital*
[2)]*Department of Ophthalmology, Kanazawa University School of Medicine*

Abstract

Purpose：To report two familial cases of optic nerve hypoplasia including superior segmental optic hypoplasia (SSOH).

Cases：In Family 1, case 1 and case 2 were sisters. In Family 2, case 3 was the mother of case 4 and the younger sister of case 5. The cases in Family 1 had SSOH in one eye, whereas Family 2 showed various patterns of SSOH, as well as nasal optic nerve hypoplasia, and a wide range of optic nerve hypoplasia. Case 1 and case 3 were diagnosed as normal tension glaucoma and treated with eye drops at a previous hospital. None of the cases had any systemic illness. The father of cases 1 and 2, and the father of Cases 3 and 5 were under treatment for type 2 diabetes mellitus.

Conclusion：In this study, SSOH seemed to be prevalent among family members. In addition, as the cases in Family 2 illustrate, hypoplasia of the optic nerve showed various patterns in the superior segment, nasal segment, and over a wide range of the optic nerve. Therefore SSOH was just one part of the overall optic nerve hypoplasia.

Nippon Ganka Gakkai Zasshi (J Jpn Ophthalmol Soc 113：664—671, 2009)

Key words：Superior segmental optic hypoplasia, Optic nerve hypoplasia, Nasal optic nerve hypoplasia, Glaucoma

I 緒 言

視神経低形成は胎生期における視神経あるいは視神経乳頭の発達異常によって生じ, さまざまな視野異常を示す. 1977年にPetersenら[1)]は1型糖尿病の母親の子供に, 視力良好で下方視野障害を伴う視神経乳頭低形成の症例を報告し, 1978年にはFrisenら[2)]がspectrum of optic nerve hypoplasiaとしてさまざまな重篤性を有する視神経低形成を報告した. 我が国でも文ら[3)]や岡崎ら[4)]などによって, 部分的な視神経低形成の報告がなさ

別刷請求先：918-8503 福井市和田中町舟橋7番地1 福井県済生会病院眼科 高田 祥平
(平成20年9月10日受付, 平成21年1月15日改訂受理) E-mail：shohei0922@yahoo.co.jp
Reprint requests to: Shohei Takata, M.D. Department of Ophthalmology, Fukuiken Saiseikai Hospital, 7-1 Wadanakamachifunahashi, Fukui-shi 918-8503, Japan
(Received September 10, 2008 and accepted in revised form January 15, 2009)

Presented by Medical*Online

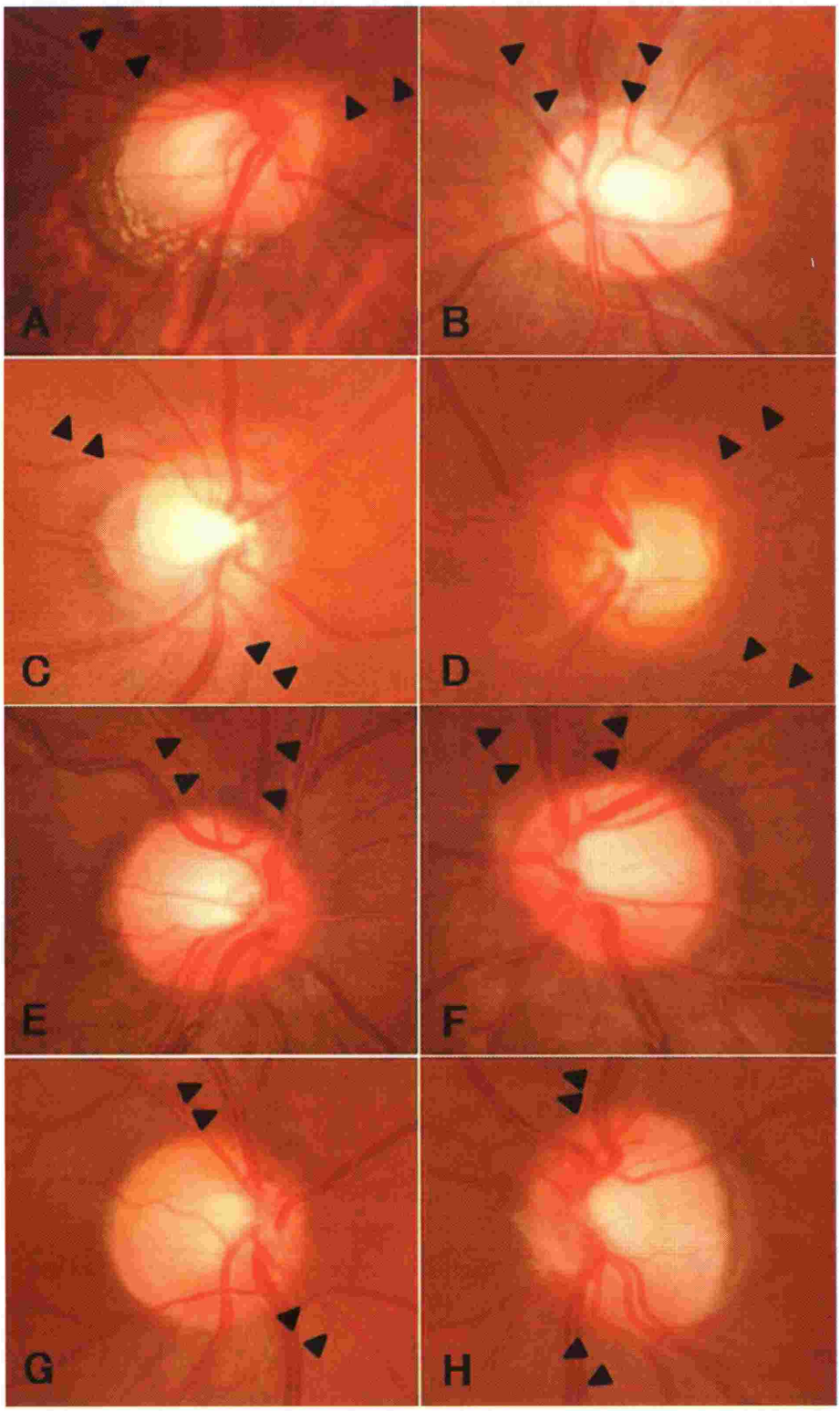

図1　症例の眼底カラー写真.
A：症例1右眼，B：症例2左眼，C：症例3右眼，D：症例3左眼，E：症例4右眼，F：症例4左眼，G：症例5右眼，H：症例5左眼
(▲)で示された範囲は，各症例のnerve fiber layer defect(NFLD).

れ，難波ら[5]は1987年にsectorial hypoplasia of optic nerveとしてそれらの疾患をまとめることができると報告した．その後，視力が良好で下方視野障害を伴う視神経乳頭の部分的な低形成は，Kimら[6]によって4つの特徴的な所見(①網膜中心動脈の上方偏位，②上方の網膜神経線維層欠損，③乳頭上半の蒼白化，④乳頭上方の周囲ハロー)が示されsuperior segmental optic hypoplasia (SSOH) と呼ばれるようになった．そしてHoyt

Presented by Medical*Online

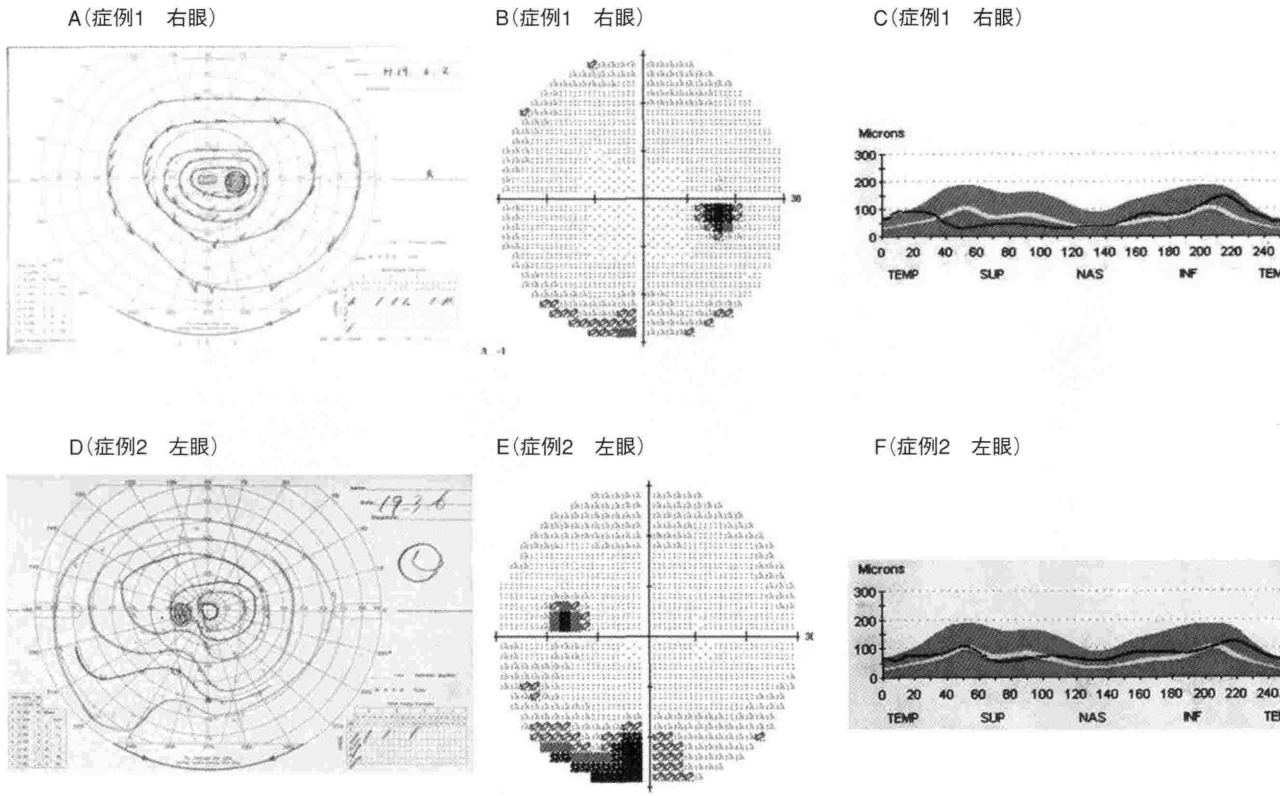

図 2 症例1と2の視野検査およびOCT所見.

症例1：Goldmann視野検査では下鼻側のイソプターの沈下(A)，Humphrey視野検査では下方の感度低下を認め(B)，optical coherence tomography(OCT)では上方から鼻側のretinal nerve fiber layer(RNFL)の菲薄化を認めた(C).

症例2：Goldmann視野検査では下耳側にイソプターの沈下(D)，Humphrey視野検査では下方の感度低下を認め(E)，OCTでは上方のRNFLの菲薄化を認めた(F).

は，これらの所見を認める視神経乳頭を“Topless Disc”と呼ぶよう提唱した．Yamamotoら[7]はSSOHの日本人有病率は0.3%と報告，また岡野ら[8]は20歳前後でのSSOH推定有病率は4.3%と報告しており，決してまれな疾患ではないといえる．また，視神経鼻側低形成は1981年にBuchananとHoyt[9]が視神経低形成の1つとして報告し，その特徴として①視神経小乳頭，②鼻側視神経乳頭の蒼白または乳頭辺縁の不整，③Mariotte盲点から連なる楔形耳側視野欠損を挙げている．これらの報告以来，視神経低形成の症例報告は多数あるが，そのうち家族内発生について報告しているものは少なく，また家族内発生について報告しているものでも2家系についての報告や，その病像が多様であるものに関しての報告は我々が知る限りではない．今回我々は，家系調査を行い，家族内発生と考えられたSSOHを含む視神経低形成2家系5例8眼を経験し，視野検査およびoptical coherence tomography(以下OCT)による検討を行ったので報告する．

II 症 例

症例1(家系1)：31歳，女性

初診：2006年11月22日.

診断：右：SSOH.

主訴：緑内障精査希望，妹が当科通院中.

既往歴：特になし.

家族歴：父親が2型糖尿病で治療中.

現病歴：中学生のときからコンタクトレンズを使用しており，定期的に近医へ通院していた．2002年に近医で緑内障と診断され，マレイン酸チモロール(チモプトールXE®)を点眼していた．妹が当科通院中であり，緑内障についての精査を希望し当科を受診した.

初診時所見：視力は右0.01(1.2×S−11.0 D⊂cyl−0.50 D Ax170°)，左0.01(1.0×S−10.0 D⊂cyl−2.0 D Ax165°)で眼圧は右15 mmHg，左15 mmHgであった．前眼部には特記すべき異常を認めなかった．右眼視神経は網膜中心動脈の上方偏位を認め，また上方から鼻側にかけて網膜神経線維層欠損(nerve fiber layer defect：NFLD)を認めた(図1A)．若倉ら[10]の提唱した乳頭径を横径と縦径の平均として測定するdistance between the

Presented by Medical*Online

centers of the disc and the macula/disc diameter(以下DM/DD比)は2.69と正常範囲内であった．Goldmann視野検査では下鼻側を中心に軽度のイソプターの沈下を認め(図2A)，Humphrey視野検査では右下方視野に感度の低下を認めた(図2B)．OCTでは上方から鼻側にかけ網膜神経線維層(retinal nerve fiber layer：RNFL)の菲薄化を認めた(図2C)．

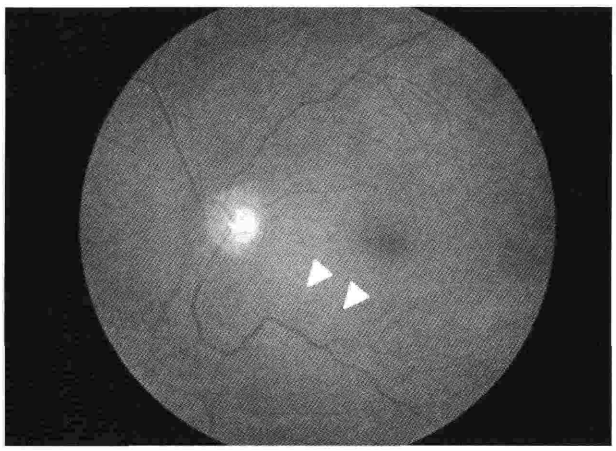

図3　症例3の左眼の眼底写真．
アーケード下方血管に走行異常を認めた(△)．

症例2(家系1)：26歳，女性，症例1の妹

初診：2006年11月10日．

診断：左：SSOH．

主訴：緑内障精査希望．

既往歴：特になし．

家族歴：父親が2型糖尿病で治療中．

現病歴：コンタクトレンズを作製するために近医を受診した際に，視神経乳頭陥凹を指摘され，精査を希望し当科を受診した．

初診時所見：視力は右0.08(1.0×S−6.0 D⊂cyl−2.25 D Ax180°)，左0.1(1.0×S−3.5 D⊂cyl−2.5 D Ax180°)で眼圧は右12 mmHg，左12 mmHgであった．前眼部には特記すべき異常を認めなかった．左眼視神経は乳頭上半の蒼白化，網膜中心動脈の上方偏位を認め，また上方にNFLDを認めた(図1B)．DM/DD比は2.76と正常範囲内であった．Goldmann視野検査では下耳側を中心にイソプターの沈下を認め(図2D)，Humphrey視野検査では下方視野に感度の低下を認めた(図2E)．OCTでは上方にRNFLの菲薄化を認めた(図2F)．

症例3(家系2)：43歳，女性

初診：2007年2月6日．

診断：右：SSOH，左：広範囲な視神経低形成．

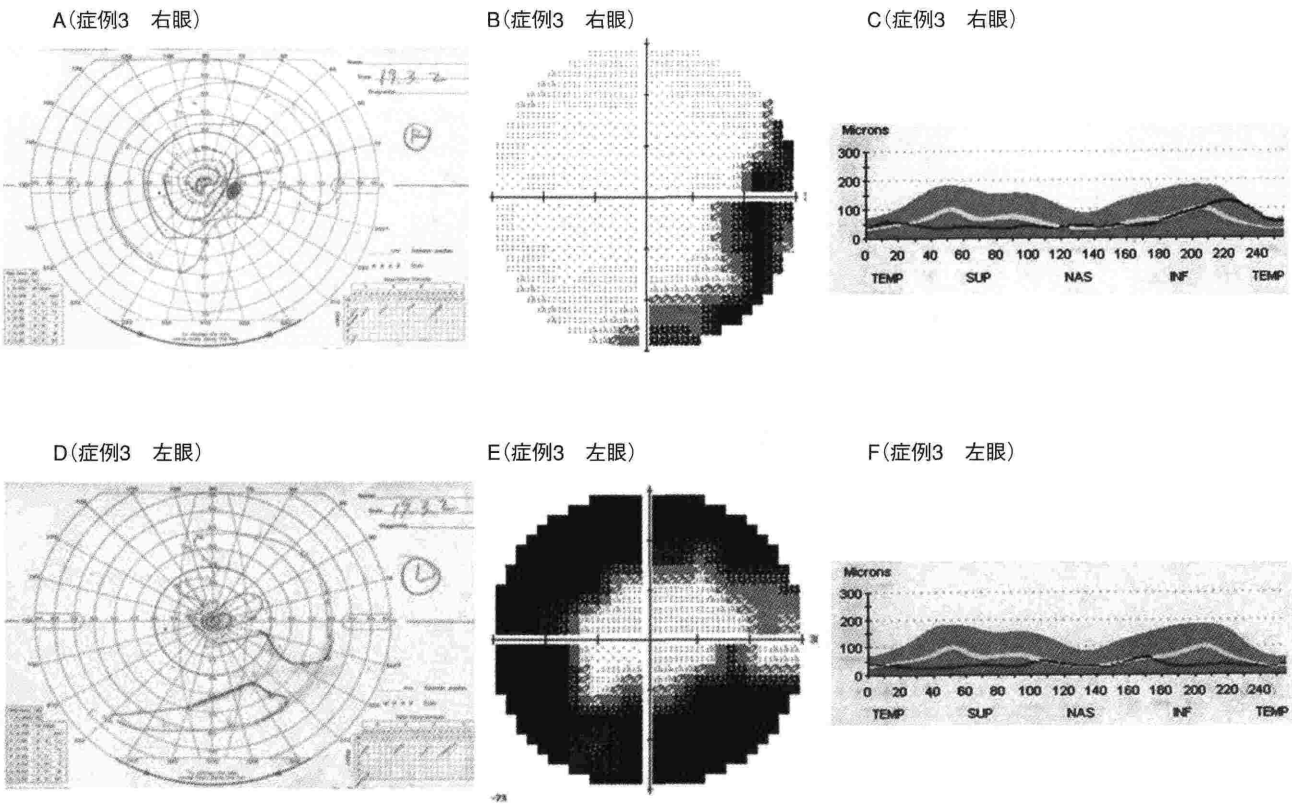

図4　症例3の視野検査およびOCT所見．
症例3：右眼Goldmann視野検査，Humphrey視野検査では下耳側を中心に視野欠損を認め(A，B)，OCTでは上耳側から下鼻側にかけてRNFLの菲薄化を認めた(C)．左眼Goldmann視野検査，Humphrey視野検査では下耳側を中心に広範囲な視野欠損を認め(D，E)，OCTでは耳側を除いてRNFLの菲薄化を認めた(F)．

Presented by Medical*Online

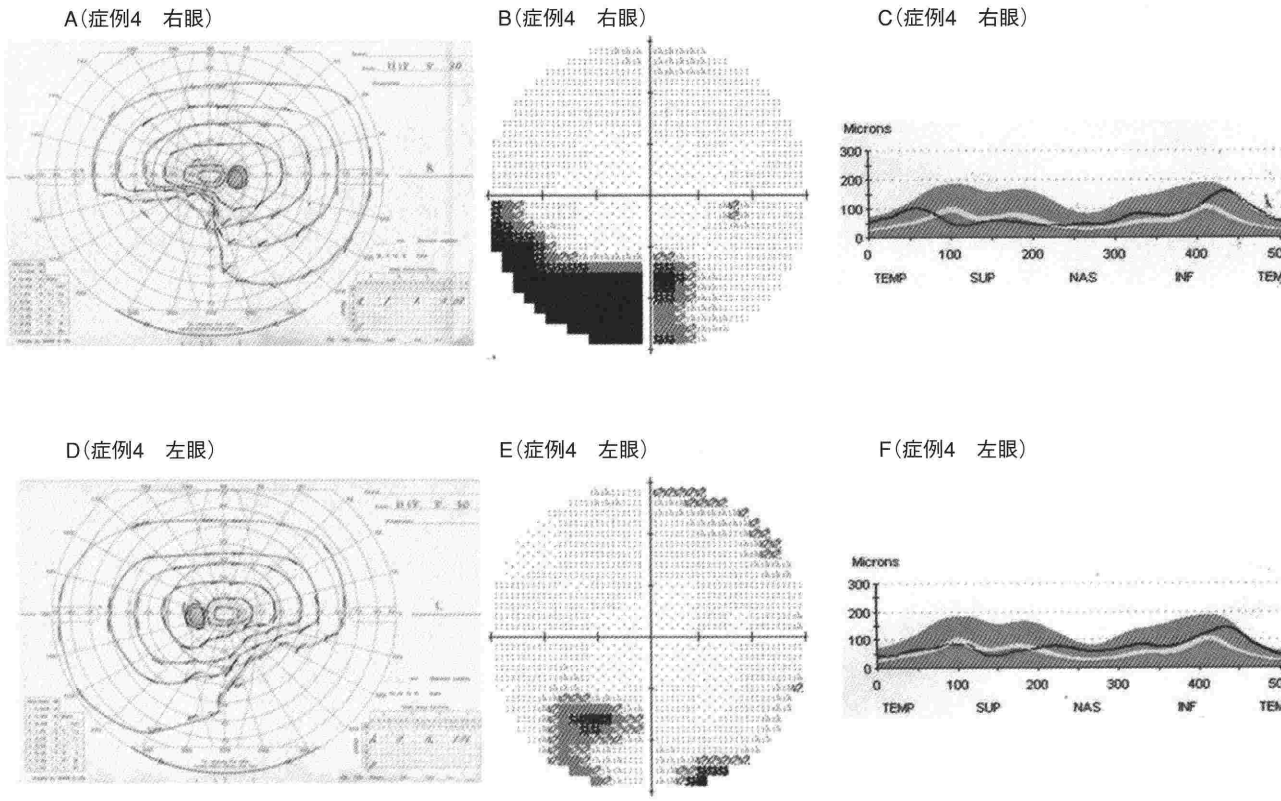

図 5 症例4の視野検査およびOCT所見.

症例4：Goldmann視野検査では両眼下鼻側を中心に視野欠損を認め(A, D)，Humphrey視野検査では右眼は下鼻側を中心に(B)，左眼は下方に視野欠損を認めた(E)．OCTでは両眼上方にRNFLの菲薄化を認めた(C, F).

主訴：緑内障精査希望.

既往歴：特になし.

家族歴：父親が2型糖尿病で治療中.

現病歴：他院にて緑内障点眼治療を受けていたが，緑内障についての精査を希望され当科を受診した.

初診時所見：視力は右0.08(1.5×S−4.25 D)，左0.1(1.0×S−2.0 D⌒cyl−3.0 D Ax20°)で眼圧は右13 mmHg，左12 mmHgであった．前眼部には特記すべき異常を認めなかった．右眼視神経乳頭は網膜中心動脈の上方偏位，視神経上耳側から下鼻側に乳頭周囲ハローを認め，また上耳側から下鼻側にかけてNFLDを認めた(図1C)．左眼視神経乳頭にはdouble ring signを認め，またアーケード下方血管には走行異常があり(図3)，上耳側から鼻側，下耳側にかけてNFLDを認めた(図1D)．DM/DD比は右眼が2.77で正常範囲内，左眼が4.10と小乳頭であった．Goldmann視野検査では右眼は下耳側を中心に約120°の視野欠損(図4A)，左眼は下耳側を中心に約240°の視野欠損を認め(図4D)，Humphrey視野検査では右眼は耳側から下方に視野欠損(図4B)，左眼は耳側以外に視野欠損を認めた(図4E)．OCTでは右眼は上耳側から下鼻側にRNFLの菲薄化を認め(図4C)，左眼は耳側以外にRNFLの菲薄化を認めた(図4F).

症例4(家系2)：15歳，男性，症例3の子

初診：2002年2月27日.

診断：両：SSOH.

主訴：左眼霧視.

既往歴：特になし.

家族歴：祖父が2型糖尿病で治療中.

現病歴：ドッジボールをしていたところ，ボールが左眼にあたり，その後から左眼霧視を自覚したため当科を受診した.

初診時所見：視力は右0.9(1.2×S−0.25 D)，左0.5(1.2×S−0.75 D)で眼圧は右16 mmHg，左14 mmHgであった．前眼部には特記すべき異常を認めなかった．両眼に網膜中心動脈の上方偏位，上方にNFLD，乳頭上半の蒼白化，乳頭上方の周囲ハローを認めた(図1E, F)．DM/DD比は右眼が2.52，左眼が2.60と正常範囲内であった．Goldmann視野検査では両眼下鼻側を中心に約90°の視野欠損を認め(図5A, D)，Humphrey視野検査では右眼は下鼻側，左眼は下方に感度の低下を認めた(図5B, E)．OCTでは両眼上方にRNFLの菲薄化を認めた(図5C, F).

症例5(家系2)：45歳，男性，症例3の兄

初診：2003年1月28日.

診断：両：視神経鼻側低形成.

Presented by Medical*Online

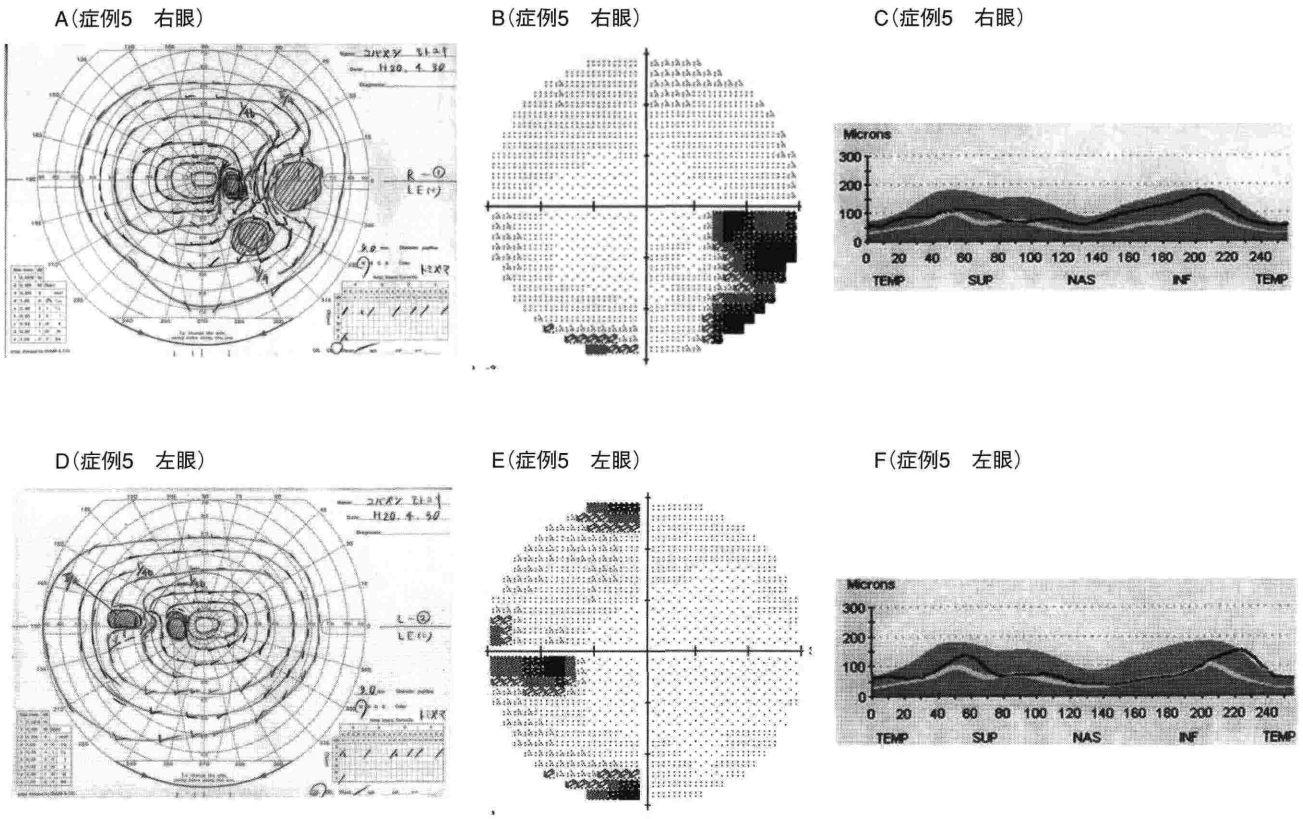

図 6　症例5の視野検査およびOCT所見.

症例5：右眼Goldmann視野検査，Humphrey視野検査では耳側に視野欠損を認め(A，B)，OCTでは上鼻側にRNFLの軽度菲薄化を認めた(C)．左眼Goldmann視野検査では耳側に視野欠損，下方に感度の低下を認め(D)，Humphrey視野検査では上方，耳側，下方に感度の低下を認め(E)，OCTでは上鼻側から下鼻側に軽度のRNFLの菲薄化を認めた(F)．

主訴：緑内障精査希望.

既往歴：特になし.

家族歴：父が2型糖尿病で治療中.

現病歴：人間ドックで緑内障が疑われ，精査を希望し当科を受診した.

初診時所見：視力は右0.9(1.2×S−0.25 D)，左0.5(1.2×S−0.75 D)で眼圧は右18 mmHg，左20 mmHgであった．前眼部には特記すべき異常を認めなかった．両眼視神経乳頭鼻側辺縁の不整を認め，右眼では乳頭辺縁部が薄く，鼻側に周囲ハローを認めた．右眼上鼻側，左眼鼻側にはNFLDを認め，両眼網膜中心動脈の上方偏位を認めた(図1G，H)．DM/DD比は右眼が2.23，左眼が2.58とやや左右差を認めるものの正常範囲内であった．Goldmann視野検査では右眼は耳側から耳下側に約75°の視野欠損(図6A)，左眼は耳側に約15°の視野欠損，下方にも感度の低下を認め(図6D)，Humphrey視野検査では右眼は耳側から耳下側(図6B)，左眼は上方，耳側，下方に感度の低下を認めた(図6E)．OCTでは右眼は上鼻側にRNFLの軽度菲薄化を認め(図6C)，左眼は上鼻側から下鼻側かけてRNFLの菲薄化を認めた(図6F)．

Ⅲ　考　　按

SSOHはPetersenら[1]によって1977年に報告されて以来，その報告については数多くある．Petersenら[1]は，SSOHは1型糖尿病の母親から生まれた子供に発症すると報告し，Kimら[6]は母親が1型糖尿病であったSSOH 10人について報告しており，またLandauら[11]は母親が1型糖尿病であった子供34人について，そのうち3人(8.8%，片眼1人，両眼2人)にSSOHを認めたという報告をしているが，その一方でHashimotoら[12]やUnokiら[13]は母親の1型糖尿病とは関連のない症例を報告するなど，母親が1型糖尿病であることと，その子供がSSOHであることの関連性については否定的な意見もある．今回示したSSOH症例では，父親もしくは祖父が2型糖尿病で治療中ではあったが，母親の1型糖尿病との関連は認めなかった．

視神経乳頭所見に関して，今回示した症例の所見を表1に示すが，過去の報告によると4つの特徴的視神経乳頭所見のうち，認められることが多いのは①網膜中心動脈の上方偏位，②上方の網膜神経線維層欠損の2所見であるが，このうち網膜中心動脈の上方偏位に関しては橋本ら[14]がその論文の中で，網膜中心動脈乳頭入口部

Presented by Medical*Online

表 1 各症例の視神経乳頭所見

		CRA の上方偏位	NFLD	乳頭上半の蒼白化	乳頭上方の周囲ハロー	(b/a)	DM/DD 比
症例 1	右	+	+	−	−	0.73	2.69
症例 2	左	+	+	+	−	0.67	2.76
症例 3	右	+	+	−	+	0.75	2.77
	左	−	+	−	−	1.06	4.10
症例 4	右	+	+	+	+	0.80	2.52
	左	+	+	+	+	0.75	2.60
症例 5	右	+	+	+	+	0.67	2.23
	左	+	+	−	−	0.79	2.58

CRA：網膜中心動脈，NFLD：網膜神経線維層欠損，(b/a)：網膜中心動脈乳頭入口部から乳頭上方辺縁までの距離(b)/網膜中心動脈乳頭入口部から乳頭下方辺縁までの距離(a)の比．DM/DD 比：distance between the centers of the disc and the macula/disc diameter.

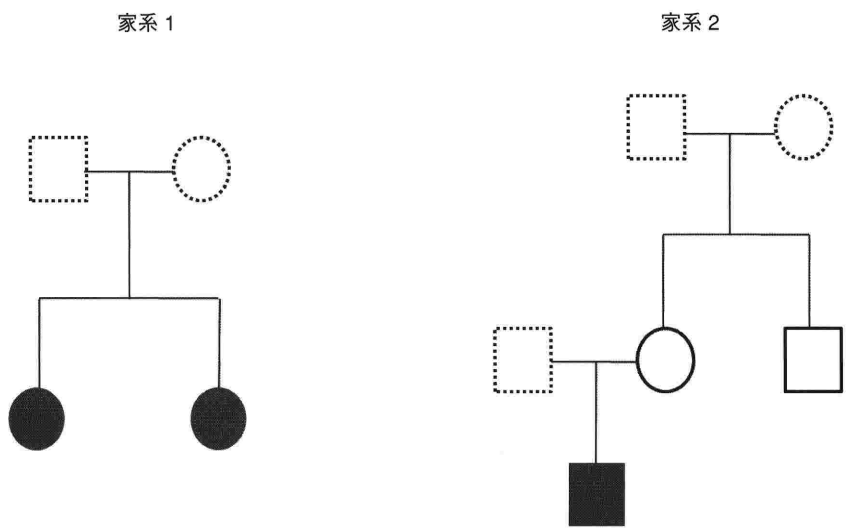

図 7 今回示した 2 家系の家系図.
⬚：男性(精査未施行)，■：superior segmental optic hypoplasia (SSOH) 男性，□：両視神経鼻側低形成男性，◌：女性(精査未施行)，●：SSOH 女性，○：広範囲な視神経低形成 & SSOH 女性.

から乳頭上方辺縁までの距離(b)/網膜中心動脈乳頭入口部から乳頭下方辺縁までの距離(a)の比(b/a)を測定し，それを正常例と比較した結果，(b/a)が 0.85 以下の場合は SSOH を強く疑うと報告している．事実，表 1 のように，我々が今回示した症例のうち SSOH と診断したものはすべて(b/a)が 0.85 以下であった．

視神経鼻側低形成に関しては，その報告はそれほど多くはない．Buchanan ら[9]は視神経鼻側低形成の特徴として ① 視神経小乳頭，② 鼻側視神経乳頭の蒼白または乳頭辺縁の不整，③ Mariotte 盲点から連なる楔形耳側視野欠損を挙げており，症例 5 では両眼の ② 鼻側視神経乳頭の蒼白または乳頭辺縁の不整があてはまるのみだが，RNFL 菲薄化の部位や視野検査の結果から両眼視神経鼻側低形成と診断した．

視神経低形成の診断における OCT の有用性については，Unoki ら[13]や松本ら[15]が報告しているように OCT による RNFL thickness の測定は客観的，定量的に RNFL について評価でき，今回示した症例においても眼底写真で認められる NFLD に一致する RNFL の菲薄化を OCT で認めたため，OCT はその診断には非常に有用なツールと思われた．

今回示した症例のうち，症例 1 と症例 3 は前医で緑内障と診断され点眼加療を受けていた．SSOH と下方視野障害を呈する緑内障や虚血性視神経症などの視神経症は，症例によっては鑑別が困難な場合がある．その際は橋本ら[14]が示したような基準(b/a)を参考にした 4 つの所見についての視神経乳頭の注意深い観察や OCT による RNFL thickness の評価，そして長期経過を追い，視野欠損の進行を認めないことを確認することによって鑑別ができると考えた．

家族内発生に関しては，Unoki ら[13]がその論文の中で母子例に関して報告しており，また Brodsky ら[16]が一卵性双生児例に関して報告しているが，我々が知る限りでは今回のように同一家系内でもその病像が家系 2 のよ

Presented by Medical*Online

うに多様なものに関しては報告がない．今回示した2家系5例8眼についての家系図は図7に示すとおりであるが，それらは視神経，眼底所見においてはdouble ring signや血管の走行異常を示すような広範囲の視神経低形成から一見正常に近いものもあり，また視野所見ではSSOHに典型的といえるような下方視野障害を示すものもあれば，耳側に視野欠損を認めるもの，非常に広範囲に欠損を認めるものまでさまざまであった．前述したとおり，視力が良好で部分的な視神経低形成の報告はPetersen[1]の報告以来多数あり，現在ではSSOHや視神経鼻側低形成，広範囲な視神経低形成がそれぞれ独立した疾患のように扱われていることがある．しかし，1978年にFrisenら[2]はspectrum of optic nerve hypoplasiaとしてさまざまな重篤性を有する視神経低形成を一連のclinical entityとして提唱し，また難波ら[5]は1987年にsectorial hypoplasia of optic nerveとしてそれらの疾患をまとめることができると報告しており，我々はSSOHについての家系調査から，さまざまな病像が同一家系内ばかりか同一人物の左右眼でも認められるため，SSOH，視神経鼻側低形成，広範囲な視神経低形成などの先天性視神経形成異常は，それぞれが独立した病態なのではなく，Frisenら[2]や難波ら[5]が示したように同一スペクトルム上の疾患であると追認できた．そしてSSOHはsectorial hypoplasia of optic nerveとしてまとめられる視神経低形成の，最も高頻度にみられる一亜型であると考えられた．

文　献

1) **Petersen RA, Walton DS**：Optic nerve hypoplasia with good visual acuity and visual field defects：a study of children of diabetic mothers. Arch Ophthalmol 95：254—258, 1977.
2) **Frisen L, Holmegaard L**：Spectrum of optic nerve hypoplasia. Br J Ophthalmol 62：7—15. 1978.
3) **文　順永，立神英宣，山本　節，田上勇作，丸尾亨，溝上国義，他**：視神経低形成症の検討．眼紀 30：629—636, 1979.
4) **岡崎茂夫，宮澤裕之，関谷善文，山本　節，鳥羽幸雄**：見逃され易い視神経低形成症について．神眼 4：438—443, 1987.
5) **難波龍人，若倉雅登，白川慎爾，石川　哲**：視神経のSectorial hypoplasiaについて．神眼 4：444—450, 1987.
6) **Kim RY, Hoyt WF, Lessell S, Narahara MH**：Superior segmental optic hypoplasia. A sign of maternal diabetes. Arch Ophthalmol 107：1312—1315, 1989.
7) **Yamamoto T, Sato M, Iwase A**：Superior segmental optic hypoplasia found in Tajimi eye health care project participants. Jpn J Ophthalmol 48：578—583, 2004.
8) **岡野真弓，吉弘和展，内川義和，沼田公子，深井小久子，尾崎峯生**：20歳前後における上方視神経低形成の推定有病率．臨眼 61：1221—1225, 2007.
9) **Buchanan TA, Hoyt WF**：Temporal visual field defects associated with nasal hypoplasia of the optic disc. Br J Ophthalmol 65：636—640, 1981.
10) **若倉雅登，松元　俊，東　範行，三木弘彦**：アトラス視神経乳頭のみかた・考え方．医学書院，東京，1996.
11) **Landau K, Bajka JD, Kirchschlager BM**：Topless optic disks in children of mothers with type 1 diabetes mellitus. Am J Ophthalmol 125：605—611, 1998.
12) **Hashimoto M, Ohtsuka K, Nakagawa T, Hoyt WF**：Topless optic disk syndrome without maternal diabetes mellitus. Am J Ophthalmol 128：111—112, 1999.
13) **Unoki K, Ohba N, Hoyt WF**：Optical coherence tomography of superior segmental optic hypoplasia. Br J Ophthalmol 86：910—914, 2002.
14) **橋本雅人，大塚賢二，鈴木智子，中村　靖，中川喬**：Superior Segmental Optic Hypoplasiaにおける網膜中心動脈の上方偏位．あたらしい眼科 16：125—128, 1999.
15) **松本奈緒美，橋本雅人，今野伸介，大塚賢二**：先天性視神経乳頭鼻側低形成の3例．あたらしい眼科 22：1009—1012, 2005.
16) **Brodsky MC, Schroeder GT, Ford R**：Superior segmental optic hypoplasia in identical twins. J Clin Neuroophthalmol 13：152—154, 1993.

Presented by Medical*Online