非アルコール性脂肪性肝炎の線維化進展に関する免疫病理学的検討

メタデータ	言語: Japanese
	出版者:
	公開日: 2017-10-03
	キーワード (Ja):
	キーワード (En):
	作成者: 千葉, 真由美, 佐々木, 素子, 北村, 星子, 中沼, 安二
	メールアドレス:
	所属:
URL	http://hdl.handle.net/2297/31521

非アルコール性脂肪性肝炎の線維化進展に関する免疫病理学的検討

千葉真由美　佐々木素子　北村　星子　中沼　安二

金沢大大学院医学系研究科 形態機能病理学

要　旨：非アルコール性脂肪性肝炎（NASH）における門脈域の線維化進展と細胆管反応との関連性を細胞老化に着目して検討した。CK19陽性胆管数はstage 1/2/3/4でそれぞれ55/65/104/256個とstage 3/4において有意な増加を認めた。また，CK19陽性胆管中の細胞老化マーカー陽性細胞の割合は，進行期NASHにおいて有意な増加を認めた。さらに，細胞老化を誘導した胆管細胞でのMCP-1/CCL2発現を認め，遊走実験では肝星細胞の遊走を誘導する傾向にあった。以上より，老化細胆管の増加が，MCP-1/CCL2発現による肝星細胞の遊走を介して，線維性隔壁および門脈域の線維化進展に関与することが示唆された。

《消化器と免疫 48：150–154, 2011》

Keywords：NASH；細胞老化；線維化進展；細胆管反応；MCP-1／CCL2

背景と目的

非アルコール性脂肪性肝炎（NASH）の進行期では門脈域の線維化進展がみられ，活性化肝星細胞が関与すると考えられているが，その発生機序については未だ十分解明されていない[1,2]。従来，慢性肝胆道系疾患では，細胆管反応と線維化との関連性が指摘されている[3,4]。私どもは慢性肝胆道系疾患の進行期では，細胆管反応内の胆管細胞は細胞老化を示すこと，老化胆管細胞がケモカインなどの分泌を介して病態形成に関与することを報告してきた[5,6]。細胞老化とは，様々なストレスによって生じる非可逆的な細胞周期停止と定義され，細胞周期抑制因子 $p16^{INK4a}$ および $p21^{WAF1/Cip1}$ の発現を亢進する。最近では，老化細胞がケモカインや線維化因子などの産生によって調整される微小環境において重要な役割を果たすことが報告されている[7,8]。つまりNASHにおいて，胆管細胞が細胞老化を誘導する何らかの分子を産生することで線維化の進展に関与している可能性が考えられる。今回，細胞老化に着目してNASHにおける門脈域の線維化進展と細胆管反応との関連を検討した。

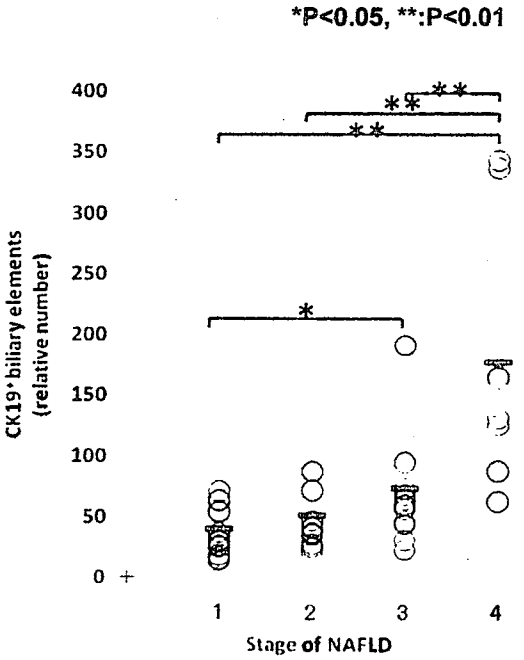

図1　NASHの各ステージにおけるCK19陽性胆管数

NASHの進行と比例してCK19陽性胆管の増加を認める。

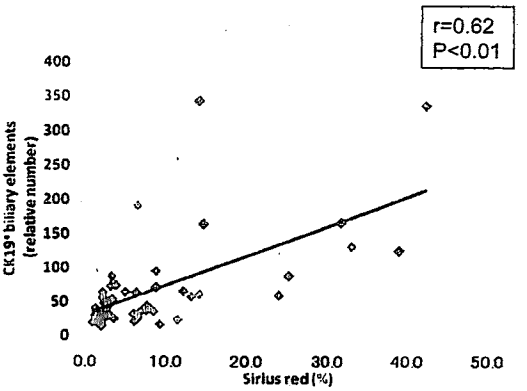

図2　NASHにおけるSirius red陽性面積とCK19陽性胆管数

Sirius red陽性面積とCK19陽性胆管数との間に正の相関を認める。

材料と方法

(1) 病理組織学的検討

NASH患者48例(Brunt分類stage 1；15例, stage 2；13例, stage 3；12例, stage 4；8例)の肝生検を用いて，細胆管反応と線維化との関連について評価するため，CK19免疫染色とSirius-red染色を施行した。また，活性化肝星細胞の局在について同定するため，α-smooth muscle actin (α-SMA) 免疫染色を施行した。次に，細胆管反応と細胞老化との関連について評価するため，2重免疫染色にてCK19発現と細胞老化マーカー（$p16^{INK4a}$, $p21^{WAF1/Cip1}$）発現の局在について検討した。さらに，免疫組織化学的にmonocyte chemo-attractant protein-1（MCP-1/CCL2）発現を検出した。

(2) 培養胆管上皮細胞を用いた検討

過酸化水素添加（100 μM, 2 hr）による酸化ストレス，エトポシド添加（100 μM）によるDNA傷害，血清除去により，培養胆管細胞に細胞老化を誘導し，蛍光免疫染色にてMCP-1/CCL2の発現を検出した。また，Boyden chamber法で，下槽に胆管細胞を培養して老化を誘導した後，上槽にマウス肝より単離した肝星細胞を入れて細胞遊走を検討した。陽性対照として，MCP-1/CCL2を添加した培地を下槽に入れる群を設けた。

結　果

(1) 病理組織学的検討

CK19免疫染色にて陽性胆管を門脈域および線維性隔壁に多く認め，さらにCK19陽性胆管数はstage 1, 2, 3, 4でそれぞれ55, 65, 104, 256個/HPFとstage 3および4において有意な増加を認めた（p<0.01）(図1)。また，CK19陽性胆管数と膠原線維沈着を示すSirius-red陽性面積との間に正の相関を認めた（r=0.62, p<0.01）(図2)。さらに，門脈域の炎症および肝細胞の風船化の進行と比例してCK19陽性面積の増加を認めた（結果未提示）。

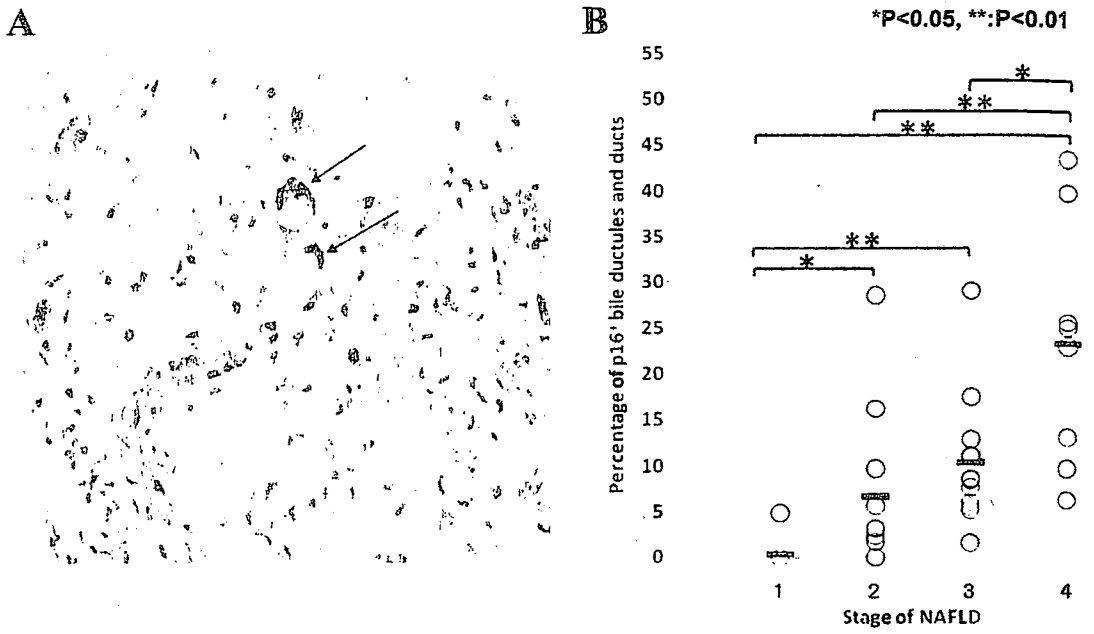

図3　進行期NASHにおける$p16^{INK4a}$発現
A：CK19陽性胆管に$p16^{INK4a}$陽性細胞（矢印）をみる。
B：NASHの進行と比例して$p16^{INK4a}$発現亢進を認める。

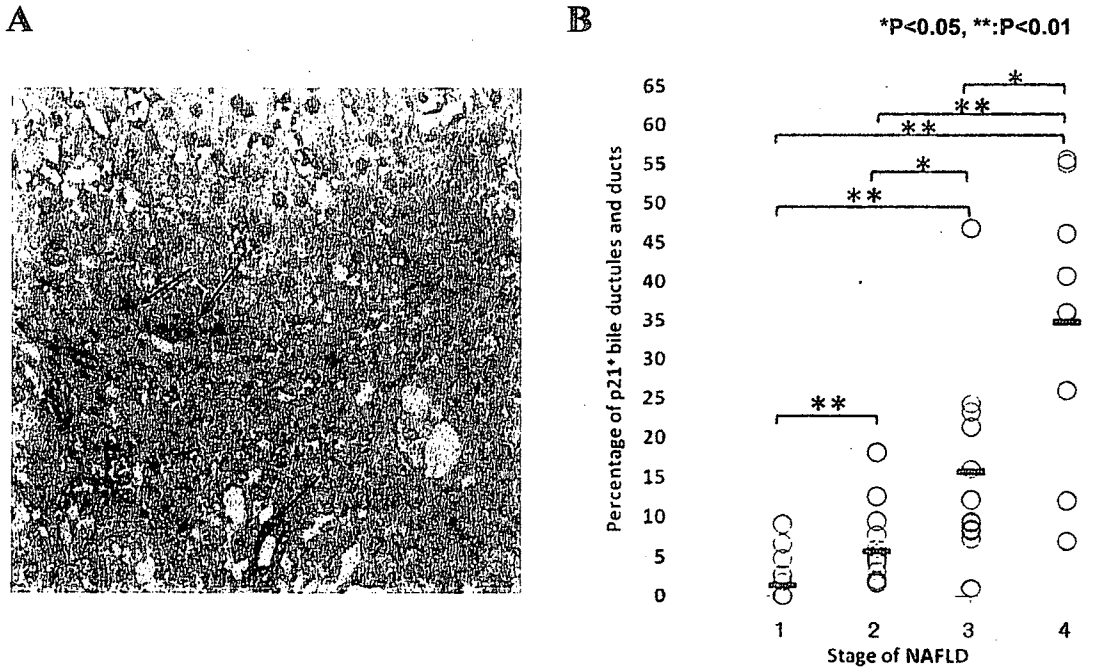

図4　進行期NASHにおける$p21^{WAF/Cip1}$発現
A：CK19陽性胆管に$p21^{WAF/Cip1}$陽性細胞（矢印）をみる。
B：NASHの進行と比例して$p21^{WAF/Cip1}$発現亢進を認める。

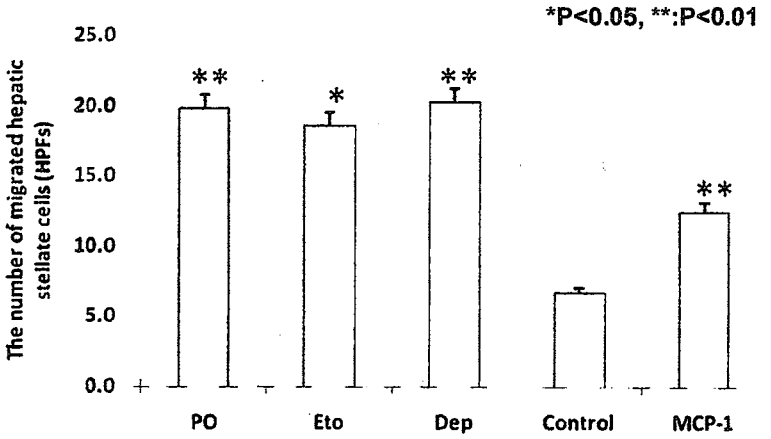

図5　老化胆管細胞による肝星細胞の遊走
老化した胆管細胞は肝星細胞の遊走を亢進する。
PO, 過酸化水素；Eto, エトポシド；Dep, 血清除去

肝実質のαSMA陽性活性化肝星細胞は，stage 1および2では静脈周囲にみられるが，stage 3および4では門脈域および線維性隔壁周囲への局在がみられた（結果未提示）。次に，$p16^{INK4a}$および$p21^{WAF1/Cip1}$免疫染色にて，胆管細胞および門脈域肝細胞の核に$p16^{INK4a}$および$p21^{WAF1/Cip1}$発現を認め，CK19陽性胆管中の$p16^{INK4a}$および$p21^{WAF1/Cip1}$陽性細胞の割合は，stage 1, 2, 3, 4でそれぞれ0.3, 6.6, 10.4, 23.2%（図3）と1.8, 6.5, 15.7, 34.9%（図4）とNASHの進行につれて有意な増加を認めた（$p<0.01$）。また，正常肝においてはMCP-1/CCL2発現はほとんどみられないが，NASHの胆管細胞の細胞質にMCP-1/CCL2発現を認め（結果未提示），さらにNASHの進行につれてMCP-1/CCL2発現細胞の有意な増加を認めた（$p<0.01$）（結果未提示）。

(2) 培養胆管細胞を用いた検討

細胞老化を誘導した胆管細胞では，MCP-1/CCL2発現亢進を認めた（結果未提示）。また，肝星細胞を用いた遊走実験では，過酸化水素添加，エトポシド添加，血清除去による細胞老化を誘導した胆管細胞は，肝星細胞の遊走をそれぞれ19.75±4.33，18.55±5.14，20.20±2.88とコントロール（6.70±1.39）と比較して有意に亢進した（$p<0.01$）（図5）。細胞老化を誘導した胆管細胞の代わりにMCP-1/CCL2を添加したところ，コントロールと比較して肝星細胞の遊走を有意に亢進した（12.45±1.06）（図5）。

考　察

門脈域の線維化は，進行期NASHにおける特徴的な所見と考えられているが，線維化の発症機序については未だ解明されていない。今回の検討より，進行期NASHにおいて細胆管反応が門脈域あるいは線維性隔壁にみられること，胆管細胞が門脈域の線維化および炎症の影響を受けて細胞老化に陥り，MCP-1/CCL2を発現すること，が示された。また，細胞老化を誘導した培養胆管細胞は，MCP-1/CCL2産生によって肝星細胞の遊走を亢進することが明らかとなった。これまでにも，ヒト胆管系疾患では，胆管細胞がCCL2およびCX3CL1などのケモカイン，IL-1，IL-6などのサイトカインを発現し，炎症細胞や肝星細胞の動員や活性化を行うことが報告されて

いる[9,10]。今回の検討結果を踏まえると，NASHでは，老化細胆管細胞がMCP-1/CCL2を産生し，肝実質の活性化星細胞の門脈域および線維性隔壁への遊走を亢進して，線維化の進展に関与している可能性が示唆された。NASHにおける胆管の細胞老化の誘導機序について明らかにすることが今後の検討課題と考えている。

結　論

線維化進展に伴う老化細胆管の増加が，MCP-1/CCL2発現による肝星細胞の遊走を介して，線維性隔壁および門脈域の線維化の進展に関与すると可能性が示唆された。

文献

1) Richardson MM, et al: Progressive fibrosis in nonalcoholic steatosis: association with altered regeneration and a ductular reaction. Gastroenterology 133: 80-90, 2007.
2) Gramlich T, et al: Pathologic features associated with fibrosis in nonalcoholic fatty liver disease. Hum Pathol 35: 196-9, 2004.
3) Nakanuma Y, et al: Microstructure and development oh the normal and pathologic biliary tract in humans, including blood supply. Microsc Res Tech 38: 552-70, 1997.
4) Sasaki M, et al: Bile ductular cells undergoing cellular senescence increase in chronic liver diseases along with fibrous progression. Am J Clin Pathol 133: 212-23, 2010.
5) Sasaki M, et al: Frequent cellular senescense in small bile ducts in primary biliary cirrhosis: a possible role in bile ducts loss. J Pathol 205: 451-9, 2005.
6) Sasaki M, et al: Telomere shortening in the damaged small bile ducts in primary biliary cirrhosis reflects ongoing cellular senescence. Hepatology 48: 186-95, 2008.
7) Sasaki M, et al: Activation of ATM signaling pathway is involved in oxidative stress-induced expression of mito-inhibitory p21 (WAF1/Cip1) in chronic non-suppurative destructive cholangitis in primary biliary cirrhosis: An immunohistochemical study. J Autoimmun 31: 73-8, 2008.
8) Sasaki M, et al: Modulation of the microenvironment by senescent biliary epithelial cells may be involved in the pathogenesis of primary biliary cirrhosis. J Pathol 205: 451-9, 2005.
9) Shimoda S, et al: Biliary epithelial cells and primary biliary cirrhosis: the role of liver-infiltraring mononuclear cells. Hepatolgy 47: 958-65, 2008.
10) Tsuneyama K, et al: Monocyte chemotactic protein-1, -2, and -3 are distinctively biliary cirrhosis: implications for pathogenesis. J Pathol 193: 102-9, 2001.

千葉　真由美
（金沢大大学院医学系研究科　形態機能病理学）
〒920-8640　石川県金沢市宝町 13-1
TEL 076-265-2196 / FAX 076-234-4229