肝門部～肝内胆管癌の病理

メタデータ	言語: Japanese 出版者: 公開日: 2017-10-03 キーワード (Ja): キーワード (En): 作成者: 中沼, 安二, 佐々木, 素子, 佐藤, 保則, 原田, 憲一, 池田, 博子 メールアドレス: 所属:
URL	http://hdl.handle.net/2297/34259

臨牀消化器内科 2011 Vol.26 No.13
©日本メディカルセンター

特集 肝門部～肝内胆管癌

1 肝門部～肝内胆管癌の病理

中沼 安二* 佐々木素子* 佐藤 保則*
原田 憲一* 池田 博子**

Key words: 肝管癌，肝門部胆管癌，胆管内乳頭状腫瘍，肝内胆管癌，肝粘液嚢胞性腫瘍

要旨

肝門部胆管癌および肝内胆管癌を解剖学的部位に従い解説した．胆道癌に分類される肝門部胆管癌と肝内胆管癌に分類される傍肝門型の肝内胆管癌は肉眼像，組織像が類似しており，鑑別が困難な症例がみられ，傍肝門型胆管癌に含めて分類するのも一つの選択肢と考えられる．また，肝外胆管と肝内大型胆管の内腔に乳頭状に発育する腫瘍は胆管内乳頭状腫瘍(IPNB)と呼称され，胆管内腔の拡張を伴い，肝胆の粘液嚢胞性腫瘍(MCN)との鑑別が必要である．MCNでは，卵巣様の間質を伴うのが特徴であり，エストロゲン受容体，プロゲステロン受容体を発現する．末梢型の肝内胆管癌(胆管細胞癌)は，腫瘤形成型の肉眼像を示すことが多い．

はじめに

胆管癌(cholangiocarcinoma)は胆管被覆上皮(cholangiocyte)あるいは胆管周囲付属腺(peribiliary glands)に由来する，あるいは形態が類似する悪性腫瘍で，細胆管，肝内外胆管系，それに乳頭部に発生する[1)～3)]．最近の臨床病理的な話題として，肝門部胆管癌(hilar cholangiocarcinoma)の範囲や定義の見直し，さらに傍肝門型胆管癌(perihilar cholangiocarcinoma)の導入が検討されている[4)]．また，胆管系の内腔に乳頭状の増殖形態を示す胆管内乳頭状腫瘍(intraductal papillary neoplasm of bile duct；IPNB)[5),6)]と，従来から知られている胆管嚢胞腺腫/嚢胞腺癌〔2010年WHO改訂[1)]では，肝粘液嚢胞性腫瘍(mucinous cystic neoplasm；MCN)と呼ぶ〕との異同も注目されている．

本稿では，肝門部胆管癌，肝内胆管癌，それにIPNBおよびMCNの病理を概説する．肝内胆管癌に関しては，傍肝門型と末梢型の肝内胆管癌に分けて述べる．また，一般的な胆管癌(胆管壁や周囲に結節性，浸潤性の形態を示す)と肝内胆管癌の胆管内発育型および胆道癌の乳頭型とを一応区別し，後2者はIPNB，MCNの項で記載する．また，胆管系を「胆道癌取扱い規約」に従い解剖学的に分類し(**図1**)[2)]，さらに肝内胆管系を肝内大型胆管，隔壁胆管，小葉間胆管に亜分類する[7)]．肝内大型胆管，肝門部胆管，肝外胆管には胆管周囲付属腺が分布する[7),8)]．

*金沢大学大学院医学系研究科形態機能病理学
**金沢大学附属病院病理部
(〒920-8640 石川県金沢市宝町13-1)

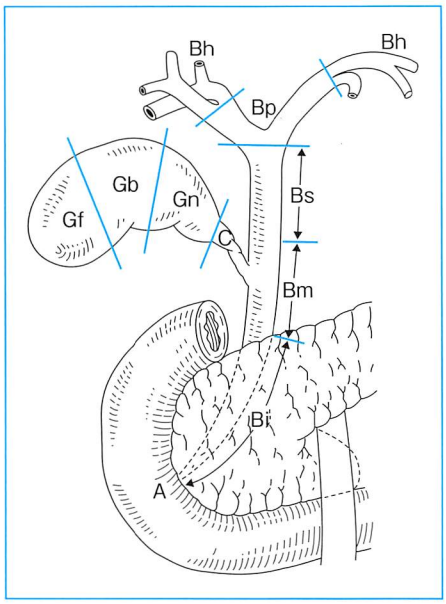

図1　胆管系の区分

Bh：肝内胆管，Bp：肝門部胆管（左右肝管，肝管合流部），Bs：上部胆管，Bm：中部胆管，Bi：下部胆管，C：胆嚢管，Gn：胆嚢頸部，Gb：胆嚢体部，Gf：胆嚢底部

〔日本胆道外科研究会 編：外科・病理 胆道癌取扱い規約（第5版）．金原出版，2003[2]，p.3より引用〕

Ⅰ．肝門部～肝内胆管癌（傍肝門型）

この項のポイント

- 肝門部胆管癌と傍肝門型の肝内胆管癌の病理像（肉眼，組織）は類似している．

肝門部胆管癌（狭義）は，肝門部胆管（左右肝管および肝管合流部）に発生あるいは主座をもつ癌腫であり，癌腫の主座が上部胆管（Bs）または肝内胆管（Bh）のものは除くとされている[2]．肝内胆管癌（intrahepatic cholangiocarcinoma；ICC）は，左右肝管の肝側の肝内胆管とその分枝に発生する癌腫であり，肝門部に近い肝内大型胆管に発生する肝門型の肝内胆管癌（hilar ICC）〔あるいは傍肝門型肝内胆管癌（perihilar ICC）〕と肝内小型胆管あるいは細胆管から発生する末梢型肝内胆管癌（peripheral ICC，胆管細胞癌）に分ける場合がある[1]．しかし，進行例では肝門部胆管癌と肝門型肝内胆管癌や上部胆管癌との区別がしばしば困難であり，上部胆管（Bs）または肝内胆管（Bh）の癌腫を含める広義の肝門部胆管癌なる名称も用いられることがある[2]．さらに国際的には，外科的な治療法を重視し，総肝管，肝門部胆管，さらに左右肝管の第二次分枝までの癌腫を広く perihilar cholangiocarcinoma（傍肝門型胆管癌）として扱うことが提唱されている[4]．

1．肉眼像

肝門部胆管癌（狭義）の肉眼像の多くは，結節型（nodular type）および平坦型（flat type）に分類される（「胆道癌取扱い規約」）[2]．一方，肝内大型胆管に発生する傍肝門型の肝内胆管癌の多くは胆管浸潤型（periductal infiltrating type）に分類される（「原発性肝癌取扱い規約」）[3]．いずれも線維増生の多い腫瘍で，白色あるいは灰白色を呈する．結節型は，比較的境界が明瞭であるが，被膜形成はない．平坦型と胆管浸潤型は類似しており，浸潤性の増殖を示すことが多い（**図2**）．事実，これら癌腫の進行例では，肝門部胆管癌（狭義）なのか，傍肝門型肝内胆管癌なのかの鑑別は不可能なことが少なくない．梛野らは，一つの臓器というべき胆管系を無理に肝内と肝外に分け，規約を別々に規定したことが混乱の要因となっているとしている[9]．傍肝門型の肝内胆管癌と肝門部胆管癌（狭義）は類似の病理像を示すので，これらの癌腫を傍肝門胆管癌として扱うことも一つの選択肢と思われる[4]．

なお，発生学的には，肝内胆管・胆道系は胎生4週頃に原始腸管の前腸内胚葉十二指腸領域から発生する肝の原基〔肝窩（hepatic diverticulum）〕に由来する．肝窩は二つの成分，すなわち，肝細胞索を形成する部分（頭側方向に増殖）と肝外胆道系になる部分（尾側方向に増殖）

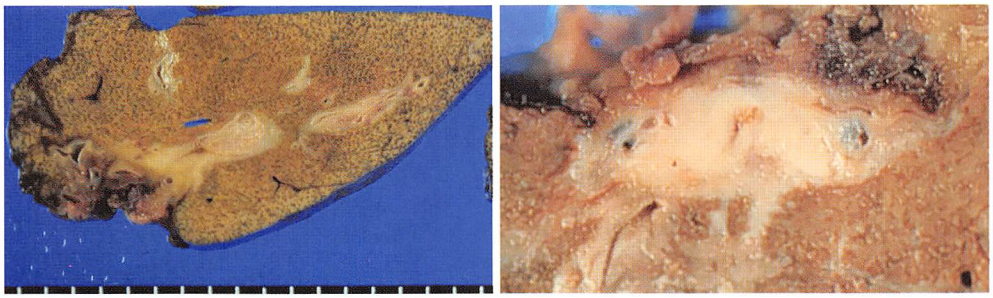

図2　胆管癌の肉眼型
a：傍肝門型の胆管癌で，胆管周囲浸潤型と判断される．
b：肝門部胆管癌で結節浸潤型と判断される．

に分かれる．肝内胆管は肝細胞索を構成する原始肝細胞に由来する胆管板から派生する．したがって，胆道癌と肝内胆管癌は発生する胆管上皮が解剖・発生学的には異なっていると思われる[8]が，完成した癌あるいは前癌病変に，現在のところ，本質的な差異は見出されていない．将来的に，肝門部胆管癌(胆道癌)と傍肝門型の肝内胆管癌の両者を一般の検査室レベルで区別できれば，肝門部，傍肝門部に発生する胆管癌の病態解析が大きく進展すると思われる．

2．組織像

一般的な腺癌(adenocarcinoma)と，特殊な癌腫に分類される．腺癌は，管状あるいは乳頭状の形態が主であり，多くの症例では，高分化型，中分化型であり，豊富な線維増生を伴う症例が多い[1),10)]．索状あるいは充実性の増殖を示す例もある．これらの例では，線維性間質の乏しい例もあり，肝細胞癌との鑑別が問題となる．癌巣の主座となっている，あるいは原発と考えられる腫瘍性胆管，あるいはこれに隣接する胆管では，胆管内面に微小乳頭状あるいは平坦な高分化な腺癌をみることが多く(粘膜病変)，胆管壁へ浸潤している像(胆管壁浸潤病変)を同時にみる(**図3**)．腫瘍部胆管が腫瘍内に埋もれている場合でも，線維染色(弾力線維染色を含める)などで原発胆管あるいは隣接胆管を同定することが，病理診断学的に必要である．特殊な癌腫として，扁平上皮癌，腺扁平上皮癌，内分泌癌などが知られているが，まれである[1),10)]．胆管周囲への浸潤，血管やリンパ管内への侵入がみられ，さらに神経周囲への浸潤がみられる．とくに，神経周囲に浸潤する例では，浸潤腺癌の内腔が拡張し，原発巣と紛らわしいことがあり，注意が必要である．

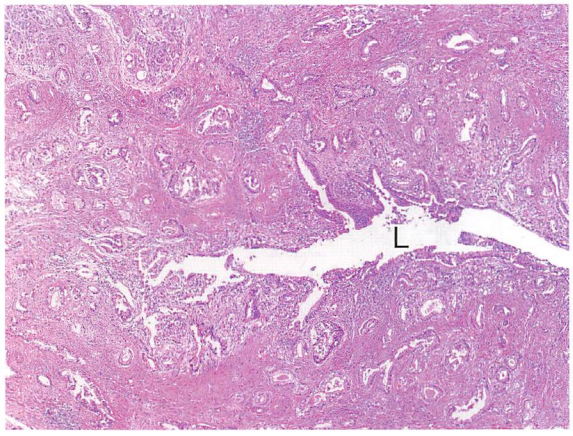

図3　原発部に近いと考えられる癌性の肝内大型胆管
粘膜病変と胆管壁浸潤病変をみる．
L：狭窄した胆管内腔．HE染色．

Ⅱ．末梢型の肝内胆管癌（胆管細胞癌）

この項のポイント

- 末梢型の肝内胆管癌は，腫瘤形成性の増殖像を示し，傍肝門型の肝内胆管癌とはその病理像が異なる．

「原発性肝癌取扱い規約」では，肝内胆管癌の肉眼像を腫瘤形成型（mass forming type），胆管浸潤型（periductal infiltrating type），胆管内発育型（intraductal growth type）の3型に大きく分類している[3]．この分類は現在，WHOの肝内胆管癌の分類にも用いられている[1]．

1．肉眼像

末梢型肝内胆管癌は腫瘤形成型を呈する例が多い．肝実質内にみられる肝内に白色～灰白色，充実性の腫瘤で，境界は比較的明瞭である（**図4**）．進行例では肝内で多発性，癒合性の腫瘍結節を形成する．線維性の明瞭な被膜形成はみられない．肝臓の被膜直下に存在する腫瘤は，癌臍を形成する．中心部に高度の線維化あるいは硝子化を見る例が少なくない．また，中心部に壊死を示す例もある．傍肝門型の肝内胆管癌とは肉眼像が異なる．

2．組織像

傍肝門型の肝内胆管癌と同じく，腺癌と特殊な癌腫に分類される．腺癌は，高分化型あるいは中分化型であり，豊富な線維増生を伴う症例が多い．しかし，線維増生の乏しい症例も少なくない．肝内小型胆管を管腔に沿って浸潤する像が少なくない[1),10)]．

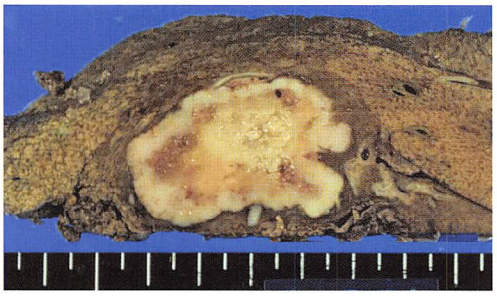

図4　腫瘤形成型の肝内胆管癌

Ⅲ．IPNBおよびMCN

この項のポイント

- IPNBとMCNは類似した肉眼像を示すが，MCNの間質は卵巣様であり，プロゲステロンやエストロゲン受容体を発現する．

1．IPNB

従来より，頻度は低いが，肝内外の大型胆管内腔で乳頭状に発育する腫瘍が知られている．胆道癌の乳頭型と肝内胆管癌の胆管内発育型が代表的であり，これらは相互に類似している．これら症例の病理形態像が膵管内乳頭粘液性腫瘍（IPMN）に類似しており，IPNBと呼ぶことが提唱されている（**図5**）[1),5),6),11)]．腫瘍性胆管はしばしば拡張しており，乳頭状の増殖を示す高分化型腺癌あるいは腫瘍性胆管上皮〔ディスプラジア，境界病変（borderline malignancy）〕の増殖があり，大量の粘液の産生・分泌がみられることが少なくない．現在，「胆道癌取扱い規約」[2]に記載されている胆道癌の乳頭型，胆管乳頭腫（症）（papilloma，papillomatosis）として報告されている病変，さらに「原発性肝癌取扱い規約」[3]で定義されている肝内胆管癌の胆管内発育型も，IPNBとの関連性で再分類できる．

胆管内乳頭状腺癌（乳頭型胆道癌および胆管内発育型肝内胆管癌）：肝内外の胆管内腔に乳頭状に増殖する高分化型腺癌であり，間質は狭い線維性の血管線維性芯である．

胆管乳頭腫（症）：肝内外の胆管内腔での胆管上皮の乳頭状増殖で特徴づけられ，狭い線維性間質を伴う．胆管内腔の拡張を伴うことが多い．境界病変あるいはlow grade malignancyとの意見が多い．

胆管の嚢状拡張を示す胆管腫瘍：胆管内腔の嚢

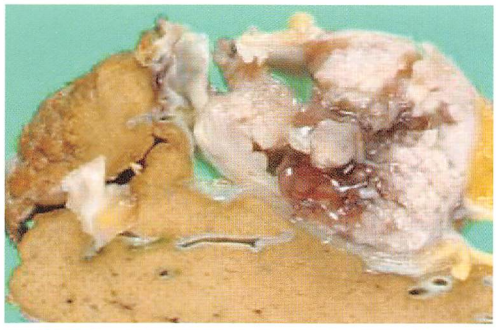

5a
5b 5c

図5　IPNB
a：肝内大型胆管の拡張と乳頭状増殖．粘液の過剰産生を伴う．
b：拡張した胆管内に腫瘍性胆管上皮の乳頭状増殖をみる．HE 染色．
c：大量の粘液分泌がみられる．HE 染色．

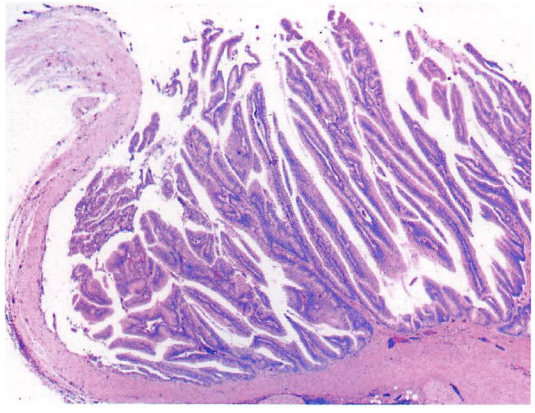

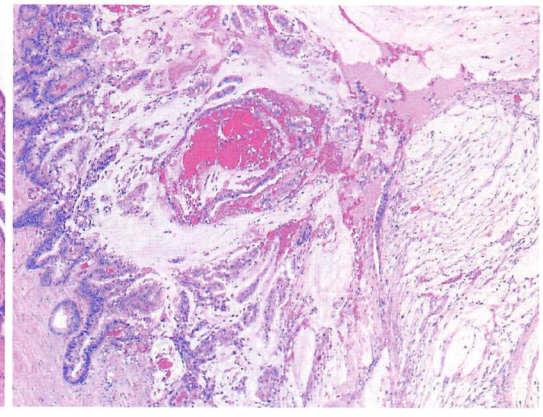

胞性拡張(単胞性，多胞性)を伴う．嚢胞状に拡張した胆管壁には卵巣様間質はみられない．

粘液産生性胆管腫瘍：大量の粘液産生を伴い，粘液の充満に伴う胆管の拡張，さらに大量の粘液産生を示す胆管腫瘍である．胆管壁には胆管上皮の乳頭状の腺癌や腺腫，境界病変がみられることが多い．

当初，肝内結石症に合併する IPNB 例を中心とした発表が多くみられたが[10]，その後，カロリ病，PSC(primary sclerotic cholangitis)に合併する症例も報告されている．最近，胆道の寄生虫感染に発生する胆道系腫瘍も IPNB の形態を示すことが明らかになりつつある[12]．

2．肝胆道 MCN

膵臓では，MCN(腺腫/腺癌)の概念が最近，確立されつつある．つまり，嚢胞性，粘液産生性の腫瘍で，腫瘍の壁に卵巣様の間質細胞がみられ，エステロゲンおよびプロゲステロン受容体の発現が特徴的にみられる．通常は，膵管内腔との交通がない．

今回の 2010 年 WHO 改訂では，膵臓で提唱されている MCN(腺腫/腺癌)の疾患概念が，胆道系にも導入された[1]．つまり，肝胆管の MCN は嚢胞性，粘液産生性の腫瘍で，腫瘍の壁に卵巣様の間質細胞がみられ，これらの細胞はエステロゲンおよびプロゲステロン受容体の発現が特徴的にみられる(**図6**)．通常は，嚢胞と胆管内腔との交通がない．そして，用いられてきた肝胆道嚢胞腺腫/嚢胞腺癌は今回の 2010 年 WHO 改訂では使用されないことになった[1]．つまり，肝胆道嚢胞腺腫/嚢胞腺癌として分類されてきた病変の一部は，上述した MCN であり，さらに嚢胞性拡張を示す IPNB や高度の粘液産生を示す IPNB が含まれていたと考えられる．とくに，男性，あるいは嚢胞壁に卵巣様間

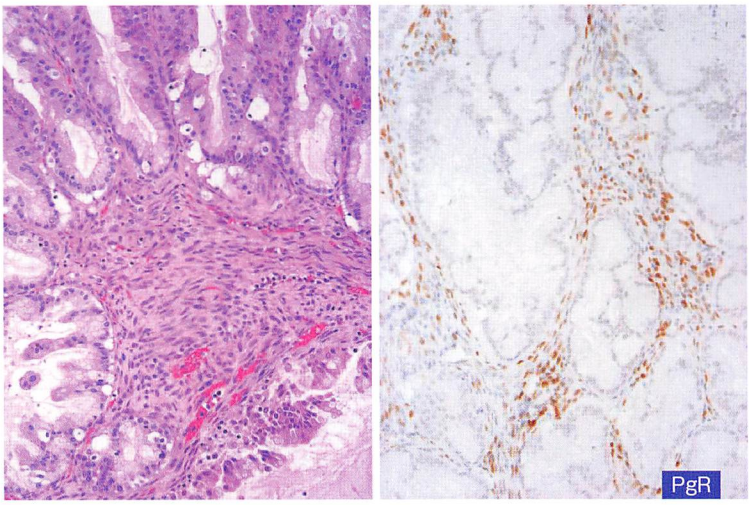

6a|6b

図6　MCN
a：HE 染色であり，間質に卵巣様間質をみる．
b：プロゲステロン受容体の免疫染色．

質を伴わない症例，さらに胆管と交通を示す症例の多くは，嚢胞性拡張を示す IPNB，および高度の粘液産生を示す IPNB が肝胆道嚢胞腺腫/嚢胞腺癌と診断されていたと思われる[13]．膵臓で IPMN と MCN が別の腫瘍として分類・整理されてきたのと同じように，今後は，肝胆道 MCN とその他の嚢胞性腫瘍あるいは，嚢胞とは区別して扱うことが推奨される．

なお，肝胆道 MCN および嚢胞性拡張を示す IPNB，および高度の粘液産生を示す IPNB を除いた後に残る肝胆道系の嚢胞性腫瘍の解析は今後の検討課題である．肝嚢胞から発生する胆管癌も存在する．今後の研究が必要である．

おわりに

胆道癌に分類される肝門部胆管癌と肝内胆管癌に分類される傍肝門型の肝内胆管癌は肉眼像，組織像が類似しており，鑑別が困難な症例がみられる．これらの腫瘍は，傍肝門型胆管癌に含めて分類するのも一つの選択肢と考えられる．また，肝外胆管と肝内大型胆管の内腔に乳頭状に発育する腫瘍は IPNB と呼称され，前癌病変，境界病変あるいは高分化型の腺癌の形態を示し，胆管内腔の拡張を伴い，肝胆の MCN との鑑別が必要である．これら胆管癌あるいは胆管腫瘍の病理・病態の理解と分類が，現在重要な臨床課題となりつつある．

文　献

1) Nakanuma, Y., Curabo, M. P., Franceschi, S., et al.：Intrahepatic cholangiocarcinoma. Bosman, F. T., Carneiro, F., Hruban, R. H., et al.：WHO Classification of Tumours of the Digestive System；World Health Organization of Tumours (4th ed.). 217-224, IARC, Lyon, 2010
2) 日本胆道外科研究会 編：外科・病理 胆道癌取扱い規約(第5版)．金原出版，東京，2003
3) 日本肝癌研究会 編：臨床・病理　原発性肝癌取扱い規約(第5版)．金原出版，東京，2008
4) DeOliveira, M. L., Schulick, R. D., Nimura, Y., et al.：New staging system and a registry for perihilar cholangiocarcinoma. Hepatology　53；1363-1371, 2011
5) Chen, T. C., Nakanuma, Y., Zen, Y., et al.：Intraductal papillary neoplasia of the liver associated with hepatolithiasis. Hepatology　34；651-658, 2001
6) Zen, Y., Fujii, T., Itatsu, K., et al.：Biliary papillary tumors share pathological features with intraductal papillary mucinous neoplasm of the pancreas. Hepatology　44；1333-1343, 2006
7) Nakanuma, Y., Zen, Y. and Portman, B. C.：Dis-

eases of bile ducts. MacSween, R. N. M., Burt, A. D., Portman, B. C., et al. (eds.) : Pathology of the Liver (5th ed). Churchill Livingstone, London, 2011 (in press)
8) Nakanuma, Y., Hoso, M., Sanzen, T., et al. : Microstructure and development of the normal and pathologic biliary tract in humans, including blood supply. Microsc. Res. Tech. 38 ; 552-570, 1997
9) 梛野正人，神谷順一，上坂克彦，他：胆管癌の取扱い規約における肝門部，上部胆管癌の論点．肝胆膵 41 ; 551-556, 2000
10) Nakanuma, Y., Sato, Y., Harada, K., et al. : Pathological classification of intrahepatic cholangiocarcinoma based on a new concept. World J. Hepatol. 27 ; 419-427, 2010
11) Nakanuma, Y. : A novel approach to biliary tract pathology based on similarities to pancreatic counterparts : is the biliary tract an incomplete pancreas? Pathol. Int. 60 ; 419-429, 2010
12) Nakanuma, Y., Xu, J., Harada, K., et al. : Pathological spectrum of intrahepatic cholangiocarcinoma arising in non-biliary chronic advanced liver diseases. Pathol. Int. 61 ; 298-305, 2011
13) Zen, Y., Pedica, F., Patcha, V. R., et al. : Mucinous cystic neoplasms of the liver : a clinicopathological study and comparison with intraductal papillary neoplasms of the bile duct. Mod. Pathol. 24 ; 1079-1089, 2011

Summary

Pathology of Hilar and Intrahepatic Cholangiocarcinoma

Yasuni Nakanuma*, Motoko Sasaki*, Yasunori Sato*, Kenichi Harada* and Hiroko Ikeda**

Hilar cholangiocarcinoma and intrahepatic cholangiocarcinoma are reviewed in respect to anatomical location. Hilar cholangiocarcinoma is related to biliary tract carcinoma and intrahepatic cholangiocarcinoma of the perihilar area. They resemble each other grossly and histologically. They may be included in a unified concept of perihilar cholangiocarcinoma. Intraductal growing type biliary neoplasms, which occur in the intrahepatic and extrahepatic bile ducts, exhibit luminal dilatation and not infrequently mucin secretion. This type of neoplasm resembles mucinous cystic neoplasms of the hepatobiliary system. However, in the latter, ovarian-like stroma expressing progesterone and estrogen receptors are present. Intrahepatic cholagiocarcinoma, of the peripheral type, exhibit a mass-forming pattern, which is grossly different from perihilar intrahepatic cholangiocarcinoma.

Key words : cholangiocarcinoma, hilar cholangiocarcinoma, intraductal papillary neoplasm of bile duct, intrahepatic cholangiocarcinoma, hepatic mucinous cystic neoplasm

**Department of Human Pathology, Kanazawa University Graduate School of Medicine, **Pathology Diagnosis Service Section, Kanazawa University Hospital, 13-1 Takaramachi, Kanazawa-shi, Ishikawa 920-8640, Japan*