肝内結石症における肝内胆管癌発生のプロセス:胆管上皮層内腫瘍性病変BilIN分類の提案

メタデータ	言語: Japanese
	出版者:
	公開日: 2017-10-03
	キーワード (Ja):
	キーワード (En):
	作成者: 中沼, 安二, 板津, 慶太, 全, 陽
	メールアドレス:
	所属:
URL	http://hdl.handle.net/2297/39996

胆と膵 Vol. 28 (7) p. 527～532, 2007

肝内結石症における肝内胆管癌発生のプロセス —胆管上皮層内腫瘍性病変 BilIN 分類の提案—*

中沼安二[1)]・板津慶太[1)]・全　陽[2)]

要約：肝内結石症に合併する肝内胆管癌は多段階発癌を示す。2つの前癌病変が知られており，平坦な増殖を特徴とする胆管上皮層内腫瘍性病変 biliary intraepithelial neoplasia（BilIN）と胆管内乳頭状腫瘍である。BilIN 分類では，BilIN-1 が低異型度病変，BilIN-2 が高異型度病変，BilIN-3 は上皮内癌 carcinoma in situ である。BilIN ではその進展過程において，p21 の過剰発現，cyclin D1 の発現亢進がみられ，さらに MUC1，p53，MMP7，MT1-MMP は BilIN の進展過程で後期に過剰発現がみられ，浸潤部で高率に発現を示した。smad4，β-catenin や E-cadherin は BilIN 病変の進展と伴に発現が減少した。BilIN 分類を用いることにより，肝内結石症に合併する発癌機序を明らかにできると期待される。

Key words：肝内結石症，肝内胆管癌，前癌病変，胆管上皮内腫瘍性病変

はじめに

肝内結石症に胆道系腫瘍の発生することが従来より知られている[1~3)]。多くは肝内胆管癌で腺癌がほとんどであり（図1），診断時，進行した症例が多い。現在，進行胆管癌に対して外科的切除が唯一の根治的治療法であるが切除不能例も多く，また外科的切除可能例でもその予後は不良である。近未来的には，肝内結石症を含む胆管癌発生の高リスク疾患（原発性硬化性胆管炎，カロリ病，総胆管拡張症，肝吸虫症等）に合併する胆管癌の早期発見，徹底したスクリーニングが必要と考えられる[4~6)]。そのためにも，肝内結石症からの発癌機序とその病理形態像を明らかにすることが重要である。

肝内結石症に合併する肝内胆管癌は多段階発癌を示すことが知られており，これら合併例の非癌部胆管で，胆管上皮層に種々の異型度を示す胆管上皮病変がみられる[1,2,7~10)]。肝内胆管癌を合併しない肝内結石症でも類似の異型病変を結石含有胆管にみることがある。これらの異型病変の多くは顕微鏡レベルの病変で，われわれはこれら病変を胆管上皮層内腫瘍（biliary intraepithelial neoplasm, BilIN）と呼び，異型度により3段階に分類できることを提唱した[7,9)]。さらに，肝内結石症の一部の症例では，肉眼レベルでの乳頭状病変や胆管拡張，粘液の過剰産生を示す病変があり，これらの

図1　肝内結石症＋肝内胆管癌の剖検例。

* Cholangiocarcinogenesis in Hepatolithaisis：Proposal of Biliary Intraepithelial Neoplasia Classification for Preneoplastic and Early Neopalstic Biliary Lesion

1）金沢大学医学系研究科形態機能病理学（〒920-8640 金沢市宝町13-1）
2）金沢大学付属病院病理部

Presented by Medical*Online

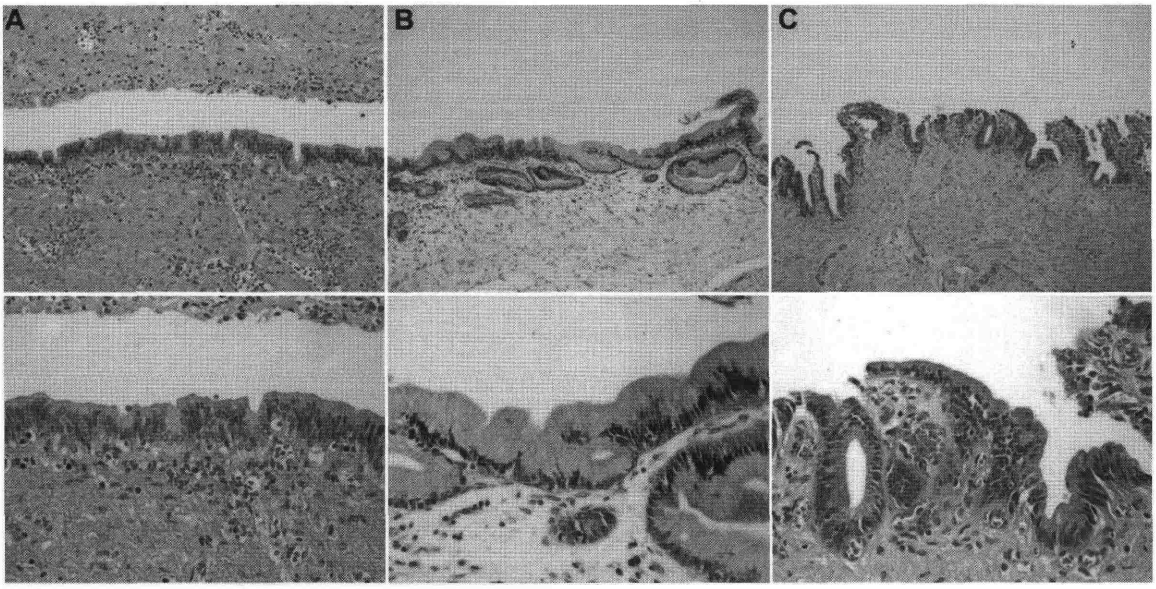

図 2　反応性の胆管上皮の増殖性病変の組織像。A，B，C は弱拡大と強拡大。

病変は膵での intraductal papillary mucinous neoplasm (IPMN) に類似することから胆管内乳頭状腫瘍 intraductal papillary neoplasm of bile duct (IPNB) と呼ばれている[2,8,11]。

本稿では，BilIN 分類の概要と BilIN 分類を基盤とした肝内胆管癌の多段階発癌過程での癌関連遺伝子の発現に関して述べる。なお，本稿では，胆管系を肝外胆管，肝門部胆管（左右胆管），肝内大型胆管（左右胆管の第 1～第 3 分枝程度），および肝内小型胆管に分類した[12]。そして，肝外胆管，肝門部胆管，それに肝内大型胆管を総称して大型胆管と呼ぶ。

I．BilIN 分類とその進展機序

1．BilIN 分類の歴史的背景とその妥当性

肝内結石症の肝内胆管被覆上皮および胆管付属腺に種々の異型病変の出現することが知られている[7~10]。これらの病変は顕微鏡的な病変であり，核の多層化，核の大小不同，濃染，さらには極性の乱れがみられる。これらの異型病変は肝内大型胆管および肝外胆管にみられ，肝内小型胆管（隔壁胆管，小葉間胆管）には通常認められない。これらは胆管上皮の低異型度ディスプラジアあるいは高異型度ディスプラジアと呼ばれてきた病変に相当する[13]。また，明らかな浸潤のない上皮内癌も知られている。いずれも多段階発癌を示す肝内胆管癌の前癌病変と考えられている。

現在，いくつかの臓器，例えば膵や子宮頸部，前立腺では，導管内あるいは粘膜での段階的な発癌機序と前癌あるいは初期癌病変の存在が注目されている。これらは一般的に，上皮内腫瘍 intraepithelial neoplasm (IN) の概念で検討されており，多段階発癌過程を経て癌化へと向かう一連の過程にあると考えられており，膵では PanIN 分類，子宮頸部では CIN 分類，前立腺では PIN 分類が提唱されている。しかし，その進展速度は不明であり，さらに癌へと進展しない例，可逆例もあると考えられる。そして現在，各段階に対応した癌関連遺伝子異常，形質の変化と同時に客観性のある病理組織学的な診断基準が検討されている。

われわれは，平成 16 年度厚生省特定疾患肝内結石症調査研究班（班長　杏林大学外科跡見裕教授）での発癌ワーキンググループで実施された多施設研究に参加し，肝内結石症にみられる胆管上皮層内増殖性あるいは異型病変は，反応性群（図 2），それに腫瘍性群に大きく分け得ることを確認した。そして，腫瘍性群を BilIN と呼び，BilIN-1，-2，-3 の 3 段階に分類した。BilIN-3 は上皮内癌 carcinoma in situ であり，BilIN-1（low grade dysplasia 低異型度病変）と BilIN-2（high grade dysplasia 高異型度病変）は腫瘍性ではあるが，癌とは言えないものとし，異型の程度により二分した。表 1 に主な診断基準を示し，また interobserver agreement で一致率の高かった BilIN-1，2，3 の代表的な組織像を図 3～5 に示す。BilIN は組織学的には平坦もしくは微小乳頭状病変を形成し，核型不整や細胞極性の乱れなど種々の程度の異型性を示す。前癌性腫瘍性病変から上皮内癌を経て浸潤癌に多段階発癌を示すと考えられている。

最近，この分類の妥当性と再現性を検討するため，主に国内の病理医を対象とした interoberver agree-

Presented by Medical*Online

表 1 BilIN（biliary intraepithelial neoplasia）分類

Hyperplasia or regenerative change （過形成あるいは反応性） *Micropapillary lesion*（*微小乳頭状病変*） Cellular increase is seen, though cellular/nuclear atypia are not evident or not suggestive of neoplasia. *Non-papillary lesion*（*非微小乳頭状病変*） Cellular increase is seen, though cellular/nuclear atypia are not evident or not suggestive of neoplasia.
BilIN-1（intraepithelial neoplasia, low-grade） *Micropapillary lesion*（*微小乳頭状病変*） Cellular/nuclear atypia are mild but suggestive of neoplasia, and cellular polarity is relatively preserved. *Non-papillary lesion*（*非微小乳頭状病変*） Cellular/nuclear atypia are mild or moderate but not enough for overt malignancy, and cellular polarity is minimally disturbed.
BilIN-2（intraepithelial neoplasia, high-grade） *Micropapillary lesion*（*微小乳頭状病変*） Cellular/nuclear atypia are evident but not enough for overt malignancy, and cellular polarity is relatively preserved. *Non-papillary lesion*（*非微小乳頭状病変*） Cellular/nuclear atypia are evident but not enough for overt malignancy, and disturbance of cellular polarity is mild or focal.
BilIN-3（carcinoma in situ） *Micropapillary lesion*（*微小乳頭状病変*） Cellular/nuclear atypia correspond to overt malignancy, or cellular polarity is disturbed focally or diffusely. *Non-papillary lesion*（*非微小乳頭状病変*） Cellular/nuclear atypia correspond to overt malignancy, or cellular polarity is diffusely disturbed.

ment study，さらに欧米，アジア諸国の肝臓病理医を対象としたinterobserver agreement studyを行った[7~10]。その結果，いずれの研究においても，このBilIN分類の妥当性を全ての参加者が認めた。この分類の再現性も認められたが，反応性病変とBilIN-1の鑑別で不一致例が多く，今後の検討課題と考えられる。

2．BilIN分類と癌関連蛋白の発現異常，発癌機序

①細胞周期蛋白の発現：BilINでのp21とcyclin D 1の発現変化を検討した。異型度が増すにしたがい，smad4の発現は減弱し，p21とcyclin D1の発現が亢進した（Nakanishi他，投稿中）。BilINからの多段階発癌にp21やcyclin D1発現亢進，smad4の発現低下が関与している可能性がある。p53はBilINの3例にしか発現は見られなかったが，ICC＋BilINでは10例（91%）で発現が見られた。P53は，BilINでは発癌過程の後期に発現亢進があった。どのような機序でp53が発現亢進しているかに関しては今後の研究が必要と考えられた。

②Matrix metalloproteinase（MMP）の発現：BilINでは，BilINの異型度の進展，特に基底膜を超えた間質への浸潤と伴に腫瘍細胞でのMMP7やMT1-MPの発現が明瞭になる。さらに，MMP-7の中等度～高度の発現は胆管癌での予後不良因子となることが明らかとなりつつある（Itatsu他，投稿準備中）。

③その他の蛋白，遺伝子の発現異常：胆管上皮の細胞接着や形態維持に関連するE-cadherinやβ-cateninの細胞膜での発現が，BilINの異型度の進展に関連して減少し，特に浸潤部での減少が明瞭である。胆管上皮細胞間の接着性の低下あるいは消失は，BilINのプログレッションに深く関係していると考えられる。粘液関連蛋白の発現に関して，BilINでは，BilIN-1，2，3と進展するに従い，MUC1の発現亢進が段階的に出現する。そして，浸潤性になるとその程度が強くなる[2]。なお，腸上皮化生を反映するMUC2やCK20等の発現はほとんどみられない。

3．胆管系腫瘍の病態把握へのBilIN分類の応用

現在，BilIN分類は提唱されたばかりであり，主に肝内結石症およびこれに合併した肝内胆管癌での診断や研究に用いられている。しかし，現実的には肝内結石症を合併しない肝内胆管癌が圧倒的に多く，さらに胆道系の悪性腫瘍は，肝外胆管，あるいは胆嚢により多くみられる。これらの腫瘍のいくつかは先行性胆道病変，たとえば胆管膵管合流異常，先天性形成異常，また原発性硬化性胆管炎に合併する症例もある。今回提唱したBilIN分類がこれら肝内結石症以外の胆管癌高リスク疾患にも応用可能かどうかの検討が必要である。さらには明らかな先行性胆道疾患の症例での癌関連病変，発癌機序の実態に関しても，早急の検討が必要と考えられる。

また，BilIN分類は，肝内大型胆管の被覆胆管上皮を中心に提案したが，胆管周囲付属線にも類似の腫瘍性あるいは異型病変の出現することが知られており[13,14]，BilIN分類応用の可能性も検討する必要がある。

II．BilINの類縁病変，疾患と鑑別診断

BilIN病変に類似した胆管上皮内病変が時々経験される。これら病変とBilINとの異同，また鑑別が今後の重要かつ緊急的な研究課題である。代表的なものを以下に示す。

1．反応性胆管上皮病変

慢性あるいは急性胆管炎において，肝内大型胆管の胆管被覆上皮の再生あるいは細胞障害を反映して，胆管上皮細胞に大小不同，核の異型等がみられることがある。これらの反応性胆管上皮病変とBilIN-1との鑑

Presented by Medical*Online

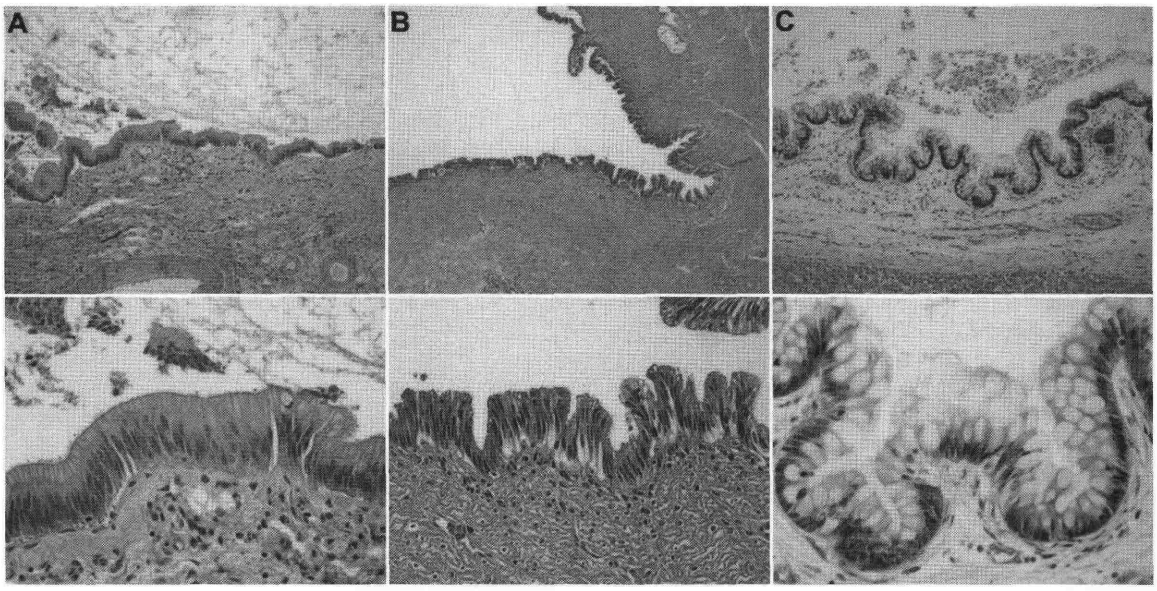

図 3　BilIN-1 の組織像。A，B，C は弱拡大と強拡大。

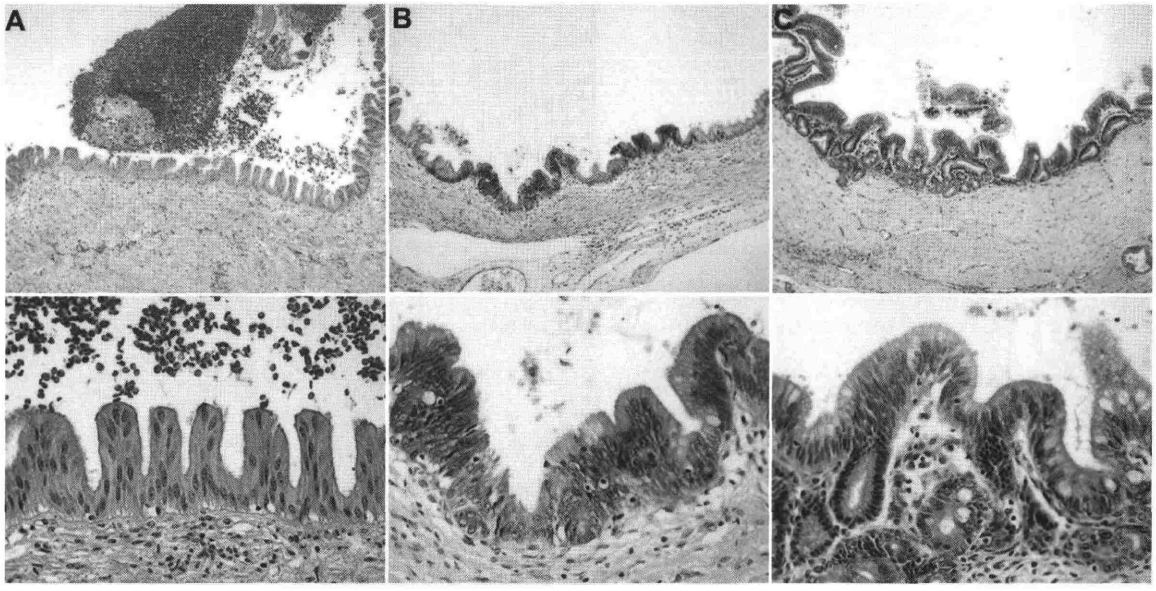

図 4　BilIN-2 の組織像。A，B，C は弱拡大と強拡大。

別は，表 1 に概略を示すが，具体例ではしばしば困難であり，interobserver agreement でも一致率が低い[7,9]。特に背景に急性炎症性変化がある場合は，診断に注意が必要である。

2．表層拡大進展を伴う胆管癌

大型胆管に発生する胆管癌の 15～20%前後の症例では，胆管癌の肝側あるいは十二指腸側の胆管粘膜に広範囲に胆管癌細胞の基底膜上の carcinoma in situ 様の表層進展像（表層拡大）がみられる[16]。この表層拡大部では，主腫瘍部での腫瘍細胞の分化度が高く，ブラインドでの検討では，殆どが BilIN-2 あるいは BilIN-3 に相当する異型度であった（Nakanishi 他，投稿中）。この病変の持つ病理学的な意義に関して，今後の検討が必要である。

3．胆管内乳頭状腫瘍 IPNB

拡張した大型胆管内で，乳頭状の増殖を示す腺癌あるいは異型上皮の腫瘍性増殖で，大量の粘液の産生・分泌をみる症例もある。著者ら[10]は当初，肝内結石症に合併する例を中心に発表したが，その後の検討では結石症を合併しない症例がほとんどであることが明らかとなりつつある。カロリ病に合併する症例もある。組織学的に高分化型の乳頭状腺癌あるいは絨毛状の腺癌であるが，いわゆる *in situ* 癌あるいは境界病変（高異型度あるいは低異型度のディスプラジア）あるいは

Presented by Medical*Online

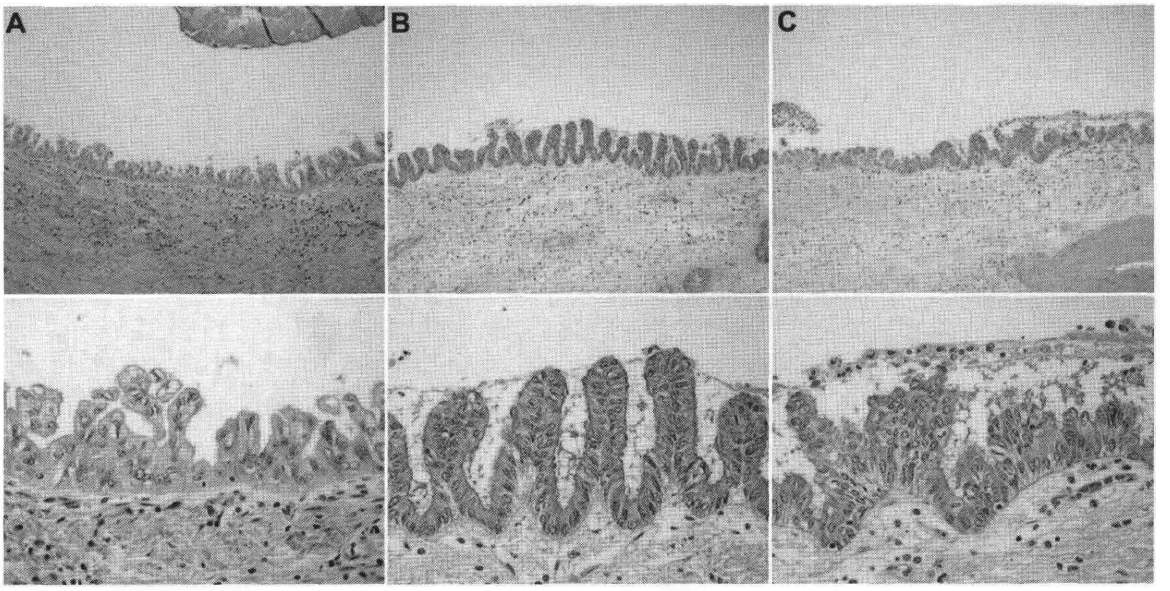

図 5 BilIN-3 の組織像。A，B，C は弱拡大と強拡大。

borderline malignancy もみられる[8]。これらの病態は膵の IPMT に類似していることから，胆管内乳頭状腫瘍 IPNB と呼ぶことが提唱されている。IPMN に較べ，高度の粘液産生を示す例が少ないと考えられている。この IPNB の主腫瘍部周囲あるいは離れた胆管粘膜に，BilIN に類似する胆管上皮の異型病変をみる。肝内の小型胆管にまで病変が波及している例もある。上述した胆管癌の表層拡大部に相当する上皮内病変と考えられるが，今後の検討が必要である。

4．Cancerization

膵癌，特に浸潤性に発育する進行性の膵管癌では，非腫瘍性の膵管内に浸潤し，上皮内癌様に胆管上皮内を増殖，進展することが知られており，cancerization と呼ばれる[17]。胆管でも類似の所見が存在し，高度の異型像を示し，古典的な胆管癌を胆管内腔にみることがある。特に，肝実質に結節性の胆管癌があり，さらに肝内大型胆管あるいは肝門部胆管内に上皮内癌病変がみられる場合，末梢型の肝内胆管癌が大型胆管で cancerization を示しているのか，あるいは肝門部原発の胆管癌で肝実質に転移したのかの鑑別を詳細に行う必要がある。今後の大きな検討課題である。

ま と め

胆管癌の前癌病変あるいは早期病変として，胆管上皮内腫瘍性病変 biliary intraepithelial neoplasia (BilIN) 分類を提唱し，その組織学的特徴，さらに多段階に対応して種々の癌関連遺伝子の発現増強，発現低下のみられることを述べた。BilIN の確立とその正確な診断，さらにはこれらの病変に対する研究的アプローチが，胆管癌の根治的治療に必要と思われる。この BilIN システムが，先行性胆管病変のない胆管癌全体の発癌プロセスとなるのかどうか，胆管付属腺にも応用可能かは，今後の研究にかかっている。

参 考 文 献

1) Nakanuma Y, Terada T, Tanaka Y, et al.：Are hepatolithiasis and cholangiocarcinoma aetiologically related？A morphological study of 12 cases of hepatolithiasis associated with cholangiocarcinoma. Virchows Arch A Pathol Anat Histopathol **406**：45-58, 1985.
2) Nakanuma Y, Hoso M, Sanzen T, et al.：Microstructure and development of the normal and pathologic biliary tract in humans, including blood supply. Microsc Res Tech **38**：552-570, 1997.
3) Portman BC, Nakanuma Y：Diseases of bile ducts. In：MacSween's Pathology of the Liver (Eds. Burt AD, Portman BC, Ferrell LD) Churchill Livingstone 5th ed.：517-581, 2006.
4) Yamato T, Sasaki M, Hoso M, et al.：Intrahepatic cholangiocarcinoma arising in congenital hepatic fibrosis：report of an autopsy case. J Hepatol **28**：717-722, 1998.
5) Nakanuma Y, Harada K, Katayanagi K, et al.：Definition and pathology of primary sclerosing cholangitis. J Hepatobiliary Pancreat Surg **6**：333-342, 1999.
6) Nakanuma Y, Harada K, Ishikawa A, et al.：Anatomic and molecular pathology of intrahepatic cholangiocarcinoma. J Hepatobiliary Pancreat Surg

Presented by Medical*Online

10 : 265-281, 2003.
7) Zen Y, Aishima S, Ajioka Y, et al. : Proposal of histological criteria for intraepithelial atypical/proliferative biliary epithelial lesions of the bile duct in hepatolithiasis with respect to cholangiocarcinoma : preliminary report based on interobserver agreement. Pathol Int **55** : 180-188, 2005.
8) Zen Y, Sasaki M, Fujii T, et al. : Different expression patterns of mucin core proteins and cytokeratins during intrahepatic cholangiocarcinogenesis from biliary intraepithelial neoplasia and intraductal papillary neoplasm of the bile duct--an immunohistochemical study of 110 cases of hepatolithiasis. J Hepatol **44** : 350-358, 2006.
9) Zen Y, Fujii T, Itatsu K, et al. : Biliary papillary tumors share pathological features with intraductal papillary mucinous neoplasm of the pancreas. Hepatology **44** : 1333-1343, 2006.
10) Zen Y, Adsay V, Bardadin K, et al. : Biliary intraepithelial neoplasia : An international interobserver agreement study and proposal of the revised diagnostic criteria Modern Pathol **20** : 701-709, 2007.
11) Chen TC, Nakanuma Y, Zen Y, et al. : Intraductal papillary neoplasia of the liver associated with hepatolithiasis. Hepatology **34** : 651-658, 2001.
12) Nakanuma Y, Hoso M, Sanzen T, et al. : Microstructure and development of the normal and pathologic biliary tract in humans, including blood supply. Microsc Res Tech **38** : 552-570, 1997.
13) Terada T, Nakanuma Y, Ohta T, et al. : Histological features and interphase nucleolar organizer regions in hyperplastic, dysplastic and neoplastic epithelium of intrahepatic bile ducts in hepatolithiasis. Histopathology **21** : 233-240, 1992.
14) Terada T, Nakanuma Y : Pathological observations of intrahepatic peribiliary glands in 1,000 consecutive autopsy livers. II. A possible source of cholangiocarcinoma. Hepatology **12** : 92-97, 1990.
15) Nakanuma Y, Sripa B, Batanasapt V, et al. : Intrahepatic cholangiocarcinoma. Pathology and Genetics. Tumours of the Digestive System. World Health Organization of Tumours (eds. SR Hamilton, LA Aaltonen), 173-180, IARC Press, Lyon, 2000.
16) Sakamoto E, Nimura Y, Hayakawa N, et al. : The pattern of infiltration at the proximal border of hiliar bile duct carcinoma : A histlogical analysis of 62 resected cases. Ann Surg **227** : 405-411, 1998.
17) Albores-Saavedra J, Wu J, Crook T, et al. : Intestinal and oncocytic variants of pancreatic intraepithelial neoplasia. A morphological and immunohistochemical study. Ann Diagn Pathol **9** : 69-76, 2005.

*　　*　　*

Presented by Medical*Online