難治性滲出性中耳炎および鼓膜アテレクターシスに対する Subannular tube の効果

メタデータ	言語: Japanese
	出版者:
	公開日: 2017-10-03
	キーワード (Ja):
	キーワード (En):
	作成者: 丸山, 裕美子, 飯野, ゆき子, 吉崎, 智一
	メールアドレス:
	所属:
URL	http://hdl.handle.net/2297/45896

小児耳 2016; **37**(1): 11-19

原　著

難治性滲出性中耳炎および鼓膜アテレクターシスに対する Subannular tube の効果

丸山裕美子[1)]，飯野ゆき子[2)]，吉崎 智一[3)]

1）黒部市民病院　耳鼻いんこう科

2）東京北医療センター　耳鼻咽喉科

3）金沢大学　耳鼻咽喉科・頭頸部外科

当院では2013年２月より難治性滲出性中耳炎または鼓膜アテレクターシスに対し鼓膜輪下より鼓室内に T-tube を留置する subannular tube（SAT）法をおこなってきた。SAT 法を選択した症例は４症例７耳であり，SAT 法を施行した際の年齢の平均値は7.2（中央値８）歳，男児２例，女児２例であった。SAT までの病悩期間は平均56.7（中央値：57）カ月であり，この間に平均2.0回の経鼓膜チューブの挿入術がなされていた。SAT 挿入後気導聴力は平均22.7 dB 改善した。SAT 後チューブが自然脱落した耳は３耳であり１耳で鼓膜穿孔の自然閉鎖を認めているが，すべての耳で滲出性中耳炎や鼓膜アテレクターシスの再発なく経過している。SAT 法はこれまで対応に苦慮してきた難治性滲出性中耳炎や鼓膜アテレクターシスに対する一選択肢となると考えられる。

キーワード：subannular tube，難治性滲出性中耳炎，鼓膜アテレクターシス

はじめに

小児の滲出性中耳炎は日常診療において診療する機会の多い疾患であるが，時に保存的加療に抵抗性で，一般的な経鼓膜的換気チューブ（以後鼓膜チューブ）挿入後にも早期に鼓膜チューブが自然脱落したり，十分な観察期間の後に鼓膜チューブ抜去をおこなっても滲出性中耳炎を再発したりするなど，管理困難な症例にであうことがある。また鼓膜アテレクターシス（atelectatic ear）や癒着性中耳炎に対する標準的加療は未だ確立しておらず，対応に難渋する。鼓室内の換気を整え，滲出性中耳炎や鼓膜アテレクターシスから癒着性中耳炎さらには真珠腫性中耳炎への進行を防ぎ，乳突蜂巣の発育を促すことは，小児の耳科学的長期的予後のために重要と考えられる。2013年より当院では小児の難治性中耳炎症例および鼓膜アテレクターシスに対し subannular tube（以後 SAT）法を取り入れてきた。SAT 法とは，菲薄化や鼓室内に接着から癒着した鼓膜を介することなく，外耳道皮下から鼓膜輪下を経由し T-tube を挿入することにより，鼓室の排液路および換気路を確保し，鼓室の乾燥と含気を目指す方法である[1,2)]。今回当院において SAT 法を施行した症例について検討をおこなったので，ここに報告する。

黒部市民病院耳鼻いんこう科（〒938-8502　富山県黒部市三日市1108-1）

表 1　症例一覧

症例	SAT 挿入時の年齢（歳）	性別	SAT 挿入耳
1	9	男	両
2	8	男	両
3(右耳)	4	女	右
3(左耳)	5	女	左
4	10	女	左

症例はのべ 4 例，7 耳であり，SAT 法を施行した際の年齢は平均7.2歳，男児 2 例，女児 2 例であった。

症　　例

当院で SAT 法を施行した症例は 4 症例，7 耳である（表 1）。SAT 挿入時の年齢は 4 歳から10歳（平均7.2歳，中央値 8 歳）であり，性別は男児 2 例，女児 2 例であった。次に症例を提示する。

〈症例 1〉

年齢，性別：9 歳 5 カ月男児

現病歴：4 歳時に保存的加療に抵抗性の両滲出性中耳炎に対し両鼓膜チューブ挿入。6 歳時に両鼓膜チューブ抜去と共に慢性扁桃炎，鼾に対し両側口蓋扁桃摘出術およびアデノイド切除術を施行するも，鼓膜穿孔閉鎖と共に両滲出性中耳炎が再発。鼻副鼻腔炎やアレルギー性鼻炎の治療も併用するものの外来通院治療に抵抗性であり，7 歳時に両滲出性中耳炎から鼓膜アテレクターシスに対し両鼓膜チューブ挿入術を施行。9 歳 2 カ月時に両鼓膜チューブ抜去の後，鼓膜穿孔閉鎖と共に両滲出性中耳炎から鼓膜アテレクターシスを再発した。図 1a，b に SAT 挿入前の両鼓膜所見，聴力検査結果を示す。右耳の伝音難聴をみとめ，右鼓膜は強く陥凹し緊張部で岬角に接しており，また左耳はツチ骨短突起の突出，弛緩部および鼓膜後方の陥凹傾向をみとめたため，9 歳 5 カ月時に全身麻酔下 SAT 挿入術をおこなった。手術手技としては，まず外耳道後方に浸潤麻酔を施行の後，外耳道の後下方において鼓膜輪より 5 mm 程外側から曲テ

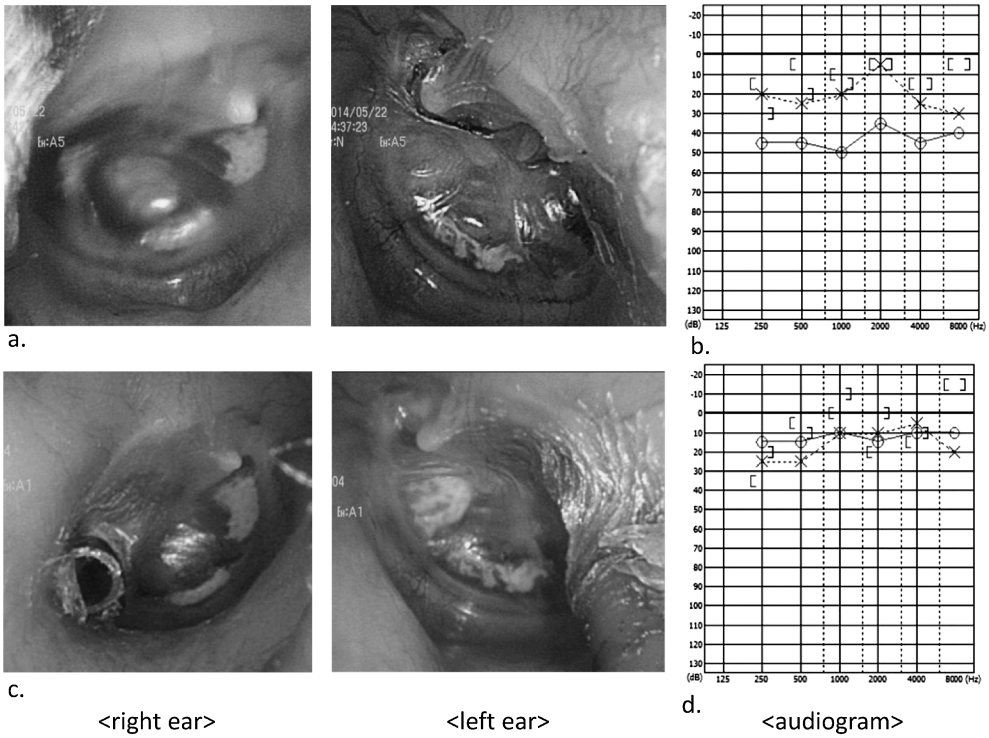

図 1　症例 1 の SAT 前後の鼓膜所見と聴力検査結果
a.　術前鼓膜所見。b.　術前聴力検査結果。c.　術後鼓膜所見。d.　術後聴力検査結果。

ラメスで約 6～10 mm の弧状皮膚切開を骨膜下までおこなった。次に外耳道皮膚および骨膜切開部位より骨膜下に剥離をおこない，鼓膜輪下を経由する形で鼓室内まで tympanomeatal flap を作成した後，鼓室内の吸引と生理食塩水による洗浄を十分におこない，皮膚切開部より tympanomeatal flap および鼓膜輪下経由で鼓室内に T-tube（ATOS Medical 社，Tympo Vent 1.3 mm–6 mm）の留置をおこなった。チューブ挿入は T-tube の鼓室内留置部となる両先端を，耳用鉗子を用いて閉じるように把持して tympanomeatal flap 下をくぐらせ，鼓膜輪を超えた時点でゆっくりと把持を解除するようにし，両先端が鼓室内で従来の形に拡がり安定していることを確認し手術を終了した。SAT 挿入後鼓膜所見および聴力の改善が認められた（図 1d，e）。以後 SAT 挿入状態で順調に経過している。

〈症例 2〉

年齢，性別：8 歳 7 カ月男児

現病歴：3 歳時に外来加療に抵抗する両滲出性中耳炎に対し両鼓膜チューブを挿入した。右鼓膜チューブの自然脱落の後に右滲出性中耳炎が再発し 4 歳時に右耳に再度鼓膜チューブ挿入したが，再度自然脱落と再発を認めたため 5 歳時に右鼓膜チューブ挿入と共に左鼓膜チューブを交換した。6 歳時に両鼓膜チューブ自然脱落と共に両滲出性中耳炎から鼓膜アテレクターシスの再発があり，7 歳 6 カ月時両鼓膜チューブ挿入と共にアデノイド切除術を施行したが，7 歳 7 カ月時左鼓膜チューブが鼓室内に陥頓し摘出術を必要とした。その後左鼓膜穿孔は自然閉鎖し滲出性中耳炎から鼓膜アテレクターシス再発，7 歳11ヶ月時に右鼓膜チューブが自然脱落した後右も再発を認めた。以上の経過から本症例では 3 歳から 7 歳までの期間に滲出性中耳炎から鼓膜アテレクターシスに対し右耳 4 回，左耳 3 回の鼓膜チューブ挿入がなされた。図 2a，b に SAT 挿入前の児の鼓膜所見，聴力検査結果をしめす。鼓膜は色調暗く強く陥凹し，両耳の伝音性難聴が認められた。図 2c，d は SAT 後の鼓膜所見および聴力検査結果である。鼓室は含気化され鼓膜の色調および陥凹は改善し，また伝音性難聴も回復した。1 年以内に繰り返された換気チューブ挿入は 9 歳時不要であったが，術後18カ月目に右鼓膜穿孔の拡大をみとめ右 SAT の摘出をおこなった。現時点までのところ右鼓膜穿孔は閉鎖なく耳漏なく経過観察中である。

〈症例 3〉

年齢，性別：4 歳 4 カ月女児（右 SAT 挿入時）

現病歴：2 歳 5 カ月時より両滲出性中耳炎に対し他院で通院加療をおこなうも十分な改善を得られず 4 歳 3 カ月時鼓膜チューブ目的に当院に紹介初診した。初診時の鼓膜所見では右鼓膜は緊張部で岬角に接しておりまた弛緩部の陥凹が認められた（図 3a）。左鼓膜は緊張部に陥凹を認めるものの弛緩部の陥凹は軽度であり（図 4a），中耳 CT では乳突蜂巣の発育は右が左に比較し不良と考えられた。ご本人ご家族と十分に相談のうえ右耳に SAT，左耳に鼓膜チューブ挿入をおこなった。術後右鼓膜色調および陥凹は改善し（図 3b），左鼓膜所見も改善した（図 4b）。その後 4 歳 9 カ月時（初回手術から 5 カ月後）に左鼓膜チューブが自然脱落した。左鼓膜穿孔は自然閉鎖し術後10カ月目には滲出性中耳炎が再発（図 4c）した。保存的加療をおこなったが，治療に抵抗し鼓膜陥凹が悪化（図 4d），初回手術から13カ月目には鼓膜の岬角接触と鼓膜上痂疲出現が認められた（図 4e）。ご本人ご家族と相談の上，5 歳 5 カ月時左耳に SAT を挿入した（図 4f）。以後左耳は安定している，右耳の経過であるが，術後12カ月目に鼓膜穿孔拡大をみとめ（図 3c），14カ月目に外来受診前に自然脱落したとのことで診察時右鼓膜穿孔確認された（図 3d）。経過観察をおこなったところ術後22カ月目（自然脱落後 8 カ月目）に穿孔の閉鎖が確認された（図 3e）。22カ月目には鼓膜輪の挙上を疑う所見をみとめたが，術後24カ月目には鼓膜輪の位置も正常化した（図 3f）。なお鼓膜穿孔閉鎖後も滲出性中耳炎や鼓膜アテレクターシスの再発は

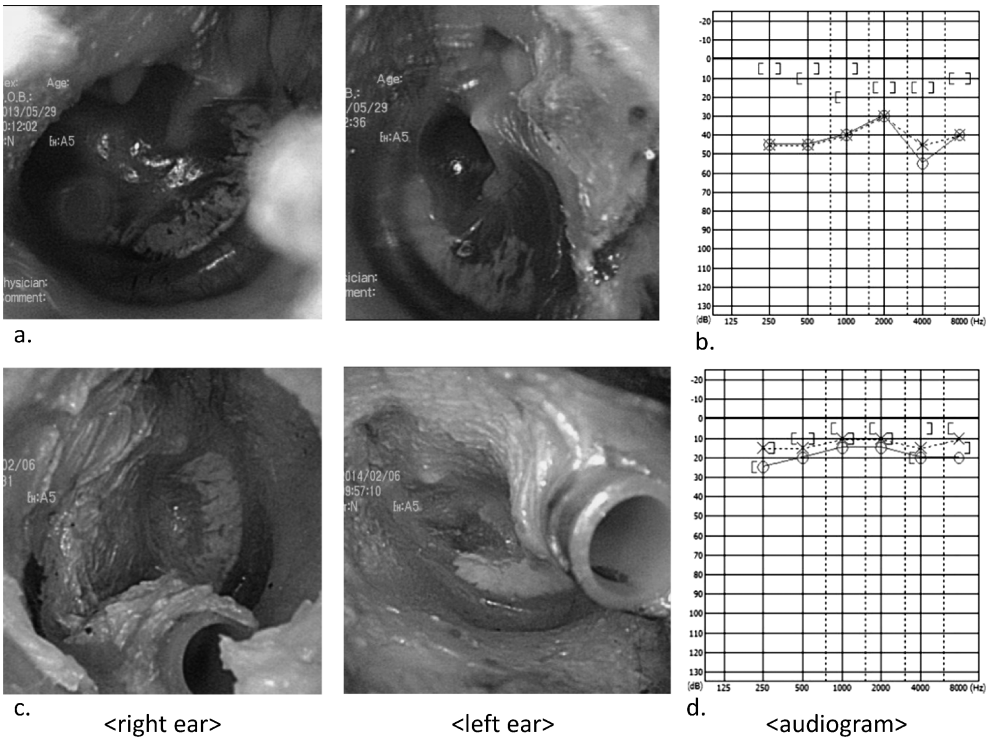

図２　症例１の SAT 前後の鼓膜所見と聴力検査結果
a.　術前鼓膜所見。b.　術前聴力検査結果。c.　術後鼓膜所見。d.　術後聴力検査結果。

認められない。

〈症例４〉

年齢，性別：10歳２カ月女児

現病歴：乳幼児期に反復性中耳炎の既往あり。１歳６カ月頃より化膿性中耳炎の反復は軽減したものの両滲出性中耳炎の状態となり，鼓室内の陰圧と中耳腔の液体貯留が継続した。４歳１カ月時に右滲出性中耳炎，左鼓膜アテレクターシスに対し両鼓膜チューブ挿入をおこなった。右耳は５歳３カ月時に鼓膜チューブが自然脱落し鼓膜穿孔が閉鎖したが，以後滲出性中耳炎の再発を認めていない。左耳については鼓膜チューブの自然脱落を認めなかったため７歳１カ月時にチューブを抜去したところ，抜去後14カ月間鼓膜穿孔が残存し，その間４回の耳漏を認めた。８歳３カ月時に左鼓膜穿孔が閉鎖し１カ月後には滲出性中耳炎が再発，保存的加療に抵抗し８歳10カ月時には鼓膜アテレクターシスの状態に至った。９歳１カ月時に気管支喘息を初発し小児科に入院加療の経過あり，左耳鼓膜アテレクターシス継続に対し９歳６カ月時に左鼓膜チューブを挿入したが，10歳１カ月で自然脱落し鼓膜アテレクターシスの再発を認めたため（図 5a），10歳２カ月時に左 SAT 挿入をおこなった。術前後の聴力はともに30.0 dB（４分法）と聴力の改善は認められなかったが（図 5c，f）鼓膜所見の改善（図 5b）がみとめられた。しかし10歳８カ月時には SAT 挿入部の鼓膜穿孔の拡大あり SAT を抜去した（図 5d）。11歳２カ月現在までのところ，鼓膜穿孔は残存も縮小傾向（図 5e），聴力23.8 dB であり，SAT 挿入後は耳漏出現や鼓室粘膜腫脹などは認めていない。現在経過観察中である。

表２に各耳について SAT 挿入までの滲出性中耳炎もしくは鼓膜アテレクターシスの病悩期間，鼓膜チューブ挿入回数，SAT 挿入前後の気導聴力の変化をしめす。SAT 挿入までの病

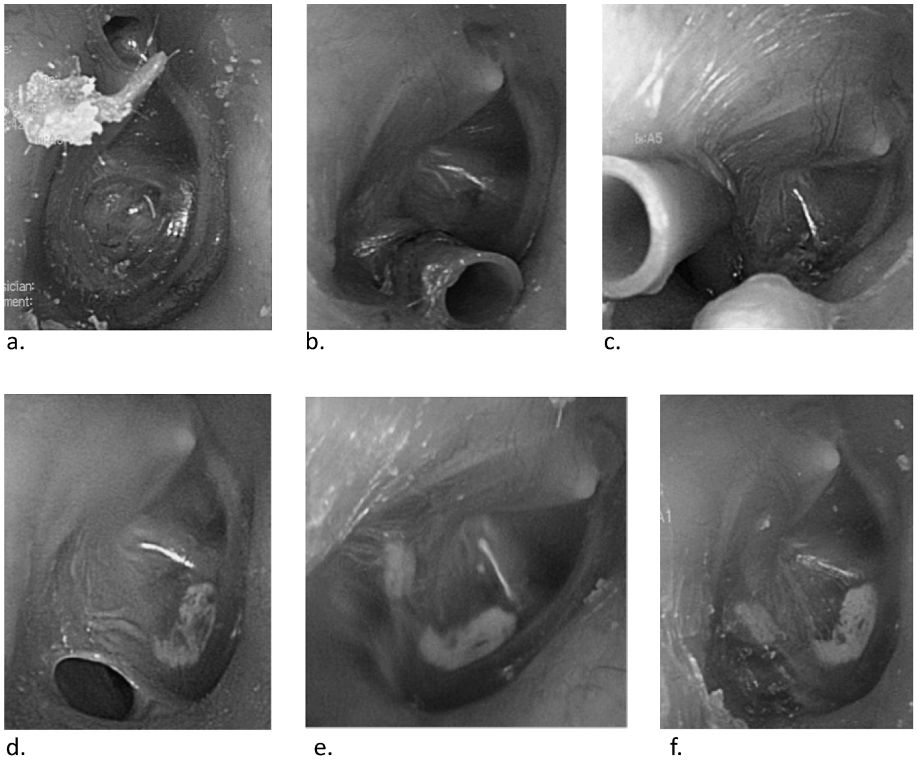

図3　症例3の右鼓膜所見の変化
a.　初診時。b.　SAT 挿入後。c.　術後12カ月目。鼓膜穿孔の拡大傾向を認めた。d.　術後14カ月目。T-tube は自宅で自然脱落したとのこと。鼓膜穿孔残存，鼓室内は乾燥し，含気を認めた。e.　術後22カ月目（自然脱落後8カ月目）。鼓膜穿孔は自然閉鎖した。鼓膜輪の軽度挙を疑う所見が認められた。f.　術後24カ月目（自然脱落後10カ月目）。鼓膜輪の位置が正常化している様子が観察された。鼓膜穿孔閉鎖後も滲出性中耳炎や虚脱時の再発は認められていない。

悩期間は平均約4年8カ月間であり，この間に平均2.0回の鼓膜チューブ挿入術がなされていた。また SAT 挿入前後の気導聴力は平均22.7 dB の改善が認められたことが確認された。現在までのところ7耳中3耳の SAT が脱落し（症例2右耳，症例3右耳，症例4左耳），このうち1耳の鼓膜穿孔閉鎖が確認されており，いずれの症例も SAT 法施行後は滲出性中耳炎や鼓膜アテレクターシスの再発なく経過している。

考　　察

鼓膜アテレクターシスとは，鼓膜が菲薄化して，耳小骨や鼓室内側壁と鼓膜が接した状態であり，癒着性中耳炎とは炎症の遷延や急性炎症によって鼓膜内面と鼓室内側壁を覆う中耳粘膜が失われ，両者が癒着した状態で真珠腫への移行や耳小骨連鎖に影響を与える可能性が高くなるとされる[3]。日常診療において鼓膜が極度に陥凹し鼓室内側壁や耳小骨に接していた場合，耳管通気やニューマチック・オトスコープを用いても接着であるのか癒着にいたっているのか判断しがたい症例を経験する。また癒着性中耳炎を疑い鼓膜チューブ挿入を予定した症例において，全身麻酔導入時のマスク換気により鼓膜が浮き上がってくる場合も経験する。できることならば癒着に至る前に鼓室内陰圧を解除したいし，また癒着にいたった場合も持続的な換気孔の確保は病状の更なる進行を予防できるかもしれない。滲出性中耳炎が真珠腫に移行するかどうかについては，その発生頻度は1％以下とされる[4]が，初回チューブ留置の年齢が高いこ

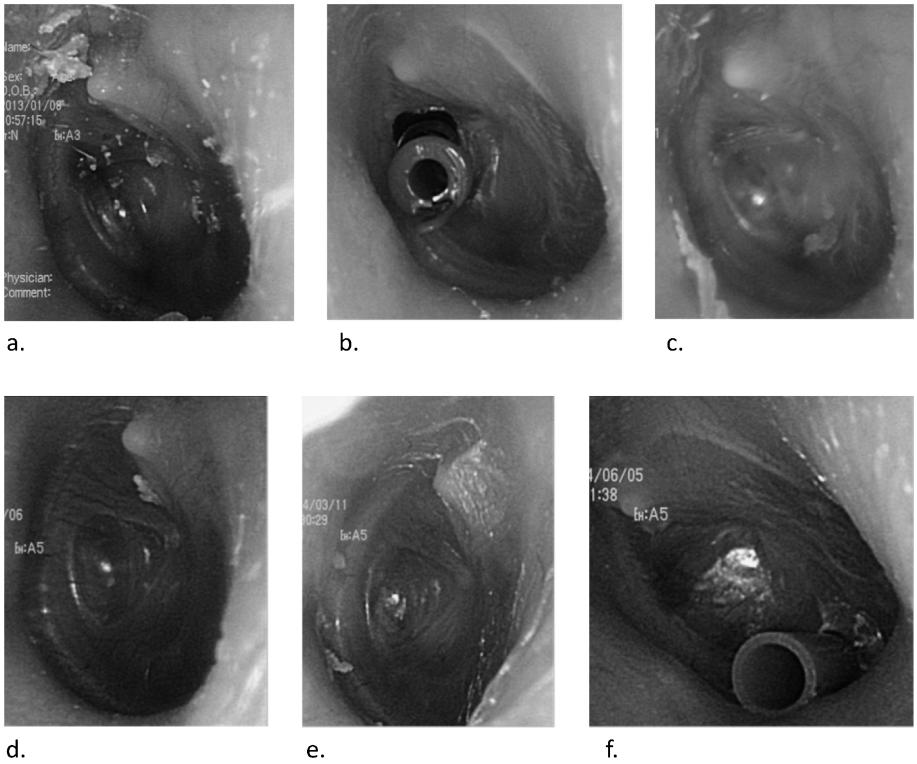

図４　症例３の左鼓膜所見の変化
a.　初診時。b.　鼓膜チューブ挿入後。c.　鼓膜チューブ後10カ月目。左鼓膜チューブは術後５カ月目に自然脱落し，鼓膜穿孔の自然閉鎖と共に滲出性中耳炎の再発をみとめた。d.　鼓膜チューブ後12カ月目。鼓膜緊張部の菲薄な部分における鼓膜陥凹の悪化が認められた。e.　鼓膜チューブ後13カ月目。鼓膜陥凹の悪化，鼓膜の岬角への接触，鼓膜上の痂疲付着が認められた。f.　SAT 挿入後。鼓膜所見は改善した。以後経過良好である。

とは真珠腫発生率の上昇に関与しており，１歳遅れるごとにリスクが10％上昇するとする報告もあり[5]，耳管機能の発育が見込み難い症例に対しては，チューブ挿入をむやみに先延ばしせずにおこなうことが真珠腫への進展予防につながるとされている[3]。しかしながら鼓膜チューブを挿入しても早期に自然脱落し鼓膜穿孔閉鎖と共に滲出性中耳炎や鼓膜アテレクターシスを再発する症例もあり，対応に苦慮してきた。

SAT は1960年に Ersner と Alexander[1] によって提唱され，1968年に Simonton[2] によって実施された。SAT はチューブ留置期間を延長し，鼓膜に損傷をきたさない方法とされており，難治性滲出性中耳炎や鼓膜硬化症，鼓膜陥凹や癒着，鼓膜アテレクターシスに対し用いた報告が散見される[6,7]。Cloutier[8] らは小児の癒着性中耳炎や重症の鼓膜アテレクターシスに対する SAT の効果を190患児316耳についてレトロスペクティブな調査をおこなっており，耳管機能障害のある癒着性中耳炎や高度鼓膜アテレクターシスにたいして長期間の中耳換気を保つ安全で有効な方法であるとしている。また Saliba[9] らは反復性，慢性滲出性中耳炎および鼓膜アテレクターシスに対し SAT を挿入した234耳と鼓膜チューブを挿入した216耳について調査し，SATは鼓膜チューブに比較し有意に長い期間の留置が可能であり，術後経過について耳漏，チューブ閉塞などの点で SAT が鼓膜チューブに比較し有意に経過が良好であったと報告している。当院での症例においても，病悩期間平均４年８カ月のうちに平均2.0回の鼓膜チューブ挿入がなされたにも関わらず難治性

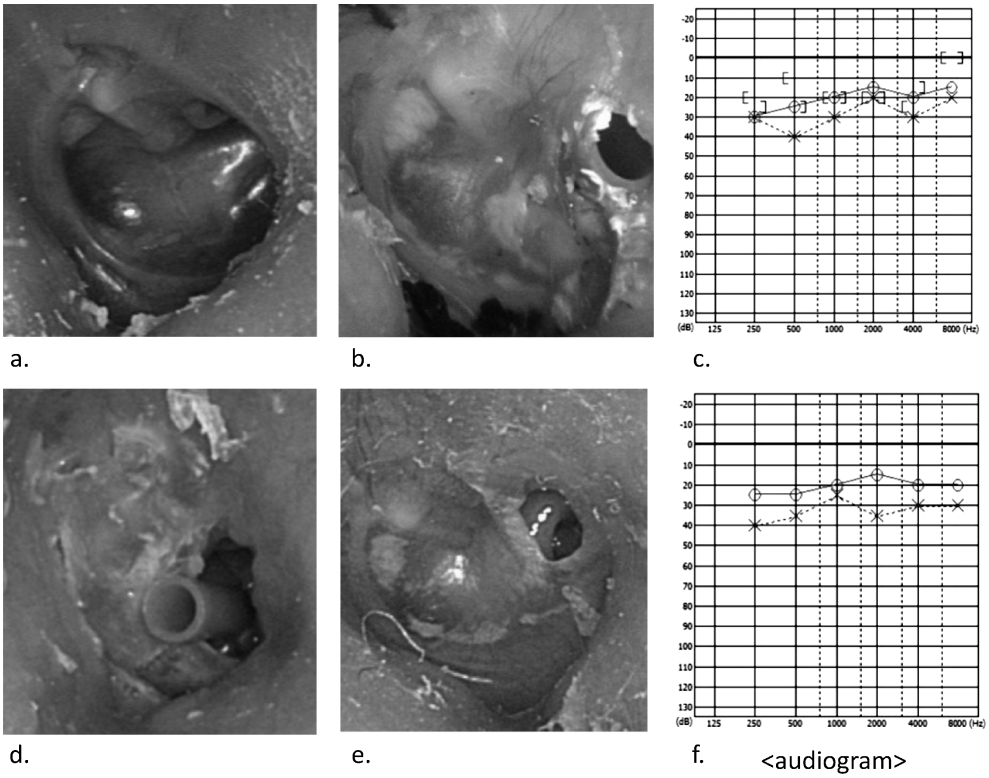

図 5　症例 4 の左鼓膜所見と聴力検査結果
a.　術前鼓膜所見。b.　SAT 挿入後。c.　術前聴力検査結果。d.　術後 6 カ月目。鼓膜穿孔の拡大あり SAT を抜去した。e.　術後12カ月目。鼓膜穿孔は残存も縮小傾向，耳漏や鼓室内粘膜浮腫は認められない。f.　術後聴力検査結果。

で再発をみとめた 7 耳の難治性滲出性中耳炎もしくは鼓膜アテレクターシス症例において，SAT 挿入後良好な経過をたどっている。ただし SAT は鼓膜チューブ挿入に比較し侵襲が大きく，小児の場合は全身麻酔が必要となる。また本邦での施行件数や長期経過観察例がきわめて少なく，適切な適応の検討とご本人ご家族への十分な説明と同意が重要と考えられる。当院においては平均病悩期間が約 4 年 8 カ月，SAT 挿入以前の鼓膜チューブ挿入回数が平均2.0回，平均年齢が7.2歳であることがしめすように，一般的な治療法で改善が得られず，滲出性中耳炎に罹患しやすい乳幼児期を超えてもなお中耳腔の十分な含気が得られない耳を対象としてきた。病態としては，滲出性中耳炎に対する標準的加療に抵抗性で鼓膜アテレクターシスに至っているかもしくは癒着性中耳炎が疑われる耳で，耳管機能および中耳ガス交換能が比較的強く障害されていると考えられ，中耳 CT により先天性真珠腫をふくめたその他の耳疾患が否定されかつ乳突蜂巣の発育が不良な耳についてその適応を検討し，ご本人ご家族に鼓膜チューブと SAT それぞれの方法について説明した後に，SAT の希望と同意を得た場合に施行してきた。SAT は鼓膜を経由しないため，鼓膜の菲薄化や石灰化にかかわらず挿入することが可能である。また鼓膜の陥凹がつよく経鼓膜的換気チューブ挿入をおこなう部位が確保困難な症例についても安定した鼓室換気路を保つことができる。さらに経鼓膜的チューブ留置の場合，鼓膜の migration によるチューブの移動や脱落があり得るが，SAT の場合は migration による影響が従来のチューブに比較し少ないものと考えられる。SAT の留置期間については

表２　７耳における臨床経過一覧

手術耳	SAT 前鼓膜チューブ挿入回数(回)	SAT 挿入までの病悩期間	術前聴力(dB)	術後聴力(dB)	術前後の聴力変化(dB)
症例１右	2	５年０カ月	45	13.75	31.25
症例１左	2	５年０カ月	17.5	12.5	5
症例２右	4	４年９カ月	38.75	16.25	22.5
症例２左	3	４年９カ月	38.75	11.25	27.5
症例３右	0	１年11カ月	検査不可	13.75	
症例３左	1	３年０カ月	63.75	13.75	50
症例４左	2	８年８カ月	30	30	0

SAT 法を選択した７耳について SAT 前に鼓膜チューブを挿入した回数，SAT までの病悩期間，術前後の気導聴力と術前と術後の聴力の差をしめす。SAT までの病悩期間は平均４年８カ月であり，この間に平均2.0回の経鼓膜チューブの挿入術がなされていた。SAT 挿入後気導聴力は平均22.7 dB 改善した。

従来の鼓膜チューブ同様[3]に２〜３年をめどにしていく予定であるが，穿孔の拡大によりチューブが脱落した症例については，これまで経鼓膜的チューブの脱落や抜去の後に難治性の滲出性中耳炎や鼓膜アテレクターシスを再発している症例がほとんどであるため，現在までのところ即座の鼓膜穿孔閉鎖処置はおこなわず経過観察中である。

なお，当院における SAT 挿入の工夫点であるが，過去に外耳道後方からの挿入が紹介されている[7]が，本法の適応症例は鼓膜が高度陥凹もしくは癒着している症例であり，耳小骨や鼓索神経の位置関係に変位が生じている可能性も考慮してチューブ挿入位置を前下方から後下方（頭側を12時とした場合の３時〜８時方向）とする方法をおこなっている（図６）。外耳道切開創はまた Cloutier ら[8]の報告に準じ，初期には SAT 挿入後術創上にガーゼタンポンなどによる外耳道の圧迫をおこなっていたが，近年は圧迫をおこなわず経過観察をおこなっているが，現在までのところ術創およびチューブ安定化に大きな問題は認めていない。術後は１〜３カ月毎の経過観察をおこなっており，耳漏や耳

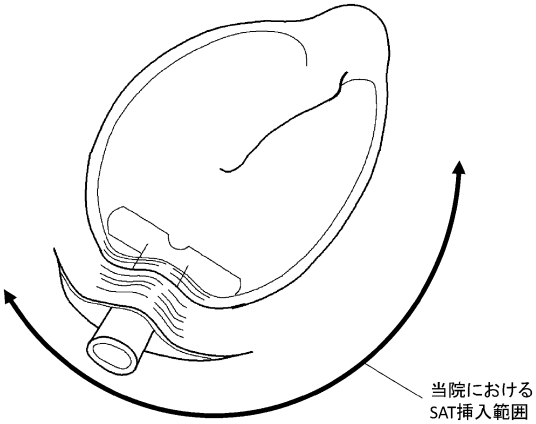

図６　SAT 挿入に関する当院での工夫点
過去の報告では外耳道後方からの挿入が紹介されているが，本施設では耳小骨や鼓索神経の変位も考慮して T-tube の挿入位置を前方から後下方（頭側を12時とした場合の３時〜８時方向：弧状矢印で示す）としている。

内違和感など気になる所見や症状があれば適宜来院を依頼している。SAT は T チューブを用いているためチューブの長さが６mm と長く，周囲痂疲付着や閉塞の可能性があると考えられる。当院ではオフロキサシン点耳薬を来院の１週間前から点耳するよう依頼し，痂疲の軟化と外耳炎やチューブ孔閉塞の予防と対応をおこなっている。本４例７耳においてはチューブ孔閉塞例は認められず外耳道内の痂疲などは受診時に可及的に除去している。

筆者の検索した範囲において本邦での SAT の報告は未だみとめられないが，これまで対応に難渋してきた難治性滲出性中耳炎や鼓膜アテレクターシス，もしくは癒着性中耳炎に対して安全で有効な一選択肢となりえると考えられる。ただし，SAT 法は当院でも未だ経験が十分でない方法であり，以後も慎重に適応症例を選択し，十分なインフォームドコンセントのうえで安定した術法の獲得と注意深い経過観察をおこないたいと考えている。また以後 SAT 前後における乳突蜂巣の発育の程度を検討していきたい。

本論文の要旨は，第10回日本小児耳鼻咽喉科学会（2015年５月８〜９日，軽井沢）において口演した。

本報告において利益相反に関与する事項はない。

文　献

1) Ersner MS, Alexander MH. In: Coates GM, SchenkHP, Miller A, eds. Otolaryngology. Vol1, Hagerstown, MD: WF Prior, 1960. p40–47.
2) Simonton KM. Ventilation tympanotomy. Tunnel technique. Arch Otolaryngol. 1968; 87(6): 644.
3) 小児滲出性中耳炎の合併症と後遺症．小児滲出性中耳炎診療ガイドライン2015年版．日本小児耳鼻咽喉科学会，日本耳科学会 編，金原出版；2015: 16–19.
4) Tos M, Stangerup SE, Larsen P. Dynamics of eardrum changes following secretory otitis. A prospective study. Arch Otolaryngol Head Neck Surg. 1987; 113(4): 380–385.
5) Spilsbury K, Miller I, Semmens JB, et al. Factors associated with developing cholesteatoma: a study of 45,980 children with middle ear disease. Laryngoscope. 2010; 120(3): 625–630.
6) Daudia A, Yelavich S, Dawes PJ.: Long-term middle-ear ventilation with subannular tubes. J Laryngol Otol. 2010; 124(9): 945–949.
7) Jassar P, Coatesworth A, Strachan DR.: Long-term ventilation of the middle ear using a subannular tympanotomy technique: a follow-up study. J Laryngol Otol. 2004; 118(12): 933–936.
8) Cloutier JF, Arcand P, Martinez J, et al.: Subannular ventilation tubes: retrospective study. J Otolaryngol. 2005; 34(5): 312–316.
9) Saliba I, Boutin T, Arcand P et al.: Advantages of subannular tube vs repetitive transtympanic tube technique. Arch Otolaryngol Head Neck Surg. 2011; 137(12): 1210–1216.

原稿受理　2016年2月23日

別冊請求先：
〒938–8502　富山県黒部市三日市1108–1
黒部市民病院耳鼻いんこう科　　丸山裕美子

Effects of subannular tube for intractable otitis media with effusion and atelectatic ear

Yumiko Maruyama[1], Yukiko Iino[2], Tomokazu Yoshizaki[3]

1) *Department of Otorhinolaryngology, Kurobe City Hospital, Toyama, Japan*
2) *Department of Otolaryngology, Tokyo-Kita Medical Center, Tokyo, Japan.*
3) *Department of Otolaryngology－Head and Neck Surgery, Kanazawa University Graduate School of Medical Science, Kanazawa, Japan.*

Subannular tube (SAT) method is a simple method in which T-tube is inserted tympanomeatal flap from external auditory canal wall to the middle ear subannularly, leaving tympanic membrane intact. We have used SAT method in intractable otitis media with effusion and atelectatic ear since February 2013. Seven SATs were placed in total of 4 patients: 2 males and 2 females. Patients' mean age at surgery was 7.2 (median: 8) years. Average of the disease duration before SAT was about 56.7 months, and 2.0 times of transtympanic tube techniques were performed during the disease duration as average. The mean improvement of hearing was 22.7 dB. Three SATs underwent spontaneous extrusion and one of three tympanic membrane perforations has closed spontaneously. All 7 ears have been going well without complications, recurrence of middle-ear effusion and atelectasis. SAT method provides a safe and effective option for management of intractable otitis media with effusion and atelectatic ear.

Key words: subannular tube, intractable otitis media with effusion, atelectatic ear