

A case of carcinoma of the papilla of Vater which visualized typical lymphatic spread pattern

メタデータ	言語: jpn 出版者: 公開日: 2017-10-03 キーワード (Ja): キーワード (En): 作成者: メールアドレス: 所属:
URL	http://hdl.handle.net/2297/24787

〔症例報告〕

十二指腸乳頭部癌のリンパ行性進展経路を 連続性に捉えることのできた 1 切除例

北川 裕久 谷 卓 萱原 正都 林 泰寛
高村 博之 藤村 隆 西村 元一 太田 哲生*

要 旨：十二指腸乳頭部癌で、原発巣からのリンパ行性進展経路を病理組織学的に捉えることのできた症例を経験したので報告する。患者は 80 歳男性、主訴は特にない。高血圧症で近医通院中に、肝機能障害にて腹部 CT を施行され、下部胆道閉塞を指摘された。内視鏡検査、生検で潰瘍型の乳頭部癌と診断された。画像上、リンパ節転移を示唆する所見はなかった。切除標本の病理所見では、膵頭後面のリンパ管内に広く癌細胞が存在した。後面上部では、癌細胞は後上脛十二指腸動脈に沿って連続性にみられたが、前面の前上脛十二指腸動脈周囲や胃十二指腸動脈近傍にはみられなかった。後面下部では、後下脛十二指腸動脈、前下脛十二指腸動脈に沿って連続性に上腸間膜動脈の下脛十二指腸動脈分岐部へと進展していた。当症例は、乳頭部癌のリンパ行性進展を連続性に捉えることができ、乳頭部癌のリンパ流域 (lymphatic basin) を理解するのに貴重な症例であると考えられた。

索引用語：十二指腸乳頭部癌 リンパ行性進展 腹側脛

はじめに

膵臓は発生学的に腹側脛・背側脛とが回転・癒合し、後腹膜に固定されて形成されるため、膵頭部領域癌のリンパ行性進展経路は非常に複雑で観察しにくく、また発見されたときにはすでに大きな腫瘤を形成して本来のリンパ系が破壊され、腫瘍に置き換わっていることも多く、十分な理解がなされていない。最近我々は、十二指腸乳頭部癌で、原発巣からのリンパ行性進展経路を病理組織学的に捉えることのできた、貴重な症例を経験したので報告する。

症 例

患者は 80 歳、男性であった。主訴は特になかった。

* 金沢大学医学部附属病院消化器外科

受領日：平成 17 年 11 月 7 日

受理日：平成 18 年 1 月 4 日

表 1 入院時血液検査所見

WBC	5,100/ μ l	LAP	261 IU/L
RBC	401 \times 10 ⁴ / μ l	ChE	131 mg/dl
Hb	12.7 g/dl	TP	7.2 g/dl
Ht	39.0%	Alb	4.6 g/dl
Plt	24.1 \times 10 ⁴ / μ l	BUN	17 mg/dl
CRP	0.7 mg/dl	Cr	0.96 mg/dl
T-Bil	2.7 mg/dl	AMY	85 IU/L
D-Bil	1.5 mg/dl	TG	50 mg/dl
AST	307 IU/L	T-Cho	254 mg/dl
ALT	507 IU/L		
ALP	1,204 IU/L	CEA	3.2 ng/ml
γ -GTP	963 IU/L	CA 19-9	34 U/ml
LDH	288 IU/L	DUPAN-II	153 U/ml

たが、高血圧症にて近医通院中の 2004 年 11 月に血液検査で肝機能障害を認めため腹部 CT を施行され、下部胆道に閉塞を指摘され治療目的にて当科紹介となった。入院時身体所見では黄疸・貧血はみられず、腹部は平坦かつ軟で、肝・脾も触

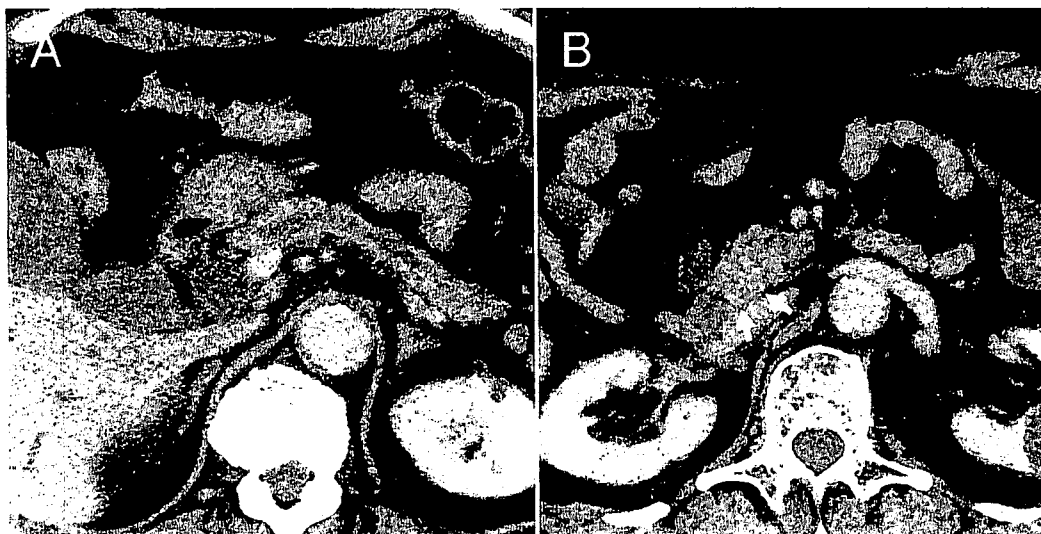


図1 CT所見

Dynamic CT 後期相で胆管・主膵管ともに拡張がみられる (A) が、乳頭部近傍で次第に狭窄し追求できなくなる。同部位には後期相で徐々に濃染される 16 mm 大の腫瘍が認められ (矢印)、境界は不鮮明だが脾実質には及んでいない (B)。

知されなかった。入院時血液生化学検査では軽度の閉塞性黄疸のパターンを示しており、腫瘍マーカーでは CA 19-9, DUPAN-II の軽度上昇を認めた (表 1)。

腹部 CT : Dynamic CT 後期相では、胆管・主膵管ともに拡張がみられたが、乳頭部近傍で次第に狭窄し追求できなくなり、同部位には後期相で徐々に濃染される 16 mm 大の腫瘍が認められた (図 1)。腫瘍の境界は不鮮明だが、脾実質には及んでいなかった。明らかなリンパ節腫脹はみられなかった。

ERC : 内視鏡肉眼所見では、十二指腸乳頭部に潰瘍性病変が存在し、生検で低分化腺癌と診断された (図 2)。胆管像では、下部胆管から乳頭部にかけて約 1 cm にわたる不整な狭窄を認めた (図 3)。膵管へのカニューレーションはできなかった。

以上の所見より、乳頭部癌 (潰瘍型)、H₀, P₀, M(-), Panc₀, Du₂, N₀, Stage III との診断で、2005 年 1 月 PPPD を施行した。

手術所見 : 肝転移、腹腔転移等はなく、腹腔内洗浄細胞診も陰性であった。明らかなリンパ節腫脹もなかった。脾切離は門脈前面にて、No. 14 リンパ節郭清は上腸間膜動脈 (SMA) 周囲神経叢を

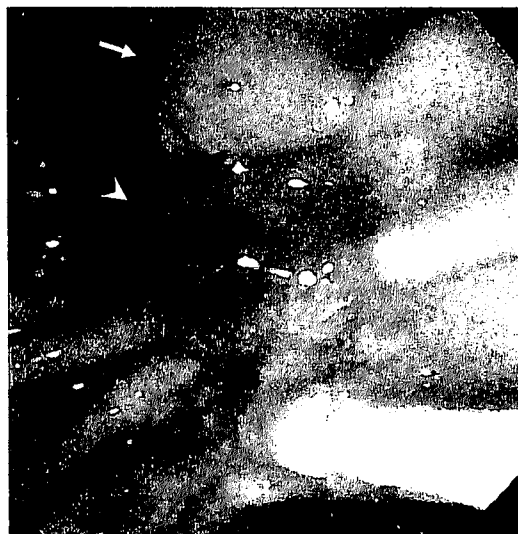

図2 内視鏡肉眼所見

十二指腸主乳頭 (矢頭) にびらんが主体の潰瘍性病変が存在する。矢印 : 副乳頭

温存しつつ全周性に行った。さらに、膵頭部の授動の際には、膵頭後面のリンパ節やリンパ管を損傷することなく一括切除するために、その剝離層は腎前筋膜背側のレベルで行った。



図 3 ERC 所見

下部胆管から乳頭部にかけ約 1 cm にわたる不整な狭窄を認める (矢頭)。

病理所見：肉眼形態分類では潰瘍型 (15×22 mm) であった (図 4)。摘出標本は、ホルマリン固定後にほぼ CT と同じく axial に 5 mm 間隔で切り出して全割切片を作製し (図 5)、HE 染色で観察した。乳頭部の腫瘍は、スライス No. 9 から No. 12 にわたって存在した (図 5 矢印)。スライス No. 7 は、胃十二指腸動脈 (GDA) より分岐した後上臍十二指腸動脈 (PSPDA) が臍内胆管の背面に回り込んで、後下臍十二指腸動脈 (PIPDA) に移行する直前の切片であるが、PSPDA に併走するリンパ管内に癌細胞が認められた (図 6)。またスライス No. 14 は、前上臍十二指腸動脈 (ASPD) が主乳頭部下方に向かって走行し、まさに臍後面に回り込み前下臍十二指腸動脈 (AIPDA) に移行する部位の切片であるが、

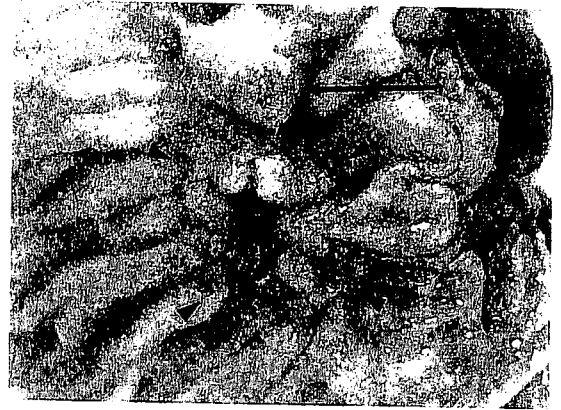


図 4 切除標本の肉眼所見

十二指腸主乳頭に周囲にびらんを伴う潰瘍型 (15×22 mm) の腫瘍 (矢頭) を認める。矢印：副乳頭

AIPDA に沿うリンパ管内に癌細胞が認められた (図 7)。

全割標本で、リンパ管内の癌細胞の分布を連続的に追求すると、スライス No. 7 から No. 15 までの臍頭後面のリンパ管内に連続性に癌細胞がみられ、特に臍頭後面の上部では、PSPDA に沿って連続性にみられたが、臍頭前面の ASPDA 周囲や GDA 近傍には癌細胞はみられなかった。また、臍頭後面の下部では、PIPDA、AIPDA に沿い連続性に癌細胞がみられ、SMA の下臍十二指腸動脈 (IPDA) 分岐部方向へ向かっていた (図 8)。胆道癌取扱い規約¹⁾に従った病理診断は、AcBi 潰瘍型 (35×11×10 mm), tub₃, INFβ, ly₃, v₂, pn₁, pPanc_{1a}, pDu₂, fStage IVb であった。リンパ節転移は総リンパ節個数 37 個中 13 個にみられ、部位は No. 13 a, No. 14 b, No. 14 d, No. 8, No. 15 と広範囲にわたっていた。しかし、転移リンパ節全体が癌で置き換わっているものはなかった。

患者は術後順調に回復し、現在術後 1 年であるが再発の兆候はなく、外来通院中である。

考 察

通常、腹腔内臓器ではリンパ管は、動脈に併走することが多い。臍頭部は腹側臍臓芽と背側臍臓芽とが回転・癒合して形成されるため、動脈の走行も非常に複雑である。すなわち臍頭部の動脈は、GDA から PSPDA と ASPDA が分岐するが、PSPDA は、胆管の前面を左から右に向かって走




図5 全割標本の作製

摘出標本は5mm間隔で切り出し、全割切片を作製した。乳頭部の腫瘍はスライスNo.9~No.12にわたって存在する(矢印)。白抜き矢印：胆管断端，矢頭：主乳頭部

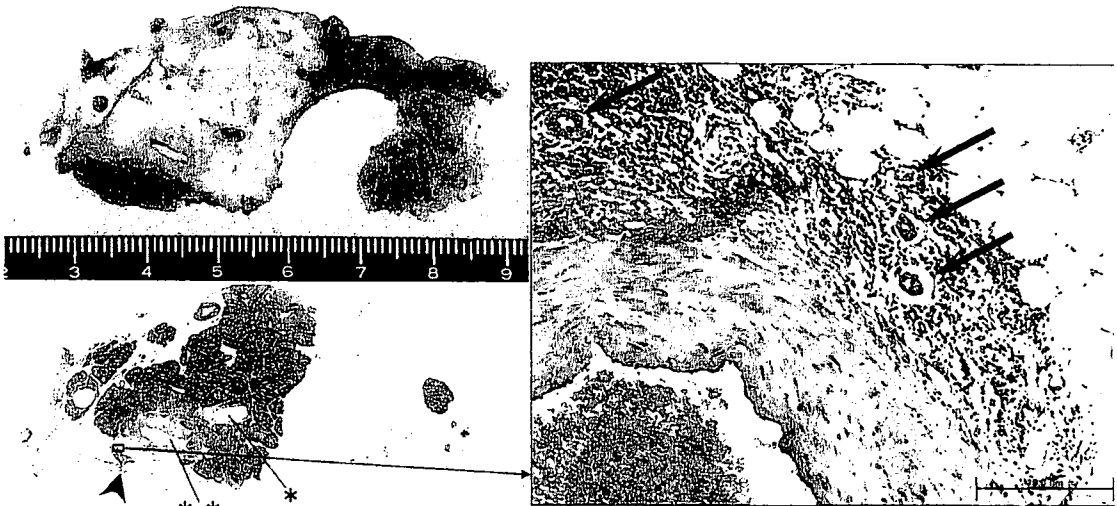


図6 スライスNo.7におけるリンパ行性進展

PSPDA 周囲のリンパ管内に癌細胞が集塊を形成しているのが認められる(矢印)。矢頭：PSPDA，*：主膵管，**：胆管

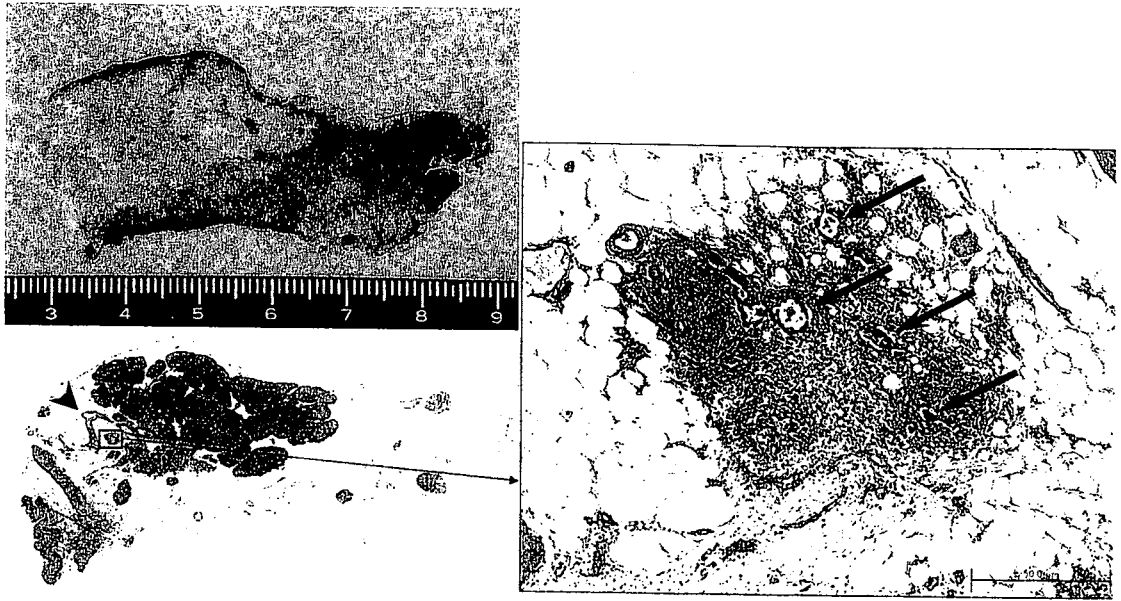


図 7 スライス No. 14 におけるリンパ行性進展
AIPDA 周囲のリンパ管内に癌細胞が集塊を形成しているのが認められる (矢印). 矢頭: AIPDA




図 8 全剖標本における膵頭部の動脈と癌のリンパ行性進展
リンパ行性進展は、膵頭部後面の上部では、PSPDA に沿って連続性にみられるが、膵頭前面の ASPDA 周囲や GDA 近傍には癌細胞はみられない。一方、膵頭後面の下部では PIPDA, AIPDA に沿い連続性にみられ、SMA の下膵十二指腸動脈 (IPDA) 分岐部方向へ向かっている。白抜き矢印: ASPDA~AIPDA, 黒矢印: PSPDA~PIPDA, ☆: 動脈周囲リンパ管内癌細胞陽性, *: 転移陽性リンパ節

行したのち膵 Groove 領域で膵実質を貫いて後面に至り、胆管の背側を右から左に向かって走行し、PIPDAに移行する。また ASPDA は膵頭前面を下降し主乳頭部の下方で膵後面に回り込み、AIPDAに移行する。そしてこれらは合流してIPDAとなり SMA に合流する^{2,3)}。このように動脈は腹側膵臓芽と背側膵臓芽の癒合に伴ってお互いに交通しあい、膵頭部動脈アーケードを形成すると考えられる。一方リンパ管はおおよそこれら動脈に併走するが、腹側膵由来のものと背側膵由来のものは交通を形成しないようである⁴⁾。主乳頭はそもそも発生学的には腹側膵領域に含まれるため⁵⁾、今回の症例のリンパ行性進展は膵頭後面では動脈に沿って広く認められたが、動脈の走向のように膵頭前面の ASPDA や GDA 方向にまで及ぶことはなかった。このことは、進行した乳頭部癌でも幽門輪を温存した PPPD にて十分根治性が得られることを示唆している。

以前より我々は、膵頭部領域癌のリンパ行性進展経路を明らかにするため、術中青色素を膵頭部に注入しリンパ流の観察を行ってきた⁶⁾。その結果、まず膵頭後面の動脈に沿って十二指腸と平行に弧を描くようにリンパ管とリンパ節が青染され、膵頭後面下部では SMA の IPDA 分岐部に向かう経路が観察された。しかし、膵頭後面上部では動脈から離れて門脈後方を通り SMA 根部方向から大動脈周囲リンパ節に至るのが観察されたが、ASPDA や GDA に向かって膵前面に移行するルートはみられなかった。今回の症例は、術前画像診断および術中所見ではリンパ節腫脹等はみられず、肉眼的リンパ節転移なし (N₀) と診断していたが、切除標本の病理所見で膵頭後面の動脈に沿うリンパ管内に癌細胞が連続性に認められ、まさしくこのリンパ経路を癌が進展することのできた貴重な症例と考えられた。

今回の症例を含め、当科で膵頭十二指腸切除を施行した乳頭部癌 57 例のリンパ節転移状況を検討すると、リンパ節転移は 57 例中 25 例 (44%) にみられ、うち pN₁ は 14 例 (24%)、pN₂ は 9 例 (16%)、pN₃ は 2 例 (4%) であった (表 2)。転移リンパ節の部位は、No. 13 ab が 22 例、No. 14 が 10 例と高頻度に見られたが、No. 17 は 4 例、No.

表 2 教室における乳頭部癌リンパ節群分類別の転移状況 1973~2005 年

	例数	(転移率%)
pN ₀	32	(56)
pN ₁	14	(24)
pN ₂	9	(16)
pN ₃	2	(4)
計	57	

表 3 部位別のリンパ節転移状況

部位	例数	(転移率%)
13 ab	22	(39)
14	10	(18)
14 a	2	(4)
14 b	7	(12)
14 c	0	(0)
14 d	4	(7)
17 ab	4	(7)
12 b	1	(2)
8	1	(2)
15	1	(2)
16	1	(2)

12 b, No. 8, No. 15, No. 16 はそれぞれ 1 例ずつであった。No. 14 のなかでは No. 14 b が 7 例と最も多く、次いで No. 14 d が 4 例、No. 14 a が 2 例であった (表 3)。

No. 13 ab, No. 14 以外にも転移を認めた症例は、3 群である No. 15 や No. 16 など広範囲に転移が及んでおり、手術による治癒や予後の改善は期待できない⁷⁾。したがって手術の対象となる進行乳頭部癌では、D₂までの郭清で十分と考えられた。

またリンパ節転移が 1 群にはないが、それ以遠に存在した症例は 2 例あったが、何れも No. 14 への転移症例であった。以上のリンパ節転移状況から、乳頭部癌のリンパ行性進展は、膵頭後面のリンパ管を経て SMA 周囲へと向かうルートが主たる経路と推察され、今回の症例はまさしくこの考えを支持する貴重な症例であると思われた。

膵頭部領域癌のなかでも乳頭部癌は、比較的予後が良いと言われている。しかし、乳頭部癌でも、その組織学的深達度が od 以上になればリンパ節

転移を認める頻度も高くなり⁷⁻¹⁰⁾, その予後は悪くなることが知られている。したがって, リンパ節転移が認められるような症例に対して外科的根治切除手術を行う際には, リンパ流域内に存在するリンパ節やリンパ管を損傷することなく, 一括切除する手術操作が極めて重要となってくる。ところが, 現在でも多くの施設では乳頭部癌手術の際の膵頭部授動は, Treitz 癒合筋膜のレベルで行っているのが実状である。実際に, このレベルで膵頭部を授動すると, 時には膵後面のリンパ流域内のリンパ管を損傷しかねないので, 癌の手術としては好ましくないと思われる。乳頭部癌の場合でも膵頭部癌で行われていると同様, 膵頭部授動の際には Treitz 癒合筋膜のレベルではなく腎前筋膜の背側のレベルで行い, さらに確実な D₂ 郭清のために SMA 周囲の神経叢は温存しながら SMA 周囲のリンパ節郭清を全周性に行うことの重要性を, 本症例を通して再確認させられた。

文 献

- 1) 日本胆道外科研究会 編, 外科・病理 胆道癌取扱い規約第 5 版, 東京: 金原出版, 2003
- 2) Kimura W, Nagai H. Study of surgical anatomy for duodenal-preserving resection of the head of the pancreas. *Ann Surg* 1995; 221: 359-63
- 3) Kimura W. Surgical anatomy of the pancreas for limited resection. *J Hepato-Biliary Pancreatic Surgery* 2000; 7: 473-9
- 4) Deki H, Sato T. An anatomic study of the peripancreatic lymphatics. *Surg Radiol Anat* 1988; 10: 121-35
- 5) 須田耕一, 信川文誠, 高瀬 優, 松田隆晴, 塩野さおり, 園上浩司. 膵頭部の解剖, 腹側膵と背側膵. *胆と膵* 2003; 24: 137-42
- 6) Ohta T, Kitagawa H, Kayahara M, et al. Sentinel lymph node navigation surgery for pancreatic head cancers. *Oncol Rep* 2003; 10: 315-9
- 7) Kayahara M, Nagakawa T, Ohta T, Kitagawa H, Miyazaki I. Surgical strategy for carcinoma of the papilla of Vater on the basis of lymphatic spread and mode of recurrence. *Surgery* 1997; 121: 611-7
- 8) 上田順彦, 小西一朗, 広野禎介. 十二指腸乳頭部癌のリンパ節転移状況からみた外科手術の要点. *胆と膵* 1996; 17: 853-6
- 9) 上田順彦, 小西一朗. 十二指腸乳頭部癌における No. 14 リンパ節郭清の意義. *日外科系連会誌* 1999; 24: 607-10
- 10) 小西一朗, 吉光 裕, 太田長義, 角谷直孝, 上田順彦, 広野禎介. 14 d リンパ節に転移をみた非露出腫瘍型乳頭部癌の 1 例. *胆道* 1995; 9: 412-6

A case of carcinoma of the papilla of Vater which visualized typical lymphatic spread pattern

Hirohisa KITAGAWA, Takashi TANI, Masato KAYAHARA, Yasuhiro HAYASHI,
Hiroyuki TAKAMURA, Takashi FUJIMURA, Gen-ichi NISHIMURA, Tetsuo OHTA*

We reported a case of carcinoma of the papilla of Vater which visualized typical lymphatic spread pattern. The patient was a 80-year old man who has been treated for hypertension. He was pointed out liver damage incidentally. Duodenoscopy showed ulcerative tumor in the papilla of Vater and biopsy specimen from tumor revealed poorly differentiated adenocarcinoma. Pylorus preserving pancreatoduodenectomy was performed. Resected specimen was cut same as computed tomography plumb in a body axis and consecutive serial sections were made. Histopathologically, lymphatic emboli were observed diffusely in retropancreatic region along posterior superior and posterior inferior pancreatoduodenal arteries and anterior inferior pancreatoduodenal artery. However, no lymphatic embolus was observed in the superior anterior region of the pancreatic head. This case is considered to be extremely valuable to understand the lymphatic basin of carcinoma of the papilla of Vater.

* Gastroenterologic Surgery, Division of Cancer Medicine, Graduate School of Medicine, Kanazawa University (Kanazawa)

Key Words : carcinoma of papilla Vater, lymphatic emboli, lymphatic basin