可溶性インターロイキン２レセプターが高値を示した両側鼠径部リンパ節炎（膿瘍）の１例：ガリウムシンチグラフィによる評価

清水正司、小川心一、亀田圭介、蔭山昌成、瀬戸　光

要　旨

36歳男性が接着剤（有機溶剤）（疑い）による続発性再生不良性貧血と診断され，治療経過良好中に，両側鼠径部に腫瘤が出現してきた。可溶性インターロイキン２レセプターが中等度高値を示し，また，ガリウムシンチグラフィにて腫瘤に一致した高度集積増加が認められたことから，悪性リンパ腫も鑑別疾患に挙げられたが，臨床経過およびCT所見を考慮し，リンパ節炎（膿瘍）と診断され，切開排膿及び抗生剤投与にて改善した。可溶性インターロイキン２レセプターは悪性リンパ腫等の血液疾患の腫瘍マーカーとして知られているが，悪性リンパ腫以外の腫瘍性疾患，炎症性疾患，感染，膠原病等でも高値を示すことがあり，臨床経過の重要性や可溶性インターロイキン２レセプターの偽陽性について考えさせられた１例であった。

はじめに

可溶性インターロイキン２レセプター（siL-2R）は，悪性リンパ腫等の血液疾患で高値を示すことが知られ，その診断や治療効果判定に広く使われているが，悪性リンパ腫以外の腫瘍性疾患，炎症性疾患，感染，膠原病等でも高値を示すことがある。また，ガリウムシンチグラフィで高度集積増加を示す疾患として，悪性リンパ腫の他，肺癌，サルコイドーシス，悪性黒色腫，膿瘍などの感染や炎症性疾患が知られている。

症例説明

症　例：36歳　男性。

主　訴：両側鼠径から大腿内側にかけての腫瘤。

入院時現症：高熱，意識障害，全身の点状出血と下血（出血傾向），下腿の紅斑，頚部リンパ節多発性腫大，扁桃炎（腫大）。

既往歴および家族歴：特記すべきことなし。

現病歴：重症感染症，敗血症性ショック，DIC，急性腎不全，顆粒球系の減少が最も強い３系統の造血障害と診断され，2002年８月６日，K市民病院内科に緊急入院となり，メロペン，アミカシン，G-CSF，γグロブリン，ヘパリン，FFP（新鮮凍結血漿），カタボン等の投与が行われた。

入院時血液生化学所見（8/06）（異常値のみ）：WBC=500↓，RBC=342×104↓，PLT=8.2×104↓，GOT=148↑，GPT=67↑，LDH=497↑，AL-P=60↓，γ-GTP=7↓，CPK=4588↑，BUN=66.8↑，UA=9.4↑，Cr=3.6↑，CRP=33.06↑，喀痰培養：緑膿菌（+）。

骨髄生検（8/06）：低形成（中等度），異型細胞（－），悪性像（－）。

臨床症状および血液生化学検査結果は徐々に改善し，退院も考慮されたが，21日頃から両側鼠径から大腿内側にかけての腫瘤が出現してきた。26日大腿部CT，29日ガリウムシンチグラフィが施行された。

血液生化学所見（8/26）（腫瘤出現時，主な検査結果のみ）：WBC=4900，RBC=296×104

Bilateral inguinal lymphadenitis (abscess) with high-grade siL-2R：Evaluation with Ga scintigraphy

Masashi Shimizu, Shinichi Ogawa, Keisuke Kameda, Masanari Kageyama and Hikaru Seto
富山医科薬科大学　放射線科　〒930-0194　富山市杉谷2630
Department of Radiology, Toyama Medical and Pharmaceutical University
2630 Sugitani Toyama 930-0194, Japan

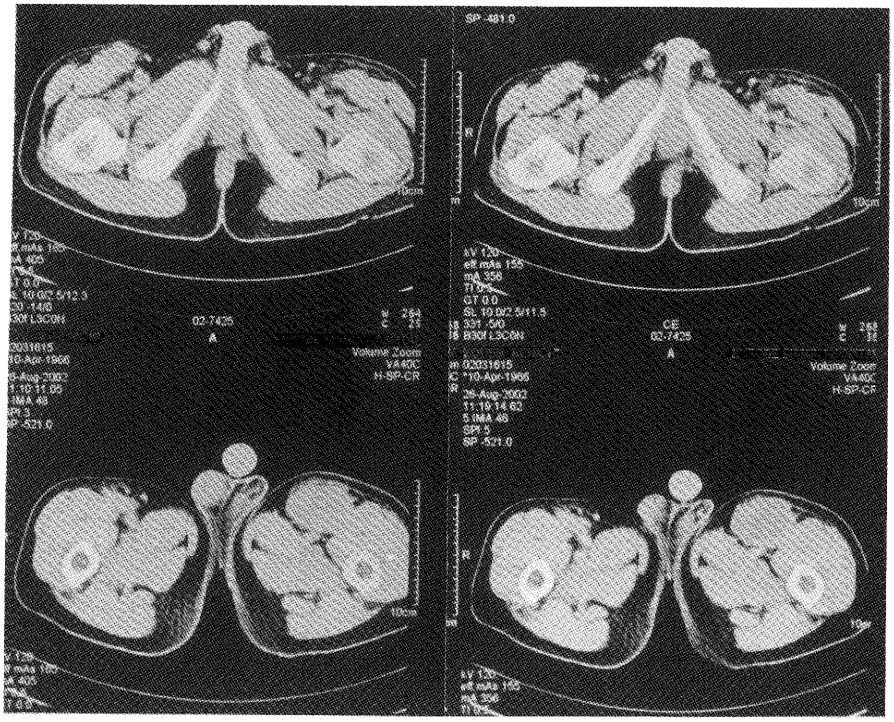

Fig. 1

↓，PLT=33.7 × 104 ↓，GPT=57 ↑，CPK=46 ↓，CRP=0.47↑，可溶性インターロイキン2レセプター（9/5）=1210↑（188-570）。骨髄生検（8/26）；低形成（中等度），異型細胞（－），悪性像（－）。

可溶性インターロイキン2レセプターの中等度高値やガリウムシンチグラフィの所見からは，悪性リンパ腫も鑑別疾患に挙げられたが，臨床経過及びCT所見からは両側鼠径リンパ節炎（膿瘍）が最も考えられ，切開排膿を行った結果，膿瘍と診断された。培養の結果，MRSAが検出され，抗生剤（メロペン，バンコマイシン，チエナム等）投与にて改善した。10月2日のガリウムシンチグラフィでも改善正常化し，10月5日退院となった。

造血障害は一過性で，職場で使用していた接着剤（有機溶剤）による続発性再生不良性貧血が疑われているが，原因については確定できなった。

画像診断のポイント

1）大腿部CT（治療前）：左鼠径部の皮下腫瘤は，境界やや不明瞭で，辺縁のみが強く染まり，内部はfluidからsoft tissue densityを示す。内部にはfatのdensityを含む。右鼠径部には腫大したリンパ節が多発しており，一部は左鼠径部の腫瘤と同様なfluid collectionを伴う（Fig. 1，左：単純，右：造影）。

2）ガリウムシンチグラフィ（治療前）：両側鼠径部（特に，左側）に高度集積増加が認められる（Fig. 2）。

3）超音波：左鼠径部の腫瘤は皮下に存在し，中心部には高エコーの部分を含んでいる。ドップラーUSでは血流はほとんど認められない。右鼠径部には腫大したリンパ節が多発している（提示なし）。

4）ガリウムシンチグラフィ（治療後）：明らかな異常所見は認められず，前回検査で認められた異常集積増加は改善正常化している（Fig. 3）。

考　察

IL-2は細胞膜表面に存在するIL-2Rと結合し，細胞内へシグナルが伝達される。IL-2Rはα鎖（55kDa），β鎖（75kDa），γ鎖（64kDa），からなり，これらの鎖で，高親和性受容体を構築し，α鎖単独で低親和性受容体を構築する。活性化されたリンパ球から可溶性IL-2Rが遊離することが知られ，血清中にも検出される。近年では肝炎の病勢との相関についても報告されている。判読は，リンパ性腫瘍であって

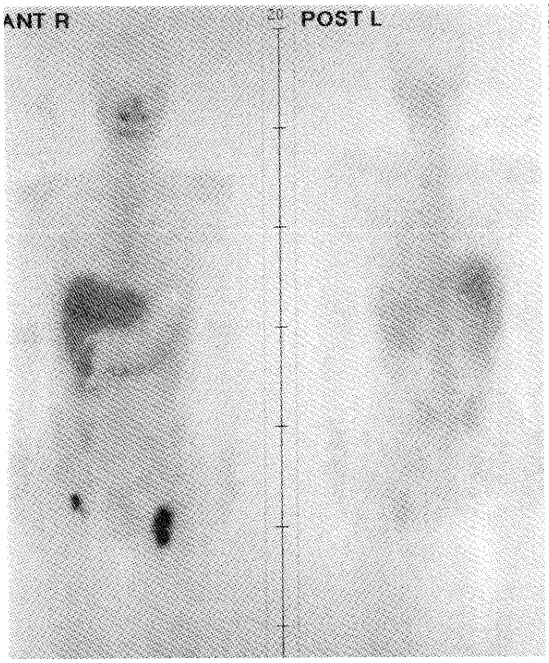

Fig. 2

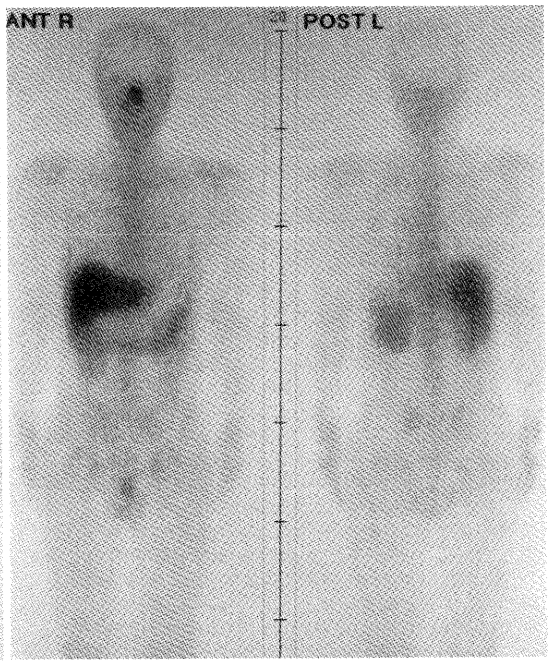

Fig. 3

も，上昇する場合と，しない場合があり，診断的に確認し，その後の基準とする。再発，再燃の判断は，絶対値より経時的変化で判断する。軽度上昇（530-1000）は，T細胞性非Hodgkinリンパ腫の寛解期，成人T細胞白血病の寛解期，肝炎で高頻度に見られ，肺癌でも見られることがある。中等度上昇（1,000-2,000）は非Hodgkinリンパ腫，成人T細胞白血病，間質性肺炎で高頻度に見られ，肝炎でも見られることがある。高度上昇（2,000以上）は非Hodgkinリンパ腫，成人T細胞白血病の急性期で高頻度に見られる。

これらの疾患だけではなく，成人型Still病，自己免疫性膵炎，結核，急性脳炎（ヒトパルボウィルスB19感染），腎癌，血球貪食症候群，Wegener肉芽腫症，アトピー性皮膚炎，胸腺癌，組織球性壊死性リンパ節炎，アレルギー性肉芽腫性血管炎，ブドウ膜炎，サルコイドーシス，Churg-Strauss症候群，急性痘瘡状粃糠疹，多発性胃潰瘍（サイトメガロウィルス），肝原発血管肉腫，播種型ヒストプラズマ感染症，悪性脳腫瘍，新生児発疹性疾患（MRSA）など，様々な疾患で，可溶性インターロイキン2レセプターの上昇が見られたとの報告がある。

今回の症例では，可溶性インターロイキン2レセプターは（基準値:188-570），1,210（9/5），1,040（9/9），920（10/2）と，退院直前まで，中等度高値を示していたが，原因は不明であった。

可溶性インターロイキン2レセプターは悪性リンパ腫等の血液疾患の腫瘍マーカとして知られているが，悪性リンパ腫以外の腫瘍性疾患，炎症性疾患，感染，膠原病等でも高値を示すことがあり，臨床経過の重要性や可溶性インターロイキン2レセプターの偽陽性について考えさせられた一例であった。

また，多発性膿瘍をガリウムシンチグラフィで検出した報告は我々の調べた限りでは少なく，MDSに伴う多発性膿瘍の経過観察にGaシンチグラフィが有用であった1例の学会報告があるのみである。

文　献

1) Myelodysplastic syndrome（MDS）に伴う多発性膿瘍の経過観察にGaシンチグラフィが有用であった1例．第59回日本核医学会　関東甲信越地方会．
2) 圓光賢希，早川信彦，金澤潔　ら：腹腔内に限局したリンパ節腫脹を認めた組織球性リンパ節炎の1例．内科　**90**：359, 2002.