悪性リンパ腫と誤診した悪性黒色腫腋窩リンパ節転移の1例

隅屋　寿，　平野勝康*，　林　外史英*
菊地　誠*，　利波紀久

要　旨

左腋窩部腫瘤を主訴として来院した62歳の男性に^{67}Gaシンチグラフィを施行したところ病変部に^{67}Gaの強い集積を認め，悪性リンパ腫と診断したが，術後診断は左母指原発の悪性黒色腫の腋窩リンパ節転移であった。^{67}Gaがよく集積する腫瘍として悪性リンパ腫が第一にあげられるが，悪性黒色腫もよく集積する腫瘍のひとつである。悪性黒色腫，特に爪甲下原発の病態の知識が画像診断にも必要であると考えさせられた症例であった。

はじめに

皮膚原発の悪性黒色腫は，原発巣が先に診断されるのが通常であるが，転移巣のみが先に発見され診断に苦慮することもある。今回われわれは腋窩部腫瘤を主訴として来院し，^{67}Gaの強い集積を認めたため悪性リンパ腫と誤診した悪性黒色腫腋窩リンパ節転移を経験したので，若干の文献的考察を加え報告する。

症例説明

患　者：62歳，男性，大工
主　訴：左腋窩部腫瘤
家族歴：特記すべきことなし
既往歴：特記すべきことなし
現病歴：左腋窩部に腫瘤を触知し，徐々に増大したため1992年4月6日近医を受診し腫瘤を切除した。その後同部位に再び腫瘤が出現し増大したため，同年5月16日金沢西病院外科を受診した。血液検査ではLDHのみが1084（210-405）と上昇していた。

画像診断のポイントと考察

単純CT（Fig. 1）では左腋窩部に巨大なsoft tissue density massを認め，造影CT（Fig. 2）にて周辺部が造影される。石灰化はない。超音波検査でもsolid tumorであった。CT所見から悪性リンパ腫，何らかの肉腫，神経原性腫瘍，肺癌，乳癌などの転移などが考えられたが，^{67}Gaシンチグラフィ（Fig. 3）にて病変部に強い集積がみられたことより，悪性リンパ腫を強く疑い，生検を兼ねて同年5月22日に摘出術を行なった。病理所見は悪性黒色腫のリンパ

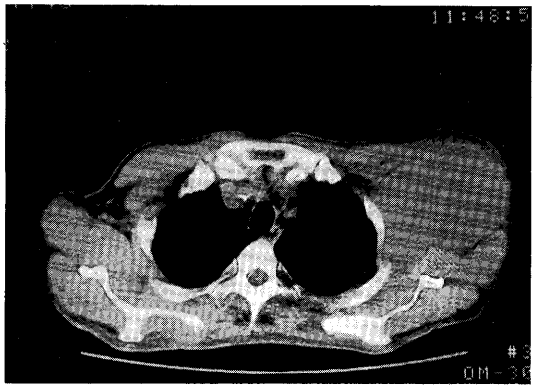

Fig. 1　Plain CT shows a large soft tissue density mass in the left axilla.

A case of axillary lymphnode metastasis of malignant melanoma misdiagnosed as malignant lymphoma

Hisashi Sumiya, Katsuyasu Hirano*, Toshihide Hayashi*, Makoto Kikuchi* and Norihisa Tonami

Department of Nuclear Medicine, School of Medicine, Kanazawa University
金沢大学医学部核医学科　〒920 金沢市宝町13-1
*Department of Surgery, Kanazawa Nishi Hospital
*金沢西病院外科　〒920 金沢市北町甲77

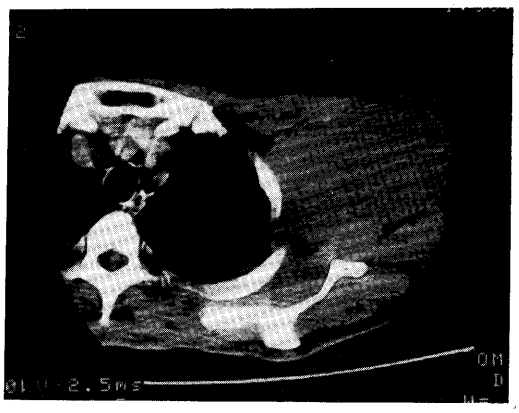

Fig. 2 Enhanced CT image. Capsule and septum of the mass are enhanced that indicates lobulated mass.

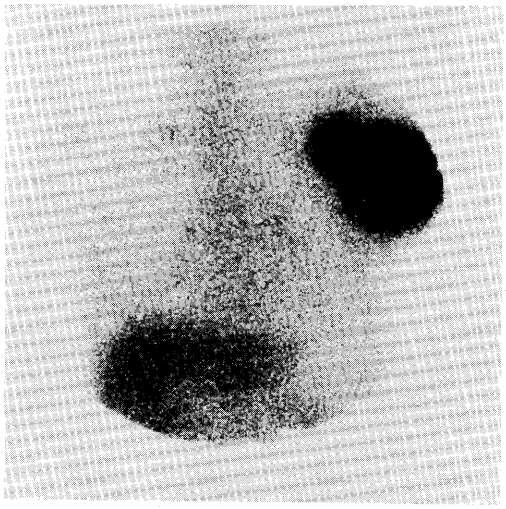

Fig. 3 Gallium scintigraphy shows strong accumulation to the mass.

節転移であった。患者によく問診すると，左母指の爪甲下に以前から血腫のような病変があり，原発巣と考えられた。同年5月26日に左母指の切除術も行ない，結節型悪性黒色腫の病理診断を得た。

^{67}Ga がよく集積する腫瘍として悪性リンパ腫が第一にあげられるが，悪性黒色腫も Gamuts in Nuclear Medicine[1] には載っていないが，よく集積する腫瘍のひとつである[2]。通常悪性黒色腫の患者に ^{67}Ga シンチグラフィを施行する時はすでに診断されてしまっていることが多く，全身の転移巣の検索が主な目的である。しかしながら，爪甲下に発生する悪性黒色腫は最初から腫瘤を形成することが約7.3%と少なく，初発症状が色素沈着や血腫のみのことがあり，本症例のように転移巣のみが先に発見されることもある[3]。また悪性黒色腫では原発巣が自然消退することがあり(12～16%)，原発巣不明の悪性黒色腫(2～9%)の一因ともなっている[3]。爪甲下に発生する悪性黒色腫は約50%に外傷の既往があるといわれている[3]が，本症例でも患者の職業は大工であり，以前にハンマーで指先を打撲した既往があった。悪性黒色腫の診断前に画像診断を行うことは比較的まれであるが，以上のような悪性黒色腫の病態の知識も画像診断には必要であると考えられる。

謝　辞：貴重な症例のカルテ，フィルムの発掘，複製にご協力頂いた山岸直仁，佐久間初枝両氏をはじめ金沢西病院の診療放射線技師，外科外来スタッフの方々に感謝致します。

文　献

1) Datz FL. Gallium imaging, in Gamuts in Nuclear Medicine. Appeleton & Lange, East Norwalk, USA, 1987, pp.236-237
2) Dähnert W. Gallium in tumor imaging, in Radiology Review Manual. Williams & Wilkins, Phoenix, USA, 1993, p.656
3) 神保孝一：悪性黒色腫の基礎と臨床. 富士書院, 札幌.