

# 骨シンチグラム上の hot kidney が高カルシウム血症の 是正により消失した肺癌の1例

池村千賀, 山本和高, 中島鉄夫  
杉本勝也, 外山貴士

## 要旨

高 Ca 血症を伴った肺癌の症例の骨シンチグラムで、いわゆる“hot kidney”が認められたが、高 Ca 血症治療後の骨シンチグラムでは腎臓への放射能の取り込みは低下した。腎への骨シンチグラム製剤の集積機序として可逆的な腎の異所性石灰化が考えられた。

## 症例

71歳, 男性

主訴: 右背部～前胸部の疼痛

現病歴: 1990年11月より右背部～前胸部の疼痛を自覚するようになり近医受診。胸部CT検査にて、右下肺野に巨大な腫瘍が認められ、肺癌と診断された。病理組織診では扁平上皮癌であった。1991年2月放射線治療を目的に当科に入院となった。

## 入院時検査成績

血清 Ca 6.8 mEq/l (4.2~5.3)

血清 P 3.2 mEq/l (2.5~4.6)

BUN 13 mg/dl (6~20)

Cr 1.2 mg/dl (2.5~4.6) ( )内は正常値

## X線所見

胸部 X線並びに CT 検査では右下葉を占める巨大な腫瘍を認め、胸壁への浸潤、肋骨の溶解もみら

れた (Fig. 1, 2)。

## 臨床経過

高 Ca 血症に対し、2月19日よりカルシトニン 160 単位/日、週3回筋注による治療を開始。2月21日より放射線治療を開始したが、異化亢進によると思われる腎機能の悪化 (BUN 60 mg/dl, Cr 3.0 mg/dl) が認められたため、総線量 15 Gy で中止した。3月4日には高 Ca 血症は改善 (3.6 mEq/l) し、腎機能も BUN 12 mg/dl, Cr 1.3 mg/dl と回復した。

## 画像診断のポイント

2月15日に行われた1回目の骨シンチグラムでは右第8, 9肋骨が欠損像を示し、肺癌の浸潤が疑われた。また、腎への放射能の集積が著明に増加しており、いわゆる“hot kidney”の所見を呈していた (Fig. 3)。

3月15日の高 Ca 血症が改善した時点での2回目の骨シンチグラムでは、腎の放射能集積は正常化していた (Fig. 4)。

## 考察

悪性腫瘍に伴う高 Ca 血症の原因は大きく2つに分けられる。1つは乳癌などに良くみられる進行した広範な溶解性骨転移に伴うものであり、他の1つは humoral hypercalcemia of malignancy (HHM)

A case of lung cancer associated with hypercalcemia showing “hot kidney” on bone scintigram which resolved after correction of serum calcium level

Chika Ikemura, Kazutaka Yamamoto, Tetsuo Nakashima, Katsuya Sugimoto, Takashi Toyama

Department of Radiology, Fukui Medical School

福井医科大学放射線科 〒910-11 福井県吉田郡松岡町下合月 23

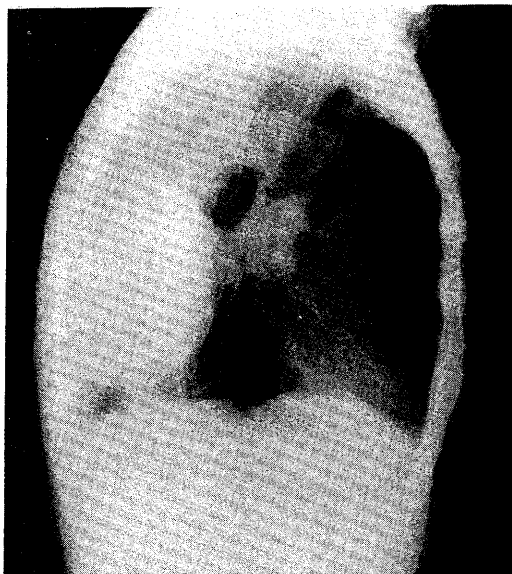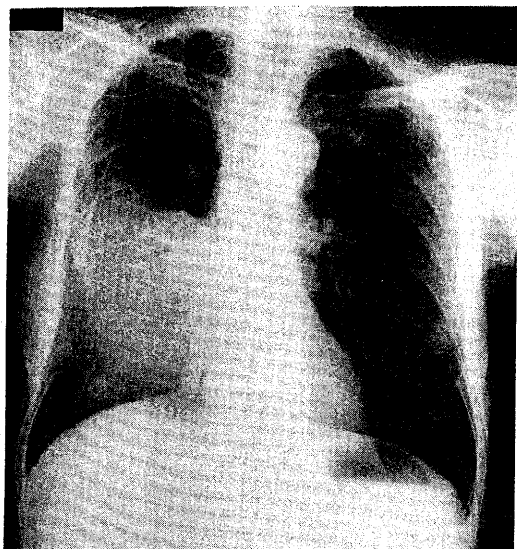


Fig. 1 Chest radiograph demonstrates a giant mass in the right lower lung field.

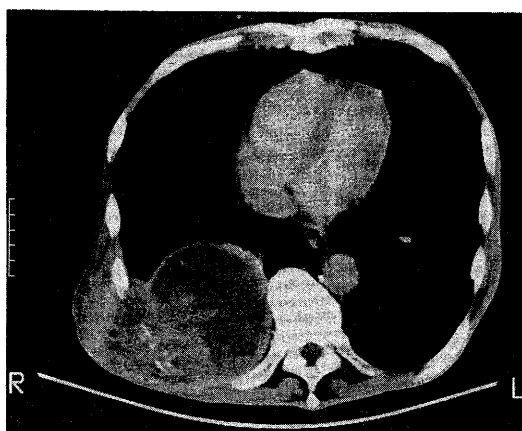


Fig. 2 Computed tomogram of the chest. Postcontrast image shows partially necrotic huge mass invading chest wall and destroying ribs.

と呼ばれるもので、頻度的には前者の2倍以上も多く悪性腫瘍に伴う高カルシウム血症の80%を占めるとされている。これに関与する因子として“PTH like” factor 及び transforming growth factors (TGFs) が注目されており、これらの共同作用によって高Ca血症が引き起こされると考えられている。本症例では、広範囲に及ぶ骨転移は存在せず、高Ca血症の原因はHHMによるものと考えられた<sup>1)</sup>。ところで、一般に高Ca血症の状態が続くと甲

状腺、肺、心臓、腎臓、血管などに microcalcification が起こるが、通常のX線検査では検出できないようなものでも、骨シンチグラフィでは放射能の集積の増加がみられ、診断に有用であることが知られている<sup>2)</sup>。本症例においても、腎臓での microcalcification が最初の骨シンチグラフィで“hot kidney”を呈した原因と考えられ、2回目の骨シンチグラフィでは、腎臓への異常集積がみられなくなったことより、この反応が可逆的なものであることも示唆され

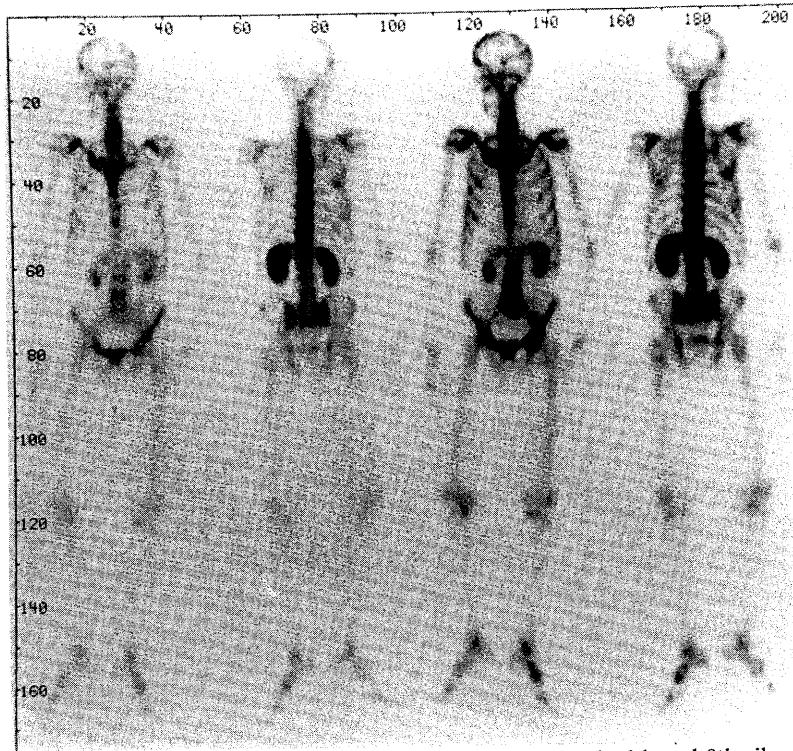


Fig. 3 Bone scintigrams on admission. Focal defects in right 8th and 9th ribs are observed together with marked increase of radioactivity in bilateral kidneys.

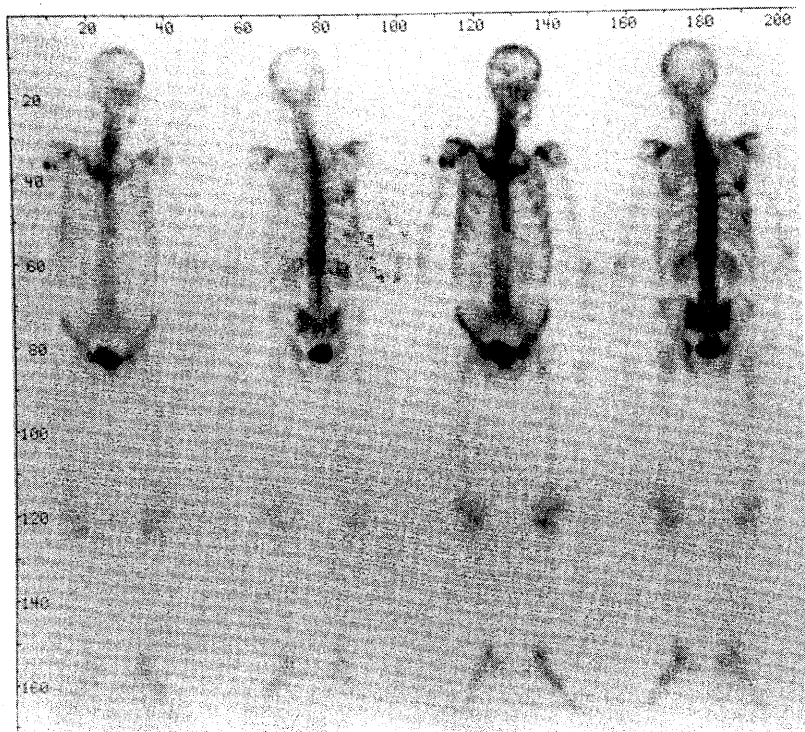


Fig. 4 Bone scintigrams after correction of hypercalcemia. Renal radioactivity is normalized.

た。以上のように悪性腫瘍に伴う高 Ca 血症による異所性石灰化の検出に骨シンチグラフィは有用と考えられた。特に本例においては腎機能悪化の治療方針まで示唆され、きわめて有意義であった。

#### 文 献

1) Mundy GR, Ibbotson KJ, D'Souza SM: Tumor

products and hypercalcemia of malignancy. *J Clin Invest* **76**: 391-394, 1985

2) Venkatesh N, Polcin RE, Norback DH: Metastatic calcification: the role of bone scanning. *Radiology*. **129**: 755-758, 1978

3) 杉田礼児, 中村 護, 坂本澄彦, ほか:  $^{99m}\text{Tc}$ -MDP 骨シンチグラフィにて骨外集積を呈した高カルシウム血症. *臨放* **35**: 419-422, 1990