

$^{99m}\text{Tc-DTPA}$ 腎動態イメージ上、血流所見のみが

左右差を呈した解離性大動脈瘤

油野民雄, 横山邦彦, 滝淳一
高山輝彦, 秀毛範至, 利波紀久

要旨

腎動態イメージングにおける血流評価の有用性は種々指摘されているものの、腎血流と腎機能は一般に相伴って変化することが多く、解離して変化する例に遭遇することは稀である。今回、 $^{99m}\text{Tc-DTPA}$ 腎動態イメージ上、腎実質機能が左右差を示さず、腎血流のみが左右非対称性変化を示した解離性大動脈瘤の腎動脈侵襲例を提示した。以上の経験より、腎血流評価の重要性を改めて強調したい。

はじめに

$^{99m}\text{Tc-DTPA}$ 腎動態イメージングは、左右の腎臓の血流、実質機能、および排泄動態を、個々に分離評価しうるのが特徴である。腎血流相における一側の血流減少および消失の異常は、種々の疾患・病態で生じることが知られている¹⁾。これらの場合、腎血流の異常は通常、実質機能の異常を伴うとされる²⁾⁻⁴⁾。

今回、左右腎の実質機能間には差が認められず、血流所見のみが左右差を呈した解離性大動脈瘤の腎動脈侵襲例を経験したので、報告する。

症例説明および画像診断のポイント

62歳、女性。胸部および背部痛、腹部膨満感を急激に訴え、緊急入院となった。入院時の血圧は

170/120と上昇を示した。X線CT検査 (Fig. 1) より、解離性大動脈瘤 (IIb型) と診断された。解離性大動脈瘤の腎動脈侵襲の有無を評価するために施行された $^{99m}\text{Tc-DTPA}$ 腎動態イメージング (Fig. 2 A, B) では初期の血流イメージで左右腎の血流放射能間に差が見られ、右腎血流の減少が指摘された。血流イメージに引き続く実質及び排泄相では、両腎の腎盂腎杯に軽度の放射能貯留が見られたものの、両腎間には明らかな所見の差違が見られなかった。したがって、唯一、血流イメージ所見が右腎の異常を指摘した。経動脈性に造影剤が注入されて施行された DSA (Fig. 3) では、左鎖骨下動脈に始まり、腹

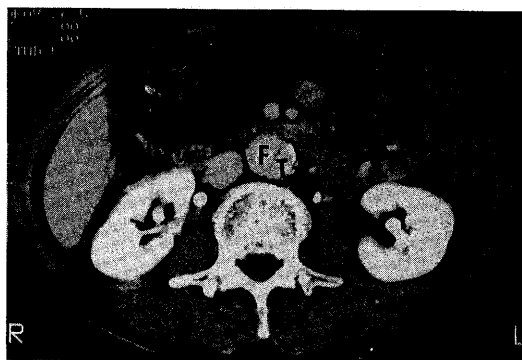


Fig. 1 Radiographic CT at the level of the kidneys shows the true (T) and false (F) lumens.

A case of aortic dissection, presenting only asymmetrical perfusion abnormality on the $^{99m}\text{Tc-DTPA}$ renal dynamic image

Tamio Aburano, Kunihiko Yokoyama, Junichi Taki, Teruhiko Takayama, Noriyuki Shuke, Norihisa Tonami

Department of Nuclear Medicine, School of Medicine, Kanazawa University
金沢大学医学部核医学科 〒920 金沢市宝町13-1

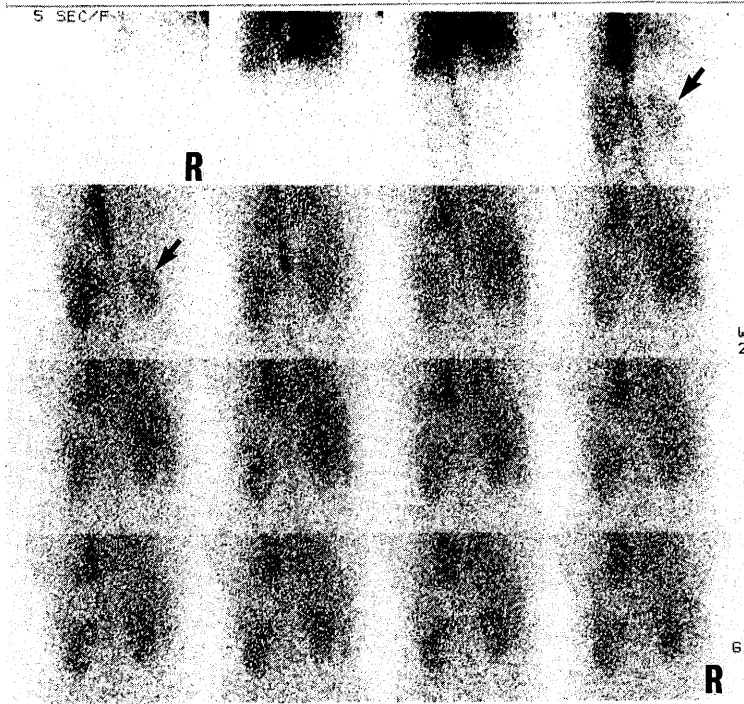


Fig. 2A Posterior flow images taken at every five seconds following Tc-99m DTPA injection show asymmetrical decrease of the right renal perfusion (arrow).

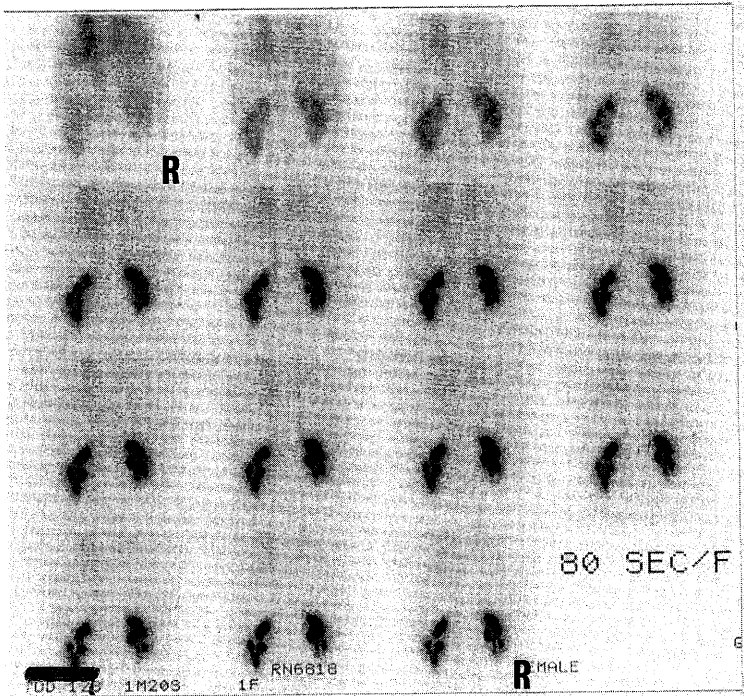


Fig. 2B Posterior sequential images taken at every 80 seconds following Tc-99m DTPA injection do not show any asymmetry of the parenchymal accumulation and excretion between the right and left kidneys, although the retention of the radionuclide in the pelvocalyces was noted at both sides.

部大動脈の分岐部まで進展した解離性大動脈瘤が証明された。なお偽腔による右腎動脈の圧排所見と共に、右のネフログラムの描出遅延が見られたものの、右腎への血液は真腔より供給されているのが確認さ

れた。

考 察

解離性大動脈瘤では、腎動脈にまで解離が及んで

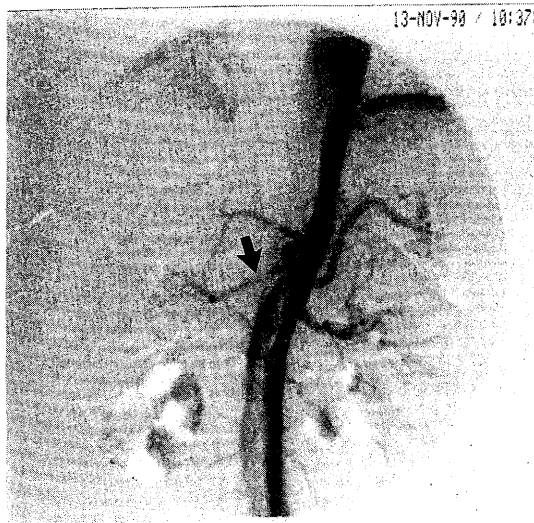


Fig. 3 Digital subtraction angiogram shows a distal aortic dissection. The proximal portion of the right renal artery (arrow), which receives blood supply through the true lumen, is narrowed due to the compression by the false lumen.

いるか否かが、手術を含めた治療上、重要な問題とされる⁵⁾。さらに腎動脈への解離の波及が、今後の腎血管性高血圧や腎不全を来し得る⁶⁾ことが述べられており、予後を推定する上でも重要である。

核医学腎動態イメージングによる解離性大動脈瘤の評価は、腎動脈侵襲の有無が明らかになるばかりでなく、腎動脈へ侵襲が及んだ場合、当核腎の機能低下の程度を定量的に測定し得る点で有用と思われる。今回、腎動態イメージングでの腎実質相、排泄相では明らかな左右差を指摘し得なかったが、血流相では唯一左右の腎血流間に差が認められ、右腎大動脈へ解離が波及した可能性を指摘し得た。このような有用性にも拘らず、腎動脈侵襲に関する核医学腎動態イメージングの報告は従来より極めて少なく、僅かに Goldstein ら⁷⁾、塚本ら⁸⁾による報告が散見されるに過ぎない。

今回認めたような血流所見のみの異常を、Goldstein ら、塚本ら⁸⁾も報告しているが、かれらの症例では、血流放射能の低下を示した部位の腎血流は全て偽腔から供給されたものである。偽腔から供給されたために血流放射能出現の遅延が認められたもの

の、血流が十分に供給されたために機能が良好に維持されたと推察している。

したがって、真腔から供給されている今回の症例では、当然、異なった機序の存在が考慮される。Siegelman ら⁹⁾は、真腔が偽腔により圧排されて本来の径の 1/2 以下になると、当核側の腎に高率に虚血が生じると述べている。それ故、偽腔により腎動脈が圧排されたために、血流放射能の低下が見られたものの、腎実質機能低下を来す程高度に圧排されなかったために、左右の実質機能間に差が認められなかったものと思われる。

以上、唯一、血流放射能の異常のみが腎動脈侵襲を示唆し得る所見として示された解離性大動脈瘤例を提示すると共に、腎動態イメージングにおける血流評価の重要性を改めて強調したい。

文 献

- 1) McAfee JG, Silberstein EB: 33 Kidney (Excluding Transplant). In Silberstein EB, McAfee JG (eds): Differential Diagnosis in Nuclear Medicine, New York, McGraw-Hill, 1984, pp196-207
- 2) McAfee JG, Thomas FD, Grossman Z, et al.: Diagnosis of angiotensinogenic hypertension: The complementary roles of renal scintigraphy and saralasin infusion test. J Nucl Med 18: 699-675, 1977
- 3) McAfee JG: Radionuclide imaging in assessment of primary chronic pyelonephritis. Radiology 133: 203-206, 1979
- 4) McAfee JG, Singh A, O' Callaghan JP: Nuclear imaging supplementary to urography in obstructive uropathy. Radiology 137: 487-496, 1980
- 5) Crawford ES, Snyder DM, Cho GC, et al.: Progress in treatment of thoracoabdominal and abdominal aortic aneurysms involving celiac, superior mesenteric, and renal arteries. Ann Surg 188: 404-422, 1987
- 6) Demos Tc, Gadwood K, Garces MA, et al.: Aortic dissection: Presentation as a renal problem in three patients. AJR 137: 1268-1270, 1971
- 7) Goldstein HA, Greenberg A, McLean GK, et al.: Renal scan in aortic dissection. Clin Nucl Med 8: 85-86, 1983
- 8) 塚本江利子, 伊藤和夫, 古館正従: 解離性腹部大動脈瘤における腎動態シンチグラフィ. 核医学 27: 1377-1384, 1990
- 9) Siegelman SS, Sprayregen S, Strasberg Z, et al.: Aortic dissection and the left renal artery. Radiology 95: 73-78, 1970