

# ヘルペス脳炎の1例

## (CT, MRI, 脳血流 SPECT の比較)

辻 志郎 渡辺 直人 二谷 立介  
 瀬戸 光 柿下 正雄 原田 淳\*  
 松田 博史\*\*

### 要旨

ヘルペス脳炎の患者の画像所見を得る機会を得たので報告する。X線 CT では側頭葉底部内側領域から島皮質にかけての低吸収域、出血、および造影効果を認めたが、基底核は保たれていた。MRI では同部に、T1 強調像にて低信号、T2 強調像にて高信号、および Gd-DTPA による造影効果を認めた。<sup>99m</sup>Tc-HMPAO による脳血流 SPECT では、同部に著明な高集積を認めた。

### 症例説明および画像診断

症 例：61 歳，男性

主 訴：てんかん発作，発熱

既往歴：気管支炎，前立腺肥大症

家族歴：特記すべきこと無し

現病歴：平成元年12月16日，仕事先で発熱，左下肢から始まる痙攣を認め近医に入院。妄想あり。同日頭部 CT では異常は認められず，抗生剤，抗痙攣剤投与にて様子を見ていたところ，12月21日に左片麻痺，項部硬直，頭痛が出現，翌日の単純 CT にて左側頭葉底部内側に低吸収域出現，造影 CT では部分的に造影効果を認めた。29日の CT では同部に出血を認めた。右椎骨動脈造影では腫瘍濃染らしき像あり。家族の希望にて富山医薬大脳外科に紹介入院となる。

現 症：意識清明，麻痺は認めず，両側乳頭浮腫

あり。

検査所見：髄液ウイルス抗体価 Herpes simplex 64 倍

発症7日目の頭部単純 CT (図1) では，右側頭葉に低吸収域を認める。またシルビウス裂や脳溝に造影効果を認めた。14日目の CT では同部に一部

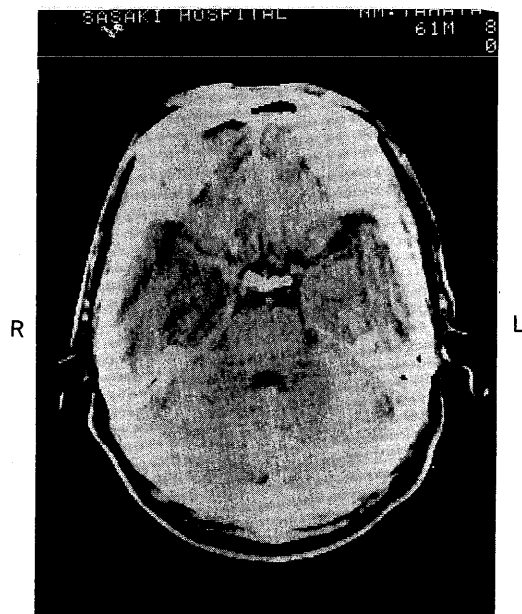


Fig. 1 Plain X-ray CT scan of 7 days after onset shows low density area in the medial side of the right temporal lobe.

A case with herpes encephalitis: CT, MRI and rCBF scintigraphy

Shiro Tsuji, Naoto Watanabe, Ryusuke Futatsuya, Hikaru Seto, Masao Kakishita, Jun Harada\*, Hiroshi Matsuda\*\*

Department of Radiology, and \*Department of Neurosurgery, School of medicine, Toyama Med and Pharmacol University,

\*\*Department of nuclear medicine, School of medicine, Kanazawa University

富山医科薬科大学放射線科，\*同脳神経外科 〒930-01 富山市杉谷 2630，\*\*金沢大学医学部核医学教室 〒920 金沢市宝町 13-1

高吸収域あり、出血と考えられた。発症 11 日目の頭部 MRI (図 2) では、T2 強調像にて右側頭葉底部および島皮質に高信号を認めるが、基底核は保たれていた。さらに 25 日目の MRI (図 3) では CT の出血部位にほぼ一致して無心号領域を、また Gd-DTPA による造影 MRI では右側頭葉の低吸収領

域の一部に造影効果を認めた。 $^{99m}\text{Tc}$ -HMPAO による脳血流 SPECT (図 4) では右側頭葉広範に集積増加を認めた。また海馬にも集積増加を認めた。前医の脳血管造影では右側頭葉に一致して腫瘍濃染様の像を認めるが明かな栄養動脈は認められず、転院後の脳血管造影では異常は認められなかった。

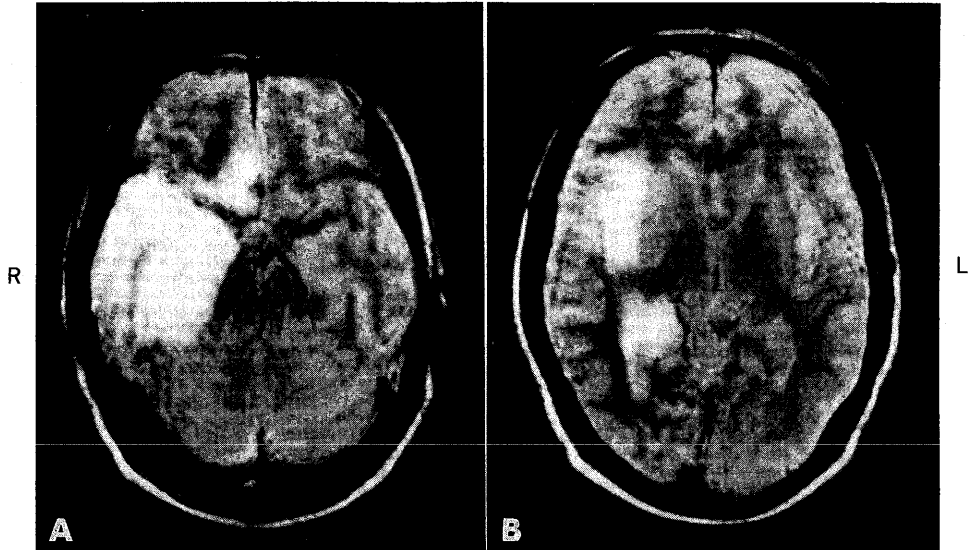


Fig. 2 Brain MRI on T2 weighted image (SE 2000/70) of 11 days after onset demonstrates high intensity area in the right temporal base (A) and the insular cortex with sparing of basal ganglia (B).

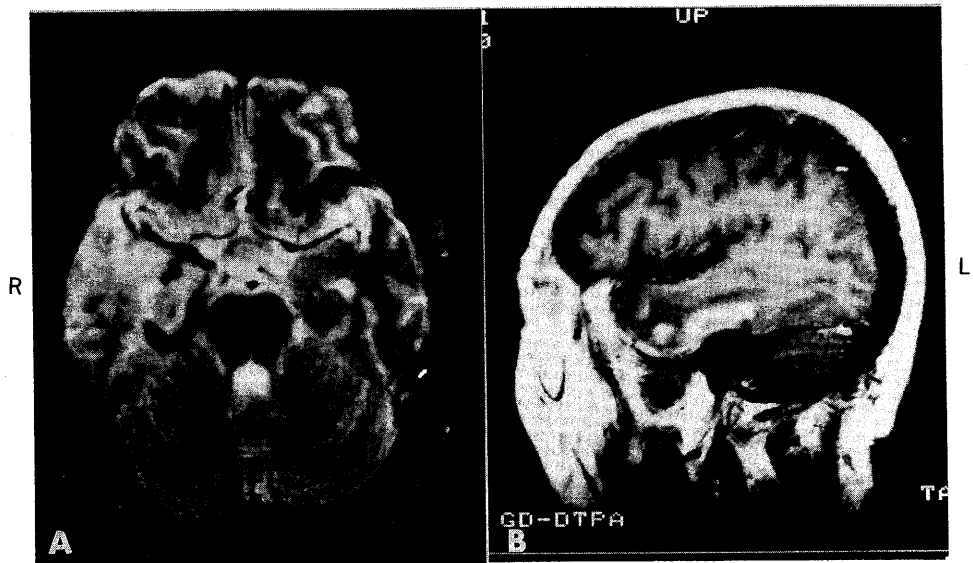


Fig. 3 Brain MRI of 25 days after onset. A. T2 weighted image (SE 2500/90) demonstrates high intensity area of the lesions and low intensity area corresponding to the bleeding area on CT scan. B. Post contrast MR image (SE 500/15) demonstrates enhancement of the lesions.

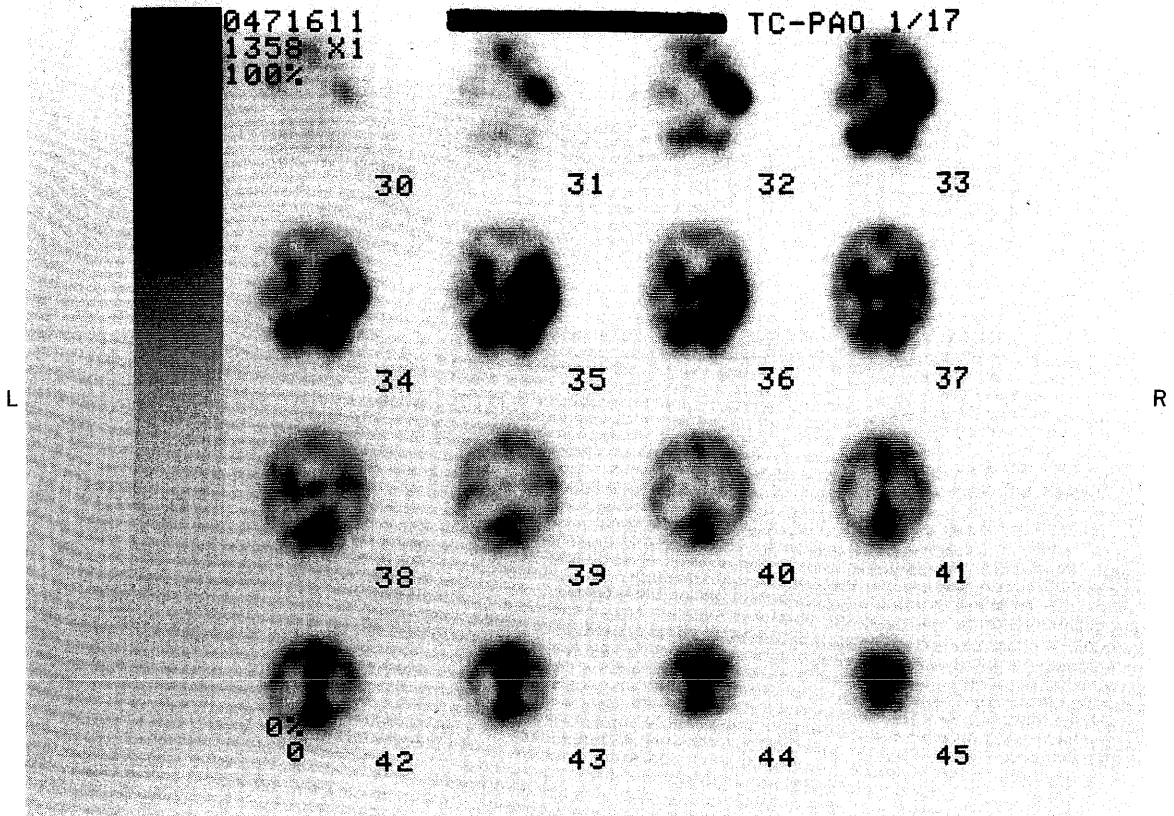


Fig. 4 Brain perfusion SPECT with  $^{99m}\text{Tc}$ -HMPAO shows increased RN accumulation to the right temporal lobe and the right hippocampus.

ガンマグロブリン製剤と安静保持のみにて経過観察したところ、その後症状なく、髄液所見でも増悪を認めなかったため1月22日退院となる。

### 考 察

単純ヘルペスウイルスはDNAウイルスで二つの型があり、I型は成人に側頭葉優位の急性壊死性脳炎を起こし、II型は小児に全身感染症の部分症状として広範な脳炎を起こすとされている。身体内の神経節に持続感染しており、まれに脳に侵入し脳炎を起こす。発症年齢としては9歳以下と30歳にピークがみられる。男女比は3:2と男性に多い。発症はきわめて急性で発熱、頭痛、てんかんで発症する。ついで失語、感覚異常、知能障害などが起こる。発熱は $40^{\circ}\text{C}\sim 41^{\circ}\text{C}$ におよび、項部硬直、Kernig徴候、片麻痺、局所性運動麻痺がみられ、進行すると昏睡に達する。また初期には錯乱、せん妄状態が少なくなく、幻覚、行動異常などを伴う。脳波

では側頭葉など局所性にあるいはび慢性に、徐波を背景として鋭波徐波混合群が周期的に出現する。ペア血清およびペア髄液のウイルス抗体価の4倍以上の経時的上昇が確認できれば、診断はほぼ確定する。

CTの所見として側頭葉内側、前頭葉下部、島皮質などに低吸収を認めるが、基底核は保たれること、線状の造影効果を示すこと、占拠効果を示すことがあげられる。さらに四分の一程度の症例で出血が認められる<sup>1)~3)</sup>。MRIの所見としては、T1強調像では病変部は低信号、T2強調像では高信号を示し、CT同様基底核は保たれる<sup>4)</sup>。また、Gd-DTPAによる造影MRIでは病変部は造影効果を示す。脳血流SPECTでは同部は高集積を示す。Launesら<sup>5)</sup>は炎症なども原因としてあげられるが血管造影の所見などからおもに血流増加によるものであろうと述べている。

本例では、病初期に妄想を伴っており、脳血流

SPECT 施行時は症状はなかったものの、海馬に高集積を認め、症状と関連がある所見と考えられた。

治療としては、近年 acyclovir が開発され治療効果をあげている。脳浮腫に対しては、ステロイド、グリセオールを投与する。

#### 文 献

- 1) O'Neil RA et al: Computed tomography of adult herpes simplex encephalitis. *Australas Radiol* **31**: 357-360, 1987
- 2) Zimmerman RD, Russell EJ, Leeds NE et al: CT in the early diagnosis of herpes simplex encephalitis. *AJR* **134**: 61-66, 1980
- 3) Enzmann DR, Ransom B, Norman D et al: Computed tomography of herpes simplex encephalitis. *Radiol* **129**: 419-425, 1978
- 4) Davidsom HD, Steiner RE: Magnetic resonance imaging in infections of the central nervous system. *AJNR* **6**: 499-504, 1985
- 5) Launes J, Nikkinen P, Lindroth L et al: Diagnosis of acute herpes simplex encephalitis by brain perfusion single photon emission computed tomography. *Lancet* **1188-1191**, 1988