多発性骨転移と誤診した骨軟化症の1例

多田　明　平　栄　立野　育郎
能登　裕*

1. はじめに

一般の臨床病院では往々にして，核医学のレポートを依頼書からの情報だけで判断してしまう場合がある。臨床所見から原発不明の骨転移が疑われて骨スキャンが依頼された症例で，生化学データや骨のX線写真を参考にしていれば，もっと早く正しい診断ができたであろう，骨軟化症の1例を報告する。

2. 症　例

47歳，女性。

主　訴：背部痛，腰痛。

現病歴：昭和60年頃から背中から腰にかけて痛みが出現したが放置していた。61年10月には左のそけい部—坐骨痛が出現したが，整形外科での保存療法にて軽快した。62年になって背部痛，腰痛が増強し，2月には右足趾の骨折を起こした。昭和62年7月に当院整形外科を受診，骨X-Pにて恥骨にosteolytic changeを認め，骨転移を疑い骨スキャンが依頼された。骨スキャンでは左右の肋骨，仙腸関節，恥骨と右の足根骨に異常集積を認めたために，骨転移が最も疑われるとレポートした。

昭和62年9月，整形外科入院。骨の生検を行うがno malignancyであった。内科，婦人科での検査でも特に異常を認めなかった。整形外科の外来にてエルシトニン注射を続けていたが，症状は軽快せず，Al-Pの増加と血清Ca，Pの低下を認めたために昭和63年5月再び内科に紹介された。Fig.1は内科入院時の骨盤X-P，Fig.2Aは骨スキャンであるが，骨スキャンの所見は昭和62年7月と同様に多発異常集積であった。

入院時の検査成績ではAl-Pの上昇と，電解質でCaとPの低下が認められた。副甲状腺ホルモンは正常，ビタミンDも正常であった。尿中のリン酸排泄は相対的に増加しており，低リン血症性ビタミンD抵抗性骨軟化症と診断された。大量の活性型ビタミンDとリン酸塩の治療によって骨の痛みは3カ月後には全く消失し，平成元年1月の骨スキャン(Fig.2B)でも，肋骨への異常集積はなくなっていた。骨X-Pでも骨溶解像は消失し，骨盤の変形だけを残している。

3. 画像診断のポイント

外傷などのはっきりとした既往がなくて，骨スキ

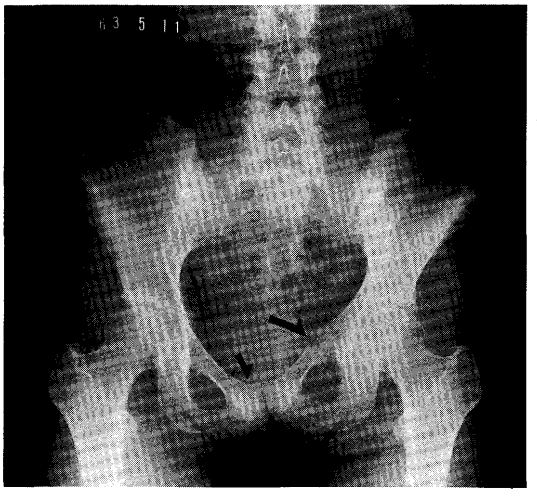

Fig. 1 Whole pelvic radiography at the second admission May 1988. Muliple osteolytic lesions in the both pubic bone and the left iliac bone (arrow) were recognized.

A case of osteomalacia ; differential diagnosis of multiple abnormal accumulation on bone scan.

Akira Tada, Sakae Taira, Ikuro Tatuno, Hiroshi Noto*

Department of Radiology and *Internal Medicine, Kanazawa National Hospital, Kanazawa.
国立金沢病院放射線科，*内科　〒920 金沢市石引3丁目1-1

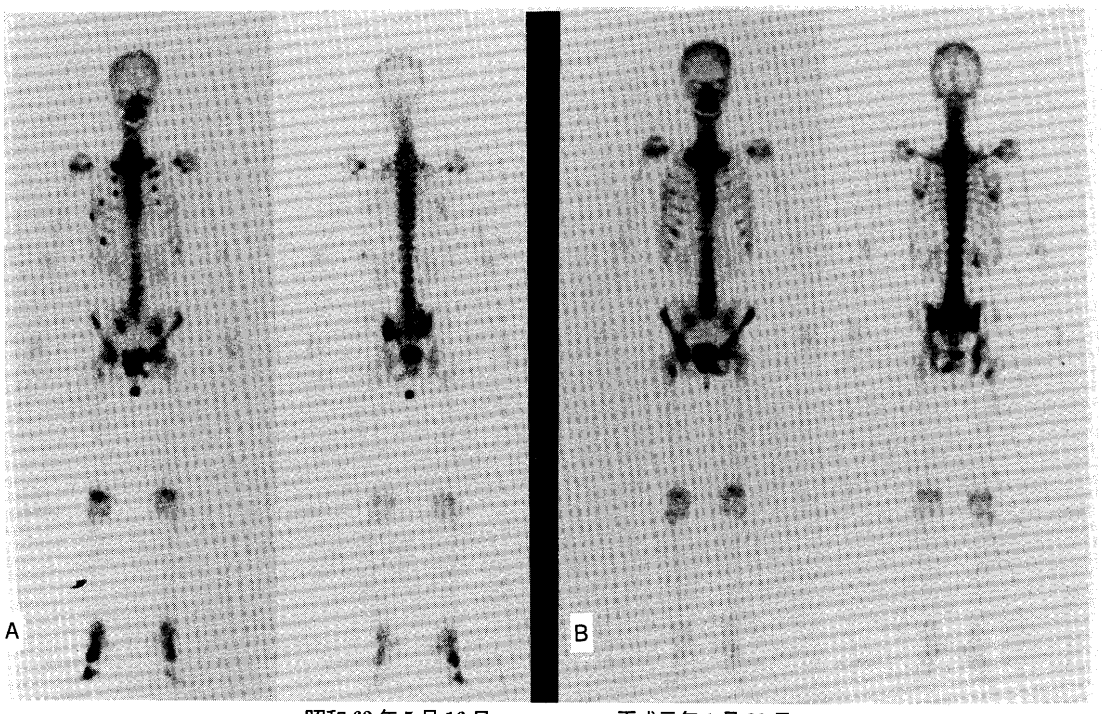

昭和 63 年 5 月 16 日　　平成元年 1 月 30 日

Fig. 2 Whole body bone scintigraphy of the osteomalacia, before (left) and after (right) treatment. Before treatment, bone scan revealed multiple abnormal accumulation on the ribs, hip joint, pubic joint and right foot.

ャンで多発異常集積を見た場合に，骨転移以外に代謝性の骨疾患を必ず鑑別診断として考えなければいけない。この症例でも骨スキャンの異常集積はだいたい左右対称に分布しているし，骨 X-P で最も強い変化を示している左腸骨から恥骨移行部には，異常集積を認めていない。骨 X-P の続影にしても，恥骨結合付近の線状の骨吸収像はいわゆる looser zone（壊変層）であり，骨スキャンの集積は偽骨折であることを示していて，純粋な壊変層のみでは骨スキャンの異常集積は起こらないと考えられる。

文　献

1) 山本通子ほか：偽性副甲状腺機能低下症の各種病型および類似疾患の診断基準. 日内分泌会誌 **58**：1080-1094, 1982