

^{99m}Tc -HSA によるリンパ管シンチグラフィー

鈴木 裕孝 鶴田 昌樹 木ノ内 滋
齋藤知保子

要 旨

リンパ節シンチグラフィーの使用薬剤としては従来、 ^{99m}Tc -sulfur-colloid, ^{99m}Tc -rhenium-colloid などが一般的に知られているが、標識が煩雑であり、調製時間にも約1時間程必要であった。我々は、 ^{99m}Tc -HSA (human serum albumin) を使用したリンパ節シンチグラフィーにて、明瞭なリンパ管像を得ているので、方法論を中心に記載する。

方 法

標識には注射量をできるだけ少量とするため、あらかじめ高濃度の ^{99m}Tc 注射液を使用する。全量 0.2~0.4 ml, 74 MBq (2 mCi) に調製された ^{99m}Tc -HSA を、各々2本(総投与量 148 MBq (4 mCi)) 用意し、両側第1~第2足趾間に皮下注射する。注射後、注入部位を入念にマッサージし、可能であれば10分程、歩行運動させる。注射後15分より撮像を開始する。Anterior において LEAP コリメーターを装着した γ -カメラを用い、スキャンスピード 30 cm/min にて whole body scan の後、骨盤部、上腹部、胸部の spot 撮影を行う。注射後3時間にて、骨盤部、上腹部の spot 撮影と、必要に応じ whole body scan を追加する。whole body scan の際には、ハレーションを防止する為、注入部位を含鉛ゴムにてシールドする他、3時間後の delayed image では、膀胱が描出するので、撮像前に排尿させることが望ましい。

症 例

1) 30歳、女性、正常例。

右下肢の腫張を認め精査目的で ^{99m}Tc -HSA によるリンパ節シンチグラフィーを施行した。

検査所見: 15分後の全身像においては、両側下肢、傍大動脈から胸管にかかるリンパ管が明瞭に描出されている。また、胸部における blood pool 像及び肝の描出が認められる。3時間後の spot 像では、大腿、鼠径部のリンパ節と腎及び消化管と思われる uptake が認められる (Fig.1)。

2) 77歳、女性、リンパ浮腫例

右鼠径部リンパ節腫張が続き、徐々に増大する。右下肢浮腫も認められ、 ^{99m}Tc -HSA によるリンパ節シンチグラフィーを施行。

検査所見: 15分後の全身像においては、右側鼠径部から骨盤内リンパ節の描出欠損と同時に右大腿での鬱滞を認める。3時間後の全身像では、右鼠径部から骨盤内リンパ節の描出欠損と右下肢のリンパ浮腫を認める (Fig.2)。また、その後に行った ^{67}Ga シンチグラムにおいて、上記描出欠損部位への異常集積が認められ、生検において免疫芽球性リンパ節症と診断された。

考 察

^{99m}Tc -sulfur-colloid 及び、 ^{99m}Tc -rhenium-colloid が、骨盤部、上腹部のリンパ節に集積し、低バックグラウンドで、良好なコントラストを得るため、投与後2~3時間必要なのに対し¹⁾²⁾、 ^{99m}Tc -HSA においては、投与後15分にて良好なシンチグラムが得られた。一方、リンパ系の通過性においては、 ^{99m}Tc -sulfur-colloid, ^{99m}Tc -rhenium-colloid では、リンパ節での停滞が長いことに比し、 ^{99m}Tc -HSA においては、リンパ管の描出能が高く、リ

Method of lymphoscintigraphy with ^{99m}Tc -human serum albumin

Yukou Suzuki, Masaki Tokita, Shigeru Kinouchi, Chihoko Saitoh

Department of Radiology, Sapporo General Hospital
市立札幌病院放射線科, 〒060 札幌市中央区北1条西9丁目

リンパ節での通過速度が上記2標識に対し速いために、短時間において胸管までの描出が可能であった。従って撮像は、短時間のうちに終了しなければならない。以上の様に、3時間後の delayed image におけるリンパ節の描出能では、 ^{99m}Tc -sulfur-

colloid, ^{99m}Tc -rhenium-colloid の方が良好であったが、リンパ系の通過性を目的とした検査においては、 ^{99m}Tc 標識に対する簡便性、検査時間の短縮化など、リンパ節シンチグラフィにおける ^{99m}Tc -HSA は、有用であると思われる。

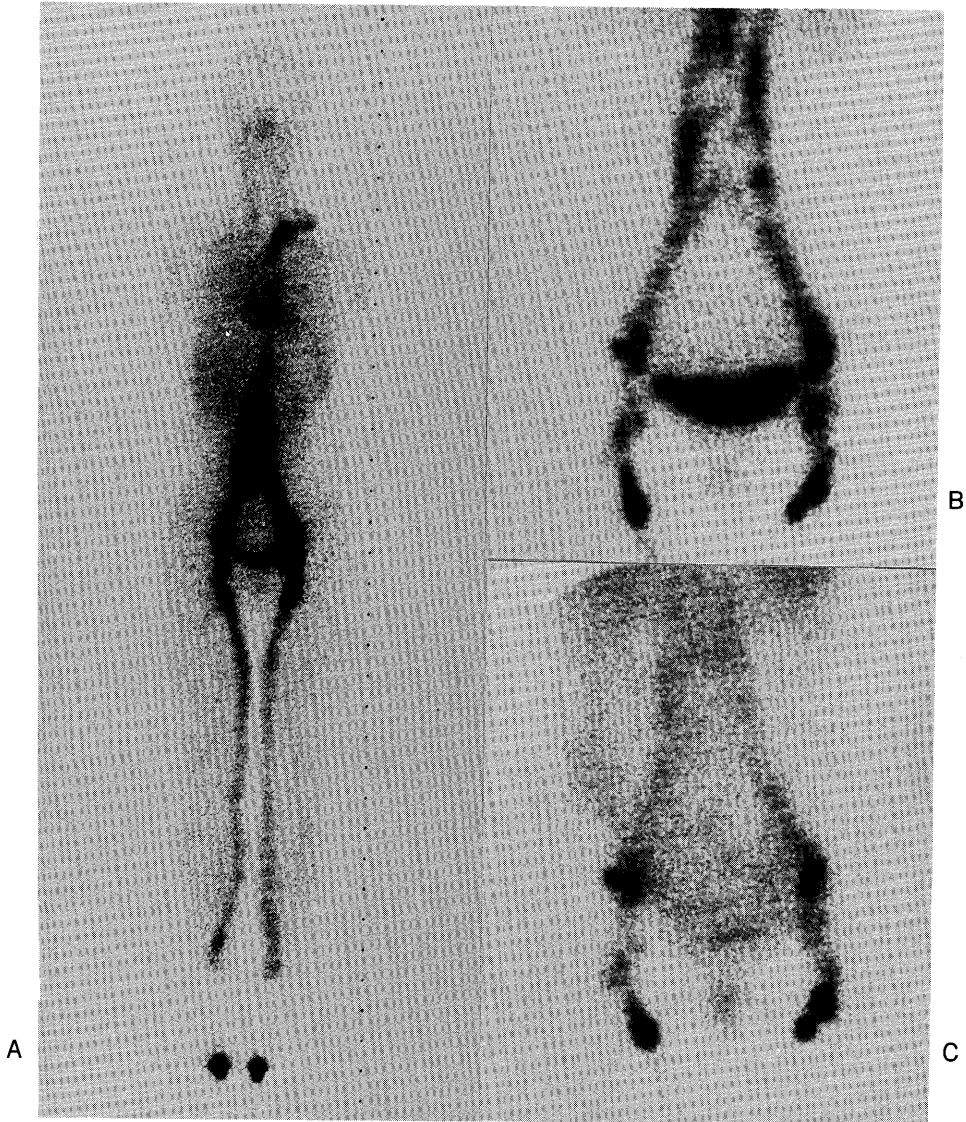

Fig. 1 A 30-year-old female with slight swelling of right lower limb. A) 15 minutes' whole body scintigram. B) C) Images of inguinal and iliac chains 30 minutes and 3 hours after administration.

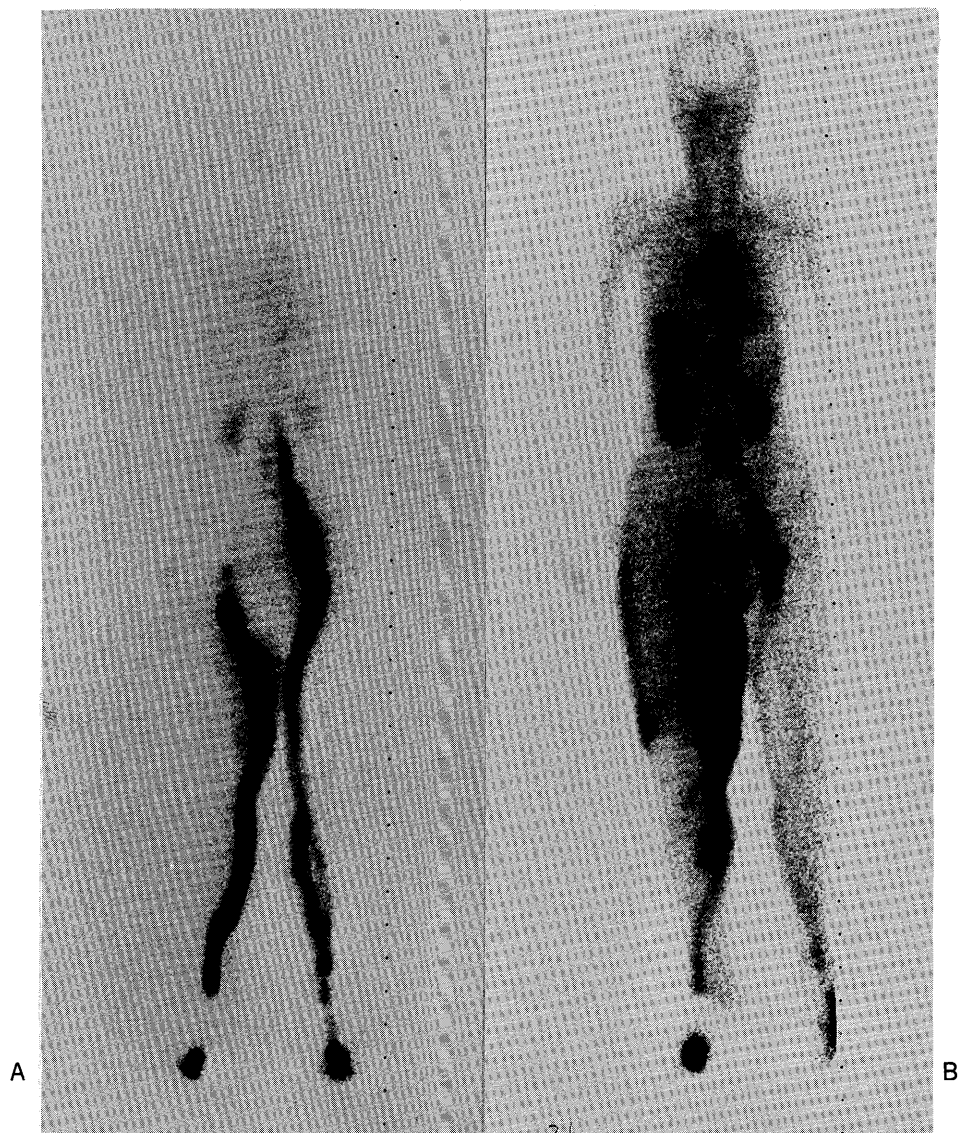


Fig. 2 A 77-year-old female with marked edema of right lower limb and inguinal lymphnodes swelling due to immunoblastic lymphadenopathy. A) B) 15 minutes' and 3 hours' whole body scintigrams.

文 献

- 1) 丸尾直幸他: ^{99m}Tc -rhenium-colloid リンパ節シンチグラフィの臨床的知見, 核医学 22:1843-1850, 1985.
- 2) 脇坂行一, 菅原 努, 鳥塚莞爾他: 臨床核医学.