

◎陰部白斑症ノ一患者

會員

松本善次郎

余カ茲ニ報道セント欲スル者ハ敢テ察病上治療上

ニ於テ有益興味アル者ニアラスト雖其官能ニ障害
ナキト部位ノ耻部ナルカ故ニ日常治療醫家ノ目ニ
觸ル、ヤ極テ稀有ナルヘキヲ信ス之レ此ノ記ヲナ
ス所以ナリ

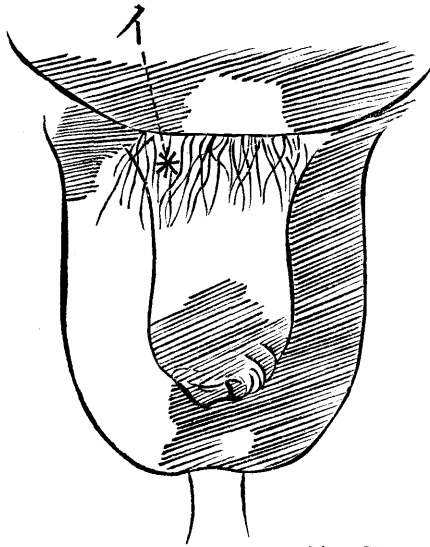
石川縣江沼郡河南村上原

平民農 山村

二十年

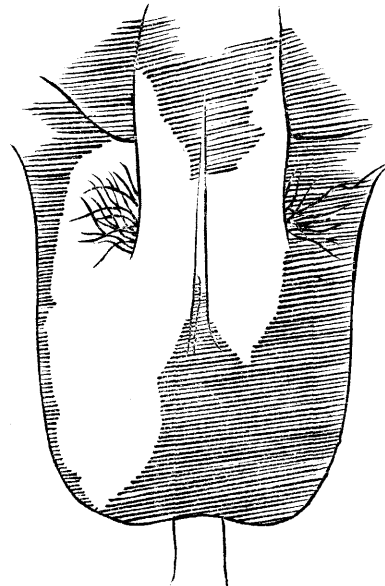
(既往症)患者生來強壯酒、煙草ハ之ヲ嗜マス幼時麻疹
及種痘ヲ經過ス時々間歇熱ニ犯サレシヲアリ兩親ニ兄
一姉アリ皆共ニ健存ス父及ヒ姉ハ時々胃瘵ニ苦ムトア
リト雖忽ニノ故復ス他ニ皮膚病、神經系、血行器等ノ疾
病ナキカ如シ患者十四才ニシテ春情起リ十五年始テ婦ニ
接ス交接射精共ニ完全遺尿遺精等ヲ來セシトナシ十五
六才ノ頃胃神經痛ヲ發シ爾來春秋ノ候ニ至レハ再來シ
一二週ヲ經過シテ全治シ亦餘症ヲ殘サスト云フ其他寒

胃ニ罹ルノミ他ニ疾患アルヲ知ラサリシト白斑ハ生誕
 己ニ之レアリ陰莖根部ノ右側ニ局シ豆大不正圓形ヲ現
 シ(圖中「イ」點ハ初發部ヲ示ス)純白色ヲ呈セリト爾來
 身体ノ發育ト共ニ白斑四方ニ蔓延シ陰莖ノ他側及后面
 ニ達スト十四年ニ至リ白色ノ陰毛ヲ疎生ス白斑ノ蔓延
 ハ昨年來大ニ其勢ヲ逞フシ漸ク陰囊ニ及ホセリト又下
 腹ノ一部ニ蔓延セリ



(現症)体
 格中等身
 長短小四
 尺九寸三
 分ヲ測知
 ス營養佳
 良ニ筋
 肉及ヒ皮

下脂肪
 織ノ發
 育中等
 ナリ皮
 膚弛縱
 シス能
 ク農事



ニ耐ユト他ノ皮膚病ナク神經、消化、循環器系共ニ變常
 ナシ只本年二月上旬寒胃ニ罹リ腹聲僅ニ遺殘スルノミ
 白斑ハ當時陰莖前面ニ於テハ凡ソ其三分二、同后面ニ
 於テハ二分一ヲ占メ左右兩側ハ共ニ四分三ヲ領ス陰囊
 ニ於テハ其前面縫線ノ右半側ヲ犯スノミ又下腹ノ一部
 ナ犯ス白斑ハ其境界判然其色純白雪ノ如ク皮下靜脈ヲ
 透見ス皮膚知覺違常ナシ陰毛ハ白色ニ細ク卷縮輕度
 ニノ粗生ス白斑ノ形狀畧圖ヲ以テ示スカ如トシ

(圖中黑色ノ陰毛ト見ユルハ則チ白毛ナリ)

◎特發多發性筋炎ニ就テ

會員 飯森益太郎 述

曩ニ池龜祐藏氏ハ本會雜誌第三卷第十八號ニ於テ『特發性筋炎ノ實驗』ト題シ同患者ノ「ニファル」ヲ報告セラレタリ余モ亦タ近頃金澤病院ニ於テ屢々之レヲ實驗セシテ以今其二三ヲ掲ケ會員諸君ノ參考ニ供セントス是迄特發性筋炎(殊ニ多發性ノ者)ナル者ハ普ク醫士社會ニ知ラレザル處ノ疾患ニシテ多クハ續發的ノ者トシテ看過セリ然ルニ近時 Dr. Walthar 氏ハ實驗患者十九人ニ就テ細密ニ組織的變化ノ現象ヲ檢査シ周圍器臟ヨリ瀰蔓セル者ノ他、尙ホ特發性ノ筋炎アルコトヲ稱道セシ以來世人ノ視線ハ漸ク此ニ注射スルニ至レリ筋炎ノ組織的變化ハ先ツ筋間結締織(Perimysium)ニ膿

性ノ侵潤ヲ起シ次テ筋組織混濁シテ硬固トナリ疑固樣ノ物質ニ化シ「ザルコレン」マ核ハ炎竈ノ周圍ニ於テ非常ニ群集スルヲ見ル之レ蓋シ O. Weber 氏ノ稱道スル筋纖維新生ノ元素タリ

炎症ノ稍々高度ナル者ハ筋肉著シク赤色腫起シ其質脆弱ニシテ容易ニ指ヲ以テ破潰シ得ヘク筋纖維ノ方后不明ニシテ橫紋消失シ屢々暗褐色ヲ呈シテ灰綠ノ斑點ヲ有スル者アリ膿侵潤ノ増加スルニ從テ粥狀ノ軟化ヲ來シ遂ニ筋膿瘍 Muscleabscess ナ形成スルニ至ルヲ通常ノ經過トス

余カ次ニ記載スル者ハ Zunker 氏ノ所謂移轉性筋炎或ハ Bayer 氏ノ傳染病性筋炎ノ如キ膿毒症、腸室扶斯、傳染性骨髓炎、痔熱、密尿病、急性關節癱瘓質斯馬鼻疽等ニ由テ來ル者ニアラスシテ眞ニ原發性急性筋炎 *primære acute Myositis* ナリトス