

New Method for Making Rat Knee joint Contracture and Changes of the Joint Components

メタデータ	言語: jpn 出版者: 公開日: 2017-10-04 キーワード (Ja): キーワード (En): 作成者: メールアドレス: 所属:
URL	http://hdl.handle.net/2297/12697

ラット膝関節拘縮モデルを簡便に作成する新たな試みと 関節構成体の変化

松崎 太郎 細 正博

Key words

Rat, Contracture, Joint immobilization

はじめに

関節可動域制限は、一般に強直と拘縮とに分類される。前者は関節構成体そのものに原因を求め、一方後者は関節構成体以外に原因があるとされる。しかし、実際に臨床の場で遭遇する関節可動域制限では、関節構成体内外の両方の要素が複雑に関与していると思われる¹⁻⁵⁾。以下、本研究では、関節固定により生じる可動域制限を、その原因を特定することなく拘縮と呼称する。

拘縮の研究を行う上で動物実験モデルが多用され、これまで多くの報告がなされている⁶⁻¹⁸⁾。動物の関節を不動化することで拘縮モデルを作成する手技として、外科的処置による内固定と、ギプスなどを用いた外固定がある。八百板⁹⁾やTrudelら¹⁴⁻¹⁶⁾は、外科的にラットの大腿骨と脛骨を金属性の副子を使用して固定し、関節構成体の変化を報告している。また、由久保ら¹⁷⁾や武村ら¹⁸⁾は、ギプス包帯を使用してラット後肢に拘縮を作製し、その関節構成体の変化を報告している。

内固定の利点としては、固定が強固である事があげられる。一方、内固定は技能に習熟を要する事、手術を行うための器具などが高価である事、固定術による侵襲が関節に及ぼす影響や、固定術による感染などの二次的な問題を考慮する必要がある事など、少なからぬ欠点^{17, 18)}があげられる。このため我々はこれまで外固定の手技を採用し、体幹ジャケットとギプス包帯による固定によって関節拘縮モデルを作製し、さまざまな実験を行ってきた¹⁷⁻²⁰⁾。

しかし、これまでの我々の手技での問題点として、固定の手技が複雑な事、固定の安定性に問題がある事、関節の不動と同時に免荷状態にあることが

あげられる。このため、より臨床に即した状況の再現に限界があり、安定性、再現性にも少なからぬばらつきを生じていた。

今回の研究の目的は、簡便で効果的な外固定の方法を考案し、安定したラットの膝関節不動化による拘縮モデルを作成することで、その関節構成体の変化を明らかにする事にある。

対象と方法

1. 実験動物

これまで報告された関節の不動化を行う実験では、様々な動物（ラット、イヌ、ウサギ等）⁶⁻¹⁸⁾が使用されているが、今回我々は先行研究¹⁷⁻²⁰⁾と同様に9週齢のWistar系雄性ラット26匹（体重250~280g）を使用した。ラットは8週齢にて入手し、実験期間に使用するケージ内で1週間飼育し、環境に慣れさせた後に実験を開始した。なお、本研究は金沢大学宝町地区動物実験委員会の承認を得て行ったものである（承認番号050316、060584、AP-070823）。

2. 飼育の方法と実験期間

実験期間中はケージ1つにつき1匹ずつ飼育した。実験期間中は室温の変動が出来るだけ少なくなるように留意し、照明は蛍光灯を12時間点灯しラットの生体リズムを妨げないようにした。また、清潔管理の為にケージ内の清掃を行い、実験動物用床敷は1週間に1度交換した。実験動物用固形飼料は可能な限り新しいものを自由に摂取させ、飲水に使用する水も頻繁に交換し、不動化期間は先行研究と同じく2週間とした。

3. 関節不動化モデルの作製

ラットを無作為に2群に分け、13匹を実験群、7

匹を対照群とした。ジエチルエーテルを導入麻酔として使用し、次いで腹腔内にペントバルビタールナトリウム溶液を40mg/Kg注射し、深麻酔を行った。

ラットの体重を測定し、13匹のうち6匹の後肢膝関節可動域を測定した。膝関節可動域は、先行研究^{19,20}と同様に基本軸を大腿骨大転子と大腿骨外顆中央部を結んだ延長線上、移動軸を膝関節裂隙中央部と下腿骨外果を結んだ線とし、測定はヒトの手指可動域測定用の角度計を使用して麻酔下で行った(図1)。ラットの膝関節は人間と違い完全には伸展する事はないので、伸展制限の可動域を表記した。可動域の測定は実験開始時、不動化後1週目、2週目の計3回行い、全て熟練した同一検者によって行い、左後肢を実験側、右後肢を対照側とした。

関節の不動化は、動物の膝関節を屈曲位とし、金網にて作製した固定用の部品を大腿部と下腿部に巻きつけ、その上からギプス包帯を巻き付け補強とした(図2)。不動化のために使用した金網とギプスの重量は平均で 18 ± 2 gであった。この時、金網を大腿部と下腿部に巻き付ける事による血行障害を予防するため、後肢にできるだけ圧迫が加わらないようにし、ギプス包帯を巻いた後に股関節、足関節の可動域を確認し、膝関節不動化の影響が及ばないように留意した。

実験期間中、不動化部分以外は自由とし、ラットは左後肢膝関節が不動化されているものの、両前肢・両後肢を使用してケージ内を移動する事が可能であった。実験期間中はラットの状態に留意し、ギプス固定が外れたものや、足背部に浮腫が見られたものは速やかに再固定を行った。

4. 標本の作製

実験期間が終了した後、ラットをジエチルエーテルにより安楽死させ、その後速やかに両下肢を採取した。採取した両下肢は10%中性緩衝ホルマリン液で72時間組織固定を行い、次いで4℃に保ったまま72時間脱灰を行い、膝関節周囲を切り出した後に膝関節腔内が観察出来るように十字靭帯を避け矢状面にて二割し、5%無水硫酸ナトリウム溶液で72時間中和後、パラフィン包埋し組織標本を作製した。その後、ミクロトームを使用して3μmの厚さで薄切し、スライドガラスに添付した後に乾燥させた。

染色はヘマトキシリン・エオジン染色を行ない、光学顕微鏡下で膝関節の関節腔内(図3)を病理組織学的に観察しデジタルカメラを使用して画像を撮影した。

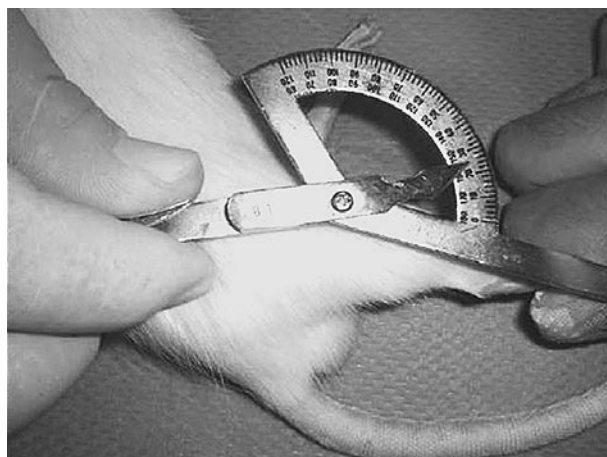


図1. ラット膝関節可動域の測定
ヒト手指用角度計の一部を使用し、熟練した同一検者によって測定を行った。

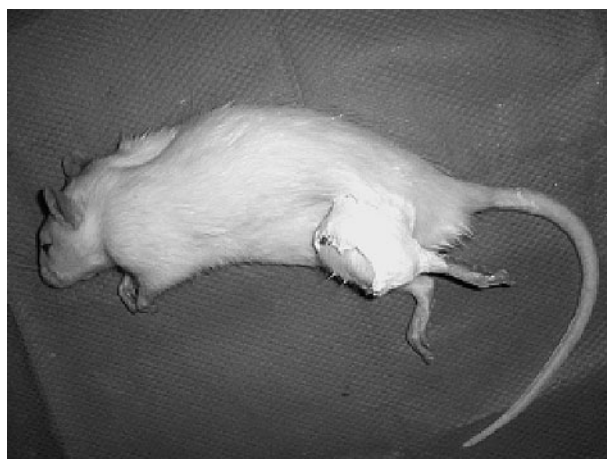

図2. ラット膝関節不動化
ラット膝関節を屈曲位としたまま金網にて関節を不動化し、その上からギプス包帯で補強した。

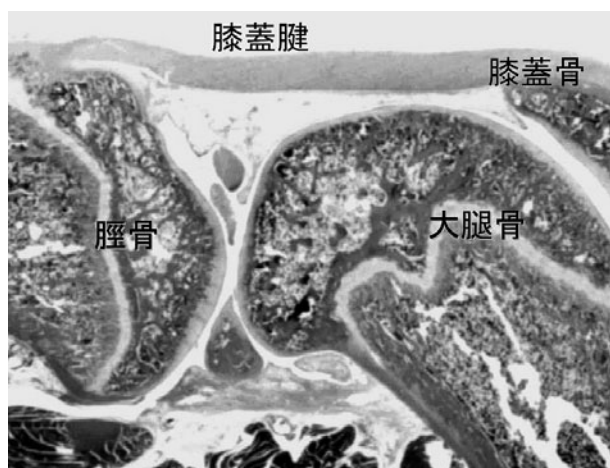


図3. 正常ラット膝関節矢状断面




図4. 大腿骨と膝蓋腱後部の滑膜組織
大腿骨の関節軟骨表層に線維増生が観察される(矢印)。
S: 滑膜 (HE染色、スケールは100 μ m)




図5. 実験群の膝関節矢状断面
増生した組織により関節腔内に癒着が生じている。
M: 後部半月板、PT: 膝蓋腱、
F: 膝蓋下脂肪体 (HE染色、スケールは100 μ m)

結 果

1. ラット関節可動域と体重の変化

今回の手法では関節不動化に要する時間が1匹あたり約5分程度と、従来の方法と比較して短時間で簡便に固定可能であった。関節可動域は、実験開始時は実験側で平均 30 ± 2 度、対照側では 31 ± 2 度で差は見られなかったが、1週間には実験側で 47 ± 6 度に対し対照側では 31 ± 2 度であり、実験終了時には実験側で 60 ± 6 度、対照側では 29 ± 3 度の約30度の伸展制限が生じた。体重は、実験群が平均 286 ± 18 g、対照群では 301 ± 17 gであり、両者間に有意差は見られなかった。

2. 病理学的所見

関節不動化実験を行った13例中、全例で関節包・滑膜でのうっ血像が観察され、関節の前部半月板周囲の滑膜様組織から関節腔内に向かって血管成分の豊富な組織の増生が生じていた。13例のうち、10例で関節軟骨表層に線維組織の増生が観察された(図4)。また、4例では増生組織が関節軟骨・骨と癒着している像が観察され(図5)、癒着部では表層より軟骨下部まで血管に富む増生組織が侵入し軟骨細胞の消失と軟骨基質の欠損が観察された(図6)。関節後部でも半月板周囲からの血管成分の豊富な線維の増生が観察された(図7)。

13例中3例で関節腔内に出血をみとめ、そのうち1例では、癒着した増生組織が二次的に断裂したと考えられる像が観察され、出血、炎症細胞(好中球、リンパ球)浸潤が観察された(図8)。

考 察

今回考案した手技による2週間のギプス固定によ

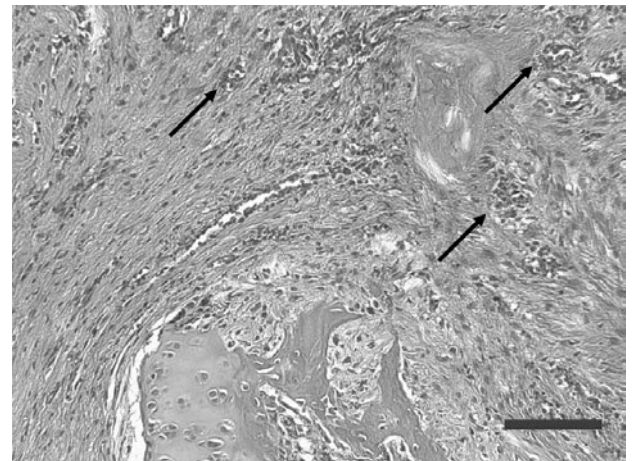


図6. 図5、1の部位の強拡大
関節腔内に増生した組織が骨・軟骨と癒着しており、微小血管(矢印)が侵入している。(HE染色、スケールは100 μ m)

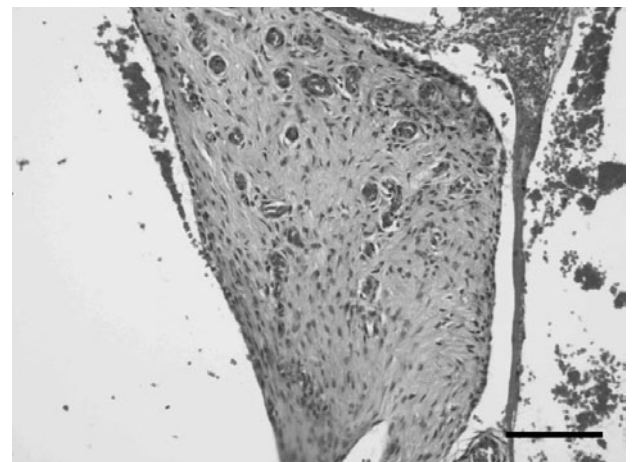


図7. 図5、2の部位の強拡大
関節後部半月板周囲では微小血管の拡張(うっ血)が観察され、血管に富む組織が関節腔内に増生している。(HE染色、スケールは100 μ m)

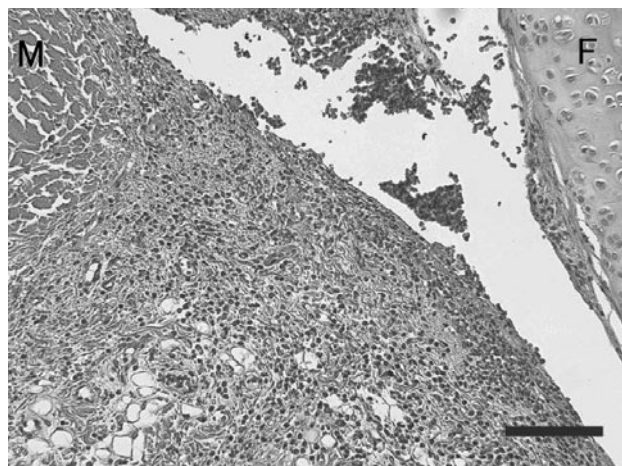


図8. 図5、3の部位の強拡大
関節前部半月板周囲の増生細胞（肉芽組織に類似）で炎症細胞（好中球、リンパ球）の浸潤も観察された。
F：大腿骨関節軟骨、
M：半月板（HE染色、スケールは100 μ m）

り、約30度の伸展制限を認め、拘縮モデルの作成に成功した。武村、由久保ら^{17,18)}はラットに自家製のジャケットを装着した後に、後肢を股関節・膝関節・足関節にわたって2週間ギプス固定を行い、その結果膝関節に約30度の伸展制限を作成した事を報告している。この方法では、ラット膝関節固定モデルを作製する時、ギプス包帯を巻き付けるため10分程度の時間が必要であり、またギプス包帯が固化するまでに15分程度必要で手技が煩雑であった。また、股関節から足関節にわたってギプス固定を行うためラットに対する制約も多く、2週固定の段階では体重が10%程度減少し、不動化が4週に渡っても実験当初の体重まで回復しなかった。しかし、今回我々が考案した手法では、金網を巻き付け、ギプス補強の為に必要な時間は5分程度と大幅に短縮され、必要なギプスの重量も大幅に減少しており、体重の変化も実験群と対照群では1週のみ減少したが、実験終了時には差が見られなかった。以上の事から、今回の手法では、従来の手法と比較してラットに対する制約が少なく、簡便に伸展制限を作成する事が可能であるといえる。

実験にて作製された膝関節の伸展制限角度は、武村ら、由久保らの結果とよく一致しており、従来手技と同等の結果を得ることができた。しかし、関節構成体の病理組織学的変化は、より顕著かつ特徴的なものとなった。

13例の全例で、関節の前部半月板周囲から関節腔内に向かって、血管成分の豊富な組織の増生が観察され、4例で骨・軟骨と癒着する像が観察された。

癒着部では軟骨が欠損し、やはり血管成分の豊富な組織により置換される像が観察された。この増生組織は滑膜の増生とも、一種の肉芽組織とも解釈でき、RAにおけるいわゆるパンススと比較されるべき変化である可能性が示唆された。

由久保¹⁷⁾はラット膝関節を2週間固定し、滑膜細胞の萎縮、滑膜下層の線維化、微小血管の拡張とうっ血を認めたと報告している。また武村¹⁸⁾は関節軟骨表層の線維増生を報告している。Trudelら¹⁴⁻¹⁶⁾はラット後肢膝関節に対し外科的に内固定を行い、その関節構成体の変化を調査しているが、関節の内部では前方に対し後方で滑膜細胞の増殖が顕著であったとし、関節可動域の制限因子については固定直後から2週間までは関節外の骨格筋が優位であり、2週間以降は関節内の変性によるものが大きい事を示唆している。八百板⁹⁾はラット膝関節を50日間内固定し、線維性結合織が関節軟骨へ癒着した事を報告している。

今回の結果では可動域の変化においてのみ、これら先行研究と同様の結果を得たが、関節内部の変化は先行研究と比較して大きく、関節腔内への組織の増生、関節軟骨との癒着、関節軟骨の消失といった重大な障害像が観察され、従来の報告とは必ずしも一致しなかった。その理由として固定手技が武村ら、由久保らのものが股関節・膝関節・足関節の多関節固定であるのに対し今回は膝関節の単関節固定である事、関節不動期間中でも股関節・足関節が可動であり、また固定器具の重量も少ないために移動時の制限が少なかったため等が考えられる。また、単関節固定のため固定時の肢位にて血行障害が生じやすい可能性がある、あるいは固定にゆるみが生じやすいなどの影響も考えられる。今後は、本手法を用いることで関節内の変化が強く生じる理由を実験例を増やして検討する必要がある。

八百板はラット膝関節を70日固定し、炎症細胞浸潤を伴った線維性結合織の増生を報告しているが、Trudelや武村らは炎症細胞は観察されなかったとしている。今回我々の実験では6例中3例で関節腔内に出血像を認め、1例で関節内の増生組織が二次的に断裂したと考えられる像を観察し、同部に出血、炎症像を認めた。これはギプスの巻き直しや固定からの解放時、固定していた関節を物理的に伸展した際に発生した人工像である可能性があり、関節固定そのものによる影響ではない二次的な所見と推定される。

しかし、同様のことは理学療法士が関節可動域運

動を行う際にも発生する可能性は否定できないと考えられ、拘縮関節の加療に当たっては、可動域の変化だけではなく、加療による関節内部の変化にも留意する必要があることが示唆された。

今回はラットを使用した動物実験であり、人間を同様に論ずることは不可能であるが、不動化の期間が短く、可動域の減少が骨格筋によるものと考えられる場合であっても、関節構成体に少なからぬ変化が生じている可能性があることが示唆される。我々が関節の評価を行う際にも、ただ可動域を測定することとどまらず、関節の遊びや他動運動時の感触などを通じての関節内の変化にも十分留意し、可動域運動などの治療を行う事が重要であると思われる。

謝 辞

本研究を行うにあたり、多大なるご協力とご助言を頂きました金沢大学大学院医学系研究科形態機能病理学教室の諸先生方に深謝致します。

文 献

- 1) 小柳磨毅：標準理学療法学 運動療法学総論 第2版，吉尾雅春（編），医学書院，pp 136-143, 2006
- 2) 高橋 英，寺山和雄：標準整形外科学 第6版，広畑和志監修，医学書院，pp 45-48, 1997
- 3) 辻 哲也，里宇明元：リハビリテーション医学 第2版，米本恭三監修，医師薬出版，pp 78-79, 2005
- 4) Grabis M, Garrison SJ, Hart KA, et al. (Eds) : Physical Medicine & Rehabilitation, The Complete Approach, Blackwell Science Inc, Massachusetts, pp 859-870, 2000
- 5) DeLisa JA, (Ed) : Rehabilitation Medicine, Principles and Practice Third Edition, Lippincot5-Raven, Philadelphia, pp 1015-1034, 1998
- 6) Ely LW, Mensor MC: Studies on the immobilization of the normal joints surgery. Surg. gynecol.obstet 57: 212-215, 1933.
- 7) Evans EB, Eggers GWN, Butler JK, et al.: Experimental immobilization and remobilization of rat knee joints. J. Bone and Joint Surgery 42-A: 737-758, 1960.
- 8) 八百板沙：長期固定による膝関節拘縮の発生と修復に関する実験的研究. 日整会誌40：431-453, 1966.
- 9) 小林 實：固定性関節拘縮に関する関節鏡的病理組織学的研究. 日医大誌27：2292-2297, 1960.
- 10) 満岡文弘：硬着膝関節の恢復に関する実験的研究. 四国医学雑誌20：38-51, 1964.
- 11) Enneking WF, Horowitz M: The intra-articular effects of immobilization on the human knee. J. Bone and Joint Surgery 54-A: 973-985, 1972.
- 12) Schollmeier G, Uhthoff HK, Sarkar K, et al.: Effects of immobilization on the capsule of the canine Glenohumeral joint. Clin Orthop 304: 37-42, 1994.
- 13) Schollmeier G, Sarkar K, Fukuhara K, et al.: Structural and functional changes in the canine shoulder after cessation of immobilization. Clin Orthop 323: 310-315, 1996.
- 14) Trudel G, Jabi M, Uhthoff HK: Intraarticular tissue proliferation after immobility: Methods of assessment and preliminary results in rat knee joint. J Rheumatology 25: 945-950, 1998.
- 15) Trudel G, Uhthoff HK: Contracture Secondary to immobility: Is the restriction articular or muscular? An experimental longitudinal study in the rat knee. Arch Phys Med Rehabil 81: 6-13, 2000.
- 16) Trudel G, Seki M, Uhthoff HK: Synovial adhesion are more important than pannus proliferation in the pathogenesis of knee joint contracture after immobilization: An experimental investigation in the rat. J Rheumatology 27: 351-357, 2000.
- 17) 由久保弘明，細正博，武村啓住，他：ラット膝関節拘縮 2週間における滑膜の病理組織学的変化，理学療法科学 16：77-82, 2001.
- 18) 武村啓住，細正博，由久保弘明，他：ラット膝関節拘縮 2週間後における関節包及び関節軟骨の組織病理学的変化. 理学療法科学16：71-76, 2001.
- 19) 武村啓住，細正博，由久保弘明，他：ラット膝関節 2週間固定後の拘縮に対するストレッチが関節構成体に及ぼす病理組織学的影響. 理学療法科学31：76-85, 2004.
- 20) 小島聖，細正博，武村啓住，他：ラット膝関節拘縮に対する温水療法の治療開始時期による効果-膝伸展制限角度の変化と病理組織学的影響-. 日本物理療法学会会誌11, 45-49, 2004.

New Method for Making Rat Knee joint Contracture and Changes of the Joint Components.

Taro Matsuzaki, MS, RPT, Masahiro Hosono, MD