MCTミルクが有効であった蛋白漏出性胃腸症の乳児例

メタデータ	言語: Japanese 出版者: 公開日: 2017-12-05 キーワード (Ja): キーワード (En): 作成者: 袖野, 美穂, 大熊, 喜彰, 新井, 勝大, 柳, 忠宏, 瓜生, 英子, 奥野, 安由, 佐藤, 典子, 松下, 竹次, 七野, 浩之 メールアドレス: 所属:
URL	http://hdl.handle.net/2297/46103

【症例報告】

MCTミルクが有効であった蛋白漏出性胃腸症の乳児例

国立国際医療研究センター 小児科[1)]，順天堂大学大学院医学研究科 高度専門医療研究コース[2)]，
国立成育医療研究センター 消化器科[3)]，飯塚病院 小児科[4)]

袖野美穂[1)]，大熊喜彰[1)2)]，新井勝大[3)]，柳　忠宏[4)]，瓜生英子[1)]，
奥野安由[1)]，佐藤典子[1)]，松下竹次[1)]，七野浩之[1)]

症例は5か月男児，哺乳不良を主訴に来院し，低アルブミン血症のため入院した．アルブミン(albumin, Alb) 2.0g/dlと低値を認めたが，蛋白尿を認めず，心機能は保たれていた．入院3日目に，Alb 1.3g/dlまで低下し全身浮腫を認めた．99mテクネシウムヒト血清アルブミン (technetium 99m human serum albumin, ^{99m}Tc-HSA) 消化管シンチグラフィで，腸管からの漏出を確認出来たため，蛋白漏出性胃腸症と診断した．血液検査・各種培養検査、消化管内視鏡検査・病理所見などから，炎症性腸疾患や消化管アレルギー、感染症などを否定し，原発性リンパ管拡張症と診断した．本症例では，中鎖脂肪酸トリグリセリド (middle chain triglyceride, MCT) ミルクを開始し，早期に症状改善した．また，消化管内視鏡検査は，蛋白漏出性胃腸症の原因疾患の鑑別に有用なだけでなく，確定診断することで適切な食事療法のコンプライアンス上昇に寄与した.小児においては，成長と発達の遅れを予防するためにも，早期診断と適切な治療介入が重要と思われた.

Key words　middle chain triglyceride, primary intestinal lymphangiectasia, 蛋白漏出性胃腸症, 低アルブミン血症

緒　　言

蛋白漏出性胃腸症は，蛋白尿陰性で低アルブミン血症を認める疾患である．鑑別疾患としては，好酸球性胃腸炎・十二指腸潰瘍・リンパ管拡張症などが挙げられ，消化管内視鏡検査で鑑別出来る疾患が含まれている．腸リンパ管拡張症は原発性である先天的なリンパ管形成不全と，続発性であるリンパ管流出路の閉塞に分類される.[1)] 腸リンパ管から胸管に至る経路のいずれかに通過障害をきたし，腸絨毛内に拡大したリンパ管を認める．そのリンパ管腔から腸管内に蛋白漏出が起こり，低蛋白血症を呈すると考えられている.[2)] 原発性リンパ管拡張症 (primary intestinal lymphangiectasia, PIL) は，比較的稀な疾患であり，低脂肪・高蛋白食が有効な場合が多い.[1)] 今回，低アルブミン血症の5か月男児に対して上部消化管内視鏡によって原発性リンパ管拡張症と診断し，中鎖脂肪酸トリグリセリド (middle chain triglyceride, MCT) ミルクが著効したので報告する.

症　例　報　告

5か月，男児

主訴：哺乳不良

既往歴：突発性発疹　中耳炎

家族歴：特記事項なし

栄養・発達歴：入院前は完全母乳で，1か月・3か月健診で異常指摘なく、体重身長増加も正常範囲内であった.

現病歴：入院1週間前から母乳摂取量が徐々に減少し，入院2日前から嘔吐，入院前日に38℃台の発熱が出現したため，近医を受診した．感冒と診断されたが，嘔吐が持続するため，当院救急外来を受診した．発熱，上気道症状，下痢，浮腫を認めなかった．血液検査では，アルブミン (albumin, Alb) 2.0g/dlと低値で，なんらかの感染症の影響による低アルブミン血症と考え入院経過観察となった.

入院時身体所見：体温：37.1℃　脈拍：112回/分　呼吸数：26回/分　SpO_2 100% (room)　身長：65.6cm(－0.3SD)　体重：7.2kg(－0.6SD)　機嫌良好．頸部・胸腹部に明ら

Abbreviations: Alb, albumin; α1-AT, α1-antitrypsin; MCT, middle chain triglyceride; PIL, primary intestinal lymphangiectasia; ^{99m}Tc-HSA, ^{99m}Tc-human serum albumin

かな異常所見なし．浮腫なし．紫斑・皮疹なし．末梢冷感なし．

検査所見：血液，尿，便検査結果を（表1）に表す．低アルブミン血症に加え，軽度炎症反応高値を認め，尿検査では尿蛋白は陰性であった．胸部X線写真では胸水・心陰影拡大を認めなかった．心臓超音波検査では心機能は保たれており，心奇形を認めなかった．腹部超音波検査では小腸、大腸の浮腫を認めた．

入院後経過：(図1)

入院時，胃管を挿入し普通ミルクを1回60ml注入したが，徐々に顔面・四肢の浮腫が出現し，ミルク投与後に噴水様の嘔吐を繰り返すようになった．第3入院日にはAlb1.3g/dlまで低下したため，経静脈的にAlb投与を行った．経過中に下痢は認めなかったが，便中α1アンチトリプシン（antitrypsin，AT）濃度が99.7mg/dl（正常値10mg/dl以下）[3]と高値で脂肪便を認められた．消化管からの漏出を疑い，99mテクネチウムヒト血清アルブミン（techmetium99m human serum albumin，^{99m}Tc-HSA）370MBq投与しシンチグラフィを施行した（図2）．6時間後の撮影で腎周囲に淡くびまん性に集積を認め，24時間後の撮影では，集積が大腸へと移動しており，腸管内への蛋白漏出の所見と考え，蛋白漏出性胃腸症と診断した．第10入院日に治療として，中鎖脂肪酸トリグリセリド（middle chain triglyceride，MCT）ミルクを開始し，嘔吐や浮腫は速やかに改善傾向となった．

次に，蛋白漏出性胃腸症の原因精査[4]を行った（表2）．各種感染症の抗原，抗体検査は陰性で，ミルクアレルギーを疑う便中好酸球も検出されなかった．上部・下部内視鏡検査では，十二指腸球部・下行脚、回腸終末部ともに浮腫性の粘膜で潰瘍性病変はなかったが、軽微な白色絨毛を認めた．病理組織所見で粘膜固有層内に拡張したリンパ管が散在していた（図3）．続発性にリンパ管拡張をきたす消化管病変や，フォンタン術の既往はなく右心静脈圧上昇は否定的であったため，原発性リンパ管拡張症と診断した．

第24入院日にMCTミルクを継続して退院した．その後，近医で経過観察され，Albは3.7g/dlへ上昇した．食事療法開始後半年経過し，成長発達は良好で，離乳食開始後徐々にMCTミルクを減量し普通食を開始した．

Table 1. Lab Test at the hospitalization

CBC			Biochemistry			Immune			Urine
WBC	$18x10^3$	/μl	Na	133.0	mEq/1	TF	169.1	mg/dl	mpH 6.0
Neutro	9.3	%	K	4.7	mEq/1	RBP	0.7	mg/dl	SG 1.013
Lymph	62.9	%	CI	103.0	mEq/1	Pre-Alb	7.0	mg/dl	Protein -
Mono	26.8	%	Alb	2.0	mg/dl	IgG	230.0	mg/dl	
Eosino	0.2	%	T-Bil	0.3	mg/dl	IgA	28.0	mg/dl	
Baso	0.8	%	AST	34.0	IU/I	IgM	39.0	mg/dl	
Hb	12.5	g/dl	ALT	15.0	IU/I	Total-lgE	7.0	U/ml	
Plt	$69.9x10^4$	/μl	LOH	218.0	IU/I	Milk	<0.10		
			ALP	264.0	IU/I	ClassO			
			y-GTP	8.0	IU/I				
			BS	109.0	mg/dl				
			BUN	5.8	mg/dl				
			Cr	0.25	mg/dl				
			CRP	1.36	mg/dl				
			T-Chol	86.0	mg/dl				
			TSH	1.99	μU/m				
			F-T3	2.84	pg/ml				
			F-T4	1.42	ng/dl				
			Zn	32.0	μg/dl				
			Serum Iron	24.0	μg/dl				
			Cu	64.0	μg/dl				
			Folic Acid	20.3	ng/ml				
			Vitamin B12	237.0	pg/ml				
			1-25-Vitamin D3	145.0	pg/ml				
			Vitamin E	31.0	μmol/I				
			Vitamin A	23.0	μg/dl				

CBC, complete blood count: WBC, white blood cell count; Neutro, neutrophils; Lymph, Iymphocytes; Mono, monocytes; Eosino, eosinophils; Baso, basophils; Hb, hemoglobin; Plt, platelet count; T-Bil, total bilirubin; AST, aspartate aminotransferase; ALT, alanine aminotranferase; LOH, lactate dehydrogenase; ALp, alkaline phosphatase; y-GTP, y-glutamyl tanspeptidase; BS, blood sugar; BUN, blood urea nitrogen; Cr, creatinine: CRP, C-reative protein; T-Chol, total cholesterol; TSH, thyroid stimulating hormone; F-T3, Free Triiodothyronine; F-T4, free thyroxine; TF, Transferrin; RBP, retinol-binding protein; SG, specific gravity

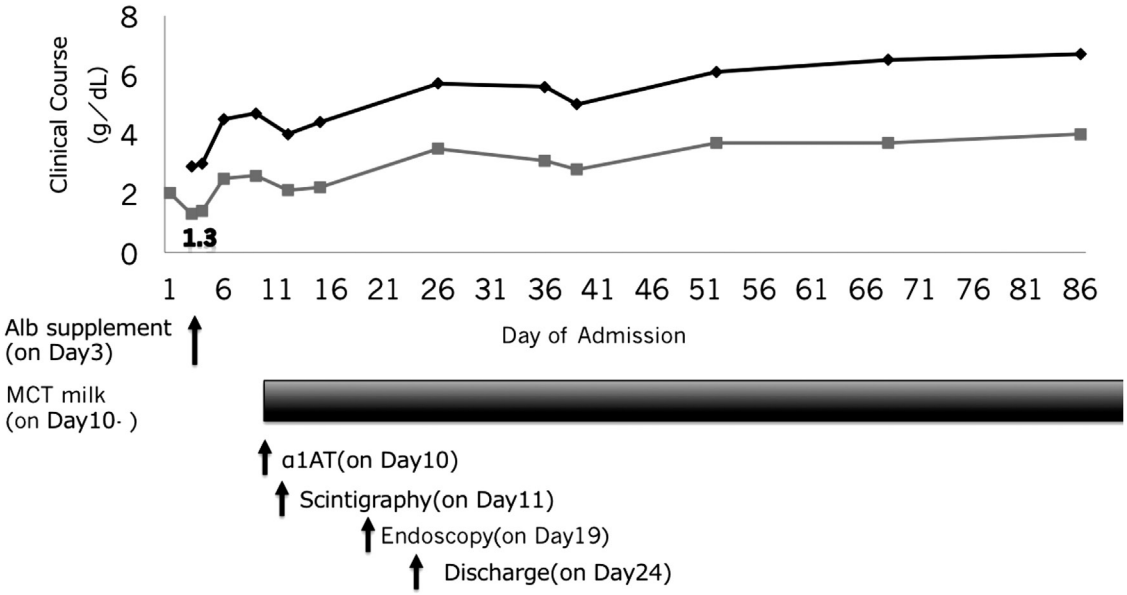

Fig.1. Clinical course after hospitalization. ■ is albumin and ◆ is protein. Three days after his hospitalization, he got edema and his albumin dropped 1.3g/dl and albumin was supplied. MCT milk was provided since day 10 and scintigraphy using ^{99m}Tc-labeled human serum albumin was held on day 11.

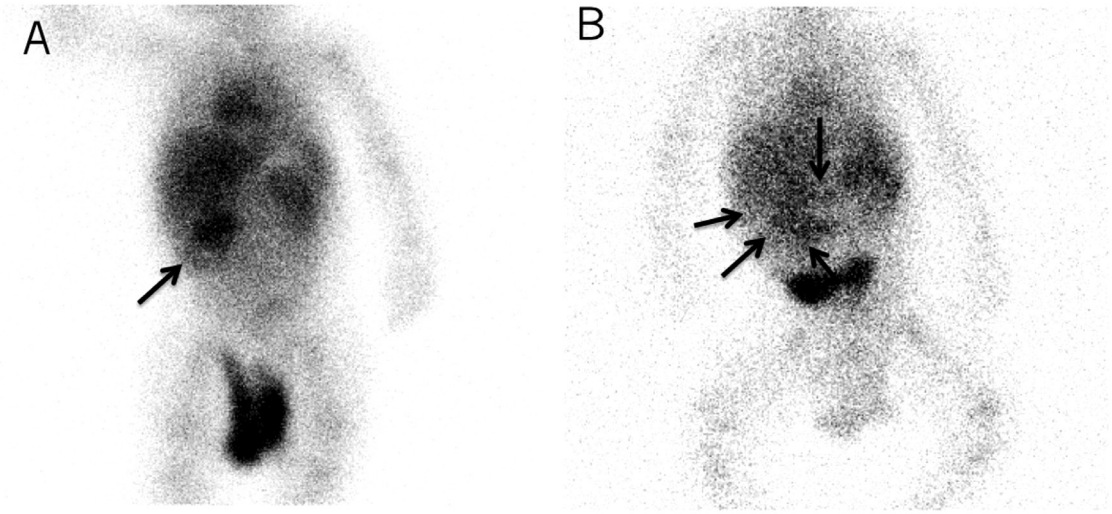

Fig. 2. ^{99m}Tc-HSA scintigraphy 11 days after hospitalization. A is 6 hours after taking ^{99m}Tc-HSA and B is 24 hours after taking ^{99m}Tc-HSA.

Table 2. Lab Tests for investigation

Stool Test		Rapid Test		Bacteria/Virus	
pH	<5.0	Flu	−	Blood Culture	negative
Steatorrhea	+	Rotavirus/	−	Stool Culture	negative
Fecal Occult Blood	−	Adenovirus	−	Ova and	
Eosinophil	−	/RS virus	−	Parasite	
α1-AT(spot stool)	99.7 mg/dl			Examination	negative
				CMV	IgG<2.0mg/dl
					IgM0.3mg/dl
				GeniQ-CMV	<2x20^{2}copy/ml
				CD4/CD8	5.3
				H.pylori	Negative

including urine, stool, and bacterial examinations

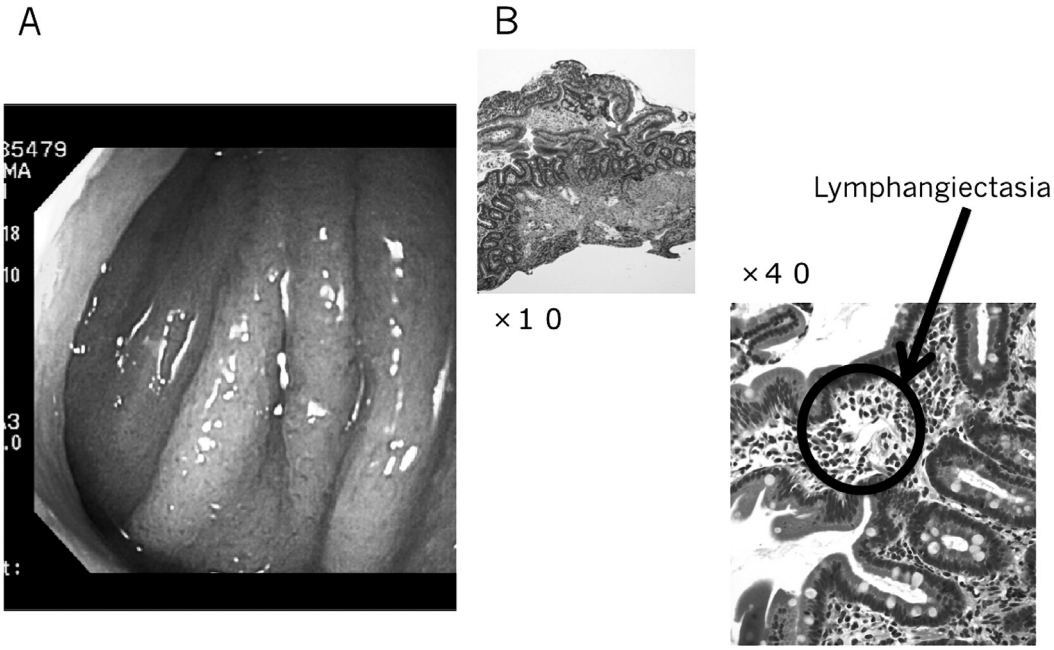

Fig.3. Endoscopy findings. It is provided from National Center for Child Health and Development, Gastroenterology. A is the picture of the duodenal bulb and B is × 10 low power field and × 40 strong power field. There are some lymphangiectasia in the lamina propria of the duodenal bulb.

考　　察

哺乳不良，低アルブミン血症を契機に PILと確定診断した１例を経験した．PILの薬物治療は，MCT，クロモグリク酸二ナトリウム，トラネキサム酸，オクトレオチドなどの有効例が報告されており[3]，またPILにおける63%の症例で食事療法が有効とされ，特に小児においてその傾向は顕著とされている．[1)5)] 本症例では，第10入院日からMCTミルクを開始し，速やかに臨床症状の改善がみられたため，MCTミルクが有効であったと思われる．第22入院日に内視鏡を行ったところ、十二指腸と回腸終末部に軽微であるが白色絨毛を認め、病理組織学的にリンパ管の拡張所見を認めた．しかしながら所見は乏しく、臨床症状と同様に腸管病変も改善していた可能性が考えられた．

PILではリンパ球減少に伴う二次的な免疫不全状態による感染症の合併が知られているが[3]，本症例ではIgGは200mg/dlと低値であったが，明らかな感染症の合併を認めなかった．また，低カルシウム血症によるけいれん発作も報告されているが，本症例ではカルシウムは維持されていた．PILの6症例を長期フォローアップしたMunck Aら[5]の報告では，症状が消失しても，中等度の低アルブミン血症を認める患児で，食事療法を緩めると10年以上経過してから難治化したとしている．一方で，低アルブミン血症が正常化した症例では，普通食に戻しても再発症しなかったと報告されている．PILの84例を長期フォローアップした報告では，5％の患者でリンパ腫を発症したとされている[6]．以上の特徴を考慮すると，本症例においても，長期にわたるフォローが必要と考えられる．食事療法の自己中断や怠薬による，再燃および難治化を認めた報告例もあり[7)8)]，適切な栄養指導と患者教育が，患者の生活の質 (quality of life，QOL) の改善に寄与すると思われる．本症例では，蛋白漏出に対して早期に食事療法を開始し症状が改善したが，保護者が経済的負担を理由に特殊ミルクの継続や長期食事療法に積極的ではなかった．しかし，内視鏡によるPILの確定診断に至った事が，食事療法の長期継続を可能にしたと推察された．患児は現時点で徐々にAlbが改善しているため，慎重に経過を観察しながら普通食に切り替えていく方針とした．MCTのみでは必須脂肪酸の欠乏を来すことや，成分栄養剤投与も基本的には低脂肪食，MCT投与を目的とするものであることを考慮すると，食事療法が長期にわたる場合には，低脂肪・高蛋白食への切り替えが，比較的簡単かつ安価に長期継続が可能な治療法として検討される[9]．侵襲性を考慮して内視鏡診断を行わず食事療法を開始した報告もあるが[10]，好酸球性胃腸炎や胃十二指腸潰瘍や，炎症性疾患や消化管潰瘍をはじめとする鑑別疾患を除外し，確定診断のもとで適切な長期管理を行うためにも，比較的速やかに内視鏡検査を行うことが重要と考えられた．また，小児においては，臨床症状の改善とともに成長発達の遅れを予防することも重要であり，早期の適切な治療介入も重要と考えられる．

本症例の要旨は、第 614 回日本小児科学会東京都地方会講話会 (2014 年 12 月 13 日) で発表した．

文　　献

1）Xinias I, Mavroudi A, Sapountzi E, Thomaidou A, Fotoulaki M, Kalambakas A, Karypidou E, Kollios K, Pardalos G, Imvrious G. Primary intertinal lymphangiectasia: is it always bad? Two cases with different outcome. Case Rep Gastroenterol 7: 153-163, 2013

2）塩崎裕士, 田原利行, 山岸由幸, 中田功. 原発性腸リンパ管拡張症の1例. Progress of Digestive Endoscopy 59: 92-93, 2001

3）長野伸彦, 木村育子, 小林杏奈, 畑園子, 中村幸介. 蛋白漏出性胃腸症を合併した原発性腸リンパ管拡張症の1例. 小児科臨床 64: 1703-1709, 2011

4）鍵本聖一. 蛋白漏出性胃腸症. 小児内科 40: 512-515, 2008

5）Munck A, Sosa Valencia G, Faure C, Long-term followup of primary intestinal lymphangiectasia in the child. Six case reports. Arch Pediatr 9: 388-391, 2002

6）Wen J, Tang Q, Wu J, Cai W. Primary intertinal lymphangiectasia: four case reports and a review of the literature. Dig Dis Sci 55: 3466-3472, 2010

7）Kuroiwa G, Takayama T, Sato Y, Takahashi Y, Fujita T, Nobuoka A, Kukitsu T, Kato J, Sakamaki S, Niitsu Y. Primary intestinal lymphangiectasia successfully treated with octreotide. J Gastroenterol 36: 129-132, 2001

8）藤田修平, 住田亮, 伊川泰広, 山田恵子, 寺畑信太郎, 谷内江昭宏. 蛋白漏出性胃腸症を合併した原発性腸リンパ管拡張症の1例. 小児科臨床 58: 55-61, 2005

9）大野聡子, 中原生哉, 笠原薫, 村上理絵子, 光内正樹, 牧口祐介, 高橋裕樹, 安達正晃, 遠藤高夫, 今井浩三, 池田健. 低脂肪食が有効であった原発性腸リンパ管拡張症の1例. 日本消化器病学会雑誌 94: 767-771, 1997

10）羽田野ちひろ, 深沢達也, 久保田哲夫, 宮島雄二, 小川昭正. クロモグリク酸, 中鎖脂肪酸, トラネキサム酸を使用した蛋白漏出性胃腸症の1例. 日本小児科学会雑誌 118: 674-678, 2014

Protein-Losing Gastro Enteropathy Successfully Treated by MCT Milk: a Case Report of an Infant

Miho Sodeno, National Center for Global Health and Medicine, Pediatrics.

Juzen Med. Soc., **125**, 50 − 54 (2016)

Key words Protein-losing gastro enteropathy, Primary Intestinal Lymphangiectasia, Hypoalbuminemia, MCT (medium-chain triglyceride) milk

Abstract

We report a case in a previously healthy 5 months boy of protein-losing gastro enteropathy, presenting with poor feeding and hypoalbuminemia. At the hospitalization, although his albumin was 2.0g/dl, he had no proteinuria or cardiac dysfunction. Three days after his hospitalization, he got edema and his albumin dropped 1.3g/dl. Scintigraphy using ^{99m}Tc-labeled human serum albumin showed the leakage of albumin from the digestive tract and he was diagnosed as Protein-losing gastro enteropathy. Primary Intestinal Lymphangiectasia was diagnosed, since inflammatory bowel diseases and secondary obstruction of lymph ducts were negative from the results of blood tests, endoscopy and pathology. The present case was successfully treated by MCT milk. Endoscopy is useful not only for differential diagnosis of protein-losing gastro enteropathy but also for the improvement of the compliance of the patient for appropriate diet therapy owing to the final diagnosis. In case of children, an early diagnosis and an appropriate treatment is important in order not to cause the delay of growth.