子宮内膜組織診により骨盤放線菌症と診断された1例

メタデータ	言語: jpn 出版者: 公開日: 2017-10-04 キーワード (Ja): キーワード (En): 作成者: 堀, 芳秋, 伊達岡, 要, 中出, 恭平, 折坂, 俊平, 倉田, 和巳, 加藤, じゅん, 加藤, 三典, 土田, 達 メールアドレス: 所属:
URL	http://hdl.handle.net/2297/32994

【症例報告】

子宮内膜組織診により骨盤放線菌症と診断された1例

福井県立病院　産婦人科
堀　芳秋，伊達岡　要，中出恭平，折坂俊介，
倉田和巳，加藤じゅん，加藤三典，土田　達

骨盤放線菌症は，嫌気性グラム陽性桿菌 (Actinomyces israelii) による稀な慢性化膿性肉芽腫性病変である．婦人科領域においては，子宮内避妊器具 (intrauterine contraceptive device，IUD) との関連が注目されている．症例は61歳．2経妊2経産．25年前にIUDを挿入され以後未交換であった．不正出血，下腹部痛を主訴に当科を受診した．骨盤MRI検査で子宮体癌のS状結腸，虫垂浸潤と鑑別を要する所見であった．内膜組織診では悪性腫瘍は認めず放線菌の菌塊を認めた．骨盤放線菌症の診断で抗生剤投与を行い，炎症反応と下腹部痛は軽減した．しかしIUDが残存し再発の可能性があったため単純子宮全摘，両側付属器切除術を，又虫垂も腫瘤と一塊となっていたため切除した．骨盤内腫瘤症例でIUDが長期装着してある場合，放線菌症を念頭におき病理組織診，細胞診を行う必要がある．

Key words　actinomycosis，IUD，PID

緒　言

放線菌症 (actinomycosis) は，口腔内常在菌である嫌気性グラム陽性桿菌 (Actinomyces israelii) によって発症する慢性化膿性肉芽腫性感染症である．婦人科領域においては子宮内避妊器具 (intrauterine contraceptive device，IUD) との強い相関が注目されており，藤原ら[1]の報告でも成人女性の骨盤放線菌症の90％以上にIUDが装着されている．骨盤放線菌症は初発期，腫瘤形成期，瘻孔形成期の順に進行し，腫瘍や瘻孔を形成すると，画像上悪性腫瘍と似た像を呈する．又内診所見では子宮は弾性硬で可動性不良であり，浸潤子宮体癌と鑑別を要する所見のこともある[2)~4)]．嫌気性菌であるため培養による検出率は2％と極めて低く[5)]，病理組織学的に診断される場合が多い．今回IUD長期装着のエピソードを持ち，子宮体癌との鑑別を要したが，子宮内膜組織診により骨盤放線菌症と診断された症例を経験したので報告する．

症　例

61歳．2経妊2経産．糖尿病のためインスリン治療中．25年前にIUD (FD-1) を挿入され未交換であった．不正出血，下腹部痛を主訴に当科を受診した．内診にて子宮は新生児頭大に腫大，可動性は制限され，超音波検査では腫大した子宮の後壁に筋腫を認めた．腟内にIUDの糸を認めたが，この糸の牽引で抜去不能であった．血液検査で白血球数 (white blood cell，WBC) 16900/μl，C反応性蛋白 (C-reactive protein，CRP) 5.8 mg/dlと炎症所見を認め，又悪性腫瘍を疑い腫瘍マーカーを測定したが腫瘍マーカーCEA 3.8 ng/ml，腫瘍マーカーCA125 13.4 U/ml，腫瘍マーカーCA19-9 30 U/mlと正常範囲内であった．骨盤MRI検査で閉経子宮は腫大し腫瘤状，頭側ではS状結腸や虫垂を巻き込み境界不明瞭となっており (図1)，画像上は子宮体癌のS状結腸，虫垂浸潤を疑う所見であった．腸管への浸潤を疑いS状結腸内視鏡検査を行ったが，腫瘍の粘膜面への浸潤は認めなかった．子宮膣部細胞診　陰性 (Negative for intraepithelial lesion or malignancy，NILM)，頚部細胞診　意義不明異型扁平上皮細胞 (Atypical squamous cells of undetermined significance，ASC-US)，体部細胞診 疑陽性であったが，内膜組織診では高度炎症所見があり，細く分枝するフィラメント状の放線菌の菌塊を認めた (図2)．以上より骨盤放線菌症の診断で，放線菌に感受性があるとされるペニシリン投与を行ない，炎症反応は低下，下腹痛は軽減した．しかしIUDが残存し再発の可能性を考慮し，単純子宮全摘，両側付属器切除，虫垂切除を行った (図3)．子宮は腫大し膀胱，S状結腸，虫垂と高度な癒着を認め，摘出子宮を切開した肉眼所見ではIUDは子宮筋層内に埋没していた．術後病理組織診，IUDの培養検査では放

Abbreviations：ASC-US，Atypical squamous cells of undetermined significance；IUD，intrauterine contraceptive device；PID，pelvic inflammatory disease；NILM, negative for intraepithelial lesion or malignancy

Fig. 1. pelvic T1 MRI
Uterus was swollen. Fundus of uterus adhered firmly to sigmoid colon and vermiform appendix.

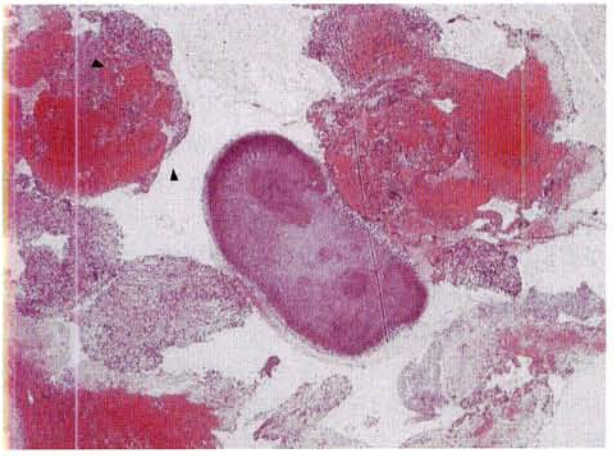

Fig. 2. Endometrial biopsy
Druse of actinomyces in numerous inflammatory cells (▲).

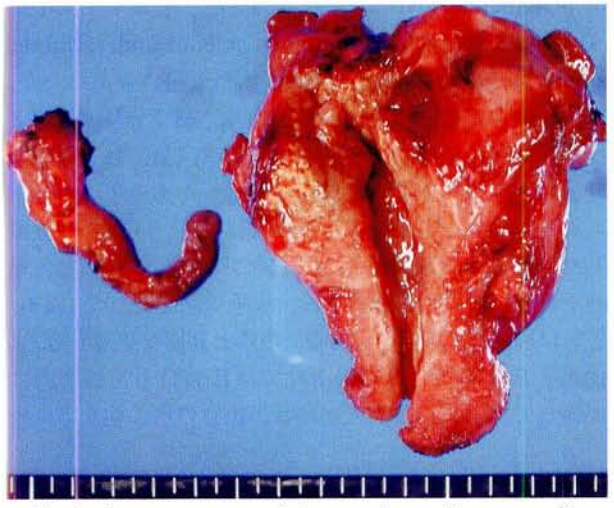

Fig. 3. Gross appearance of uterus and vermiform appendix

線菌を認めなかった．術後もペニシリンの投与を継続し，有熱罹患を認めなかったため，術後10日目に退院となり，以後再発を認めていない．

考　　察

放線菌症の発症部位別割合は顔面・頚部が40～60％，胸部が20～30％，腹部が10～20％[6]で，成人女性の骨盤内放線菌症の90％以上にIUD使用歴があり[1]，現在ではIUDが誘引となる上行性感染が強く示唆されている[7,8]．骨盤内放線菌は初発期，腫瘤形成期，瘻孔形成期と進行し，腫瘤を形成した場合は，CT，MRIの画像上周囲組織に癒着，浸潤する像を呈する[4]．又内診では，woody indurationと表現される子宮癌の傍結合織浸潤，卵巣癌腫瘤，ダグラス窩腫瘤と似た所見を認め，婦人科悪性腫瘍との鑑別が必要である[2～4]．嫌気性菌であるため培養検査での検出率は2％と低く[5]，このため診断は病理組織学的な菌塊の証明による．治療はIUDを抜去し，ペニシリンの長期投与を行うが，いったん腫瘤を形成すれば，中心部への抗生剤の移行が不良となり子宮摘出手術が必要となることが多い．IUDを長期装着し，閉経を迎えると子宮内膜が損傷し，IUDの表面で増殖した放線菌が侵入するため感染を生じると考えられ，更にIUDの表面にバイオフィルムが形成され抗生剤の効果が減弱するため，治療に際しまずIUDを抜去することが重要である．早期診断を行い，IUDを抜去し抗生剤のみで治癒したという国内の報告[1,10,11]もあるが，長期間装着されたIUDは子宮筋層内に強固に癒着し抜去不能なことは日常臨床でよく経験する．女性の骨盤および内性器の，症状のないものも含めた放線菌感染率は，年齢によらずIUDを1～2年装着した場合に8.4％，2～3年装着した場合には19.0％であったという報告もあり[8]，IUDは長期装着を避け定期的な交換をすすめるべきである．IUD挿入症例での子宮腟部細胞診における，放線菌塊の証明は以前から報告されており[12]，藤原らの報告[1]によれば骨盤放線菌症10例全例で子宮腟部細胞診から放線菌を認めている．本症例でも子宮内膜組織診で骨盤放線菌症

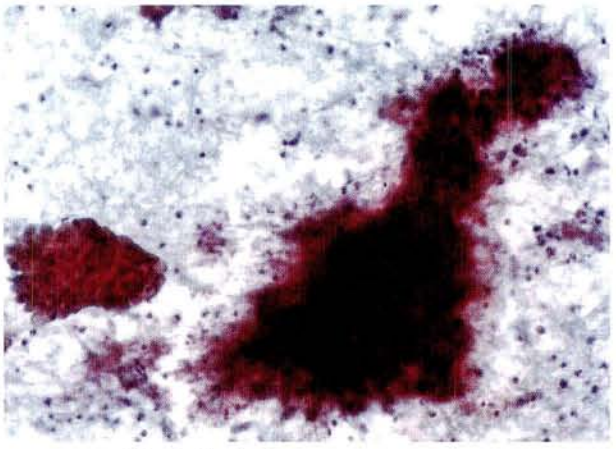

Fig. 4. Cecvical smear
Bacterial threads are arrayed radially

と診断されたが，後に確認すると子宮腟部細胞診にも放線菌を認めていた (図4)．IUD装着例では放線菌を認めることは稀でないので，術前の細胞診依頼書にIUD長期装着した症例であることを伝えることも重要であると思われる．

ま と め

IUD装着が誘引となり骨盤内放線菌症を発症した症例を経験した．内診所見，画像上の所見は子宮癌との鑑別が必要であったが，内膜組織診により放線菌症と診断し，ペニシリン投与により治癒し，更にIUDを装着した子宮を摘出した．放線菌感染は培養検査での検出率が低いが，子宮内膜組織診あるいは頚部細胞診で放線菌を認めることがあるため，病理側への患者情報伝達が重要である．IUDは長期装着すると放線菌感染の率が上昇するため，閉経後は抜去が推奨される．

文 献

1） 藤原道久，河本義之．骨盤放線菌症10例の臨床的検討および文献的集計．現代産婦人科 59(1): 15-21, 2010

2） Goodman HM, Tuomala RE, Leavitt T Jr. Actinomycotic pelvic inflammatory disease simulating malignancy. J Reprod Med 31: 625-628, 1986

3） Hinnie J, Jaques BC, Bell E, Hansell DT, Milroy R. Actinomycosis presenting as carcinoma. Postgrad Med J 71: 749-750, 1995

4） 佐々木晃，占部智，坂手慎太郎，廣岡由実子．悪性腫瘍が疑われた骨盤内放線菌症の一例．現代産婦人科 59(2): 239-242, 2010

5） Hager WD, Douglas B, Majmudar B, Naib ZM, Williams OJ, Ramsey C, Thomas J. Pelvic colonization with actinomyces in women using intrauterine contraceptive devices. Am J Obstet Gynecol 135: 680-684, 1979

6） 池本秀雄，渡辺一功．新内科学大系 55 感染症Ⅳ: 3-11, 1975

7） Henderson SR. Pelvic actinomycosis associated with an intrauterine device. Obstet Gynecol 41: 726-732, 1973

8） Keebler C, Chatwani A, Schwartz R. Actinomycosis infection associated with intrauterine contraceptive devices. Am J Obstet Gynecol 145: 596-599, 1983

9） 藤原道久，河本義之，吉田孝．IUD装着婦人におけるIUD付着細菌の検討．産婦中四会誌 42(2): 298-302, 1994

10） 島袋，佐久本哲朗，長井 裕．IUD 使用者の骨盤内放線菌症11例に関する臨床的検討．産と婦 70: 1264-1268, 2003

11） 多賀茂樹，松尾環，神余泰宏．保存的治療が奏功した骨盤放線菌症2症例．産婦中四会誌 55(3): 87-89, 2007

12） Fiorino AS. Intrauterine contraceptive device associated actinomycotic abscess and Actinomyces detection on cervical smear. Obstet Gynecol 87: 142-149, 1996

Pelvic actinomycosis diagnosed by endometrial biopsy Yoshiaki Hori, Department of Obtetrics and Gynecology, Fukui Prefectural Hospital. Juzen Med. Soc., **121,** 119 − 121 (2012)

Key words actinomycosis, IUD, PID

Abstract

Pelvic actinomycosis is a rare chronic pyogenic granuloma caused by the anaerobic gram-positive bacillus *Actinomyces israelii*. Pelvic actinomycosis has recently been associated with the use of intrauterine contraceptive devices (IUDs). In this study, we report a case of actinomycosis diagnosed by endometrial biopsy. A 61-year-old woman, (gravida 2, para 2), who had undergone IUD insertion 25 years before, presented to our hospital with vaginal bleeding and abdominal pain. Her uterus was the size of a neonatal head and the parametrium was hard. Pelvic MRI findings suggested a differential diagnosis of endometrial cancer. Blood tests revealed inflammation, serum tumor marker levels were all normal, and the endometrial biopsy showed *A. israelii*. Although inflammation and abdominal pain were relieved by penicillin administration, surgery was performed because the IUD was in situ, and was likely to cause the recurrence of actinomycosis. We propose that endometrial cytology and biopsy be performed to rule out pelvic actinomycosis in cases with prolonged IUD insertion.