

The roles of the latest image diagnosis in medical treatment for breast cancer

メタデータ	言語: jpn 出版者: 公開日: 2017-10-04 キーワード (Ja): キーワード (En): 作成者: メールアドレス: 所属:
URL	http://hdl.handle.net/2297/32428

【研究紹介】

乳癌診療における最新画像診断の役割

The roles of the latest image diagnosis in medical treatment for breast cancer

金沢大学大学院医薬保健学総合研究科保健学専攻
量子医療技術学

川 島 博 子

はじめに

我が国において画像診断学のスペシャリティに乳腺という領域などなかった20年前に、若輩の私が米国でそれを学ぶ機会を得た。以来、放射線医学教室の高島 力前教授、松井 修現教授のご配慮により、乳腺専門の画像診断医として仕事ができる環境を与えていただいている。また2008年より消化器・乳腺・移植再生外科学教室のご高配により、微力ながら大学病院の乳腺科外来診療のお手伝いをさせていただいている。この20年間で乳癌診療をめぐる我が国の状況は大きく変化した。患者の急激な増加や治療法の進歩もさることながら、私の専門である画像診断領域でもめまぐるしい進歩、変化が起きている。

1. マンモグラフィ検診の導入と普及

欧米諸国よりはるかに遅れながらも我が国でマンモグラフィ（乳房撮影）を用いた乳癌検診が導入され、10年以上が経過した。一般市民の間でマンモグラフィの認知度は確実に増し、検診受診率も徐々に上がってきてはいるが、厚生労働省が目標とする検診受診率50%には程遠いのが現状である。検診業務は各地域の検診実施機関が実務を担っているが、県や市などの地方自治体や各地区の医師会の協力は必須である。費用対効果や受診者からのクレーム対応など検診特有の問題、また読影医師の確保やその読影力をどのように維持向上していくかなど、悩みの種はつきない。乳癌患者の増加が止まらない現状では、乳癌検診を担う医師、撮影技師、事務職員などのマンパワーの増強が急務といえる。

2. アナログマンモグラフィからデジタルマンモグラフィへ

20年前には、マンモグラフィ撮影技師はフィルムを入れたカセットを撮影台に差し込み、撮影を行い、フィルムを現像機に流し、しばらくして出てきたフィルムを取り出して確認する、というのが当たり前の作業だった。そんなアナログシステムが現在使われているのは、ほぼ検診機関のみといてもいいような時代になった。医療機関におけるフィルムレス化は急速に進み、金沢大学病院においても2006年秋にマンモグラフィを含めた画像診断部門の完全フィルムレス化が実施された。

デジタルマンモグラフィシステムはCR (Computed Radiography) とFPD (Flat Panel Detector) に大別される。CRはX線フィルムの代わりにイメージングプレート (IP) を用いて撮影する。CRは既存のアナログマンモグラフィ

装置をそのまま使用できることや、フィルムに出力すれば今まで通りシャウカステンで読影できることなど運用面での利点が多く、特にアナログシステムからデジタルシステムへの移行期にはかなりの医療機関に導入された。

この移行期がほぼ終わった現在、デジタルマンモグラフィの主流はFPDとなった。FPDはX線をデジタル信号に変換する装置だが、その中でも光信号を介することなくX線をセレンに代表されるX線検出素子により直接電荷として取得する直接変換方式が主流である。金沢大学病院でも2006年の完全フィルムレス化にあわせ直接変換方式FPDマンモグラフィが導入され、モニタ読影が開始された。以来、現在までに多数のメーカーがマンモグラフィ装置の主流となったFPDマンモグラフィの開発販売に参入している。同じマンモグラフィでもアナログとデジタルではかなり“見た目”が異なる。デジタルマンモグラフィには画像処理が可能であるという強みがあるが、実際には各メーカーの開発担当者がそれぞれ独自の判断で標準画像を作り上げ、装置を購入したユーザーは与えられた標準画像をそのまま臨床使用するしかないという現状がある。真に優れた画像とは“診断能力の高い”画像であり、決して開発者の好みの画像ではない。今、自分の目の前にあるデジタルマンモグラフィの画像が、本当にその装置の能力をフルに発揮した最良の画像なのかは診断医でなければわからないと思っている。

病院と保健学系との共同研究により、新方式のDirect Optical Switchingテクノロジーを採用したFPDマンモグラフィや、国内初のPhoton-counting方式を採用したFPDマンモグラフィの標準画像作成に携わる機会を得た。両装置とも乳癌検診認定装置として医療機関や検診機関で今後ますますの導入が見込まれる。

3. 乳腺MRIの役割

乳腺外来における画像診断の流れを図1に示す。マンモグラフィ、超音波は全受診者に行われる基本的な検査だが、乳癌と確定診断された患者にはさらに術前検査として種々の画像診断が追加される。

金沢大学病院において患者に乳腺MRIが初めて施行されたのは1994年であり、石川県におけるマンモグラフィ検診の開始より数年も早い。我が国においてはバイオニア的な施設の1つである。開始当時はマンモグラフィや超音波で見える乳癌がMRIでこのように見えるものなの

かと1例1例勉強させられたが、そのうちにマンモグラフィや超音波で見えなかった乳癌も検出し得ることがわかり(図2)、患者一人一人に対しそれぞれ必要かつ最小の切除範囲の決定が求められる現在の乳房温存切除術のためには必須の検査となっていくた。この20年弱の間のMRI装置の進歩は目覚ましいものがあり、昔は考えられないほど細かく、そして昔は考えられないほど速く、MRI画像を得ることができるようになっていくた。

長年の症例の積み重ねにより画像と病理の対比を中心に研究を行ってきたが^{1)~5)}、今後はMRIからさらなる機能情報を得る可能性や、検診への応用についても模索してゆきたいと考えている。

4. 乳腺画像診断と放射線技師

3年前に保健学系放射線技術科学専攻に赴任し、将来

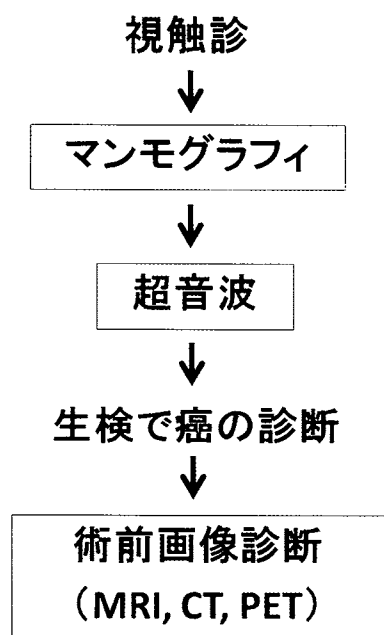


図1. 乳腺外来における画像診断の流れ



図2. 乳腺MRI

責任乳管の末梢に非浸潤性乳管癌が明瞭に描出されている。

診療放射線技師になる学生の教育の一端を担っている。元々、乳腺という特異な専門領域のため、一緒に仕事をする同僚の放射線科医がいない代わりに、放射線技師と一緒に診療、研究をする機会が多かった。大学病院の放射線部の業務はこの20年でその量も質も激変した。今は多部門に細分化され、日々膨大な量の画像を扱う現在の診療放射線技師をイメージして、学生も入学してきているのだと思う。

乳腺領域についてもマンモグラフィ、超音波、MRIどれをとっても検査件数は増える一方であり、またそのすべての検査の担当が女性技師にほぼ限定されているのが特徴である。女性技師のパワーは現在の乳腺診療には必要不可欠である。デジタルマンモグラフィの分野においても、乳腺MRIの分野においても、実際に検査に立ち会う技師から多数の基礎的研究、臨床研究が発表されるようになってきている^{6,7)}のは嬉しい限りである。

おわりに

一貫してこの領域の仕事に長くたずさわってきた。これまでの、そしてこれからの仕事現場の患者に少しでも恩恵を与えられればと思う。またこの仕事と一緒に取り組んでくれる仲間がもっと増えてくれることを願っている。

文献

- 1) Kawashima H, Matsui O, Suzuki M, Kadoya M, Tawara M, Nonomura A, Noguchi M, Takashima T. Breast cancer in dense breast: detection with contrast-enhanced dynamic MR imaging. *J Magn Reson Imaging*. 11: 233-43, 2000.
- 2) Kawashima H, Tawara M, Suzuki M, Matsui O, Kadoya M. Effectiveness of dynamic MRI for diagnosing pericatricial minimal residual breast cancer following excisional biopsy. *Eur J Radiol*. 40: 2-9, 2001.
- 3) Kobayashi M, Kawashima H, Matsui O, Zen Y, Suzuki M, Inokuchi M, Noguchi M, Ohta T. Two different types of ring-like enhancement on dynamic MR imaging in breast cancer: correlation with the histopathologic findings. *J Magn Reson Imaging*. 28: 1435-1443, 2008.
- 4) Kawashima H, Kobayashi-Yoshida M, Matsui O, Zen Y, Suzuki M, Inokuchi M. Peripheral hyperintense pattern on T2-weighted magnetic resonance imaging (MRI) in breast carcinoma: correlation with early peripheral enhancement on dynamic MRI and histopathologic findings. *J Magn Reson Imaging* 32(5): 1117-1123, 2010.
- 5) Kawashima H, Inokuchi M, Furukawa H, Kitamura S. Triple-negative breast cancer: are the imaging findings different between responders and nonresponders to neoadjuvant chemotherapy? *Acad Radiol*. 18(8): 963-9, 2011.
- 6) Nishimura A, Ichikawa K, Mochiya Y, Morishita A, Kawashima H, Yamamoto T, Hasegawa M, Kimura N, Sanada S. Preliminary investigation of the clinical usefulness of super-high-resolution LCDs with 9 and 15 mega-sub-pixels: observation studies with phantoms. *Radiol. Phys. Technol*. 3: 70-77, 2010.
- 7) Takanaga M, Hayashi N, Miyati T, Kawashima H, Hamaguchi T, Ohno N, Sanada S, Yamamoto T, Matsui O. Influence of b value on the measurement of contrast and apparent diffusion coefficient in 3.0 Tesla breast magnetic resonance imaging. *Nihon Hoshasen Gijutsu Gakkai Zasshi*. 68(3): 201-208, 2012.