

Total en bloc spondylectomy combined with tumor-induced cryoimmunology for spinal tumors

メタデータ	言語: jpn 出版者: 公開日: 2017-10-04 キーワード (Ja): キーワード (En): 作成者: メールアドレス: 所属:
URL	http://hdl.handle.net/2297/30261

【総説】

凍結免疫療法を併用した新しい脊椎腫瘍根治手術の開発

Total en bloc spondylectomy combined with tumor-induced cryoimmunology for spinal tumors

金沢大学大学院医学系研究科機能再建学
(整形外科学)

村 上 英 樹

はじめに

近年次々に各種がんに対する新しい分子標的治療薬が登場するなど、がん治療の急速な進歩により、がん患者の生命予後が格段に改善してきている。厚生労働省の2002年報告書によれば、2015年にはがん患者数は約533万人にまで膨れ上がり、その60%以上が5年以上生存のがん患者になると推定されている。実際にはがんの罹患率は年々上昇し死亡率は減少してきている。これはがんを抱えながら生活している人が増えてきていることを意味する。すなわちこれからは、たとえ遠隔転移があっても末期ではなく、がんと共存しながら長生きしていく時代を迎える。脊椎は肺、肝臓に次ぐがんの転移の好発部位であり、がん患者が長生きすれば当然、脊椎転移をもったがん患者が今後、急増することは確実である。しかし、原発科の医師だけでなく整形外科医の中でも、がんの脊椎転移は未だに手の施しようのない末期と考えられており、多くの脊椎転移の患者が主治医から見放されているのが現状である。

これまで金沢大学整形外科では、脊椎転移を含めた脊椎悪性腫瘍患者の中でも2年以上の予後の見込まれる症例に対して、積極的に脊椎腫瘍を根治的に切除する手術すなわち腫瘍脊椎骨全摘術 (total en bloc spondylectomy; TES) を施行してきた。このTESは当教室の富田勝郎名誉教授と川原範夫前臨床教授 (現金沢医科大学特任教授) が1989年に世界に先駆けて開発し発展させてきた手術で、2003年には厚生労働省から高度先進医療の承認を受けている。そして現在も、金沢大学附属病院は厚生労働省の認める先進医療として、脊椎がんに対する根治的手術を行うことができる日本で唯一の施設である。これまで金沢大学整形外科では200例以上ものTESを施行し、良好な成績を報告してきた^{1)~4)}。この脊椎腫瘍に対するTESはその手技が徐々に改良され、最近では金沢大学以外の大学病院でも行われる手術として確立してきている。

しかし、このTESはあくまでも局所の根治のみを目的とした手術であった。一方、Cryosurgery (凍結外科) の分野では、乳癌や前立腺癌、肝癌、腎癌などがんの凍結手術後に遠隔転移巣が縮小あるいは消失するなど全身のがん免疫が活性化されることが知られている^{5)~7)}。当教室の土屋弘行教授はこの腫瘍凍結免疫に着目し、四肢、

骨盤の悪性骨腫瘍に対して、がんに侵された骨を切除して体外に取り出し液体窒素処理を施し、再び生体に戻す自家液体窒素処理骨移植を開発した⁸⁾。人体の臓器の中で液体窒素処理して凍結した後にまた生体に戻し再び機能できるのは腱、靭帯、骨だけである。そこで我々は、この自家液体窒素処理骨移植による腫瘍凍結免疫をTESに応用することによって、脊椎腫瘍の局所根治のみならず、全身的ながん免疫療法をも可能になるのではないかと考え、さらなる生存率の向上を目指した新しいTES (次世代TES) を開発した。実際に、がんの転移も含めた脊椎悪性腫瘍に対し2010年6月より臨床応用を開始している。本稿は総説ではあるが、開発間もないこの次世代TESの手技と短期の治療成績、今後の展望について原著論文形式で報告する。

対象および方法

2010年6月から2011年5月までに次世代TESを29例に施行した。29例中、原発性脊椎腫瘍が6例 (骨巨細胞腫3例、骨肉腫1例、多形癌1例、滑膜肉腫1例)、転移性脊椎腫瘍が23例 (腎癌8例、甲状腺癌6例、乳癌3例、前立腺癌1例、平滑筋肉腫1例、軟骨肉腫1例、消化管間質腫瘍1例、上咽頭癌1例、胃癌1例) である。29例中、術前に他臓器転移を認めた症例が16例 (55.2%) で、そのうち7例に肺転移、1例に肝転移、13例に他の部位の骨転移を認めた。すなわち、我々はかなりがんの進行した症例にも次世代TESを施行している。

これまでのTESでは、脊椎腫瘍を一塊として切除した後の間隙には、腸骨または腓骨からの自家骨をパッキングした円柱型ケージ (cage) を挿入して脊柱を再建していた。一方、この次世代TESでは、一塊として切除した腫瘍脊椎骨から、椎間板を含めた周囲の軟部組織と腫瘍部分を搔爬し、腫瘍脊椎骨を20分間-196℃の液体窒素で凍結した。その後、処理骨を室温で解凍して小さく砕いてcage内にパッキングした。そのcageを椎体間に挿入してinstrumentationを行い脊柱を再建した (図1)。

この次世代TESの臨床における有効性を証明するために、術前と全身状態の回復した術後1-3ヶ月に採血を行い、サイトカイン (IFN- γ 、IL-12) とtype 1 helper T cell/type 2 helper T cell (Th1/Th2) 細胞比を測定し、術前後のがん免疫の増強効果を評価した。通常、液体窒素処理して



図1. 次世代TESイメージ図

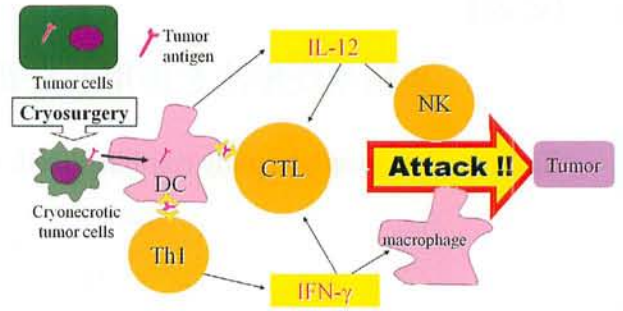


図2. IFN- γ , IL-12, Th1の相互作用と働き
DC; dendritic cell (樹状細胞), Th1; type 1 helper T cell, CTL; cytotoxic T lymphocyte, NK; natural killer cell

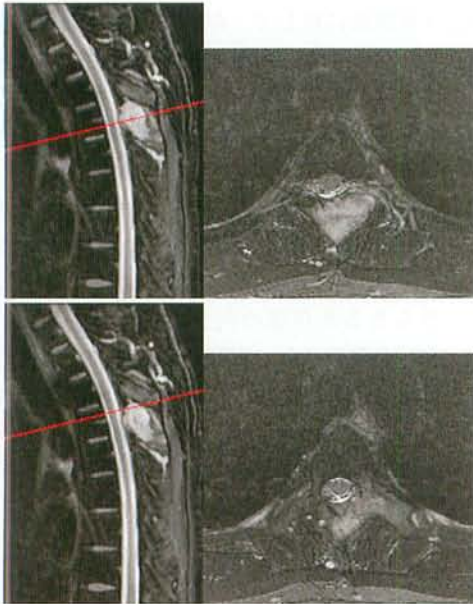


図3. T4の棘突起から椎弓, 左椎弓根, 左椎体に進展する転移巣を認める.

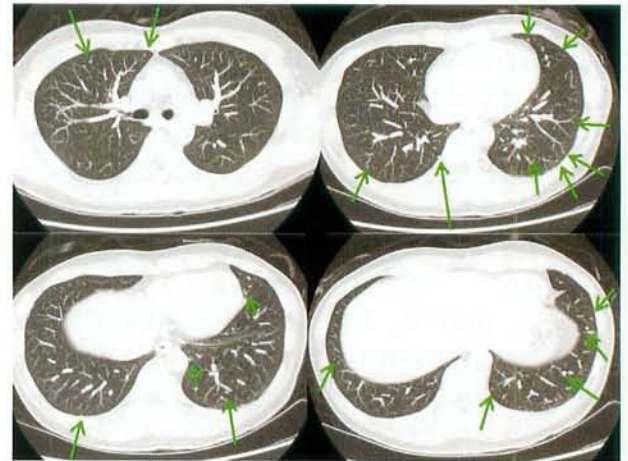


図4. 多発性に肺転移を認める.

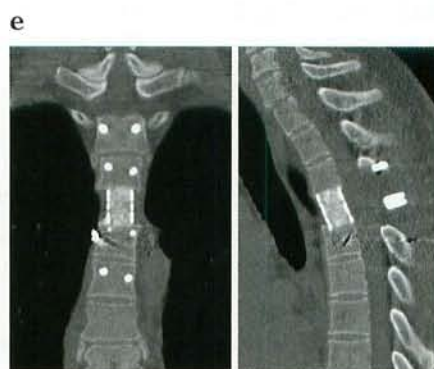
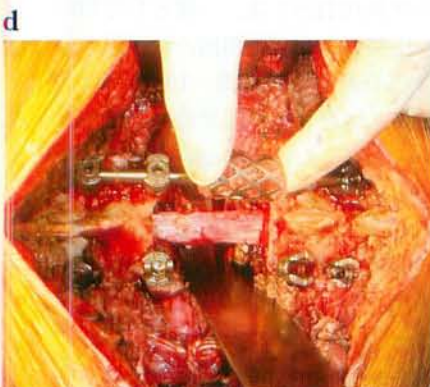
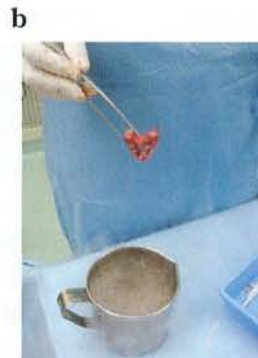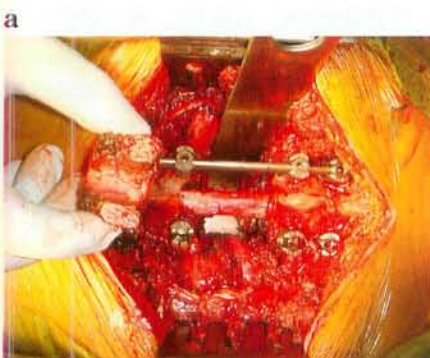図5. a: 次世代TESを行い, 椎体を一塊として切除した. b: 切除した椎体を液体窒素の中に入れた. c, d: 凍結させた腫瘍椎体を解凍して砕いてcage内にパッキングした. e: 術後CT. 術中出血量は860 mlで手術時間は5時間51分であった.

apoptosisに陥ったがん細胞はがん抗原を提示する。樹状細胞はそのがん抗原を取り込み、抗原提示細胞として type 1 helper T cellやcytotoxic T lymphocyteを活性化し、IFN- γ やIL-12といったサイトカインを介して、さらに natural killer cellやmacrophageを活性化してがん細胞を攻撃することが分かっている (図2)。

さらに、術後半年と1年で、液体窒素処理骨の骨癒合の状態や、腫瘍の局所再発の有無、全身の転移の状態について、CT, MRI, FDG-PETなどを用いて追跡調査を行った。

結 果

29例中腫瘍免疫活性が測定可能であったのは24例であった。2例は術後感染のため、1例は術後に潰瘍性大腸炎を合併したため、1例は術後早期に化学療法を施行したため除外した。また、1例は患者の都合で測定できなかった。24例中、IFN- γ とIL-12は19例 (79.2%)で術後に増加しており、増加した19例における増加率はIFN- γ で平均6.6倍 (1.1-38.7倍)、IL-12で平均16.2倍 (1.2-97.5倍)であ

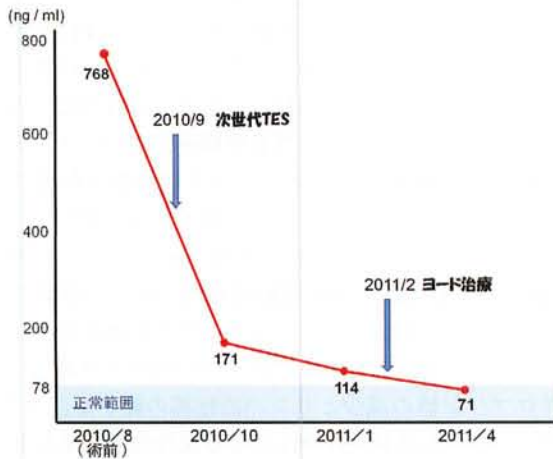


図6. サイログロブリン値の推移。次世代TES後にサイログロブリン値は速やかに低下した。本来なら、肺転移がまだ残存しているためサイログロブリン値が上昇するはずであるが、何も治療を施していないにもかかわらず、サイログロブリン値が術後に減少した。本例ではさらにヨード治療を行い、サイログロブリン値が正常化している。

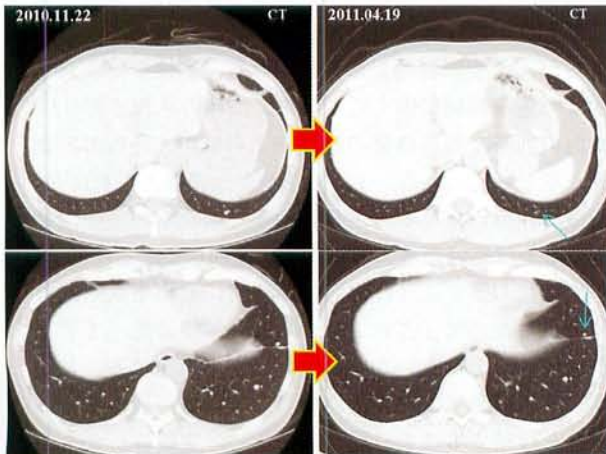


図7. CTにてヨード治療後に肺転移は縮小してきている。

った。Th1/Th2細胞比も16例 (66.7%)で術後に増加しており、増加した16例における増加率は平均1.9倍 (1.2-5.0倍)であった。約7-8割の症例で、実際に全身のがん免疫が活性化されていることが確認できた。

29例中、経過中に転移巣の増大を認めた症例は10例であった。10例中4例が転移巣の増大により術後5-8ヶ月で死亡した。1例はもともとあった肺転移の増大により、1例はもともとあった頭蓋骨転移の増大により、2例は新たに生じた肺転移で死亡した。経過観察期間は13ヶ月以内と短い。残る19例は新たな転移やすでに存在する転移巣の増大を認めていない。この19例中9例は術前から他臓器転移のない症例で、術前に肺転移を認めた5例は肺転移の増大なく、術前に骨転移を認めた7例中切除した1例を除く6例で骨転移の増大を認めていない。また、甲状腺癌の脊椎転移の1例で、術後なんら他の治療をしていないにもかかわらず、サイログロブリン値の減少を認めた (代表症例1)。さらに乳癌の脊椎転移の1例では、術後に腋窩リンパ節転移の縮小を認めた (代表症例2)。

液体窒素処理骨の骨癒合に関しては、29例中3例で移植骨の一部に骨吸収像を認めているが、instrumentation failureは認めていない。残る26例はCTにて骨吸収を全く認めず、骨癒合してきている。

代表症例1

39歳男性。甲状腺癌のT4転移 (図3)。甲状腺全摘出後に脊椎転移の他に多発肺転移が見つかった (図4)。凍結免疫療法を併用した次世代TESで脊椎転移巣を根治切除した (図5)。術後の経過で、他の治療を何も行っていな

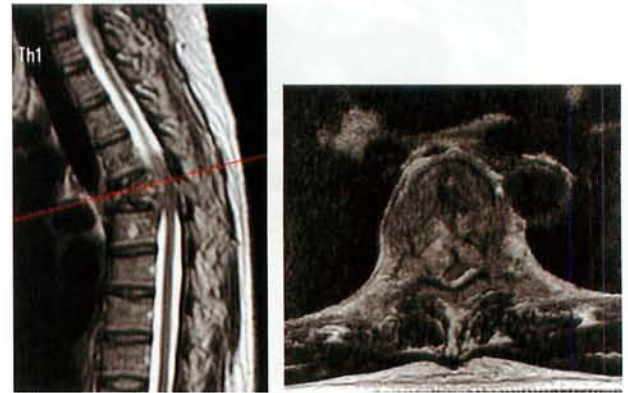


図8. T5転移巣はT4とT6に進展しており、T5レベルで腫瘍は脊髄を圧排し両下肢麻痺をきたしていた。

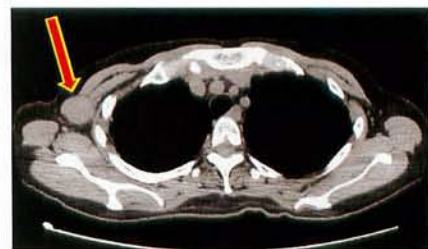

図9. 術前にはCTで右腋窩リンパ節転移を認めた。

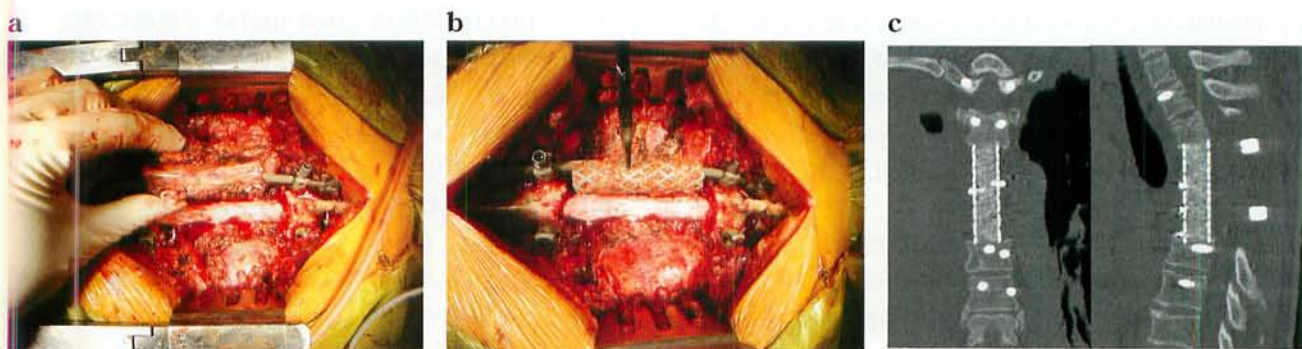

図10. a: T4-6の3椎体を一塊として切除した. b: 液体窒素処理した椎体をcage内にパッキングして正常椎体間に戻した. c: 術後CT. 術中出血量は1310 mlで手術時間は8時間24分であった.

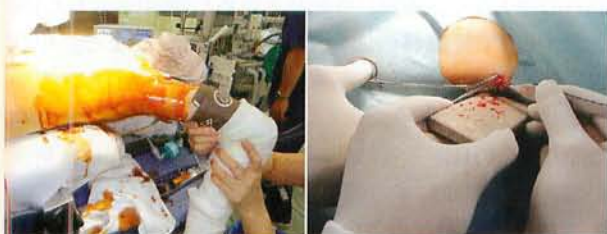

図11. 術後に凍結処理した腫瘍細胞を腋窩に移植した.

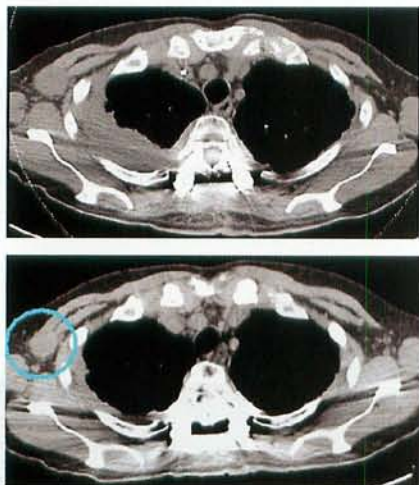


図12. 術後CTにて腋窩リンパ節の縮小傾向を認める. (上段: 術直後のCT. 下段: 術後1ヶ月のCT)

いにかかわらずサイログロブリン値が術直後に比べ33%低下した(図6). その後 I^{131} による内照射を施行し, サイログロブリン値はさらに低下して正常化し, 胸部CTで肺転移巣の縮小を認めている(図7).

考 察

我々が開発した腫瘍凍結免疫をTESに応用した次世代TESは, 腫瘍脊椎骨を液体窒素で凍結し腫瘍細胞を死滅させたうえで再び生体に戻すことによって宿主のがん免疫系が活性化され, 脊椎悪性腫瘍の局所根治だけでなく全身的ながん免疫療法も可能となるポテンシャルを持つ. がんの脊椎転移や脊椎原発の悪性腫瘍では, がんは細胞レベルですでに全身に播種されているものと推測できる. そのため, 次世代TESにより局所根治に加えて臨

床的に捉えられないレベルも含めた転移巣に対する全身の治療も同時に行うことができることは正に一石二鳥で, 脊椎悪性腫瘍患者にとって願ったり叶ったりである. これまでのTESはあくまでも局所の根治だけを目指したもので, 全身に潜んでいる転移巣には全く無力であった. しかし今後は, 次世代TESにより脊椎悪性腫瘍患者のさらなる生存率向上の可能性が高まった.

現在のところ, 経過観察期間が短く, この凍結免疫が患者の延命にどれほどの効果を及ぼしているかはまだ明らかではない. しかし, 当教室における四肢の悪性骨腫瘍に対する自家液体窒素処理骨移植術後のデータによれば, $IFN-\gamma$ や $IL-12$ などががんに対する細胞性免疫活性が明らかに上昇することがすでに証明されている^{8)~12)}. 今回の我々の結果でも約7-8割の症例で術後のサイトカイン($IFN-\gamma$, $IL-12$)と $Th1/Th2$ 細胞比の上昇が確認されており, 次世代TESでも確実にがん免疫が活性化されていることが証明された. また我々の症例の中でも, サイログロブリン値の減少とリンパ節転移の縮小を認めた2例は, いずれも凍結免疫療法による免疫増強効果が強く働いたと考えられる.

次世代TESの最大の利点は術後に腫瘍凍結免疫が引き起こされることであるが, もう一つの利点として, 手術が低侵襲であることが挙げられる. これまでのTESのような腸骨や腓骨などからの採骨を必要としないために, 手術時間が短く, 周術期の出血量も少なく, 術後の採骨部痛もない. 手術が低侵襲となることによって, 手術によるがん免疫抑制効果が抑えられる. 輸血や疼痛自体もがんの免疫抑制に働くことはすでに報告されており¹³⁾¹⁴⁾, 輸血の回避や術後疼痛の軽減がさらになんがん免疫の抑制を抑えたと考えられる. また, 手術が低侵襲となれば当然, 術後の回復が早くなり, 早期から補助化学療法を開始できることは担癌患者にとって大きな利点となる.

次世代TESでは脊柱再建のcage内に液体窒素処理骨を使用するために, これまでの自家骨移植に比べて骨癒合が遅れるのではないかと懸念が当然生じる. しかし本来, 担癌患者のがん細胞を含んでいる可能性のある自家骨を移植することは好ましくない. 実際, がん患者では末梢血からの採血でCTC (circulating tumor cells)

文 献

は容易に検出できるし、自己血輸血ガイドラインでもがん患者における術中回収血輸血は禁忌となっている。その点で、液体窒素処理を行い、完全にかん細胞を死滅させた骨を移植することは理にかなっている。また、液体窒素処理骨は骨誘導能と骨伝導能を有するため、放射線照射骨やオートクレーブ処理骨、パストツール処理骨、同種骨移植 (allograft) といった自家骨以外の骨移植で最も biological な骨癒合が期待できる¹⁵⁾。我々の症例でも短期成績ではあるがほとんどの症例で移植骨に骨吸収は認めず、良好な骨癒合が得られている。

この次世代TESは局所根治だけでなく全身的な免疫療法も期待できることから、今後は患者の全身状態と本人、家族の希望に応じてTESの手術適応は拡大しても良いと考えている。これまでのTESの適応は主要臓器転移のない、単発の脊椎転移という非常に限られたものであったが、これからは肺転移などの主要臓器転移がすでに存在する症例や多発骨転移の症例に対しても免疫療法の効果を期待してTESを行っても良いのではないかと考えている。もちろん患者と家族との相談の上である。

最近我々は、次世代TESのがん免疫効果をさらに高めるため、術前後にOK-432 (ピシバニール) を投与するプロトコルを作成し投与し始めている。不活化した溶血性連鎖球菌であるOK-432は、もともと金沢大学の岡本肇先生と越村三郎先生が開発されたもので、樹状細胞を成熟させサイトカインを介して cytotoxic T lymphocyte を強く誘導することが最近明らかとなってきた。またさらに最近の症例では、腫瘍脊椎骨から搔爬した腫瘍細胞も凍結処理し、患者の腋窩部の皮下に移植している。皮下に多く存在する樹状細胞ががん抗原を取り込み、抗原提示細胞としてリンパ節で働くことを期待している。これらの方法を加えることで、さらなるがん免疫活性の増強効果を期待している。

今後、長期的な経過をみていくことはもちろんであるが、どのような種類のがんに、あるいはstageにこの手術が有効であるのかなどの評価が必要と考えている。さらに次世代TESを改良し、脊椎腫瘍患者の生存期間の延長を目指して努力していきたい。

代表症例2

46歳女性。乳癌のT4-6転移 (図8)。脊椎転移の他に腋窩リンパ節転移を合併していたが (図9)、次世代TESによる脊椎転移巣の根治切除を施行した (図10)。さらに本例では、腫瘍脊椎骨から搔爬した腫瘍細胞も凍結処理し、患者の腋窩部の皮下に移植した (図11)。術後1ヶ月でCT上、腋窩リンパ節の縮小を認めた (図12)。

謝 辞

本誌執筆にあたり、多大な御指導を賜りました金沢大学大学院医学系研究科機能再建学 (整形外科学) 土屋弘行教授に深謝いたします。ならびに本手術の開発に多方面から協力を頂きました整形外科学教室の教室員一同に感謝申し上げます。また、今回執筆の機会を与えて頂きました金沢大学十全医学会編集委員長の井関尚一教授と関係の方々にも厚く御礼申し上げます。

- 1) Tomita K, Kawahara N, Baba H, Tsuchiya H, Nagata S, Toribatake Y. Total en bloc spondylectomy for solitary spinal metastasis. *Int Orthop* 18: 291-298, 1994
- 2) Tomita K, Kawahara N, Murakami H, Demura S. Total en bloc spondylectomy for spinal tumors: improvement of the technique and its associated basic background. *J Orthop Sci* 11: 3-12, 2006
- 3) Kawahara N, Tomita K, Murakami H, Demura S. Total en bloc spondylectomy for spinal tumors: surgical techniques and related basic background. *Orthop Clin North Am* 40: 47-63, 2009
- 4) Tomita K, Kawahara N, Murakami H. Primary and Metastatic Tumors of the Spine: Total En Bloc Spondylectomy. *In* SW Wiesel (ed), *Operative Techniques in Orthopaedic Surgery*, p1846-1854, Lippincott Williams & Wilkins, Philadelphia 2010
- 5) Ablin RJ, Soanes WA, Gonder MJ. Prospects for cryoimmunotherapy in case of metastasizing carcinoma of the prostate. *Cryobiology* 8: 271-279, 1971
- 6) Sabel MS, Nehs MA, Su G, Lowler KP, Ferrara JL, Chang AE. Immunologic response to cryoablation of breast cancer. *Breast Cancer Res Treat* 90: 97-104, 2005
- 7) Osada S, Imai H, Tomita H, Tokuyama Y, Okumura N, Matsushita N, Sakashita F, Nonaka K. Serum cytokine levels in response to hepatic cryoablation. *J Surg Oncol* 95: 491-498, 2007
- 8) Tsuchiya H, Wan SL, Sakayama K, Yamamoto N, Nishida H, Tomita K. Reconstruction using an autograft containing tumor treated by liquid nitrogen. *J Bone Joint Surg* 87-B: 218-225, 2005
- 9) Nishida H, Yamamoto N, Tanzawa Y, Tsuchiya H. Cryoimmunology for malignant bone and soft-tissue tumors. *Int J Clin Oncol* 16: 109-117, 2011
- 10) Tsuchiya H, Nishida H, Srisawat P, Shirai T, Hayashi K, Takeuchi A, Yamamoto N, Tomita K. Pedicle frozen autograft reconstruction in malignant bone tumors. *J Orthop Sci* 15: 340-349, 2010
- 11) Kawano M, Nishida H, Nakamoto Y, Tsumura H, Tsuchiya H. Cryoimmunologic antitumor effects enhanced by dendritic cells in osteosarcoma. *Clin Orthop Relat Res* 468: 1373-1383, 2010
- 12) Nishida H, Tsuchiya H, Tomita K. Re-implantation of tumour tissue treated by cryotreatment with liquid nitrogen induces anti-tumour activity against murine osteosarcoma. *J Bone Joint Surg* 90-B: 1249-1255, 2008
- 13) Heiss MM, Mempel W, Delanoff C, Jauch KW, Gabka C, Mempel M, Dieterich HJ, Eissner HJ, Schildberg FW. Blood transfusion-modulated tumor recurrence: first results of a randomized study of autologous versus allogeneic blood transfusion in colorectal cancer surgery. *J Clin Oncol* 12: 1859-1867, 1994
- 14) 細川豊史. 消化器専門医が知っておきたいがん疼痛治療法. *Progress in Medicine* 25: 1905-1912, 2005
- 15) Tanzawa Y, Tsuchiya H, Shirai T, Hayashi K, Yo Z, Tomita K. Histological examination of frozen autograft treated by liquid nitrogen removed after implantation. *J Orthop Sci* 14: 761-768, 2009