Platelet rich plasma promotes tendon graft integration at the bone tendon junction in a rabbit model

メタデータ	言語: jpn
	出版者:
	公開日: 2017-10-04
	キーワード (Ja):
	キーワード (En):
	作成者:
	メールアドレス:
	所属:
URL	http://hdl.handle.net/2297/19111

多血小板血漿の局所投与が骨孔内における腱骨移行部再生を促進する

金沢大学大学院医学系研究科がん医科学専攻機能再建学
（旧講座名：整形外科学講座）
（主任：富田勝郎教授）
岡　野　　智

自家移植腱を骨孔に引き込んで固定する靭帯再建術はスポーツ外傷による靱帯損傷に対して多く行われている術式である．スポーツ選手にとって術後治療期間の長期化は競技能力の低下につながるため，競技への早期復帰を目標とした治療期間の短縮は重要な課題である．靭帯再建術の治療においては正確な手術手技とともに，骨孔と移植腱との間の腱骨移行部の再生が非常に重要であり，この再生過程を短縮することが術後治療期間の短縮，ひいてはスポーツ選手の早期競技復帰につながるものと考えられる．多血小板血漿 (platelet rich plasma, PRP) は血小板が産生する種々の成長因子を豊富に含み，創傷治癒への応用が期待されている．本研究では，成熟雌日本白色家兎44羽を使用して腱骨移行部再生モデルを作成し，骨孔内へのPRPの局所投与が腱骨移行部の治癒を促進する可能性を検討した．方法は長趾伸筋腱の大腿骨起始部を同定切離し，脛骨冠状面上に関節面から約1cm遠位で長軸に対して直角に形成した骨孔内に自由端を引き込み，内側で固定した．両膝に同手術を行い，片側の骨孔内には自己血より作製したPRPを充填し，対側は対照群とした．術後2，4，6，8週で屠殺し，組織学的検討及び生体力学的検討に用いた．組織学的検討として，Masson trichrome染色を用いて評価した．また，生体力学的検討として移植腱の骨孔からの引き抜き試験を行い，最大破断強度を骨孔長で除した値をfailure load to tunnel length ratio, FTRと定義して測定し，その結果を統計学的に検討した．組織学的検討では，対照群においては膠原線維の成熟を介した治癒過程が観察されたのに対して，PRP投与群においては術後2週から腱骨移行部に軟骨様組織が出現し成熟することにより腱骨移行部を再生していく過程が観察された．引き抜き試験ではPRP投与により全ての時期において腱骨移行部のFTRが増加し，2週，4週においては対照群と比較して有意にFTRの改善を認めた．これらの結果より，PRPの骨孔内への局所投与が，術後早期の腱骨移行部における軟骨様組織の増殖を誘導することにより力学的強度を改善させたと考えられた．以上より，骨孔内へのPRPの局所投与は靭帯再建術の治療期間を短縮できる可能性があり，今後の臨床応用が期待される．

Key words　bone tendon junction, healing process, platelet rich plasma

整形外科手術において自家腱を骨孔内に移植する靭帯再建術は一般的に行われている術式である．とりわけスポーツ外傷として頻度の高い外傷である膝前十字靱帯損傷は，保存的治療での競技復帰は困難なため，受傷前の競技レベルへのスポーツ復帰には靭帯再建術が必要となる．スポーツ選手にとって術後治療期間の長期化は競技レベルの低下につながるため，競技への早期復帰を目標とした手術術式や術後早期よりの積極的なリハビリテーションが非常に重要である．自家腱を用いた前十字靭帯再建術の術式は，かつて腱骨移行部 (bone tendon junction) の温存された骨付き膝蓋腱が再建材料として使用されていたが，術後の大腿四頭筋筋力の低下や膝前面痛など腱採取に伴う問題から最近では腱組織単独の膝屈筋腱群を再建材料として用いる術式が主流となりつつある[1)~3)]．この膝屈筋腱を大腿骨及び脛骨に作成した骨孔内に引き込んで固定する術式において良好な成績を得るためには，自家移植腱と骨孔間の腱骨移行部における生物学的結合(biological incorporation)の成立が重要であり，この過程を短縮することが治療期間の短縮，ひいてはスポーツ選手の早期競技復帰につながるものと考えられるが，腱骨移行部の治癒過程は未だ不明な点が多い．

本術式において移植腱と骨孔壁との間の生物学的結合が得られるまでには数か月を要し，力学的な弱点となることが指摘されており[4)~7)]，スポーツ選手を安全かつ早期に競技復帰させるためには，腱骨移行部の治癒過程を解明し治癒を促進する因子を明らかにすることが重要である．腱骨移行部の治癒を促進させる研究としては骨形成因子 (bone morphogenetic protein, BMP)－2[8)]，BMP－7[9)]や，骨成長因子 (bone growth factor)[10)]，間葉系幹細胞[11)]，骨髄系間質細胞[12)]などの局所投与や遺伝子導入[13)]などがおこなわれているがいずれも実用化には至っていない．

近年，創部に自己末梢血由来の多血小板血漿 (platelet rich plasma, PRP) を局所投与することにより，創傷治癒が促進したとする報告が散見される[14)15)]．PRPは自己末梢血を遠心分離することにより得られる血小板を濃縮した血漿成分であり，血小板由来成長因子 (platelet derived growth factor, PDGF) やトラ

平成21年5月27日受付，平成21年6月26日受理

Abbreviations: BMP, bone morphogenetic protein; EDL, extensor digitorum longus; FTR, failure load to tunnel length ratio; PDGF, platelet derived growth factor; PRP, platelet rich plasma; TGF, transforming growth factor; VEGF, vascular epidermal growth factor

ンスフォーミング増殖因子 (transforming growth factor, TGF) −β，血管内皮成長因子 (vascular epidermal growth factor, VEGF) などを豊富に含有する．現在PRPはすでに歯科口腔外科や形成外科領域において顎骨再建や歯科インプラント治療に先立つ骨移植などに臨床応用され，いくつかの良好な結果が報告されている[16)17)]．

靱帯再建術において自己末梢血由来のPRPを骨孔内に投与することにより腱骨移行部の治癒促進が図れれば，更に術後早期からのリハビリテーションを安全かつ積極的に行うことが可能となり，治療期間の短縮に役立つものと考えられるが，過去にPRPの骨孔内への投与が腱骨移行部再生に与える影響について検討した報告はない．

本研究の目的は，PRPの骨孔内への局所投与が骨孔壁と移植腱間の腱骨移行部の治癒を促進する可能性を組織学的，生体力学的評価により検討することである．

【対象および方法】

I．成熟した日本白色家兎 (2.5～3.0kg) 44羽88膝を用いた．動物実験については金沢大学宝町地区動物実験委員会の承認を受けた (承認番号：第031697号)．

II．PRPの作成

麻酔はケタラール (第一三共製薬，東京) 125mgを筋肉注射後にネンブタール (大日本製薬，大阪) 50～75mgを適宜静脈内投与して行った．手術に先立ち，まずYazawaら[18)]の方法に準じてRPPを作成した．家兎の胸部を剃毛した後に消毒を行い，23ゲージ針を用いた心腔内穿刺により20mlの自己新鮮血を採取した．穿刺に用いた採血用シリンジ内には抗凝固剤としてクエン酸デキストロース (acid citrate dextrose-A, ACD-A) (テルモ，東京) 3mlを加えた．この新鮮血20mlをまず遠心重力80(×g)・遠心時間15分で遠心分離し，血球成分を除去した後に再度遠心重力1000(×g)・遠心時間7分で遠心分離し，シリンジの底部に沈殿したPRPを採取した．(図1)

III．手術

PRPを採取した家兎の両後肢を剃毛した後に消毒を行い，清潔下に後肢前面に3cmの皮切を加え，長趾伸筋 (extensor digitorum longus, EDL) 腱(図2)の大腿骨起始部を同定切離し，脛骨冠状面上に関節面から約1cm遠位で長軸に対して直角に径2.5mmの骨孔を作成した．次いで脛骨外側より骨孔内にEDL腱の自由端を引き込み，内側に引き出しエンドボタン固定の要領で3−0ナイロン (ケイセイ医科工業，東京) を用いてステンレス製ワッシャー (Zimmer Inc, Warsaw, USA) に固定した(図3)．両側後肢に同手術を行い，左後肢をPRP投与群，右後肢を対照群とした．PRPの投与は2%塩化カルシウム (大塚製薬，東京) と止血用トロンビン局所用5000単位 (第一三共製薬，東京) を混合させたものを投与直前に加えて凝固させ，EDL腱を引き込む前の骨孔内，及び腱を固定した後の脛骨入り口部に充満させた．手術後は特に固定を行わずケージに戻し自由に行動させた．すべての家兎は屠殺時に歩行可能であった．飼育中に死亡した4羽を除外し，残りの40羽を組織学的および生体力学的評価に用いた．

IV．標本の作製及び組織学的評価

術後2，4，6，8週で屠殺した各週5羽，計20羽を組織学的検討に用いた．摘出した移植腱−脛骨複合体をホルマリンを用いて固定脱灰した後，脛骨の骨軸と骨孔長軸それぞれに平行な面で切片を作製し，得られた切片にMasson trichrome染色を行った．Masson trichrome染色は膠原線維を青色に，細胞質を赤色に，核を黒褐色に染める．骨孔壁と移植腱間の界面領域に着目して腱骨移行部を観察し，PRP投与群，対照群の治癒過程を比較検討した．さらに界面領域の形態については移植腱が骨

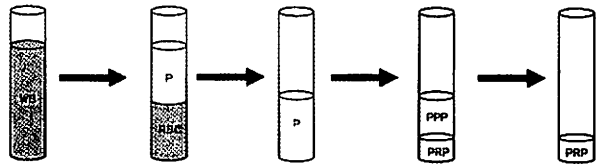

Fig. 1. Schematic illustration of the preparation of platelet rich plasma.
The whole blood obtained was separated by centrifugation at 80 × g for 15 minutes, and the cellular fraction was removed to yield the plasma fraction. The plasma fraction collected was further centrifuged at 1000 × g for 7 minutes, and the precipitated platelet at the bottom of the centrifuge tube was then taken. WB, whole blood; P, plasma; RBC, red blood cells; PPP, platelet poor plasma; PRP platelet rich plasma.

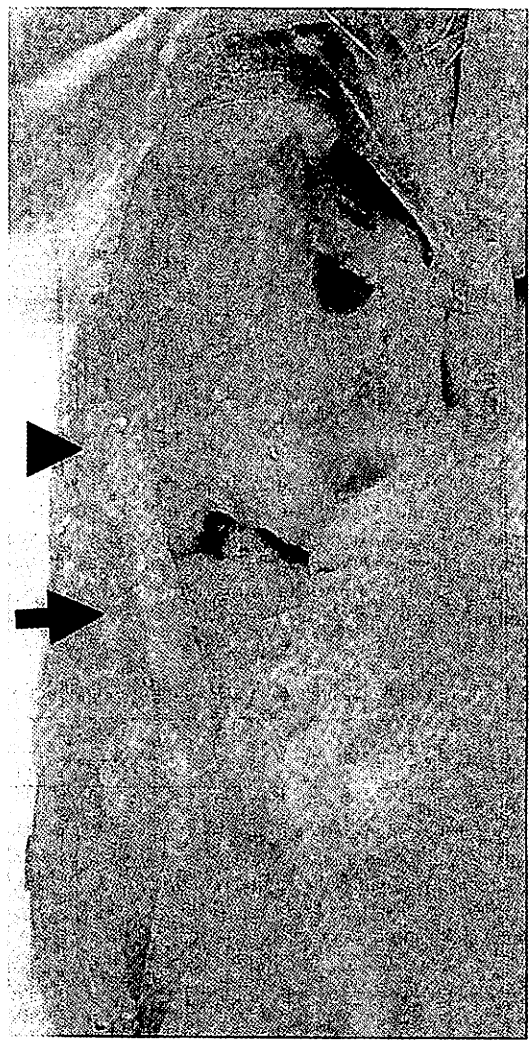

Fig. 2. Anatomy of the anterior aspect of the rabbit's knee.
The extensor digitorum longus tendon (arrow) and its femoral origin (arrow head) are marked.

に錨着していく過程を膠原線維と軟骨様組織の出現に注目して，以下の観点から組織学的に検討した．界面領域中の膠原線維については，肉芽組織中に膠原線維を認めるがその架橋を欠くもの，膠原線維に強い方向性を有し部分的な架橋を認めるもの，豊富なシャーピー様線維により架橋を認めるものに分類し，また界面領域中の軟骨様組織については，肉芽組織中に部分的に軟骨様組織を認めるもの，軟骨様組織により部分的な架橋を認めるもの，軟骨様組織により豊富な架橋を認めるものに分類した．

V．腱骨移行部の生体力学的評価

術後2，4，6，8週で屠殺した各週5羽，計20羽を生体力学的検討に用いた．摘出した移植筋腱－脛骨複合体は試験日まで－80℃で冷凍保存した．試験日に室温にて自然解凍後，移植筋腱－脛骨複合体以外の軟部組織を切除し，手術に用いたステンレス製ワッシャーとナイロン糸も愛護的に除去した．また，脛骨骨孔の入口から出口までの距離をキャリパーで計測し，記録した．脛骨を内径11mmのステンレス管にレジン（ユニファストⅡ，GCコーポレーション，東京）にて固定し，EDL腱はクランプを用いて固定した．このステンレス管とクランプをそれぞれ万能試験機（インストロン4465, Norwood, USA）の負荷装置のつまみ具に固定して100 mm/minの速度で移植腱が骨孔から引き抜けるか，移植腱実質部が断裂するまで引っ張り試験を行った(図4)．検体の引っ張り方向は移植腱と骨孔の長軸方向と同一線上になるように調整した．負荷された荷重と検体の変位は負荷装置に接続された計測記録装置によって記録し，荷重－変位曲線により最大破断荷重を求めた．骨孔長は各検体によって異なるため，最大破断荷重を標準化するために，最大破断荷重を骨孔長で除した値を求め，FTR (failure load to tunnel length ratio) と定義した．両群のFTRの平均値および標準偏差を求め，Studentのt検定を用いて各週における両群間の有意差

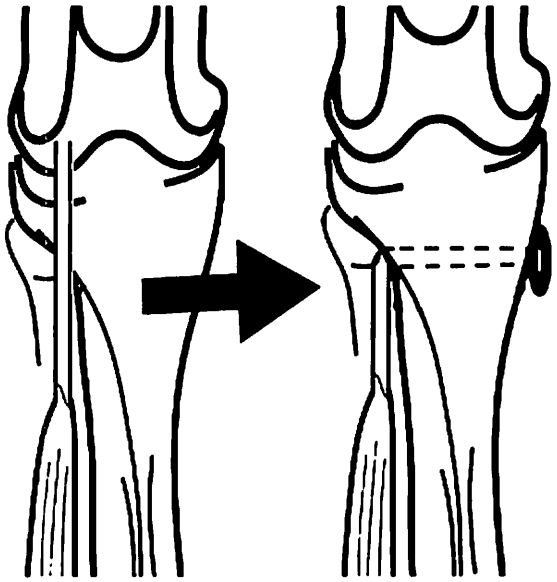

Fig. 3. Schematic illustration of the surgical procedure.
A bone tunnel (2.5 mm in diameter) was created perpendicularly to the long axis of the tibia and the extensor digitorum longus tendon, which was then released from its origin, passed through the bone tunnel and sutured to a washer.



Fig. 4. Photograph of the biomechanical testing.
The muscle and the tendinosus portion of the extensor digitorum longus were grasped in a clamp, and the tibia was positioned to allow tensile loading aligned with long axis of the bone tunnel. The tendon was loaded on a material testing machine at a rate of displacement of 100 mm/min.

Table 1. Histological classification of the tendon bone junction

Morphological class	2week		4week		6week		8week	
	Control	PRP	Control	PRP	Control	PRP	Control	PRP
Collagen fiber								
Perforating fiber-rich continuity	0/5	0/5	0/5	0/5	2/5	1/5	4/5	2/5
Collagen fiber continuity	0/5	0/5	4/5	4/5	3/5	4/5	1/5	1/5
Interface without collagen fiber continuity	4/5	4/5	1/5	1/5	0/5	0/5	0/5	0/5
Cartilage tissue								
Cartilage tissue-rich continuity	0/5	0/5	0/5	0/5	0/5	2/5	0/5	3/5
Occasional cartilage tissue continuity	0/5	1/5	0/5	3/5	0/5	2/5	1/5	2/5
Interface without cartilage tissue continuity	0/5	3/5	1/5	2/5	1/5	1/5	1/5	0/5
No interface	1/5	0/5	0/5	0/5	0/5	0/5	0/5	0/5

PRP, plateletrich plasma

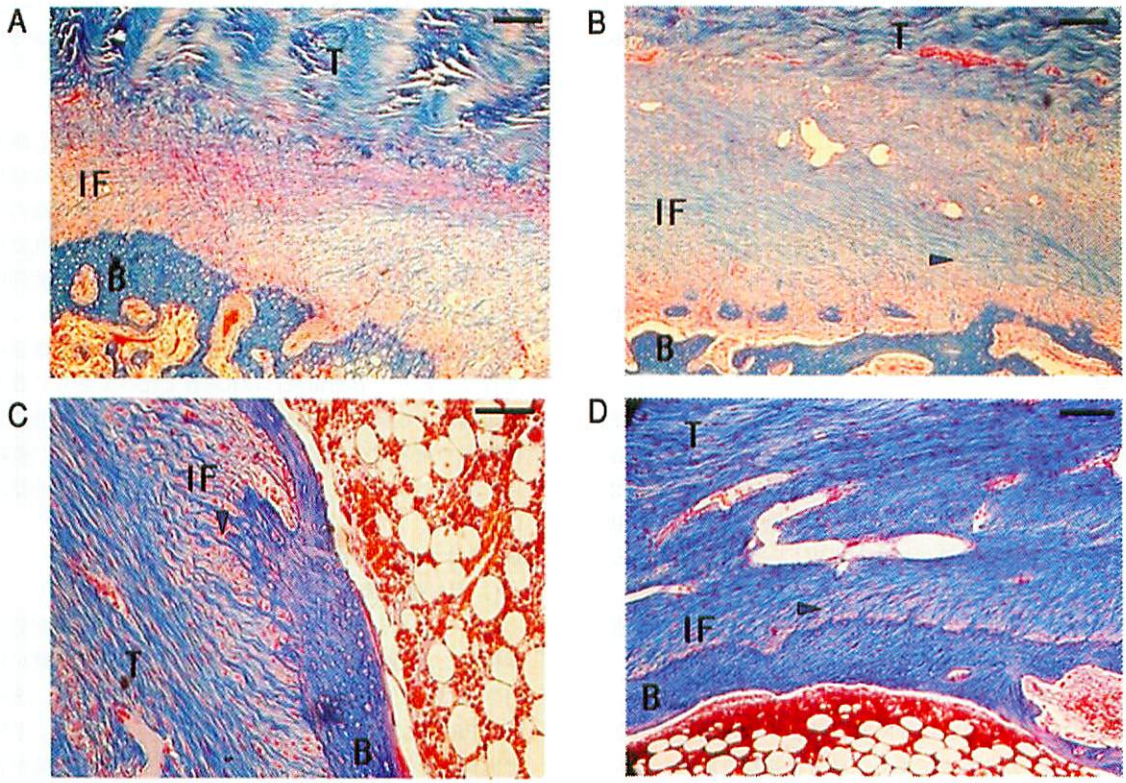

Fig. 5. Photomicrograph of the bone tendon junction of the control limbs (Masson trichrome stain).
(A) a 2-week specimen. (B) a 4-week specimen. (C) a 6-week specimen. (D) a 8-week specimen. Tendon graft integration began with the formation of fibrous tissue which had no continuity and perforating fibers (arrow head) appeared followed by the gradual reestablishment of collagen fiber continuity predominantly aligned along the load axis. Scale bar indicates 100 μ m. B, bone; IF, interface; T, tendon.

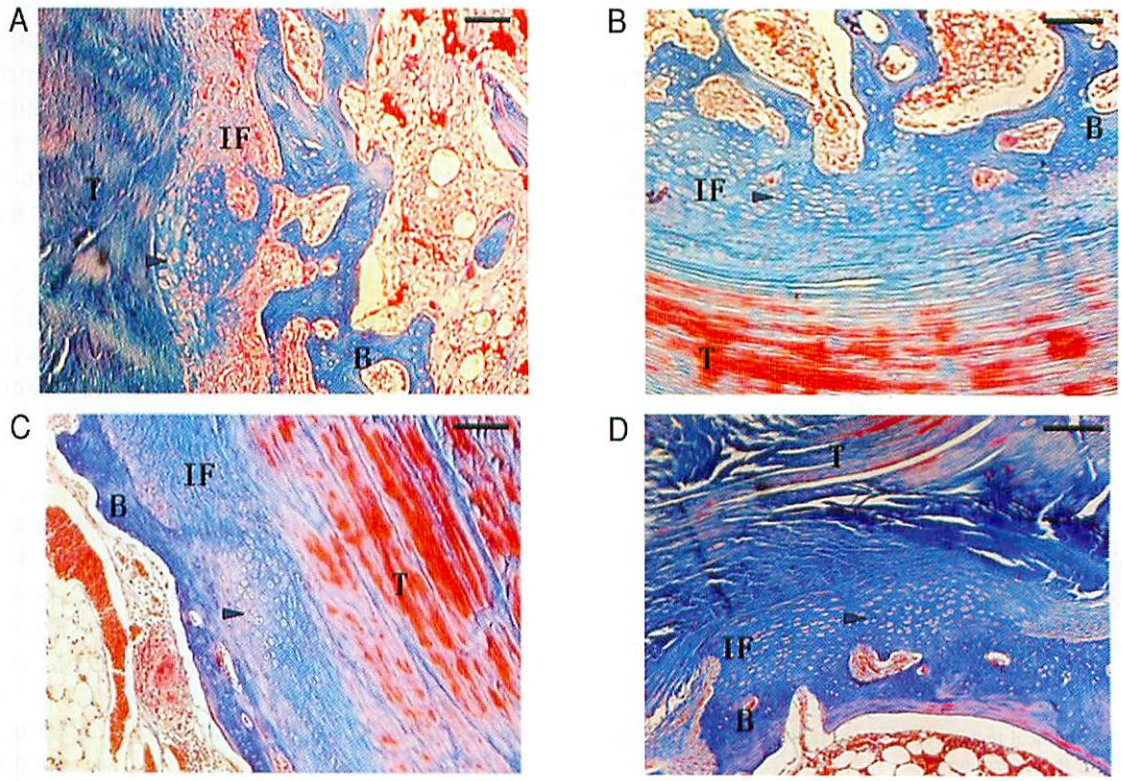

Fig. 6. Photomicrograph of the bone-tendon junction of the PRP-treated limbs (Masson trichrome stain).
(A) a 2-week specimen. (B) a 4-week specimen. (C) a 6-week specimen. (D) a 8-week specimen. The cartilaginous components(arrow head) were occasionally seen in the granulation tissue and the bone tendon junction was more obscure and the cartilaginous components had gradually increased. Scale bar indicates 100 μ m. B, bone; IF, interface; T, tendon.

検定を行った．また，どの時期において腱骨移行部の破断強度が有意に改善するのかを調査するために，多重比較検定 (Post-hoc test) を用いて両群における各週間の有意差検定を行った．なお，各検定とも棄却率は5%とした．

【成　　績】

I．肉眼所見

死亡した4羽 (術翌日で1羽，3日目で2羽，9日目で1羽) を含めた44羽88膝すべてにおいて明らかな感染兆候などの術後合併症を認めた検体はなかった．また，肉眼所見においてPRP投与群に有害事象を認めた検体はなかった．

II．組織所見

20羽40膝について組織学的に評価が可能であった．対照群の界面領域においては膠原線維の成熟を介した腱骨移行部の治癒過程が観察されたのに対して，PRP投与群においては術後2週から界面領域に均一な青色に染色される豊富な細胞外基質中に軟骨様細胞が点在する軟骨様組織が出現し，徐々に成熟することにより腱骨移行部を再生していく過程が観察された (表1)．界面領域において，骨孔内での明らかな移植腱の緩みや感染所見などを認めた検体はなかった．

1．対照群

2週経過群では，界面領域には肉芽組織と少数の連続性のない膠原組織が認められるのみであり，軟骨様組織を認めた標本はなかった(図5A)．4週経過群では高率に界面領域の膠原線維は移植腱の張力方向に沿い(図5B)，移植腱と骨孔壁との間に部分的な連続性を有する貫通線維が成熟しつつあった．6週経過群では膠原線維の大半は移植腱の張力方向に沿って強い方向性をもち，一部ではシャーピー様線維としての架橋を認めるようになった(図5C)．8週経過群では骨孔壁は層板骨構造を示し，界面領域は更に成熟し豊富なシャーピー様線維によって骨孔壁と移植腱が結合していた(図5D)．

2．PRP投与群

2週経過群では界面領域には少数の肉芽組織と膠原組織を認めるほかに，これらの組織に混在して高率に軟骨様組織が認められた(図6A)．4週経過群ではさらに軟骨様組織の出現は顕著となり，部分的に軟骨様組織により移植腱と骨孔壁を架橋された部位が観察された(図6B)．6週ではこれらの軟骨様組織による架橋部位が拡大し，腱骨移行部を形成しつつあった(図6C)．8週経過群では対照群と比較して骨孔壁の層板骨構造の形成も進行しており，界面領域には6週群と比べてさらに豊富な軟骨様組織による架橋形成部位を認め，界面領域の軟骨様組織と移植腱間の境界は不明瞭になりつつあった(図6D)．組織学的所見においてもPRP投与によって明らかな有害事象を認めた検体はなかった．

III．生体力学的検討

1．引っ張り試験による破断様式 (表2)

2週，4週においては両群とも5例全例で移植腱が骨孔から引き抜けた．6週においては各群ともに4例で移植腱が骨孔から引き抜け，1例で移植腱実質部での断裂を認めた．8週においてはPRP群では3例で移植腱が骨孔から引き抜け，2例が移植腱実質部での断裂であり，対照群では4例で移植腱が骨孔から引き抜け，1例が移植腱実質部での断裂であった．なお脛骨裂離骨折をおこしたり，EDL腱とクランプの間にすべりを生じた検体はなかった．引っ張り試験による破断様式は，両群間で類似した結果であった．

2．FTR

各週における両群間の比較では，FTRは2週でPRP群6.60 ± 1.35 N/mm，対照群4.82 ± 0.83 N/mm，4週でPRP群10.06 ± 2.28 N/mm，対照群6.70 ± 2.21 N/mm，6週でPRP群10.64 ± 1.67 N/mm，対照群8.02 ± 1.95 N/mm，8週でPRP群12.38 ± 1.83 N/mm，対照群10.38 ± 1.22 N/mmであり，全ての時期においてFTRの平均値はPRP群のほうが対照群よりも大きく，2週，4週においてはPRP群のFTRは対照群に対して有意に大きかった (Student's t-test; $p<0.05$) (図7A)．

両群それぞれにおける各週間の比較では，PRP群においては2週に比較して4週，6週と8週で有意にFTRが増加し，対照群においては2週に比較して6週と8週で，また4週に比較して8週で有意にFTRが増加していた (Post-hoc test; $p<0.05$) (図7B)．

【考　　察】

作成した骨孔中に自家腱を引き込む靭帯再建術は，肩関節における腱板修復術や肘関節における側副靭帯の再建術，膝関節における靭帯再建術など整形外科手術において，一般的に行われている術式である．これらの手術において関節が安定性を再獲得し，良好な術後成績を得るためには腱骨移行部の生物学的再生が重要と思われる．生物学的結合が成立する以前の術後早期の腱骨移行部は非常に脆弱であることが指摘されており[19)20)]，腱骨移行部を過剰な負荷から保護するために臨床現場では術後の患肢固定が推奨されることも多いが[21)]，逆に動物実験では患肢固定により腱骨移行部の力学的強度が低下することが知られている[22)~24)]．一方，スポーツ外傷として頻度の高い外傷である膝前十字靱帯損傷に対する前十字靭帯再建術の臨床成績は，

Table 2. Results of the failure mode of ultimete pull-out load in the PRP-treated limbs and the control limbs

Failure mode	2week		4week		6week		8week	
	Control	PRP	Control	PRP	Control	PRP	Control	PRP
Pull-out	5/5	5/5	5/5	5/5	4/5	4/5	4/5	3/5
Rupture	0/5	0/5	0/5	0/5	1/5	1/5	1/5	2/5
Fracture	0/5	0/5	0/5	0/5	0/5	0/5	0/5	0/5

PRP, plateletrich plasma

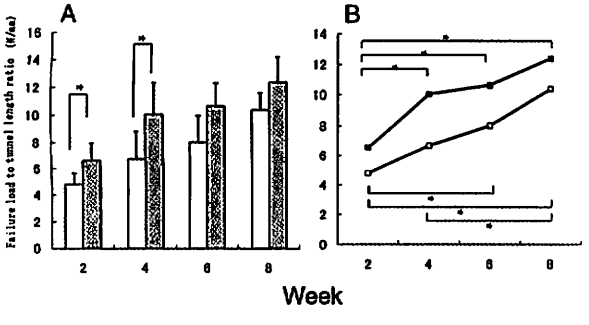

Fig. 7. Biomechanical testing of ultimate pull-out load at various periods after the operation.
(A) □,control limbs; ■, PRP-treated limbs. *, significantly different at the level of $p<0.05$ (A paired Student's t-test). (B) □,control limbs; ■, PRP-treated limbs. *, significantly different at the level of $p<0.05$ (post-hoc test).

移植腱の固定に用いるデバイスの開発や再建材料を多重折にすることで，移植腱の力学的強度の増加を図るなどの手術手技の工夫[2]に加えて，術後早期から積極的に可動域訓練や荷重，敏捷性訓練を行う加速化リハビリテーションの導入[25][26]により著しく向上している．しかし，膝屈筋腱を移植腱として用いた場合には，術後早期の骨孔内での移植腱の微小不安定性が腱骨移行部での遷延治癒を惹起したとの報告[27][28]や，靭帯再建術後症例のうち約13％に関節不安定性に起因する成績不良例が存在したとの報告[29]もあり，術後早期のリハビリテーションには異論も多い[30]~[34]．これらの相反する報告がより高い競技レベルでの1日でも早い競技復帰を希望するスポーツ選手の治療にあたる臨床現場に困惑を招くことも多い．

そのため，靭帯再建の術後リハビリテーションを早期より安全かつ積極的に行い，治療期間を短縮させるためには腱骨移行部の治癒過程を解明し，再生を促進する因子を明らかにすることが必要である．

正常な腱骨移行部は複雑な解剖学的特徴を有しており，直接結合と間接結合に分類できる．直接結合は腱（靭帯），非石灰化軟骨層，石灰化軟骨層，骨の4層構造を特徴とするのに対し，間接結合は，このうち石灰化線維軟骨層を欠くことが特徴である．これらはいずれも腱が軟骨を介して徐々に骨へと変化する組織と捉えることができ，この多重構造は腱骨移行部における力学的ストレスを回避するのに重要な役割を果たしている．

一方，Rodeoら[34]のイヌ腱骨移行部再生モデルを用いた実験によると，腱骨移行部における治癒過程は以下のように理解される．まず骨孔壁においては初期には網状骨（woven bone）が出現し次第に層板骨（lamellar bone）へと改変されていく．移植腱と骨孔壁の接する部位（界面領域：interface）では初期には方向性のない肉芽組織を認めるのみであるが，次第に膠原線維が形成され，これは移植腱にかかる張力方向へと発達する．この方向性を持つ膠原線維が貫通線維（perforating fiber）となり，シャーピー線維と類似した形態の（シャーピー様線維，Sharpey like fiber）腱と骨を結合する線維束が骨組織と移植腱を連結していき（シャーピー様線維による結合），最終的には骨孔壁に形成された層板骨から移植腱に至る緻密な線維軟骨層を介した腱骨移行部が再生するものとされている．その他にも，この界面領域に軟骨層を介した生物学的結合が成立する事象については動物実験や前十字靭帯再建術後所見など多くの報告がある[35]~[38]．軟骨層を介した腱骨移行部が再生するまでに要する期間は報告により様々であり，Rodeoら[34]のイヌを用いた実験やBlickenstaffら[36]のウサギを用いた実験では術後26週時点で軟骨様組織を介した腱骨移行部を認めたとしているのに対して，Liuら[6]のウサギを用いた実験においては術後6週で軟骨様組織を介した腱骨移行部の形態をとっていたと報告しているなど，腱骨移行部再生までに要する期間については一定の見解は得られていない．

この腱骨移行部再生を促進させ，力学的強度を増強させる研究として，BMP-2，BMP-7や，骨成長因子，間葉系幹細胞，骨髄系間質細胞などの局所投与や遺伝子導入などがおこなわれているが，いずれも臨床応用のレベルには至っておらず，また安全性や簡便性，医療費の面など解決すべき問題点も多い[8]~[13]．

生物由来物質を局所投与する研究としては，Rodeoら[8]の成犬を用いた研究などがあり，BMP-2の骨孔内への局所投与により移植腱と骨孔壁間の界面領域では肉芽組織中の新生骨の増加が見られ，骨組織の形成誘導により腱骨移行部の治癒が促進されたと報告している．またAndersonら[10]の家兎を用いてBMP-3，BMP-4，BMP-5，BMP-6，BMP-7，TGF-β1，TGF-β2，TGF-β3，及びFGF-1を含有した骨成長因子を骨孔内投与した研究において，移植腱と骨孔壁間の界面領域では肉芽組織中の新生骨および軟骨様組織の増加が見られ，主として骨組織の形成誘導により腱骨移行部の治癒が促進されたとの報告がある．このように骨組織を介した腱骨移行部の治癒促進の報告がある一方で，家兎腱骨移行部モデルを用いたLimら[11]の間葉系幹細胞の骨孔内投与を行った研究やOuyangら[12]の骨髄間質細胞の骨孔内投与を行った研究のように，界面領域での軟骨様組織の形成誘導により腱骨移行部の治癒が促進されたとの報告もある．

近年，歯科口腔外科領域の歯槽骨欠損部修復などで骨形成や創傷治癒の促進を目的としたPRPの臨床応用が開始され，良好な成績が報告されている[14]~[17]．血小板は血管内皮の損傷によって活性化され，損傷部にフィブリン凝集塊をつくり損傷部を修復する．活性化された血小板は凝固因子と共に血小板中のアルファ顆粒中に含まれるPDGFやTGF-β，VEGFなど種々の成長因子を脱顆粒により放出することが知られている[39][40]．これらの成長因子は，細胞増殖作用や血管増生，細胞外基質合成を促進する作用を有し，血管内皮の再生や組織修復を誘導する．PRPは自己血を遠心分離して得られる血小板を豊富に含む血漿であり，自家成長因子が豊富に含まれる．この自家成長因子による組織修復への効果を期待して，骨細胞以外でも靭帯細胞，腱細胞，軟骨細胞，椎間板細胞再生などに関する研究が行われ，細胞増殖作用や基質合成促進効果による有用性が報告されている[42]~[46]．しかしながら過去の報告においてPRPの局所投与が腱骨移行部再生に与える影響について検討したものはなく，本研究ではPRPの骨孔内への局所投与が骨孔壁と移植腱間の腱骨移行部の治癒過程を促進する可能性を組織学的，生体力学的評価により検討した．

腱骨移行部再生モデルに関しては種々の報告がなされているが，本研究においてはRodeoら[8][34]やYamakadoら[7]の報告にあるEDL腱を大腿骨起始部から切離し，脛骨骨孔に引き込んで固定する関節外再建モデルを用いた．本モデルは手術手技が容易であり，関節内再建モデルと比較して移植腱にかかる張力や骨孔の位置など手術手技による検体間の差異が少ない点や，また骨孔内への関節液の流入による腱骨移行部の遷延治癒などの問題を回避できる点などの利点がある．

PRPの分離，精製方法に関しては，Marxら[42]の報告に始まり，種々の条件での研究，臨床応用がなされているが[39]~[46]，その作成方法に一定の見解はない．Yazawaら[18]は家兎を用いた研究において遠心重力80(×g)・遠心時間15分で遠心分離後，血球成分を除去した後に再度遠心重力1000(×g)・遠心時間7分で遠心分離することにより得られたPRPの血小板数は末梢血と比べて約3.9倍で，その中には約42.6倍のPDGFや約6.5倍のTGF-βを含有していたと報告している．さらに同遠心条件で得られたPRPを家兎の下顎骨骨欠損に投与し，良好な骨形成が得られたと報告しており[47]，本研究においてはYazawaら[18]の遠心条件を用いてPRPを作成した．また，自己血から分離されたPRPには血小板を活性化させるために血小板凝集惹起物質が必要となるが，トロンビンと塩化カルシウムの混合物を投与直前に添加することによりPRPを活性化した．この方法を用いるとPRPは血小板凝集効果によりゲル化するためPRPを骨孔

内へ充填する際の取り扱いが容易になる利点も有する．

今回の研究では，骨孔内腱骨移行部へのPRPの手術時1回投与群と対照群を比較検討した．

組織学的検討では，対照群の術後早期の治癒過程においては諸家の報告[5)~13)]に見られるように，肉芽組織中の膠原線維が移植腱の張力方向に沿って配列傾向を持つようになり，シャーピー線維様の貫通線維に成熟し，腱骨移行部を再生していく過程が観察された．一方，PRP投与群においては術後2週で界面領域中に軟骨様組織の出現を認め，徐々に成熟し移植腱と骨孔壁間を架橋することにより，腱骨移行部を再生していく過程が観察された．

生体力学的検討では2週，4週でのFTRが対照群と比較してPRP投与群で有意に大きく，それぞれ約1.38倍，1.50倍であった．6週，8週においてはFTRには有意差を認めなかった．また両群における各週間の比較では，両群ともFTRは経時的に増加していたが，対照群のFTRが経過とともに比較的緩やかな増加傾向を認めたのに対して，PRP投与群においては2週から4週目にかけての術後早期において有意にFTRが増加していた．

本研究においてPRPの局所投与により腱骨移行部の力学的強度が対照群と比較して増加したことは組織学的検討によって得られた術後早期からの軟骨様組織の形成を介した腱骨移行部の治癒過程に起因するものと考えられる．なぜならこの軟骨様組織の形成を認めた治癒過程はより生理的で力学的に有利な治癒を示すものと考えられるからである．つまり前述のように正常靭帯付着部も軟骨を介して靭帯が徐々に骨に変化する構造により非常に強固に結合されており，外傷においても付着部での破綻は殆どなく靭帯（腱）の実質部断裂や裂離骨折の形態をとることが多い．また，家兎腱骨移行部モデルを用いたLimら[11)]の間葉系幹細胞の骨孔内投与を行った研究やOuyangら[12)]の骨髄間質細胞の骨孔内投与を行った研究においても作用機序は不明であるものの，界面領域での軟骨様組織の形成促進が腱骨移行部の力学的強度を増加させたことを報告しており，軟骨様組織の形成が力学的強度増加に寄与することには異論がないものと思われる．またGoradiaら[32)]は膝屈筋腱を用いた前十字靭帯再建術において，特に術後6週までの腱骨移行部が力学的な弱点になることを指摘しており，PRPの局所投与がこの時期の力学的強度を増加させたことは術後早期リハビリテーションをより安全に行う点からも有用であると考えられた．

Gaoら[48)]のラットを用いた正常膝内側側副靭帯の骨への付着部（enthesis）の解剖学的研究やRalphsら[49)]のラットを用いた正常アキレス腱付着部の解剖学的研究において，腱骨移行部の線維軟骨組織は腱組織から遊離した腱細胞が化生したものであることを報告しており，またVogelら[50)]は力学的ストレス下にある腱組織の線維軟骨組織への化生を報告している．Akedaら[43)]のブタ軟骨細胞を用いた研究やGaissmaierら[44)]のヒト軟骨細胞を用いた研究においても，PRPが軟骨細胞増殖や基質産生に促進的に働いたとの報告がある．本研究においてPRP投与後に術後初期から軟骨様組織が出現，増殖した機序は不明であるが，これら過去の報告からは，骨孔内での移植腱の腱細胞から化生した軟骨細胞に対するPRPの軟骨細胞増殖作用や基質産生促進作用により軟骨様組織が増殖し，腱骨移行部の治癒を促進させた可能性があるものと考えた．

力学的試験における破断様式において，本研究では両群間の破断様式は類似した結果であった．一方，Rodeoら[8)]はBMP-2投与群が対照群と比較して有意に引き抜けより移植腱の実質部断裂が多かったと報告しており，他の生物由来物質の骨孔内投与を行った諸家の報告においても本研究と比較して生物由来物質投与群において実質部断裂の割合が高かった[9)~13)]．本研究ですべての時期において対照群と比較してPRP投与群のFTRが高かったにもかかわらず，実質部断裂が少なかった原因としてPRPが移植腱実質の生体力学的強度に影響を及ぼした可能性があるものと考えられる．Murrayら[45)]はPRP含有コラーゲンゲルがウシ前十字靭帯細胞の増殖と遊走を促進させ，さらに成犬の前十字靭帯の局所欠損にPRP含有コラーゲンゲルを充填することで欠損部の修復が促進されることを報告しており[46)]，今回の我々の研究においても，PRPの局所投与が腱骨移行部の治癒過程を促進させただけでなく，移植腱実質の再構築を促進させ力学的強度を改善させた可能性があるものと考えられた．

なお，本研究にはいくつかの問題点が存在する．一つには今回作成した動物モデルは関節外再建モデルであり，関節液の流入の影響などを受ける関節内での事象と異なる可能性がある．また，本研究は術後8週までの検討であり，長期的な組織学的，生体力学的変化については不明なままであり，さらにPRPがどの細胞にどれくらいの期間，作用していたかなど，その作用機序には不明な点も多く，今後の検討課題である．しかしながら，手術時に患者自身の末梢血から容易に短時間で精製，投与できるPRPは生物学的手法により生成された成長因子などに比べて安全性が高く，安価であるため，その臨床応用が期待される．

【結　　論】

家兎を用いた腱骨移行部再生モデルを用いて，PRPの骨孔内への局所投与が腱骨移行部の治癒を促進する可能性について組織学的，生体力学的に検討することにより，以下の結論を得た．

1. PRP投与群において，術後2週から腱骨移行部に軟骨様組織が出現し，徐々に成熟することにより腱骨移行部を再生していく過程が観察された．
2. PRP投与により全ての時期において腱骨移行部の力学的強度が増加し，特に2週，4週においては対照群と比較して有意に力学的強度の改善を認めた．

以上，PRPの骨孔内への局所投与が，術後早期の腱骨移行部の治癒を軟骨様組織の形成を介して促進させることにより，術後早期の腱骨移行部の力学的強度を改善させることが考えられた．術後早期の腱骨移行部の力学的強度の改善はより安全な術後早期リハビリテーションの一助となるものと考えられる．靭帯再建術時の骨孔内へのPRPの局所投与は腱骨移行部の治癒を促進させることにより治療期間を短縮させ，スポーツ選手の早期競技復帰に寄与できる可能性があるため，今後の臨床応用が期待される．

【謝　　辞】

稿を終えるにあたり，御指導，御校閲を賜りました恩師富田勝郎教授および，直接御指導，御教示を頂きました北岡克彦講師に深甚なる謝意を表します．また，本研究遂行に際し標本作成にご協力頂いた笠井洋子氏に感謝いたします．なお，本論分の要旨の一部は第32回日本整形外科スポーツ医学会（東京），第20回日本整形外科基礎学術集会（三重），第73回American Academy of Orthopedic Surgeons, AAOS (Chicago, USA) において発表しました．

【参 考 文 献】

1) Larson RV. Anterior cruciate ligament reconstruction with hamstring tendons. Operative Techniques in Orthopaedics 6: 136-146, 1996

2) Howell SM, Gottlieb JE. Endoscopic fixation of a double-looped semitendinosus ant gracilis anterior cruciate ligament graft using Bone Mulch screw. Operative Techniques in Orthopaedics 6: 152-160, 1996

3) Corry IS, Webb JM, Clingeleffer AJ, Pinczewski LA. Arthroscopic reconstruction of the anterior cruciate ligament. A comparison of patellar tendon autograft and four-strand hamstring tendon autograft. Am J Sport Med 27: 444-454, 1999

4) Blickenstaff KR, Grana WA, Egle D. Analysis of a semitendinosus autograft in a rabbit model. Am J Sports Med 25: 554-559, 1997

5) Grana WA, Egle DM, Mahnken R, Coodhart CW. An analysis of autograft fixation after anterior cruciate ligament reconstruction in a rabbit model. Am J Sports Med 22: 344-351, 1994

6) Liu SH, Panossian V, Al-Shaikh R, Tomin E, Shepherd E, Finerman GA, Lane JM. Morphology and matrix composition during early tendon to bone healing. Clin Orthop Relat Res 339: 253-260, 1997

7) Yamakado K, Kitaoka K, Yamada H, Hashiba K Nakamura R, Tomita K. The influence of mechanical stress on graft healing in a bone tunnel. Arthroscopy 18: 82-90, 2002

8) Rodeo SA, Suzuki K, Deng XH, Wozney J, Warren RF. Use of recombinant human bone morphogenetic protein-2 to enhance tendon healing in a bone tunnel. Am J Sports Med 27: 476-488, 1999

9) Mihelic R, Pecina M, Jelic M, Zoricic S, Kusec V. Bone morphogenetic protein-7 (osteogenic protein-1) promotes tendon graft integration in anterior cruciate ligament reconstruction in sheep. Am J Sports Med 32: 1619-1625, 2004

10) Anderson K, Seneviratne AM, Izawa K, Atkinson BL, Potter HG, Rodeo SA. Augmentation of tendon healing in an intraarticular bone tunnel with use of a bone growth factor. Am J Sports Med 29: 689-698, 2001

11) Lim JK, Hui J, Li L, Thambyah A, Goh J, Lee EH. Enhancement of tendon graft osteointegration using mesenchymal stem cells in a rabbit model of anterior cruciate ligament reconstruction. Arthroscopy 20: 899-910, 2004

12) Ouyang HW, Goh JC, Lee FH. Use of bone marrow stromal cells for tendon graft-to-bone healing: histological and immunohistochemical studies in a rabbit model. Am J Sports Med 32: 321-327, 2004

13) Lattermann C, Zelle BA, Whalen JD, Baltzer AW, Robbins PD. Gene transfer to the tendon-bone insertion site. Knee Surg Sports Traumatol Arthrosc 12: 510-515, 2004

14) Fennis JPM, Stoelinga PJW, Jansen JA. Mandibular reconstruction: a histological and histomorhometric study on the use of autogenous scaffolds, particulate cortico-cancellous bone graft and platelet rich plasma in goats. Int J Oral Maxillofac Surg 33: 48-55, 2004

15) Crovetti G, Martinelli G, Issi M, Barone M, Guizzardi M. Platelet gel for healing cutaneous chronic wounds. Transfus Apher Sci 30:145-151, 2004

16) Freymiller EG, Aghaloo TL. Platelet-rich plasma: Ready or not? J Oral Maxillofac Surg 62: 484-488, 2004

17) Marx RE. Platelet-rich plasma: Evidence to support its use. J Oral Maxillofac Surg 62: 489-496, 2004

18) Yazawa M, Ogata H, Nakajima T, Mori T, Watanabe N. Basic studies on the clinical applications of platelet-rich plasma. Cell Transplant 12: 509-518, 2003

19) Arnoczky SP, Torzilli P, Warren R, Allen AA. Biologic fixation of ligament prostheses and augmentations. An evaluation of bone ingrowth in the dog. Am J Sports Med 16: 106-112, 1988

20) Eriksson K, Kindblom LG, Wredmark T. Semitendinosus tendon graft ingrowth in tibial tunnel following ACL reconstruction: a histological study of 2 patients with different types of early graft failure. Acta Orthop Scand 71: 275-279, 2000

21) Pinczewski LA, Clingeleffer AJ, Otto DD, Bonar SF, Corry IS. Integration of hamstring tendon graft with bone in reconstruction of the anterior cruciate ligament. Arthroscopy 13: 641-643, 1997

22) Woo SL, Gomez MA, Sites TJ. The biomechanical and morphological changes in the medial collateral ligament of rabbit after immobilization and remobilization. J Bone Joint Surg Am 69: 1200-1211, 1987

23) Laros GS, Tripton CM, Cooper RR. Influence of physical activity on ligament insertion in the knee of dogs. J Bone Joint Surg Am 53: 275-286, 1971

24) Noyes FR, Grood ES. The strength of anterior cruciate ligament in humans and Rhesus monkeys. J Bone Joint Surg Am 58: 1074-1082, 1976

25) Shelbourne KD, Gray T. Anterior cruciate ligament reconstruction with autogenous patellar tendon graft followed by accelerated rehabilitation. A two- to nine-year followup. Am J Sports Med 25: 786-795, 1997

26) Glasgow SG, Gabriel JP, Sapega AA, Glasgow MT, Torg JS. The effect of early versus late return to vigorous activities on the outcome of anterior cruciate ligament reconstruction. Am J Sports Med 21: 243-248, 1993

27) Jansson KA, Harilainen A, Sandelin J, Karjalainen PT, Aronen HJ, Tallroth K. Bone tunnel enlargement after anterior cruciate ligament reconstruction with the hamstring autograft and endobutton fixation technique. A clinical, radiographic and magnetic resonance imaging study with 2 years follow-up. Knee Surg Sports Traumatol Arthrosc 7:290-295, 1999

28) Segawa H, Omori G, Tomita S, Koga Y. Bone tunnel enlargement after anterior cruciate ligament reconstruction using hamstring tendons. Knee Surg Sports Traumatol Arthrosc 9: 206-210, 2001

29) Barrett GR, Treacy SH. The effect of intraoperative isometric measurement on the outcome of anterior cruciate ligament reconstruction: a clinical analysis. Arthroscopy 12:645-651, 1996

30) Montgomery KD, Herschman EB, Nicholas S. Anterior cruciate ligament injury. *In* Arendt EA (ed), Orthopaedic Knowledge update: sports medicine 2, p307-316, American Academy of Orthopaedic Surgeons, Rosemont, 1999

31) Brown CH Jr, Steiner ME, Carson EW. The use of hamstring tendons for anterior cruciate ligament reconstruction. Technique and results. Clin Sports Med 12: 723-756, 1993

32) Goradia VK, Rochat MC, Grana WA, Rohre MD, Prasad HS. Tendon-to-bone healing of a semitendinosus tendon autograft used for ACL reconstruction in a sheep model. Am J Knee Surg 13: 143-151, 2000

33) Martinek V, Imhoff AB. Revision of failed anterior cruciate ligament reconstruction. Orthopade 31: 778-784, 2002

34) Rodeo SA, Arnoczky SP, Torzilli PA, Hidaka C, Warren RF. Tendon-healing in a bone tunnel. A biomechanical and histological study in the dog. J Bone Joint Surg Am 75: 1795-1803, 1993

35) Clatworthy MG, Annear P, Bulow JU, Bartlett RJ. Tunnel widening in anterior cruciate ligament reconstruction: a prospective evaluation of hamstring and patella tendon grafts. Knee Surg Sports Traumatol Arthrosc 7: 138-145, 1999

36) Blickenstaff KR, Grana WA, Egle D. Analysis of a semitendinosus autograft in a rabbit model. Am J Sports Med 25: 554-559, 1997

37) Goradia VK, Rochat MC, Grana WA, Rohre MD, Prasad HS. Tendon-to-bone healing of a semitendinosus tendon autograft used for ACL reconstruction in a sheep model. Am J Knee Surg 13: 143-151, 2000

38) Panni AS, Milano G, Lucania L, Fabbriciani C. Graft healing after anterior cruciate ligament reconstruction in rabbits. Clin Orthop Relat Res 343: 203-212, 1997

39) Anitua E, Andia I. Autologous platelets as a source of proteins for healing and tissue regeneration. Thromb Haemost 91: 4-15, 2004

40) Lucarelli E, Beccheroni A, Donati D. Platelet-derived growth factors enhance proliferation of human stromal stem cells. Biomaterials 24: 3095-3100, 2003

41) Anitua E, Andia I. Autologous preparations rich in growth factors promote proliferation and induce VEGF and HGF production by human tendon cells in culture. J Orthop Res 23: 281-286, 2005

42) Marx RE, Carson ER, Eichstaedt RM. Platelet-rich plasma: Growth factor enhancement for bone grafts. Oral Surg Oral Med Oral Pathol Oral Radiol Endod 85: 638-646, 1998

43) Akeda K, An HS, Okuma M, Attawia M, Miyamoto K, Thonar EJ, Lenz ME, Sah RL, Masuda K. Platelet-rich plasma stimulates porcine articular chondrocyte proliferation and matrix biosynthesis. Osteoarthritis Cartilage 14: 1272-1280, 2006

44) Gaissmaier C, Fritz J, Krackhardt T, Flesch I, Aicher WK, Ashammakhi N. Effect of human platelet supernatant on proliferation and matrix synthesis of human articular chondrocytes in monolayer and three-dimensional alginate cultures. Biomaterials 26:1953-1960, 2005

45) Murray MM, Forsythe B, Chen F, Lee SJ, Yoo JJ, Atala A, Steinert A. The effect of thrombin on ACL fibroblast interactions with collagen hydrogels.J Orthop Res 24: 508-515, 2006

46) Murray MM, Spindler KP, Devin C, Snyder BS, Muller J, Takahashi M, Ballard P, Nanney LB, Zurakowski D. Use of a collagen-platelet rich plasma scaffold to stimulate healing of a central defect in the canine ACL. J Orthop Res 24:820-830, 2006

47) Yazawa M, Ogata M. Basic studies on the bone formation ability by the platelet-rich plasma in rabbits. J Craniofac Surg 15 : 439-446, 2004

48) Gao J, Messner K, Ralphs JR, Benjamin M. An immunohistochemical study of enthesis development in the medial collateral ligament of the rat knee joint. Anat Embryol 194:399-406, 1996

49) Ralphs JR, Benjamin M, Waggett AD, Russell DC, Messner K, Gao J. Regional differences in cell shape and gap junction expression in rat Achilles tendon: relation to fibrocartilage differentiation. J Anat 193: 215-222, 1998

50) Vogel KG, Koob TJ. Structural specialization in tendons under compression. Int Rev Cytol 115:267-293, 1989

Platelet rich plasma promotes tendon graft integration at the bone tendon junction in a rabbit model

Akira Okano, Department of Division of Cancer Medicine, Graduate School of Medical Science, Kanazawa University, Kanazawa 920-8640

Juzen Med. Soc., **118,** 30 − 39 (2009)

Key words bone tendon junction, healing process, platelet rich plasma

Abstract

Tendon grafts anchored within bone tunnels are used in many orthopedic surgical procedures, and tendon graft integration at the bone tendon junction is important for successful ligament reconstruction. Enhancing tendon graft integration would contribute to earlier graft fixation, thus allowing earlier rehabilitation and potentially improving the long-term success of ligament reconstruction. In this study, we injected platelet rich plasma (PRP) into the aperture between the grafted tendon and the bone tunnel, and we evaluated the efficacy of using PRP to enhance tendon graft integration at the bone tendon junction. Forty four female Japanese white rabbits were used in this study. Before operation, by centrifugation we separated PRP from the whole blood obtained by intracardiac puncture. The same rabbits from which the blood was taken underwent transplantation of the extensor digitorum longus tendon into a tibial bone tunnel created perpendicular to the long axis of the bone. The bilateral limb was operated on in the same procedure. One limb was applied PRP to the bone tendon junction, while the other was without application of PRP. Assessment was done at 2,4,6,8 weeks. Histological examination was performed in 20 rabbits using Masson's trichrome stain. Biomechanical testing was performed in 20 rabbits. The healing process of the control limbs occurred in a manner previously reported by several authors, with the formation of a dense layer of fibrous tissue containing perforating fibers. On the other hand, the healing process of the PRP-treated limbs occurred with the formation of cartilage tissue. In this biomechanical testing, the PRP-treated limb had a higher failure to tunnel length ratio than the control limb at each time point for both groups, and at 2 and 4 weeks the PRP-treated limbs were significantly stronger than the control limbs. Thus, although the exact mechanism of PRP-application at the bone-tendon junction remains unclear, the enhanced early biochemical properties may be explained by the acceleration of cartilaginous component repopulation rather than perforating fiber connection at the bone-tendon junction. Our study indicates that PRP can accelerate the healing process of tendon graft integration at the bone tendon junction in the early phase of the healing process. To our knowledge, this is the first study to use PRP to enhance tendon graft integration. The results of this study demonstrate that PRP in tendon graft integration might be successfully used in reconstructive surgery of ligaments.