

# Virtual cholangio-pancreatography for navigation surgery and NOTES

メタデータ	言語: jpn 出版者: 公開日: 2017-10-04 キーワード (Ja): キーワード (En): 作成者: メールアドレス: 所属:
URL	<a href="http://hdl.handle.net/2297/17313">http://hdl.handle.net/2297/17313</a>

【研究紹介】

膵・胆道外科におけるvirtual画像；  
navigation surgeryからNOTESへの応用

Virtual cholangio-pancreatography for navigation surgery and NOTES

帝京大学ちば総合医療センター外科

安田 秀喜

はじめに

膵・胆道疾患における画像診断としては、最近まで点滴静注胆道造影 (DIC), 内視鏡的逆行性膵胆道造影 (ERCP), 経皮経肝胆道造影 (PTC・PTCD) などのアナログ画像が中心であったが、近年の医用画像解析装置の進歩・コンピューター画像診断技術の発展により、デジタル画像へと進出しDIC-CTやMRCPに代表されるvirtual 画像を容易に構築できるようになった。特にCTにおいては、多検出器型(MDCT: multidetector-row CT)の登場により、空間・時間分解能が飛躍的に向上し任意断面を作成できるMPR (multi planar reformation) 画像が標準となり、さらにvolume rendering法を用いた3D画像の作成も容易になった<sup>1)</sup>。膵・胆道領域の手術には、その複雑な立体解剖を良

く理解することが重要であり、術前のvirtual画像を活用した立体的画像診断が術式決定と術中の偶発症予防に不可欠となっている<sup>2)</sup>。本稿では、これまで我々がやってきた膵・胆道外科におけるvirtual 画像とその応用としてのnavigation surgeryおよびNOTES (経管腔的内視鏡外科: Natural Orifice Transluminal Endoscopic Surgery) について紹介する。

1. 炭酸仮想膵・胆道造影法 (CO<sub>2</sub> MDCT cholangio-pancreatography)

膵・胆道疾患に対する画像診断としては、従来ではERCP, PTC・PTCDなどの直接胆道造影が主に用いられてきたが、空間分解能に限界があることや検査自体が侵襲的で熟練が必要であること、および膵炎や胆管炎などの合併症の発生などに問題点がある。しかしながらMDCTの登場により撮像の高速化・高空間分解能化が進み、さらにMDCTから得られたポリウムデータから容易に3Dイメージを作成できるようになった。我々は高解像度の術前画像診断を目指してMDCTによる仮想膵胆道造

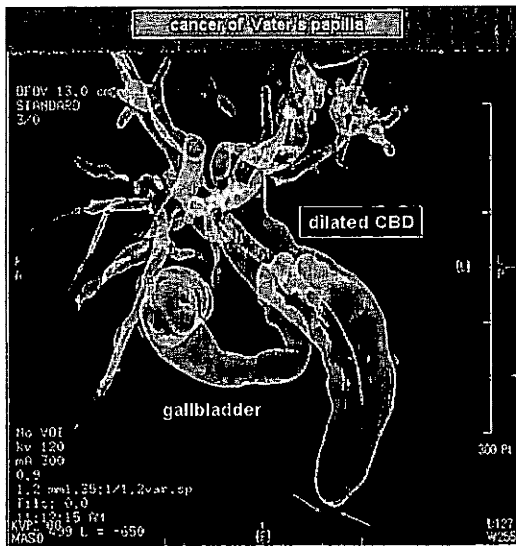


図1a. 立体仮想胆道造影像 (十二指腸乳頭部癌)

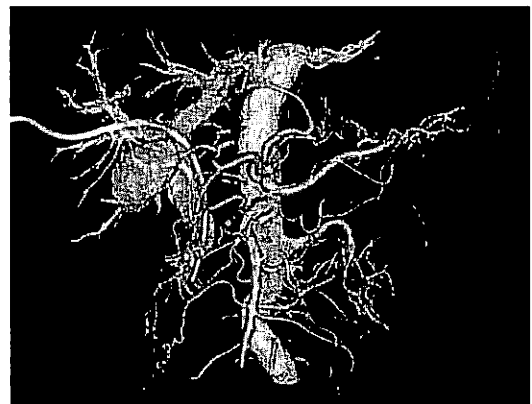


図2a. 立体仮想胆道血管融合画像 (十二指腸乳頭部癌)

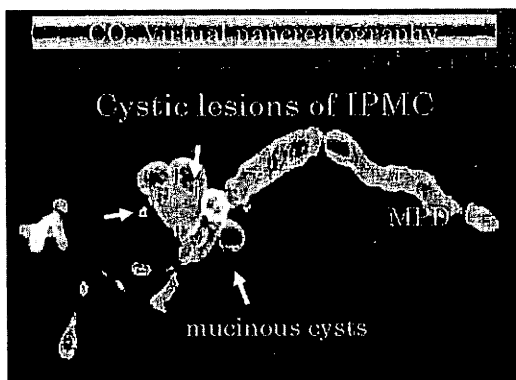


図1b. 立体仮想膵管造影像 (膵管内乳頭粘液性腫瘍)



図2b. 立体仮想膵管血管融合画像支援による膵切除術 (Navigation surgery)

影法を研究してきた。しかしながら陰性造影剤として胆管内に空気を送り込んだ場合には、空気塞栓が懸念され実用は不可能であった。そこで2004年より二酸化炭素 (CO<sub>2</sub>) 投与による陰性造影剤効果を利用した炭酸仮想膵・胆道造影法 (CO<sub>2</sub> MDCT cholangio-pancreatography) を開発した<sup>9)</sup> (図1ab)。なお、二酸化炭素 (CO<sub>2</sub>) は腹腔鏡手術に応用されているように、体内で速やかに組織吸収され、しかも有害作用がなく安価で取扱いやすく安全な気体である。

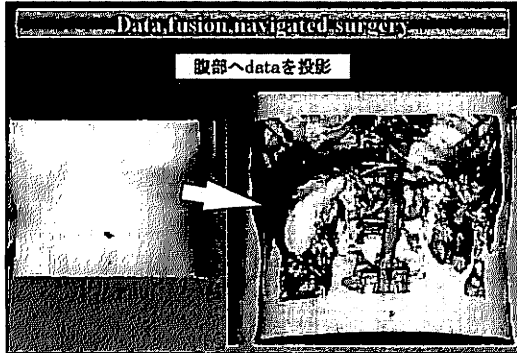


図3. 立体仮想胆道血管融合画像を腹壁に投影した重畳表示

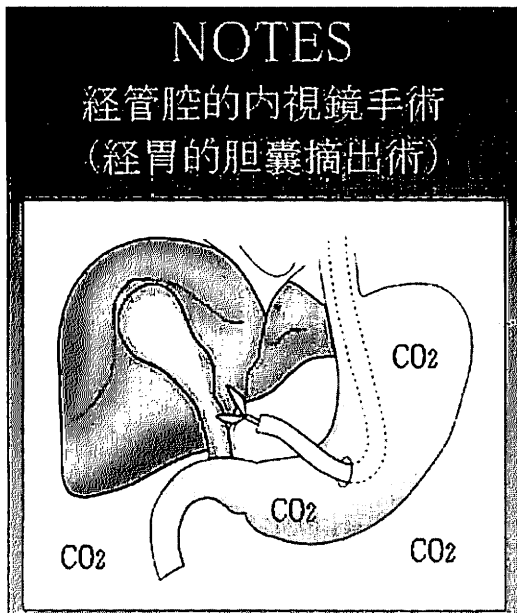
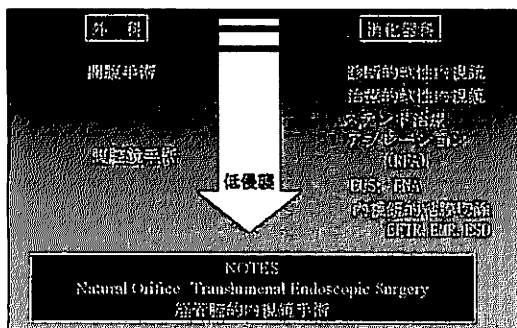


図4. 胃壁を切開し内視鏡を腹腔内に挿入し胆嚢摘出術を行う

表1. 消化器手術の現況と将来



2. 膵・胆道外科におけるnavigation surgery

膵・胆道疾患は解剖学的にも複雑であることから高度の術式が要求されることが多く、術前画像診断でも高解像度の画像所見が求められる。我々は炭酸仮想膵・胆道造影法 (CO<sub>2</sub> MDCT cholangio-pancreatography) と急速静注造影による血管情報を同期化したポリウムデータを用い、手術室で再構築した3D画像を利用したnavigation surgeryを行っている (図2ab)。膵・胆道外科におけるnavigation surgeryでは、病変部、膵管像あるいは胆管像、周囲の脈管像が同時に再現されることが望ましい。最近では、仮想胆道・脈管再構築画像を体表術野に投影し重畳表示を行うimage overlay navigation surgeryを行っている (図3)。すなわち、肝・膵・胆道・消化管・血管などのvirtual reality情報を、患者の術野や腹部表面などの「目の前の現実空間」の光景に重畳表示する拡張現実感 (Augmented reality: AR) や、実像へ投影する混合現実感 (Mixed reality: MR) などの技術革新が進み、腹腔鏡下手術の分野で実用化に向け開発中である。

3. NOTES (経管腔的内視鏡手術: Natural Orifice Transluminal Endoscopic Surgery)

NOTES (経管腔的内視鏡手術: Natural Orifice Transluminal Endoscopic Surgery) とは、内視鏡を口、肛門、膻などの自然孔から挿入後、管腔壁を経て体腔内に到達し、体表面を切開することなく診断・処置 (切除を含む) を行う全く新しい手技である<sup>3)</sup> (表1)。

2004年にJohns Hopkins 大学のKalloo AN らが経胃的腹腔内視鏡を報告したのがNOTESの先駆けであり、臨床報告は2005年のDDW (Chicago) にてインドのReddy N らが経胃的虫垂切除術を行ったと学会報告しているが正式な論文発表はなされていない<sup>4)</sup>。

その後、2007年には、診断的NOTESや経腔的胆嚢摘出術、経胃的胆嚢摘出術 (図4) などの臨床報告が行われてきた。なお、早期胃癌に対して内視鏡的全層切除術 (軟性鏡を用いて消化管壁全層を治療目的に切除する方法Endoscopic full-thickness resection :EFTR) を行う場合には、消化管壁を全層で切除することから必然的に管腔壁の体腔側に操作を加えることになるので、このEFTRの手技はNOTESに包括される。

NOTESは21世紀の全く新しい手術手技であり今後の発展が望まれるが、健康な臓器、特に消化管に穿孔という損傷をあたえるために腹腔内感染が大きな問題点となる。今後、慎重に臨床応用が進められるものと思われるが、本邦でも安全に臨床導入されNOTESが確立されることを望みたい。

文 献

- 1) 安田秀喜, 杉本真樹: MDCT最新治療戦略; CO<sub>2</sub> MDCT cholangio-pancreatographyの可能性. 日本外科系連合学会雑誌 30: 916-919, 2005
- 2) 杉本真樹, 安田秀喜, 幸田圭史, ほか: 術前画像診断とnavigation surgery; 胆道疾患—CO<sub>2</sub>MDCT仮想膵胆道造影およびImage overlay surgeryとNOTES navigation—. 日本外科学会雑誌109: 77-83, 2008
- 3) 北野正剛, 田尻久雄: NOTES白書; 本邦におけるNOTES研究の指針. 日本内視鏡外科学会雑誌13: 257-262, 2008
- 4) Kalloo AN, Singh VK, Jagannath SB, et al: Flexible transgastric peritoneoscopy; a novel approach to diagnostic and therapeutic interventions in the peritoneal cavity. Gastrointest Endosc 60:114-117, 2004