白色家兎脛骨の延長仮骨に対する塩基性線維芽細胞増殖因子の効果　MMD法による延長仮骨内骨塩量の評価

メタデータ	言語: jpn
	出版者:
	公開日: 2017-10-04
	キーワード (Ja):
	キーワード (En):
	作成者: 峰松, 康治
	メールアドレス:
	所属:
URL	http://hdl.handle.net/2297/4532

金沢大学十全医学会雑誌　第111巻　第4・5合併号　198－207（2002）

白色家兎脛骨の延長仮骨に対する塩基性線維芽細胞増殖因子の効果
—MMD法による延長仮骨内骨塩量の評価—

金沢大学大学院医学系研究科がん医科学専攻機能再建学
（旧講座名：整形外科学）
（主任：富田勝郎教授）
峰　松　康　治

骨延長法が臨床に応用され，整形外科領域の治療において難問であった骨欠損部の補填や脚長差の補正，変形の矯正に画期的な治療効果があがっている．しかしその一方で，治療に長い時間を要する事が二次的なピン刺入部の感染の原因となったり，延長仮骨の成熟遅延により治療成績が安定せず問題となっている．骨延長法の治療成績を安定させるためには治療期間を短縮させることや延長仮骨部に確実な骨形成を導くことが必要である．そこで，塩基性線維芽細胞増殖因子（basic fibroblast growth factor, bFGF）を延長仮骨部に注入することにより，早く確実な仮骨の成熟が得られるのではないかと考えて以下の実験を行った．日本白色家兎の脛骨に金沢大式創外固定器を用いて1 mm/日と2 mm/日の速度で骨延長法を行い，延長仮骨内の骨塩量の変化をMD（mineral densitometry）法の原法から独自に拡張したMMD（modified mineral densitometry）法を用いて評価した．延長仮骨部の骨塩量を比較すると，2 mm/日の延長速度では仮骨部の骨塩量は明らかに少なく，骨形成が傷害されることがわかった．さらに2 mm/日の延長速度において，20mmの延長終了時に生食（コントロール群），bFGF 80 μg/0.5ml（F80群），bFGF 400 μg/0.5ml（F400群）を経皮的に延長仮骨内に投与して延長仮骨部の骨塩量を経時的に比較した．F400群ではコントロール群に比べ3～6週において有意に骨塩量の増加を認めたが，それ以降は差を認めなかった．F80群はコントロール群に比べ全経過を通じて高値を示す傾向はあったが，有意差はなかった．これらの結果から，骨形成は延長速度を上げることによって傷害されたが，強力な血管誘導能と未分化間葉系細胞に対する増殖促進・分化誘導作用を持つbFGFの投与によって骨形成の障害は回復した．以上の成績より，bFGFは延長仮骨部の骨形成不全例に対する有望な治療薬剤になりうると考えられた．

Key words　basic fibroblast growth factor, bone mineral density, distraction osteogenesis, external fixation, bone formation

骨延長法は，Ilizarov法[1]とDe Bastiani[2]の方法が導入されることによって骨欠損の補填や脚長差の補正，変形の矯正において画期的な治療法であることが明らかとなった[3)4)]．その一方で，骨延長法が普及するにつれて骨形成不良による治療に難渋した症例が経験され問題となっている[5)]．合併症の多くは創外固定器装着期間が長いことによるピン刺入部の感染や延長仮骨部の成熟の遅れによる創外固定器抜去困難，創外固定器抜去後の骨折，変形，近傍関節の拘縮などである．仮骨の形成や成熟を促進する事は，それらの合併症を抑え，骨延長法の治療成績を安定させることにつながるものと考える．

近年各種の細胞増殖因子が注目されているが，骨折の治癒過程にも様々な細胞増殖因子が関与していることが報告されている[6)～9)]．1992年Bolander[6)]は骨折の治癒機転において塩基性線維芽細胞増殖因子（basic fibroblast growth factor, bFGF）が強く関与する事を示し，以後多くの研究によりbFGFが骨折治癒機転に促進的に働く事が示されている[6)～9)]．線維芽細胞増殖因子（fibroblast growth factor, FGF）は1974年Gospodarowics[10)]により牛の下垂体から発見された線維芽細胞に強い増殖促進活性をもつ蛋白である．現在ではFGFファミリーとして10種の因子が同定されているが，なかでもbFGFは血管内皮細胞，血管平滑筋細胞，線維芽細胞，筋芽細胞，軟骨芽細胞，骨芽細胞，グリア細胞などの中胚葉系細胞，神経外胚葉系の細胞の増殖を促進するとされ，臨床応用が期待されている細胞増殖因子である．しかし，延長仮骨においてはbFGFの投与時期や投与量，有効性は不明である．本研究では，仮骨形成が不良な状態におけるbFGFの効果を評価するために井上ら[11)]Matsumotoら[12)]のX線骨濃度計測（mineral densitometry, MD）法を独自に拡張したX線骨濃度計測変（modified mineral densitometry, MMD）法を開

平成14年6月3日受付，平成14年7月10日受理

Abbreviations：bFGF, basic fibroblast growth factor; BMD, bone mineral density; DEXA, dual energy X-ray absorptiometry; FGF, fibroblast growth factor; FGFR, fibroblast growth factor receptor; MD, mineral densitometry; MMD, modified mineral densitometry; pQCT, peripheral quantitative computed tomography; QUS, quantitative ultrasound

発し，延長速度を速めることにより仮骨形成が不良な状態を作り出した兎の下腿延長モデルを用いて，bFGFを直接延長仮骨内に投与して延長仮骨内のカルシウム塩量の変化を調べた．

材料および方法

Ⅰ．MMD法の開発

本研究の実験に用いたレントゲン画像（後述）はパーソナルコンピュータ（Power Machintosh 8100/80, Apple Computer Inc., Cupertino, USA）を使用し8ビットグレースケールで取り込んだ．画像の取り込み時にはディザなどの画像補正はキャンセルし，画像の保存形式はPICT形式またはBMP形式とした．画像の処理にはAdobe Photoshop ™ version 4.0 (Adobe systems Inc., Mountain view, USA) とNIH Image version 1.56 (Wayne Rasband, U. S. National Institute of Health, USA) を使用した．Photoshopでは画像のガンマ補正や画像間の演算処理を行い，NIH Imageで画像上の陰影濃度を測定した．コンピュータを用いて読み込んだレントゲン画像上において関心領域を設定し，関心領域内の各画素の陰影濃度を0から255の256段階で計測した．別の部位で測定した背景の濃度値を引くと，その点の計測値が得られる．背景の濃度値は読み込んだ画像上における背景部分で任意に決定した領域の平均値を用いた．関心領域内の各画素の計測値を合計することによって関心領域内の総X線吸収量を算出した（図1）．図1右上に示した3次元グラフ面とグラフ上には示されていないが背景濃度を示す面とに囲まれる体積が仮骨部分の総X線吸収量に相当する．

Ⅱ．MMD法の精度の評価

精度の検討に際しては，寸法がわかっている同一のアルミニウムブロックに対してMMD法とDEXA (dual energy X-ray absorptiometry) 法を用いてそれぞれ30回の計測を行い計測値の相関係数を求めた．また，実験の途中で排除した兎（後述）および10週間を経過した兎（後述）についてそれぞれ2回ずつMMD法とDEXA法を用いて計測を行い相関係数を求めた．

Ⅲ．DEXA法による骨塩定量

本実験に用いた兎（後述）を，延長終了後から10週経過した後に，ペントバルビタールの大量投与によって屠殺した．膝関節で離断して凍結保存し，後日DEXA法による骨塩量の評価を行った．DEXA法による骨塩定量はQDR-2000 (Holigic, Bedford, USA) の小動物用の測定モードとソフトウエアを使用した．測定結果はMMD法の精度の評価に用いた．

Ⅳ．実験動物

実験動物として体重2.5-3.2kgの日本白色家兎32羽を用いた．実験群として1 mm/日延長群，2 mm/日延長群を設定した．1 mm/日群には生食0.5 mlを投与し，2 mm/日延長群に対しては生食0.5 ml（コントロール群），bFGF 80 μg/0.5ml (F80群)，b-FGF 400 μg/0.5ml (F400群) を骨延長が終了した時点でそれぞれ1回のみ注射器を使用して延長仮骨内に投与（後述）した．各群4羽ずつとし，実験途中に感染や創外固定ピンの折損などを起こしたものは排除して新たに兎を追加した．実験動物の使用は金沢大学宝町地区動物実験指針に従った．本実験は申請第25208号および第26118号（白色家兎脛骨の延長仮骨に対する塩基性線維芽細胞増殖因子の効果）による動物実験使用申請に基づき，動物実験施設における実施が許可されたものである．

Ⅴ．実験モデルの作成

塩酸ケタミン（三共，東京）50 mg/kgを筋肉内に注射後，ペ

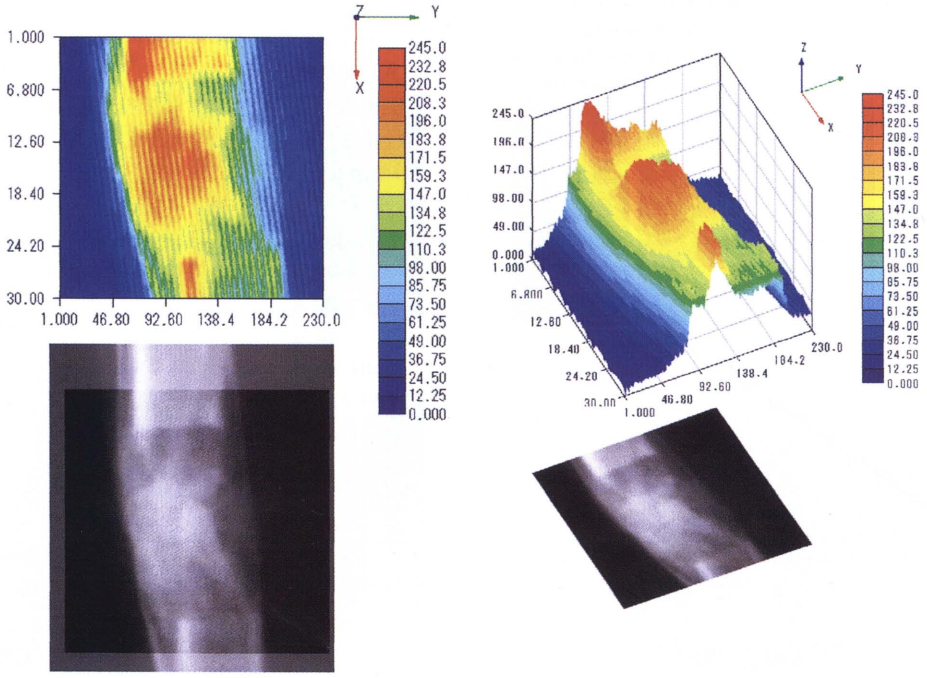

Fig. 1.　Principle of bone mineral quantitation. An X-ray photograph was scanned, and data on to the density of the image was transferred to a computer. The 2-dimensional graph was then colored according to the density value of each pixel. The 2-dimensional graph was redrawn in 3 dimensions, and volume under the plane was calculated. The amount of bone mineral in the region of interest was correlated with the volume of the region of interest.

ントバルビタール (田辺製薬，大阪) 30 mg/kgを静脈内に投与して全身麻酔を行った．右後肢下腿内側部を剃毛した後，兎を背臥位に手術台に固定した．右後肢下腿内側に縦に約5 cmの皮膚切開を加え，脛骨に直径2 mmのハーフピン (OR-HM65-5020, Jaquet Orthopedie S.A., Geneva, Switzerland) を4本刺入して金沢大式創外固定器を固定した．次いで，筋膜および骨膜を丁寧に脛骨より剥離し，直径0.36 mmのthread wire saw (越屋，金沢)[13]を用いて脛骨中央の高さで脛骨，腓骨を骨きりし，先に装着した創外固定器を用いて骨切り部位に創外固定器の移動量にして2 mmの圧迫を加えた．カナマイシンスプレー (明治製薬，東京) を噴霧後，骨膜，筋膜，皮膚を縫合して手術を終了した．1週間の待機期間の後，目的の速度で一日一回の延長操作を行い，最終的に20 mmの延長を行った．

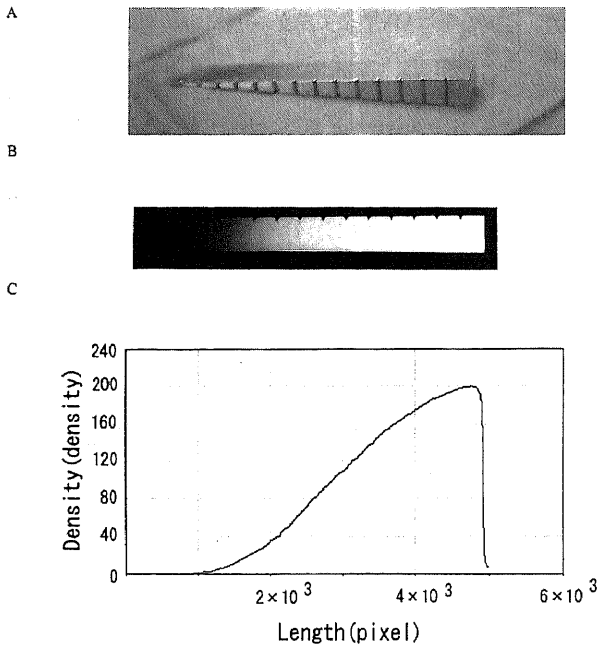

Fig. 2. Aluminum block used in the study. (A) Normal photograph of the aluminum block. (B) X-ray photograph of the aluminum block. (C) Relationship between the thickness of the aluminum block and X-ray absorption. The graph shows a sigmoid curve.

Ⅵ．b-FGFの投与法

bFGFとしてKCB-1 (科研製薬，東京) を使用した．KCB-1は米国Scios Nova社が生産した154個のアミノ酸からなる分子量約17 kDaの遺伝子組み替えヒトb-FGFを含有する製剤である．KCB-1は事前に目的量のbFGFを含有し，液量を0.1 mlに調整したものを凍結保存しておいた．投与直前に室温で解凍し，生食0.4 mlを加えて0.5 mlとしたものを29 G針つきインスリン用ディスポーザブル注射器 (テルモ，東京) を用いて延長仮骨内に投与した．生食またはbFGFの投与は延長終了時に1度だけ行った．

Ⅶ．レントゲン撮影

手術終了時，延長終了時，以後6週までは一週間毎に，6週以後は2週間毎に10週までレントゲン撮影を行った．撮影条件は55 Kv, 10 mAsで管球との距離は1.1 mとし，軟部組織の陰影の影響を避けるためグリッドを使用した．撮影時には塩酸ケタミン (三共，東京) 50 mg/kgを筋肉内に投与し，可及的に同じ姿勢を保持させて撮影した．

Ⅷ．延長仮骨部の骨塩量の比較

MMD法とDEXA法の回帰直線から骨塩量を計算することが可能であるが，計算値の直接的な比較では，個体間の骨の太さや皮質骨の厚さ，骨髄部分の骨塩量の差により値のばらつきが大きく評価が困難であるので，延長部より遠位脛骨において1cm幅の骨塩量を測定し，これを100％とした骨密度 (percent bone mineral density, ％BMD) を算出して比較した．またMMD法により画像を数値化することによって画像の演算処理が可能となるので，コントロール群とF400群の5週目の画像から1週目の画像を減算処理して延長仮骨，髄腔部分や皮質骨部分の骨塩量の増減を比較した．

Ⅸ．統計学的評価

延長仮骨部に現れた骨塩量の群間比較にはMann-Whitneyの U検定を行い，$p < 0.05$を有意差ありとした．数値は平均値±SDで示した．

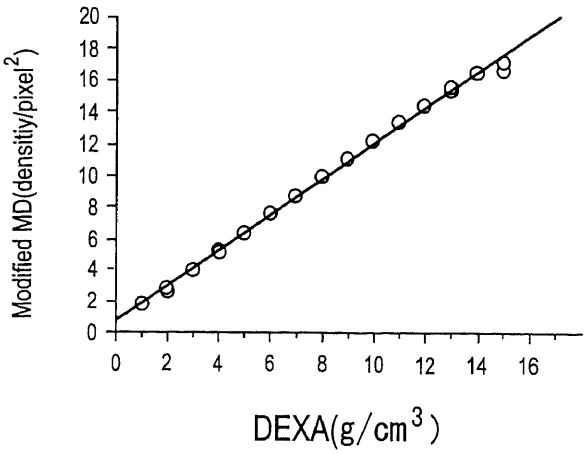

Fig. 3. Fifteen portions of the aluminum block were each measured 5 times using by the DEXA and MMD methods. A definite correlation between the DEXA method and the modified MD method was observed.

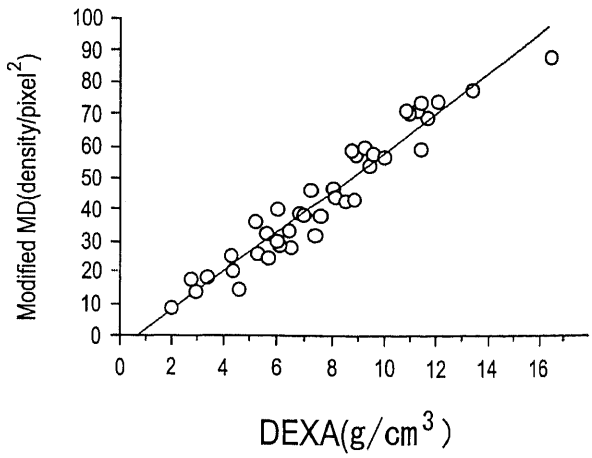

Fig. 4. Thirty-two lengthened bones were each measured twice using the DEXA and modified MD methods. A good correlation between the two methods was observed.

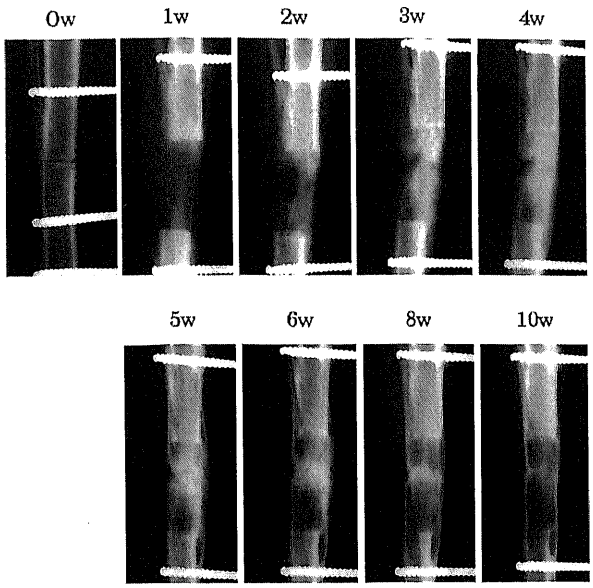

Fig. 5. Time course for the changes in lengthened callus shape in the 1 mm/day group. A pseudoarthrosis-like appearance was observed during the 4th week, a tendency towards bone union was observed during the 6th week, and an intact medulla was formed but with insufficient cotocalization was observed during the 10th week.

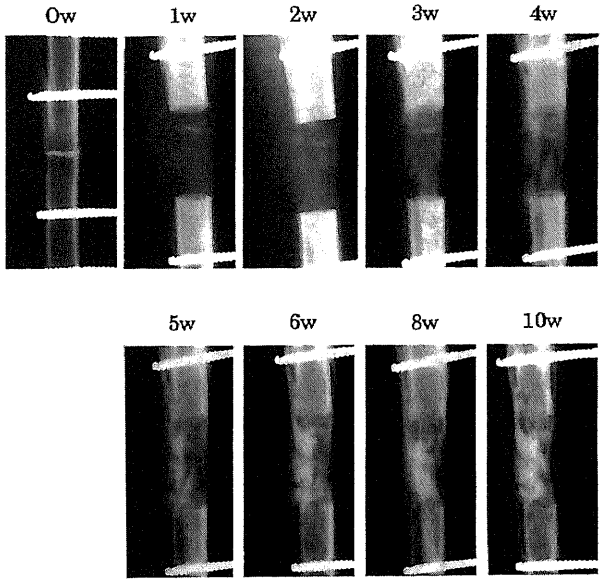

Fig. 7. Time course for the changes in the lengthened callus shape in the F80 group. Sufficient quantities of bone mineral deposition were seen as early as the 3rd week. The clear zone in the central portion of the callus started to become opaque during the 6th week. Bone atrophy was not detected during the 10th week, and a high level of bone mineral deposition was observed at the site of the bFGF injection.

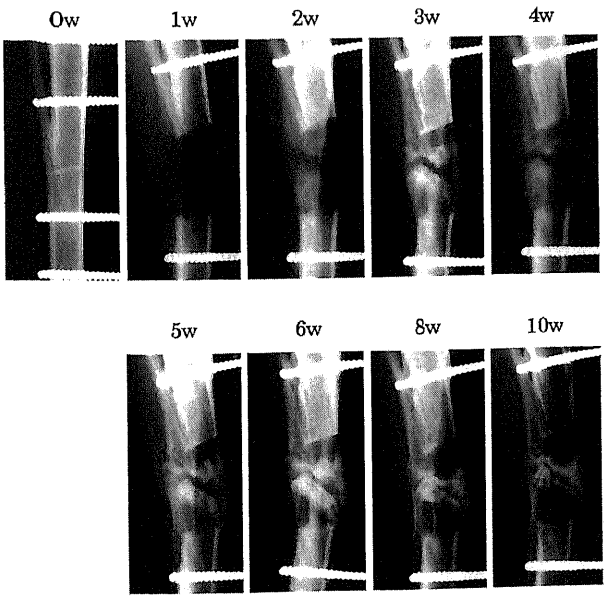

Fig. 6. Time course for the changes in lengthened callus shape in the control group. The deposition of bone mineral was in progress during the 4th week, but bone mineral deposition on the medullary side of the cut bone was insufficient. Severe bone atrophy progressed after the 6th week, and the entire bone became atrophic during the 10th week.

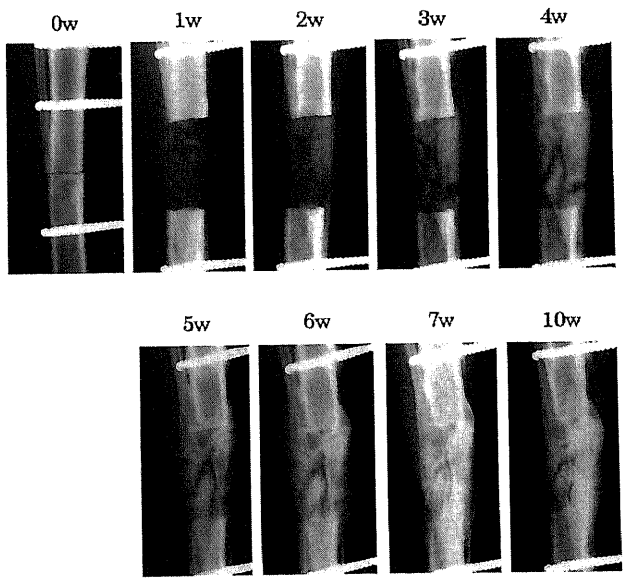

Fig. 8. Time course for the changes in lengthened callus shape in the F400 group. Early enlargement of the bone-mineral-deposition area was observed in the F80 group. Bone atrophy was not detected during the 10th week, and a high level of bone mineral deposition was observed at the site of the bFGF injection.

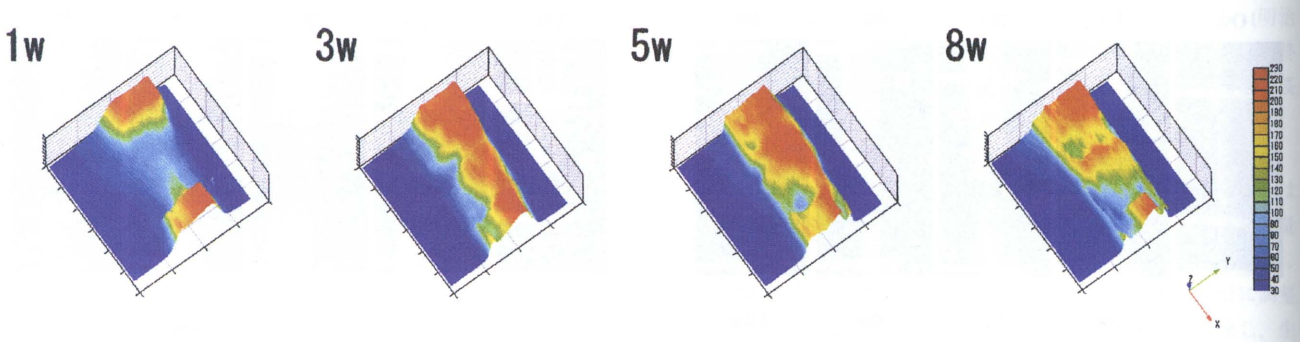

Fig. 9. MMD analysis for the 1mm/day group. Sufficient quantities of bone mineral deposition was observed during the 3rd week, but mild bone atrophy occured during the 8th week.

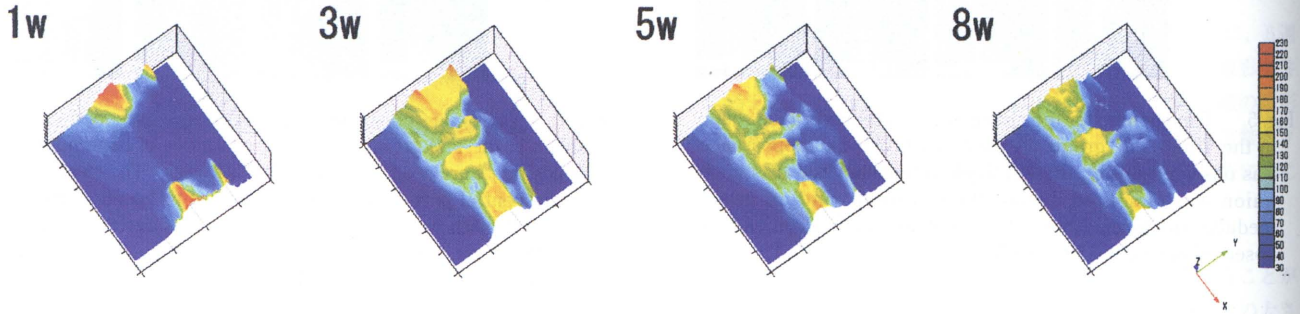

Fig. 10. MMD analysis for the control group. Poor bone mineral deposition during the 5th week and severe bone atrophy during the 8th week were observed.

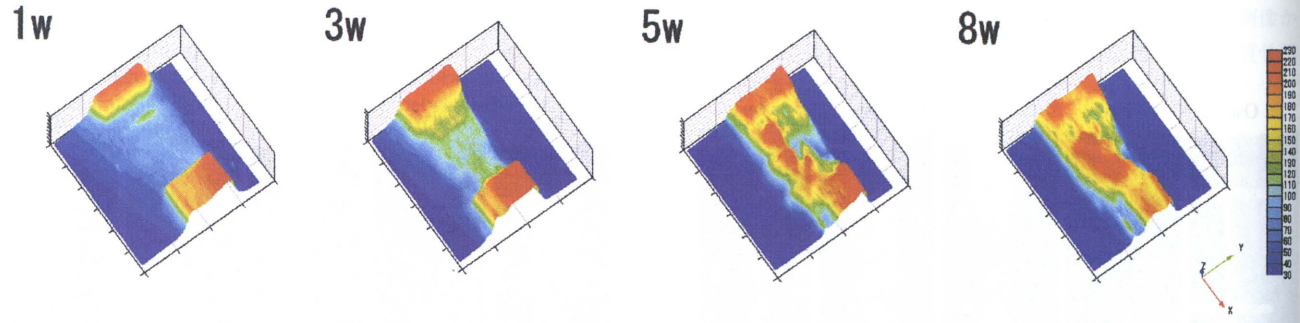

Fig. 11. MMD analysis for the F80 group. Bone mineral deposition was delayed, compared to the control group, but sufficient quantities of bone mineral deposition were seen during the 5th week.

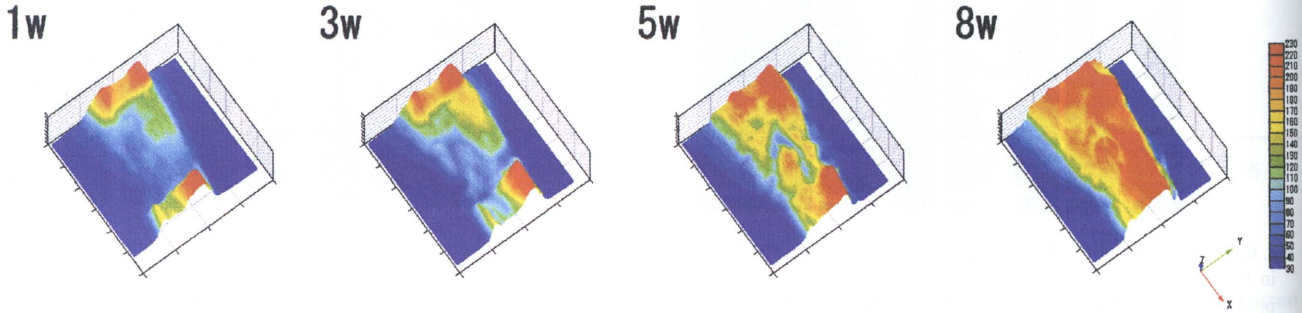

Fig. 12. MMD analysis for the F400 group. Bone mineral deposition occurred as early as the 3rd week, and an enlargement of the callus was visible. A large quantity of bone mineral deposition was observed during the 8th week. Bone atrophy was not detected.

成　　績

Ⅰ．MMD法の精度について

寸法のわかっているアルミニウムブロック（15mm×15mm×150mm）（図2）についてアルミニウムの厚さとレントゲン吸収量の関係を調べたところ図2に示したシグモイドカーブを得た．またアルミニウムブロックの任意に選んだ一部分についてMMD法とDEXA法により，それぞれ30回の計測を行った結果，ガンマ補正を行わない状態で相関係数は$r=0.993$，ガンマ補正を行った状態で$r=0.997$であった（図3）．ガンマ補正を行った場合のほうが精度は高いが，実際には仮骨の濃度は40～160の範囲にあり，図2のグラフからわかるようにその範囲ではほぼ線形の変化をしているといえる．一致率の悪い部分は測定には関係のないバックグラウンドのレベルに含まれる事がわかったので，以後の測定にはガンマ補正は行わなかった．延長終了から10週後の兎から摘出した下腿骨の骨延長部分について，MMD法とDEXA法を用いて測定した結果の相関係数は$r=0.927$であった（図4）．

Ⅱ．画像による観察結果

各群の代表例の経過を，レントゲン写真とその計測結果を3次元グラフで表したもので示す（図5～12）．レントゲン画像では，いずれの群にも2週目付近から延長仮骨中央部に骨膜損傷

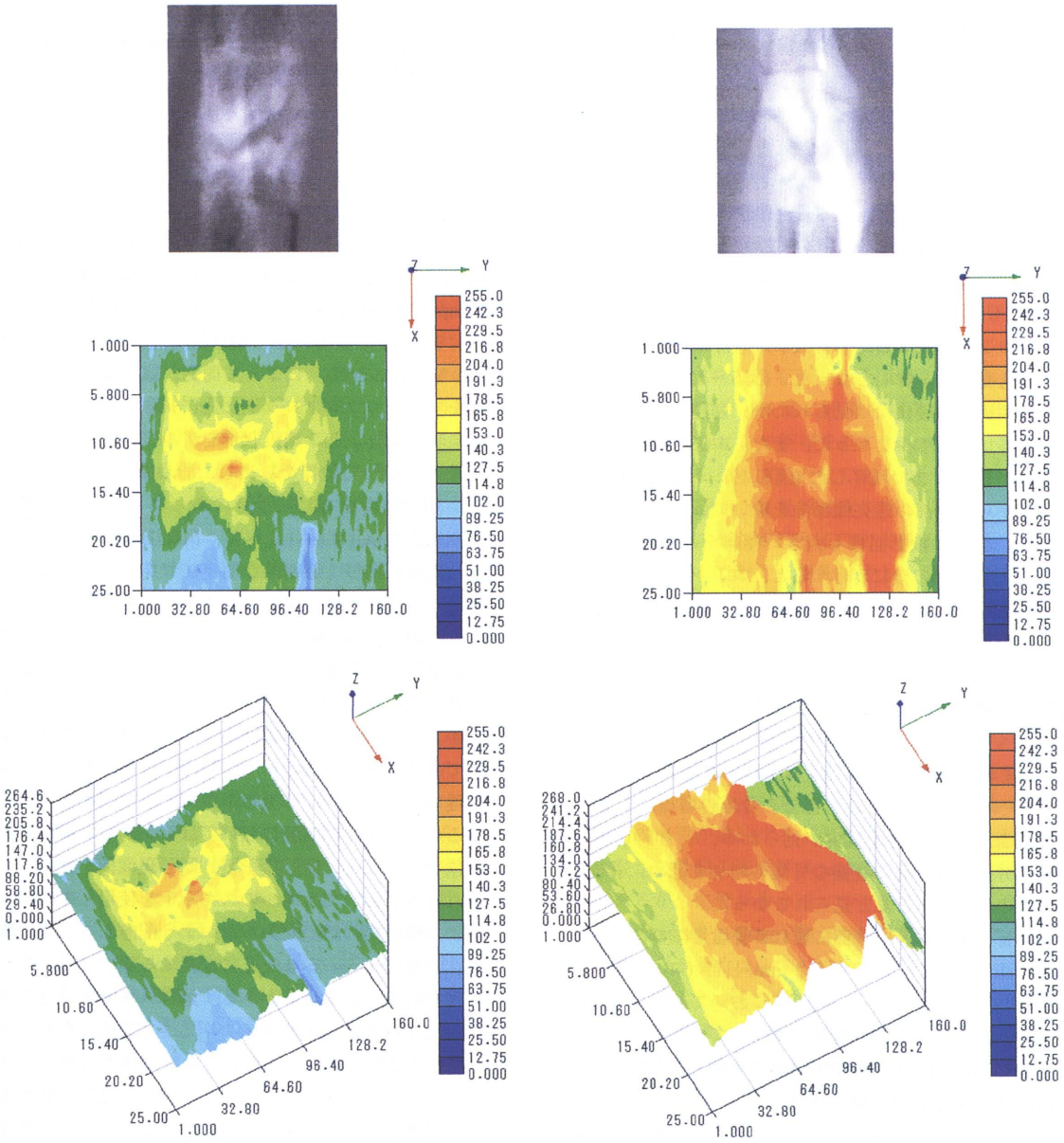

Fig. 13. Effect of bFGF on the distracted callus. Examples of the MMD method are shown. X-ray photographs taken during the 1st and 5th weeks were scanned into the computer. The x-ray photograph taken during the 1st week was subtracted from the x-ray photograph taken during the 5th week. The results of the control group are shown on the left, while the results of the F400 group are on the right. White areas on the photograph and red areas on the graph correspond to an increase in bone mineral density, while black areas on the photograph and blue areas on the graph correspond to a decrease in bone mineral density.

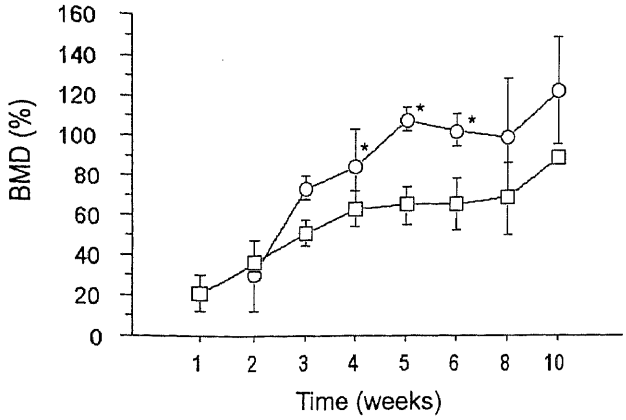

Fig. 14. Time course for the change in bone mineral deposition in a distracted callus of a rabbit tibia (○, 1 mm/day, n=4; □, 2 mm/day, n=4). Bars indicate the $\bar{X} \pm$ SD. *$p < 0.05$.

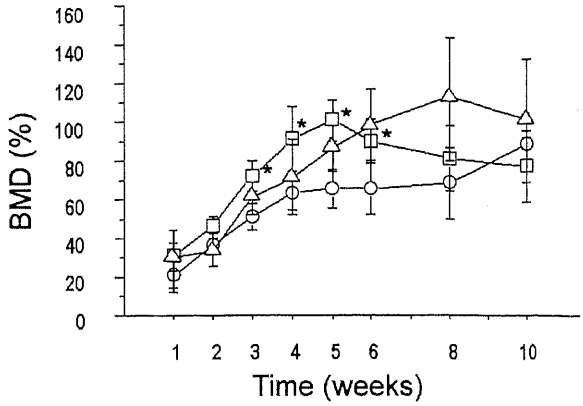

Fig. 15. Effect of bFGF on %BMD in the distracted callus of a rabbit tibia. (○, control group, n = 4; △, F80 group, n = 4; □, F400 group, n = 4). Bars indicate the $\bar{X} \pm$ SD. *$p < 0.05$, compared to the control group.

の影響を思わせる仮骨部を横断する透亮像が出現した．透亮像の上下には髄腔部分に近い部分よりカルシウム塩の沈着がはじまり，中央に近い部分には強い硬化が見られた．仮骨の陰影は5～8週目で最も濃くなり，その後徐々に均一化してゆく傾向が見られた．コントロール群を除いて，5週目以降には中央を横断していた透亮像は不鮮明となった．(図5～12) コントロール群では仮骨中央部の硬化像は見られたが，髄腔に近い部分の硬化像は他の群に比べて少なかった．また，中央を横断する透亮像は大部分が10週目まで残存した (図6, 10)．bFGFを投与した群では早期から中央部の透亮像部分を除いて仮骨全体に硬化像が現れ始め，仮骨の投影面積も大きい傾向がみられた．(図7, 8, 11, 12) 8週目以降の像に着目すると，コントロール群では髄腔の海綿骨部分のみならず骨切り端の皮質骨にも強い萎縮が見られるが，他の群では萎縮はほとんど見られなかった．(図5～12)

Ⅲ．延長終了時 (1週目) と5週目の骨塩量の比較

コントロール群とF400群において，先に経過を示した個体の5週目の画像から1週目の画像を減算処理した結果を示す (図13)．コントロール群では延長仮骨部分の骨塩の増加は少なく，髄腔，骨皮質部分には骨塩の減少が見られる．一方F400群では延長仮骨部分や髄腔部分に旺盛な骨塩の増加を認め，骨皮質部分の骨塩量の低下はほとんど見られなかった．

Ⅳ．延長スピードと延長仮骨部に現れる骨塩量について

延長速度に注目して1 mm/日群と2 mm/日群 (コントロール群) を%BMDで比較すると，3-6週の間において統計学的な有意差をもって，2 mm/日群の骨塩量は減少していた．1 mm/日群では5週間後には%BMDで100%を超えていた (図14)．

Ⅴ．b-FGF投与群と非投与群の比較

F400群ではコントロール群に比べ3-6週において有意に骨塩量の増加を認めたが，それ以降は差を認めなかった．F80群はコントロール群に比べ全経過を通じて高値を示す傾向はあったが，有意差はなかった (図15)．1 mm/日群を含めて8週目以降はいずれの群にも強い骨萎縮を認める固体が出現し，値が大きくばらついた結果，統計学的な差は認められなかった．

考　　察

現在，非侵襲的骨塩定量法にはMD法，DEXA法，QUS (quantitive ultrasound) 法，pQCT (peripheral quantitative computed tomography) 法などいくつかの方法があり，それぞれに長所を有している．MD法は，わが国では1980年，井上ら[11]Matsumotoら[12]によって開発，臨床応用された．測定対象物をアルミニウムブロックと共にレントゲン撮影した後，測定対象物のレントゲン線吸収量をアルミニウムのレントゲン線吸収量と比較して指標を算出し，骨塩量を比較する方法である．高い測定精度を有し，全身のあらゆる部位での測定が可能なDEXA法やpQCT法に比べて，MD法は歴史的に最も古く，単純な原理に基づく原始的な測定法である．しかし，測定に高価で特殊な機器や専用の広い設置場所を必要とせず，レントゲン写真を撮影する設備と最近安価となったパーソナルコンピュータおよび周辺機器で測定が可能な点は注目に値する．弱点として軟部組織が厚い部位では軟部組織の陰影を無視できなくなる点が上げられるが，本実験のように軟部組織の薄い小動物の四肢であれば充分な測定精度が期待できると考えた．使用機種間の違いやレントゲンの撮影条件によって誤差が生じる可能性があるので，今回の実験においてはレントゲン撮影の条件，撮影肢位を同一にし，同じ撮影機，同じ現像機を使用した．画像の取り込みにおいても同一のスキャナを使用してスキャナの性能による機種間の誤差が入らないよう配慮した．電子媒体と物理媒体の間でイメージを交互に変換する場合にはグレーの正確な表現が問題になる場合がある．通常スキャナはさまざまな輝度に対して線形の反応をする．明るさが2倍になればグレースケール値も2倍になる．しかし，肉眼は輝度に対して立方根の反応をするので，肉眼での観察上明るさが2倍に見える物体の明るさはグレースケール値では8倍となる．このような機器と肉眼とのずれは，今回のシステム上には画像を取り込むスキャナと実際画像に記録された輝度情報との間にも存在している．裏を返せば，スキャナは画像を取り込む際，人間の目で見て自然なように補正をかけてしまう．これは一般にガンマ補正といわれるもので，輝度情報を正確に画像から取り出す場合には逆に

取り込んだ輝度情報が正確に反映するよう逆に変換しなおす必要がある．その具体的な方法として今回はあらかじめ輝度がわかっているアルミニウムブロックを同時に撮影することにより，補正値を算出することにした．アルミニウムブロックの輝度情報を調べることによって，計測するレントゲン写真が適切に撮影されたものか,また読み込む輝度情報にどの程度の補正をかけるべきなのかを知ることができる．しかし，実際には仮骨の陰影濃度は40～160の範囲に収まっており，図11のグラフから仮骨の陰影濃度を測定する範囲においてはほぼ線形の変化をするとみなしてよいことがわかった．バックグラウンドの値は概ね0～20の範囲の値であった．今回の測定結果から，ガンマ補正値が問題となる部分はバックグラウンド以下のレベルであり，測定値への誤差としては無視できるレベルのものと判断した．

MD法の原法は，レントゲン画像を2次元的に解析するため正常な骨の骨幹部での骨塩量の指標として用いる場合には適しているが，今回のように薬剤投与部位における骨塩量の変化を捉えるには無理があるため，3次元的な解析を行える様に独自の拡張を行った．従来MD法の精度が他の方法と比較してあまり良好ではないとされてきた評価は，レントゲン写真の撮影条件が厳密ではなく，また次元が異なるものを評価の指標としていることからある程度仕方の無い部分があった．体積を測定するのに部分的な投影面積や長さから指標を算出しても正確な値が得られないことは明らかである．しかし，今回の方法を用いることによって他の方法と同次元での測定が可能となり，指標と実測値という比較ではなく，あくまで実測値どうしでの比較が可能となった．また厳密な測定環境を作ることによりDEXA法との相関係数が$r=0.997$と非常に高い精度の測定結果を得ることが出来ることがわかった．レントゲン線の吸収量からカルシウム塩量を測定することから，軟部組織の厚い部分の骨塩量を測定することは困難であるが特殊な設備を必要とせず，ランニングコストも安いことから軟部組織の薄い四肢末端や，小動物における骨塩量の測定法としては有用と考える．以上のように新たな骨塩定量法を開発し，有用性を確認した上で日本白色白兎の下腿延長モデルにおける仮骨形成を促進する方法について検討した．

骨延長法は有用であり，これまで解決が困難であった整形外科的な問題をいくつも解決したことについては論を待たない．しかし，その治療経過は患者にとって快適とは言えず，医師，患者ともにかなりの精神的，肉体的負担を負わねばならない．治療期間が長いこと，特に延長が終了してから仮骨が成熟し，体重の負荷に耐えることができるようになるまでの期間（仮骨成熟期間）には，ピン刺入部からの感染やピンの折損，脱転，変形など多くのトラブルと戦わなければならない．治療期間の大半を占める仮骨成熟期間を短縮することによって合併症を減らすことができ，患者と医師の負担を大幅に減らすことができるものと考える．また，確実な骨形成を導くことができれば骨延長法の治療成績が安定するであろう．

確実な骨形成を得て，治療期間を短縮しようという試みは以前からなされており，機械的刺激や電気的な刺激，磁気的な刺激を加えて骨形成を促す方法や，延長仮骨部に薬物を投与したり細胞を移植[14)15)]したりする方法が試みられている．しかし，臨床的に充分な効果をあげているものは今だに無いといってよい．そこで今回の実験では新しい可能性を探る目的でbFGFを延長仮骨部に投与する実験を行った．

1994年に軟骨無形成症およびCrouzon症候群の責任遺伝子が線維芽細胞増殖因子受容体（fibroblast growth factor receptor, FGFR）の遺伝子であることが報告された[16)]ことをはじめ，多くの骨系統疾患にFGFRの異常が発見されている．山中ら[17)]によれば，FGFRは4種類存在し，FGFR1は成長軟骨板肥大仮層の軟骨細胞や骨芽細胞に強く発現し，FGFR2は骨，軟骨膜，FGFR3は成長軟骨板の静止層および増殖層の軟骨細胞に強く発現している．これらのことからFGFファミリーが骨形成細胞に強く影響していることが推察される．またbFGFが骨折治癒機転の初期から骨折部位に出現し，間葉系細胞の増殖，分化に大きく関与している[6)～9)]ことは良く知られているところであり，臨床的に中枢神経系に障害を受けた患者の骨折が非常によく治る[18)]ことや糖尿病患者の骨折が治りにくいことはよく知られているところであるが，それらに関してもbFGFの関与が示唆されており，bFGFを投与することによって糖尿病ラットの骨折治癒機転の障害を回復させる[19)]ことも報告されている．

骨延長法において至適な延長速度は長らく議論の的であった．Anderson[20)]は骨膜を損傷しなければ4 mm/日での延長も可能としているが，Wagner法[21)]のごとく，1.5mm以上の延長速度では欠損部への骨の充填は見られないとする意見が多く，ヒトにおける延長速度の上限は1 mm/日付近であるというところでコンセンサスが得られている．今回の実験で使用した一日1回，2mmの延長を行う方法はIlizarov[1)]が提唱した一日4回，一度に0.25mmづつ1mm/日で延長する方法に比べて一度に延長する距離は8倍にもなり，かなり厳しい条件であったと思われる．事実，ピン刺入部に感染を起こして排除した兎を除いて，偽関節となりピンの折損を起こした兎はすべて2mm/日の延長速度で延長を行っていた兎であった．

今回の実験から，延長速度を増加させると明らかに延長仮骨部の骨塩量の増加が遅れることが確認された．Kojimotoら[22)]は，骨膜を除去した群と骨髄を除去した群を比較し，骨延長法における骨膜温存の重要性を示し，立川[23)]は外骨膜が骨形成細胞の供給源の多くを占めると考察している．Delloyeら[24)]は，骨きり端をシリコンまたは骨セメントで閉鎖すると内骨膜性骨化が傷害され骨形成が不十分になると述べている．Yasuiら[25)]は組織学的に延長仮骨内には豊富な血管が存在することと，仮骨形成における髄腔内血行の重要性を示した．柑本ら[26)]はマイクロアンギオグラフィーを用いて，延長速度を速めることにより骨髄内の血管が破綻することを明らかにした．Ham[27)]は組織学的観察から骨膜の形成層（cambium layer）の増殖は極めて速やかであるが，血管新生が追いつけず乏血状態になることを指摘した．Basset[28)]，Girgis[29)]は阻血による低酸素状態では仮骨内の軟骨成分が多くなることを明らかにした．

以上のことから，延長速度を上げたことにより骨形成が阻害された原因は，主に骨髄の血行障害と骨形成細胞の供給の不足が原因と思われる．Barry[30)]はbFGFを投与することによって骨髄内の血管新生が豊富になることを示し，Sandu[31)]はbFGFを添加することにより骨髄由来細胞の活性が著しく上がり，骨様組織の形成量とカルシウム沈着量が増えることを報告した．bFGFは非常に強い細胞増殖因子であり，さまざまな作用が報告されているが強い血管誘導能をもち，未分化間葉系細胞の増殖と分化を誘導するとされていることから，延長速度を上げた場合の骨形成障害に対する治療薬としてはまことに合目的であ

ると思われる．今回の結果からbFGFが骨形成を促進した理由について確定的なことは何も言うことはできないが，骨髄内血行の修復と骨形成細胞の供給の増加が主な理由ではないかと推察している．

結　論

骨延長法における骨形成不全例に対するbFGFの効果を明らかにする目的で，家兎を用いて延長速度を上げる事により仮骨形成不全モデルを作成し，bFGFの投与によって延長仮骨部に現れる骨塩量の変化を，新たに開発したMMD法により時間を追って観測した結果，以下の結論を得た．

1．井上らが開発した骨塩定量の理論 (MD法) を独自に拡張し，より精度が高いMMD法を確立した．MMD法は特殊な機器を必要とせず簡便で安価に測定できる有用な方法である．

2．今回の測定条件において仮骨の陰影濃度を測定する範囲においてはガンマ補正を必要としなかった．

3．MMD法とDEXA法を比較したところ，アルミニウムブロックを用いた計測結果から$r=0.997$，兎下腿の延長仮骨を用いた計測から$r=0.927$と非常に高い相関関係を認めた．測定環境を統一し，軟部組織の厚くない部分においてMMD法は信頼できる測定法である．

4．日本白色家兎の下腿延長モデルにおいて，1mm/日群と2mm/日群の骨塩量の変化を経時的に比較すると有意に2mm/日群の骨塩量の増加が遅れており，骨延長法における骨形成不全例の１つのモデルとして有用であると考えた．

5．2mm/日の延長速度において，bFGF投与群では3-6週について明らかに骨塩量の増加を認めた．

6．5週のレントゲン画像から1週のレントゲン画像を減算処理した結果から，bFGF非投与群では延長仮骨部分の骨塩量の増加はわずかであり，骨切り端の髄腔部分や骨皮質部分では骨塩量がむしろ減少していたが，bFGF投与群では延長仮骨部分と髄腔部分の骨塩量の増加を認めた．

以上より，bFGFは骨延長法の骨形成不全例に対する治療薬と成り得る可能性が示唆された．

謝　辞

稿を終えるに臨み，御指導と御校閲を賜った恩師富田勝郎教授ならびに直接御指導をいただいた土屋弘行助教授に深甚の謝意を表します．また御協力をいただきました教室各員に厚く御礼申し上げます．

尚，本研究の要旨の一部は第12回日本整形外科基礎学術集会 (新潟，1997年10月)において発表した．

文　献

1) Ilizarov GA. Osyovnye printsipy chreskostnogo kompressionnogo idistraktsionnogo osteosinteza. Orthop Travmatol Prot 32: 7-15, 1971

2) De Bastiani G, Aldegheri R, Renzi-Brivio L, Trivella G. Limb lengthening by callus distraction (callotasis). J Pediatr Orthop 7: 129-134, 1987

3) Tsuchiya H, Tomita K, Shinokawa Y, Minematsu K, Katsuo S, Taki J. The Ilizarov method in the management of giant-cell tumours of the proximal tibia. J Bone Joint Surg Br 78: 264-269, 1996

4) Tsuchiya H, Tomita K, Minematsu K, Mori Y, Asada N, Kitano S. Limb salvage using distraction osteogenesis. A classification of the technique. J Bone Joint Surg Br 79: 403-11, 1997

5) Ozaki T, Nakatsuka Y, Kunisada T, Kawai A, Dan'ura T, Naito N, Inoue H High complication rate of reconstruction using Ilizarov bone transport method in patients with bone sarcomas. Arch Orthop Trauma Surg 118: 136-139, 1998

6) Bolander ME. Regulation of fracture repair by growth factors. Proc Soc Exp Biol Med 200: 165-170, 1992

7) Einhorn TA, Majeska RJ, Rush EB, Levine PM, Horowitz MC, Levine PM, Ilorowitz MC. The expression of cytokine activity by fracture callus. J Bone Miner Res 10: 1272-1281, 1995

8) Wang JS. Basic fibroblast growth factor for stimulation of bone formation in osteoinductive or conductive implants. Acta Orthop Scand Suppl 269: 1-33, 1996

9) Radomsky ML, Thompson AY, Spiro RC, Poser JW. Potential role of fibroblast growth factor in enhancement of fracture healing. Clin Orthop 355: S283-293, 1998

10) Gospodarowics D. Localization of a fibroblast growth factor and its effect alone and with hydrocortisone on 3T3 cell growth. Nature 249: 123-27, 1974

11) 井上哲郎，串田一博，宮本繁仁．X線像による骨萎縮度判定の試み 骨代謝 13: 187-195, 1980

12) Matsumoto C, Kushida K, Yamazaki K, Imose K, Inoue T. Metacarpal bone mass in normal and osteoporotic Japanese women using computed X-ray densitometry. Calcif Tissue Int 55: 324-329, 1994

13) Tomita K, Kawahara N. The thread wire saw: A new device for cutting bone. J Bone Joint Surg Am 79: 1915-1917, 1996

14) Tsubota S, Tsuchiya H, Shinokawa Y, Tomita K, Minato H. Transplantation of osteoblast-like cells to the distracted callus in rabbits. J Bone Joint Surg Br 81: 125-129, 1999

15) Hamanishi C, Yoshii Y, Totani Y, Tanaka S. Bone mineral density of lengthend rabbit tibia is enhanced by transplamtation of fresh autologus bone marrow cells: an experimental study using dual X-ray absorptiometry. Clin Orthop 303: 250-255, 1994

16) Rousseau F, Bonaventure J, Legeai-Mallet L, Pelet A, Rozet JM, Maroteaux P, Le Merrer M, Munnich A. Mutations in the gene encoding fibroblast growth factor receptor-3 in achondroplasia. Nature 371: 252-254, 1994

17) 山中良孝，清野佳紀．FGFレセプターの変異と骨系統疾患 Mol Med 38: 268-278, 2001

18) Wildburger R, Zarkovic N, Egger G, Petec W, Meinitzer A, Borovic S, Zarkovic K, Li L, Stipancic I, Trbojevic CM, Cvoriscec D Comparison of values of basic fibroblast growth factor determined by an immunoassay in the sera of patients with traumatic brain injury and enhanced osteogenesis and the effects of same sera on the fibroblast growth in vitro. Eur J Clin Chem Clin Biochem 33: 693-698, 1995

19) Kawaguchi H, Kurokawa T, Hanada K, Hiyama Y, Tamura M, Ogata E, Matsumoto T. Stimulation of fracture repair by recombinant human basic fibroblast growth factor in normal and streptozotocin-diabetic rats. Endocrinology 135: 774-81, 1994

20) Anderson WV. Leg lengthening. J Bone Joint Surg Br 34: 150, 1952

21) Wagner H. Operative lengthening of the femur. Clin Orthop 136: 125, 1978
22) Kojimoto H, Yasui N, Goto T, Matsuda S, Shimomura Y. Bone lengthening in rabbits by callus distraction: The role of periosteum and endosteum. J Bone Joint Surg Br 70: 543-549, 1988
23) 立川勝司．仮骨延長法についての実験的研究 －特に年齢因子と骨膜，骨髄の役割に関して－ 広大医学誌 40: 389-403, 1992
24) Delloye C, Delefortrie G, Coutelier L, Vincent A. Bone regenerate for motion in cortical bone during distraction lengthening. Clin Orthop 250: 34-42, 1990
25) Yasui N, Kojimoto H, Sasaki K, Kitada A, Shimizu H, Shimamura Y Factors affecting callus distraction in limb lengthening. Clin Orthop 293: 55-60, 1993
26) 柑本晴夫，安井夏生，佐々木健，北田明良，清水 浩，下村裕．仮骨延長法における延長速度と血行．日整会誌 62: Suppl 456, 1988
27) Ham AW, Tront MB. A histological study of the early phases of bone repair. J Bone Joint Surg 12: 827-844,
28) Basset CAL. Current concepts of bone formation. J Bone Joint Surg Am 44: 1217-1244, 1962
29) Girgis FG. Experimental production of cartilage during the repair of fractures of the skull vault in rats. J Bone Joint Surg Br 40: 274-281, 1958
30) Barry L. Enhancement of angiogenesis by b-FGF in mandibular bone graft healing in the rabbit. J Oral Maxillofac Surg 46: 391-398, 1988
31) Sandu P. Effect of fibroblast growth factor on the growth and differentiation of adult stromal bone marrow cells: Enhanced development of mineralized bone-like tissue in culture. J Bone Miner Res 8: 919-929, 1993

Effects of basic fibroblast growth factor on bone mineral density of lengthened callus in rabbit tibiae

Koji Minematsu, Department of Orthopedic Surgery, Graduate School of Medical Science, Kanazawa University, Kanazawa 920-8640

－ J. Juzen Med Soc., **111,** 198 － 207 (2002)

Key words basic fibroblast growth factor, bone mineral density, distraction osteogenesis, external fixation, bone formation

Abstract

Distraction osteogenesis has become a common technique for orthopedic surgeons and many difficult skeletal problems such as large bone defects, limb length discrepancies and limb deformities have been repaired with this technique. However, to archive extensive bone regeneration, external fixation must be applied for a considerable time, which can result in many complications. To complete distraction osteogenesis safely, a means of shortening the treatment period while still achieving strict bone formation is essential. The purpose of this study is to investigate the effect of local application of various dosages of basic fibroblast growth factor (bFGF) upon the distraction callus of rabbit tibiae using an original modified microdensitometry (MMD) method. We carried out limb lengthening at a speed of either 1 mm/day or 2 mm/day. The BMD of the distraction callus at the speed of 2 mm/day was significantly lower than that at 1 mm/day ($p < 0.05$), and callus formation was impaired at the speed of 2 mm/day. Finally, we applied bFGF by a single injection to the lengthened site in the 2 mm/day growth group after the termination of lengthening. The dosage of the bFGF was either 0 μg/0.5 ml (control group), 80 μg/0.5 ml (F80 group) or 400 μg/0.5 ml (F400 group) for the 2 mm/day group. From 3 to 6 weeks, the BMD of the F400 group was significantly higher than the control group. The BMD of the F80 group tended to be higher than the control group, but not at a statistically significant level. These results demonstrate that the impair went to callus formation at a 2 mm/day distraction speed was ameliorated by bFGF application. We conclude that bFGF is a promising drug in the treatment of impaired distraction callus.