ラクタシスチンによるマウス培養肝内胆管上皮のアポトーシス誘導　原発性胆汁性肝硬変での胆管アポトーシスとの比較を中心に

メタデータ	言語: Japanese 出版者: 公開日: 2017-10-04 キーワード (Ja): キーワード (En): 作成者: 齋藤, 孝仁 メールアドレス: 所属:
URL	http://hdl.handle.net/2297/4587

金沢大学十全医学会雑誌　第110巻　第1号　16－30（2001）

ラクタシスチンによるマウス培養肝内胆管上皮のアポトーシス誘導

－原発性胆汁性肝硬変での胆管アポトーシスとの比較を中心に－

金沢大学医学部医学科内科学第一講座（主任：小林健一教授）
金沢大学医学部医学科病理学第二講座（主任：中沼安二教授）
齋　藤　孝　仁

原発性胆汁性肝硬変 (primary biliary cirrhosis, PBC) は，小葉間胆管の進行性破壊を特徴とする自己免疫性肝疾患である．アポトーシスによる細胞死が胆管破壊に重要と考えられ，Fas/Fasリガンド (Fas ligand, Fas-L) 系の関与が注目されている．近年，アポトーシス発生における核因子カッパB (nuclear factor kappa B, NF κB) の役割が注目されている．今回，PBCの胆管上皮アポトーシス機構の一端を明らかにする目的で，マウス培養肝内胆管上皮細胞を用い，NF κB阻害剤ラクタシスチン (lactacystin) によるアポトーシス誘導およびこれに伴うアポトーシス関連蛋白の発現を検討した．さらに，PBCの肝内小葉間胆管でのNF κBおよびその他のアポトーシス関連蛋白の発現も検討した．BALB/cマウスおよび機能的Fas発現欠損マウスC3H/lprの肝をコラゲナーゼで潅流後，肝実質を除去し，肝内胆管樹を作製し，その肝内末梢胆管の一部をコラーゲンゲル上で継代培養後，マウス培養胆管上皮細胞株を作製し，以下の実験に用いた．ラクタシスチンを培地に段階的濃度で添加した．ラクタシスチン5 μ mol/L および10 μ mol/L添加後6～12時間で，BALB/cマウスの培養胆管上皮細胞でのアポトーシス指数が上昇した．また，これに関連して培養胆管上皮でのFas-LおよびFasの発現が亢進し，インターロイキン-1 β (interleukin-1 β, IL-1 β) のmRNA発現が低下し，これらの変化は，培養胆管上皮のアポトーシスの発生に関連すると考えられた．C3H/lprマウスでは，ラクタシスチン添加の有無に関わらず，アポトーシス指数に変化はなかった．次に，PBC18例，肝外閉塞性黄疸 (extrahepatic biliary obstruction, EBO) 6例，組織学的正常肝すなわち非特異的反応 (histologically normal liver すなわちnon-specific reactive reaction, NSR) 19例，C型慢性ウイルス性肝炎 (chronic viral hepatitis C, CVH-C) 15例のホルマリン固定パラフィン包埋切片を用い，免疫組織化学的検討を行った．PBCの胆管上皮細胞では，Fas，Fas-Lの発現亢進がみられ，IL-1 βの発現低下を認めた．NF κBは，NSRでは核に発現していたが，PBCでは発現がほとんどみられなかった．PBCの胆管アポトーシスにおいても，Fas/Fas-L系の活性化，NF κBの低下およびIL-1 βの低下が関与する可能性が示唆された．以上，マウス培養肝内胆管上皮でのNF κB減少状態およびIL-1 βなどが，Fas/Fas-L系を介したアポトーシスの発生に関係すること，そしてこの機序がPBCの胆管障害でも作用している可能性が示唆された．

Key words　Primary biliary cirrhosis, apoptosis, biliary epithelial cells, lactacystin, Fas /Fas ligand system

緒　　言

原発性胆汁性肝硬変 (primary biliary cirrhosis, PBC) は，中高年女性に好発する自己免疫性肝疾患で自己抗体である抗ミトコンドリア抗体 (antimitochondrial antibody, AMA) が高率に出現する[1)2)]．病理学的には，外径が80 μ m以下の小葉管胆管が選択的，進行性に破壊され，その結果，慢性肝内胆汁うっ滞が発生し，胆汁性肝硬変へと進展する．障害胆管部位には，リンパ球，形質細胞などの免疫担当細胞の浸潤がみられ，自己免疫機序の関与が考えられている[3)]．胆管破壊のエフェクター機序としてアポトーシスが注目されており，事実，PBCの障害胆管にはTUNEL (terminal deoxynucleotidyl transferase-mediated dUTP-biotin nick end-labeling) 陽性のアポトーシス細胞がしばしばみられ，核の濃縮像を示す胆管上皮細胞や胆管内腔に脱落しつつある胆管上皮細胞が観察される．最近の研究により，Fas/Fasリガンド (Fas ligand, Fas-L) 系，グランザイム/パーフォリン系，腫瘍壊死因子(tumor necrosis factor α, TNF α) 系，インターロイキン (interleukin, IL)-6系などのアポトーシス刺激あるいは誘発因子の関与が，PBCの進行性胆管破壊機序として知られており[4)5)]，その中でもFas/Fas-L系を介したアポトーシスが注目されている[4)]．

さて，Fas/Fas-L系によるアポトーシスは多くの肝疾患や消化器疾患の病態において重要な役割を果たしている．特に，自己免疫疾患における組織破壊のメカニズムとしてのアポトーシスが注目されており，FasやFas-L発現がこれらの疾患の標的組織で報告されている[6)～9)]．肝では，Fasは恒常的に肝細胞に発現しており，事実，マウスの腹腔内に抗Fas抗体を投与すると数時間以内に広範な肝細胞壊死 (急性肝不全) が生じ死亡す

平成12年11月27日受付，平成13年1月5日受理

Abbreviations：BEC, biliary epithelial cell; CVH-C, chronic viral hepatitis C; DAB, 3,3'-diaminobenzidine; DEPC, diethylpyrocarbonate, DMEM/F-12, Dulbecco's modified Eagle medium and Ham F-12; EBO, extrahepatic biliary obstruction; Fas-L, Fas ligand; G-CDCA, Glycochenodeoxycholic acid; I κB, inhibitor of NF κB; IL, interleukin;

る[10]．また，Fas-Lは，肝細胞癌周囲の肝細胞，また肝硬変の再生結節やB型およびC型慢性ウイルス性肝炎の障害肝細胞にも発現することが知られている[11)~17)]．

核因子カッパB (nuclear factor kappa B, NF κ B) は，Senら[18]により，Bリンパ球の免疫グロブリンカッパ軽鎖遺伝子発現に関連するエンハンサーに結合する転写因子として同定されたものであり，タンパク質のヘテロ二量体 (p50, p65) からなり，非刺激時にはNF κ B阻害タンパク質 (inhibitor of NF κ B, I κ B) と呼ばれるタンパク質と複合体を形成して細胞質内で不活性型として存在する．NF κ Bは，主に細胞外からの炎症性刺激，例えば，IL-1，TNF α，リポ多糖 (lipopolysaccharide) などの刺激で，NF κ BはI κ Bから分離し，細胞質から核内へ急速に移行して遺伝子発現を誘導する．最近の研究により，NF κ Bは抗アポトーシス作用，また逆にアポトーシス促進作用を持つことが種々の細胞で明らかになりつつある[19)20)]．例えば，培養系で化学療法や放射線療法に抵抗性の腫瘍では，アポトーシスの誘導がNF κ B/RelAにより抑制されるとされている[21)]．また，マウスFas-L遺伝子のプロモーター領域の2ケ所に，NF κ Bの結合部位があり，NF κ BがFas-Lの遺伝子発現を亢進し，アポトーシスを促進していることが報告されている[22)]．ヒトFas-L遺伝子は約8.0k塩基対の4個のエクソンを有し，NF κ B，シグナル蛋白-1 (signal protein-1, SP-1)，インターフェロン調節因子-1 (interferon regulatory factor-1, IRF-1)などの転写因子の結合部位を有することが明かとなっている[23)]．

IL-1 βは，Th1に属する炎症性サイトカインである[24)~27)]．TNF-αは活性化された肝星細胞でのNF-κBの結合性を増加させる[28)]．最近，細胞内IL-1 βに関しては，Fasを介するアポトーシスのインヒビターであることが報告されている[29)30)]．PBCでは，IL-1 βの変化は，疾患の進行や安定化の免疫調節を反映する[31)]とされているが，胆管アポトーシスとの関連性は十分には明らかにされていない．

最近，Wuら[32)]やBellasら[33)]は，NF κ BをBリンパ球あるいはBリンパ腫細胞にアポトーシスが発生すること，さらにマウス培養肝細胞を用いて，NF κ B阻害剤であるラクタシスチンを添加すると肝細胞にアポトーシスの生じることを報告している．

そこで，今回，野生型マウス (BALB/c) および機能的Fas欠損マウス (C3H/lpr)[34)] 由来の培養肝内胆管上皮細胞を用い，ラクタシスチンを添加し，培養胆管上皮でのアポトーシス発生，FasおよびFas-Lの発現の変化，それにIL-1 β発現との関連性を検討した．さらに，PBC肝でアポトーシス関連蛋白およびNF κ Bの発現を中心に，免疫組織化学的および免疫電顕学的に検討し，PBCの肝内胆管上皮のアポトーシス発生の分子機構を検討した．

材料および方法

Ⅰ．マウス培養肝内胆管上皮でのNF κ B阻害効果の検討

1．マウス肝内胆管上皮細胞の単離，培養

野生型マウス (BALB/c) (エスアールエル，東京) および機能的Fas欠損マウス (C3H/lpr) (エスアールエル，東京) の8週齢雌マウスを用い，末梢肝内胆管上皮細胞をKatayanagiらの方法[35)]により単離，培養した．すなわち，コラゲナーゼS-1 (新田ゼラチン，大阪) を含むDMEM/F-12 (Dulbecco's modified Eagle medium and Ham F-12) 培地(Life Technologies, Inc., Grand Island, USA) を用い，下大静脈経由で肝を灌流した．その後，肝実質を櫛で可及的除去した後，肝内胆管樹を作製した．この胆管樹を実体顕微鏡下で観察し，末梢胆管部分を切離，採取し10% Nu-Serum-V (Becton Dickinson, Bedford, USA)，2.5 μg/mLフォルスコリン (Sigma Chemical Co., St Louis, USA)，20ng/mLマウス上皮成長因子 (Life Technologies, Inc.)，12.5 mg/mLウシ下垂体抽出物(Becton Dickinson)，5nmol/L甲状腺ホルモンT3 (Sigma Chemical Co.)，10 mL/L ITS+(Becton Dickinson)，1 μ mol/Lデキサメサゾン (Sigma Chemical Co.)，5mg/mLグルコース (Sigma Chemical Co.)，2.175mg/mL炭酸水素ナトリウム (Sigma Chemical Co.) および10mL/L 100× 抗菌液 (Life Technologies, Inc.)を添加したDMEM/F-12培地内で，37℃，5% CO_2の条件下で1日間培養した．次に培養した組織片をI型コラーゲン (新田ゼラチン，大阪) 上に移植し，4週間培養した．移植組織片辺縁より増殖したシート状の胆管上皮細胞の一部を倒立顕微鏡下で切り取り，新たなコラーゲンゲル上に再移植した．なお，胆管上皮細胞はコラーゲンゲル上をシート状に増殖し，間葉系細胞はコラーゲンゲル内で主に増殖するので，このコラーゲンゲル上の培養法により，胆管上皮のシート様増殖部のみを切離し，継代培養することにより胆管上皮のみを分離，培養することができる．この過程を4回繰り返した後，I型コラゲナーゼおよびデスパーゼ (Life Technologies, Inc.) 混合液にて，コラーゲンゲルを消化し，肝内胆管上皮細胞を回収し肝内胆管細胞株 (BEC-BALB/cおよびBEC-C3H/lpr) を樹立した．

2．マウスの肝内胆管細胞の単層培養および継代培養

BEC-BALB/cおよびBEC-C3H/lprの胆管上皮細胞 (1×10^5個) をI型コラーゲンでコートしたウェル (IWAKI，船橋) 上で，37℃，5% CO_2 にて2週間培養した．これらの細胞はゲル上を単層シート状に発育した．次に，これらの胆管上皮細胞を前述した培地内で，37℃，5% CO_2の条件下で継代培養した．継代培養に際し，24時間毎に培地を交換した．第26代継代培養胆管上皮細胞をウェル内コラーゲンゲル上で準コンフルエント(約90%コラーゲンゲル上を増殖した状態)まで培養し，以下の検討に用いた．

3．NF κ B阻害剤ラクタシスチンの添加

ラクタシスチン (median inhibitory concentration [IC_{50}], 10 μ mol/L; BIOMOL Research Laboratories Inc., 東京) を培養液中濃度が0, 5, 10, 15 μ mol/Lになるように添加した．その後，2, 6, 12, 24時間で後述のアポトーシスおよびアポトーシス関連分子の発現を検討した．

4．病理組織学的検討および免疫組織化学的検討

肝内胆管上皮細胞を培養した各ウェルを10%中性緩衝ホルマリンで2日間固定後，培養細胞を含んだコラーゲンゲルを剥離し，パラフィン包埋ブロックを作製した．次いで，3 μ m厚の連続切片を20枚以上作製し，その内の1枚をHE染色とし組

LDH, lactic acid dehydrogenase; NSR, non-specific reactive reaction; NF κ B, nuclear factor kappa B; PBC, primary biliary cirrhosis; RT, reverse transcription, ssDNA, single-stranded DNA; TNF-α, tumor necrosis factor-alpha; TUNEL, terminal deoxynucleotidyl transferase-mediated dUTP-biotin nick end-labeling;

織学的検討を行った.

他の切片はシランコート付マイクロスライドガラスにマウントし，以下の免疫組織化学的検討(免疫染色)に供した．一次抗体として，抗Fasポリクローナル抗体 (Santa Cruz Biotechnology, Inc. Santa Cruz, USA)，抗Fas-Lポリクローナル抗体(Santa Cruz Biotechnology)，抗NF κ Bポリクローナル抗体(Chemicon International Inc., Temecula, USA)を使用し，EnVision+法[36]により免疫染色を行った．まず，脱パラフィン切片をShiら[37]に従い，0.01M PBS (pH 7.2)内でマイクロウェイブ処理を行い抗原の賦活化を行った．次に，0.3％過酸化水素(H_2O_2)添加メチルアルコール液中で30分間反応させ，内因性ペルオキシダーゼを失活させ，さらに抗体の非特異的結合を防止するため，切片を10％の非免疫動物血清で20分間室温処理した．次に，適宜希釈した1次抗体(前述，表1)で一晩，4℃で反応させた．次に，EnVision (DAKO, ·Glostrup, Denmark)を室温で1時間反応させた後，H_2O_2添加0.03％DAB溶液(Sigma Chemical Co.)で発色した．ヘマトキシリンまたはメチルグリーンで核染後，脱水封入し鏡検した．なお各々の反応の間には，切片をPBS内で3回以上，十分に洗浄した．免疫染色の陰性コントロールとして，1次抗体の代わりにPBSあるいは非免疫動物血清を用い，反応が陰性化することを確認した．

培養肝内胆管上皮細胞におけるFasおよびFas-Lの発現をラクタシスチン添加後，2, 6, 12, 24時間で検討した．その発現強度を4段階(−，陰性；＋，軽度発現；＋＋，中等度発現；＋＋＋，高度発現)で半定量的に評価した．

5. 培養上清乳酸脱水素酵素(lactic dehydrogenase, LDH)値の測定

Klinkspoorら[38]に従い，上清LDHを測定し，培養細胞の壊死発生のマーカーとした．岩田[39]は，BALB/cマウス培養胆管上皮細胞で，1.0mmol/L以上のグリコケノデオキシコール酸(glycochenodeoxycholic acid, G-CDCA)添加により，培養胆管上皮に高率に壊死が認められたと報告しているので，ウェル内のコラーゲンゲル上で準コンフルエントに培養したBALB/cマウスの肝内胆管上皮細胞に，10mmol/Lの濃度のG-CDCAを添加した実験系を培養胆管上皮細胞の陽性対照として用いた．なお，培地上清LDHは標準的な自動測定装置で計測した(北陸メディカル，金沢)．

G-CDCA10mmol/Lを添加した陽性対照では，上清LDHは1000IU/L以上の高値を示し，組織学的に細胞の腫大や融解などの壊死の所見がみられた．しかし，BALB/cマウスのラクタシスチン非添加群，ラクタシスチン5 μ mol/L添加群，ラクタシスチン10 μ mol/L添加群の上清LDH値は，50～200IU/Lと低値で有意な上昇とは考えられなかった．ラクタシスチン15 μ mol/L添加群の12時間，24時間の上清LDH値は200～400と高値で非添加群と比べ有意に高値であった($P<0.05$)．そこで，今回の培養胆管上皮アポトーシスの検討は，壊死を生じないラクタシスチン濃度5, 10 μ mol/Lで，以下の実験を行った．

6. アポトーシスの検出

アポトーシスの同定は，単鎖DNA (single-stranded DNA, ssDNA)の免疫染色法で行った[40)41)]．一次抗体として，ウサギポリクローナル抗ssDNA抗体(表1)を用いた．免疫染色は，前述のごとくマイクロウェーブ処理後に，EnVision＋法[36]により行った．500個の細胞中でのssDNA染色陽性細胞を数え，アポトーシス指数(%)を算出した．抗ssDNA抗体を用いたアポトーシス検出は，修復，複製中の細胞や壊死細胞の区別ができる利点があり，一般的に用いられているTUNEL法より正確にアポトーシスを検出できる 利点がある[40)41)]．予備的検討では，アポトーシスの形態学的変化を呈したマウスの培養胆管上皮細胞で，ssDNAの染色は極めて良好であった．

7. 培養胆管上皮細胞におけるFas, Fas-L, IL-1 β mRNAの検出

準コンフルエント状態になった培養胆管上皮の培地にラクタシスチンを添加し，その後2，6，12，24時間のFas，Fas-L，IL-1 β，β-アクチンのmRNAの発現を経時的に観察した．対照として非添加群の培養上皮細胞を同様に用いた．使用したプライマーは，表2に示した．なお，PCRの内部コントロールとして，β-アクチンを使用した．

1）全RNAの抽出

グアニジニウムシアネート-フェノール-クロロホルム法により全RNAの抽出を行った[42)]．すなわち，各ウェルをIAコラゲナーゼで処理し，約10^6個の培養胆管上皮細胞を回収した．次いで，RNAを分離するため，0.8mLのISOGEN (ニッポンジーン，東京)を入れ，ホモジナイズ後，400 μ Lのクロロホルムを加え，5分間氷上に放置した．遠心(4℃，12000×g，15分)後，

Table 1. Antibodies used in this study

Antibodies used	Clone	Sources	Type of antibodies	Optimal dilution
Primary antibodies against				
Fas	-	Santa Cruz	Polyclonal	1: 200
Fas-L	Clone 33	Transduction Lab	Monoclonal	1: 1000
Fas-L	-	Santa Cruz	Polyclonal	1: 200
NF κB	MAB3026	Cosmo-Bio	Monoclonal	1: 200
NF κB	-	Chemicon	Polyclonal	1: 250
IL-1 β		Harlan-Sera	Monoclonal	1: 200
ssDNA	AR96	DAKO	Polyclonal	1: 500
	-			
EnVision＋				
Mouse		DAKO	Polyclonal	Neat
Rabbit		DAKO	Polyclonal	Neat

水相を採取し，等量のイソプロパノールにて核酸を沈澱させ，全RNAを得た．これを0.1%のジエチルピロカーボネイト(diethylpyrocarbonate, DEPC)で処理した超純水 (DEPC水) に溶解し，吸光度計にてOD260nmにおける吸光度を測定しRNA濃度を算定後，1μg/μLに調整した．

2）逆転写反応 (reverse transcription, RT) およびPCR

全RNA試料1μgに，dNTP 500nmol/L，逆転写酵素 (5単位，宝酒造，東京)，緩衝液 (反応液の終濃度；250mM Tris-HCl [pH8.3], 500mM KCl, 20mM DTT, 50mM $MgCl_2$)，20bpのオリゴdTプライマーを加え，全量を20μlとした後，42℃で60分cDNA合成，続いて99℃，5分で逆転写酵素の失活化を行い，cDNAサンプルとした．cDNA溶液1μlにdNTP 0.2mmol/L，センスおよびアンチセンスプライマー (各1μmol/L，表2)，緩衝液 (反応液の終濃度；100mM Tris-HCl [pH8.3], 500mM KCl, 15mM $MgCl_2$)，Taq DNAポリメラーゼ (1.25単位，宝酒造，東京) および滅菌蒸留水を加え，全量を50μlに調整した．これに，50μlのミネラルオイルを重層させ，DNAサーマルサークラー (MJ research, South San Francisco, USA) でPCR反応を行った．熱変性 (94℃，30秒)，アニーリング (52－60℃，30秒)，DNA伸長 (72℃，30秒) を1サイクルとして，30～35サイクル施行した．次に，5μlのPCR産物を1～2%アガロースゲルで電気泳動し，臭化エチジウムにて染色後，紫外線下で可視化した．

Ⅱ．ヒト肝疾患での検討

1．ヒト胆管系の分類

胆管系を肝内胆管と肝外胆管とに大別し，肝内胆管をさらにその大きさと肝内での部位により肝内大型胆管，隔壁胆管，小葉間胆管，細胆管に亜分類した[43]．本研究では，外径が80μm以下で，門脈域内に同じ太さの肝動脈枝と伴走して存在する小葉間胆管を中心に検討した．

2．病理組織学的検討

金沢大学医学部第二病理学教室に保管されている外科的切除肝，楔状肝生検組織および肝針生検組織 (いずれも，中性緩衝10%ホルマリン固定後，パラフィン包埋され保存されている) を使用した．内訳は，PBC18例 (病期Ⅰ～Ⅱ:Ⅲ～Ⅳ＝16:2)，肝外閉塞性黄疸 (extrahepatic biliary obstruction, EBO) 6例，組織学的正常肝19例，C型慢性ウイルス性肝炎 (chronic viral hepatitis C, CVH-C) 15例．なお，組織学的正常肝 (histologically normal liver) は，転移性肝癌や肝外傷時の肝部分的摘出の非病変部より得られたもので，軽微ながら炎症性変化がみられ，非特異的反応 (non-specific reactive reaction, NSR) を示すと考えられる．各々の症例の診断は，臨床病歴，検査成績，それに病理組織像により総合的に行った．各々のパラフィン包埋ブロックより，4～5μmの薄切片を20枚以上作製し，1枚はHE染色を行い，病理組織学的検討に用いた．残りの切片はシランコート付マイクロスライドガラス (松浪硝子工業, 大阪) にマウントし，以下の免疫組織化学的検討に供した．

3．免疫組織化学的検討

Fas，Fas-L，IL-1β，NFκBの免疫染色は，前述したEnVision＋法[36]を用いて行った．複数の門脈域 (平均5個) を対象に，小葉間胆管を中心にFas-L，IL-1β，NFκBの発現を，以下のごとく半定量的に評価した．すなわち，染色強度を程度により，陰性 (－)，弱陽性 (＋)，陽性 (＋＋)，強陽性 (＋＋＋) の4段階で評価した．なお，10例のPBC症例では，連続切片を用いてFasとFas-Lの共発現も検討した．すなわち，FasおよびFas-Lの免疫染色 (EnVision+法を使用) を連続する2枚の切片で行った．そして，同一胆管上皮細胞でのFasとFas-Lの発現を検討した．

4．免疫電子顕微学的検討

包埋後免疫反応法により免疫電顕学的検討を行った．材料はPBC，NSRおよびCVH-Cの各2症例．採取した各肝組織を0.1mol/LPBS (pH7.4) 内で細切し，次いで0.15%グルタールアルデヒドを含む同緩衝液で12時間固定後，Lowicryl K4Mによる低温樹脂包埋を行った．その後，通常の方法により超薄切片を作製した．各切片をニッケルグリッドに載せ，非特異的蛋白結合を阻止するために1%ウシ血清アルブミンを浸透させた．次いで，室温で一次抗体 (前述の免疫組織化学的検討で用いた抗ヒトFas-L，抗ヒトNFκB，抗ヒトIL-1β抗体) を60分間，その後，金粒子結合二次抗体 (抗マウスIgG抗体または抗ウサギIgG抗体，20倍希釈，金粒子の直径は15nm) (E-Y Laboratories, SanMateo, USA) を30分間反応させた．洗浄後，グルタールアルデヒドおよびオスミウム酸で後固定し，ウラニウムおよび鉛による電子染色を施し電子顕微鏡(H-300，日立，東京)で観察した．NFκBに関して，PBC2例8個とNSR 2例9個の胆管上皮細胞で単位面積当たりの核内の金粒子数をカウントし，半定量的に評価した．

Ⅲ．統計解析

有意差検定はChi-square検定，Mann-Whitney検定，t検定を用い，危険率0.05未満で有意差ありとした．培養実験では，各実験系ごとに計3～4回測定し，$\bar{X}$ (平均値)± SD (標準偏差) とした．

成　　績

Ⅰ．ラクタシスチン添加によるマウス培養肝内胆管上皮細胞のアポトーシス誘導

1．組織学的，免疫組織化学的検討

ラクタシスチン添加後，6時間後からBALB/cマウス培養胆管上皮細胞に形態学的にアポトーシスを示唆する変化 (クロマ

Table 2. Sequence of oligonucleotide primers used in this study

Target	Sense	Antisense	PCR product (bp)
Fas	5'-CATCTCCGAGAGAGTTTAAAGC-3'	5'-GTTTCCTGCAGTTTGTATTGCT-3'	412
Fas-L	5'-AGTGCCACTTCATCTTGGGC-3'	5'-TACCACCGGGTAGCCACAGATT-3'	201
IL-1β	5'-ATGGCAACTGTTCCTGAACTCAACT-3'	5'-CAGGACAGGTATAGATTCTTTCCTTT-3'	562
β-actin	5'-GCTATGCTCTCCCTCACGCCAT-3'	5'-ACGCAGCTCAGTAACAFTCCGC-3'	627

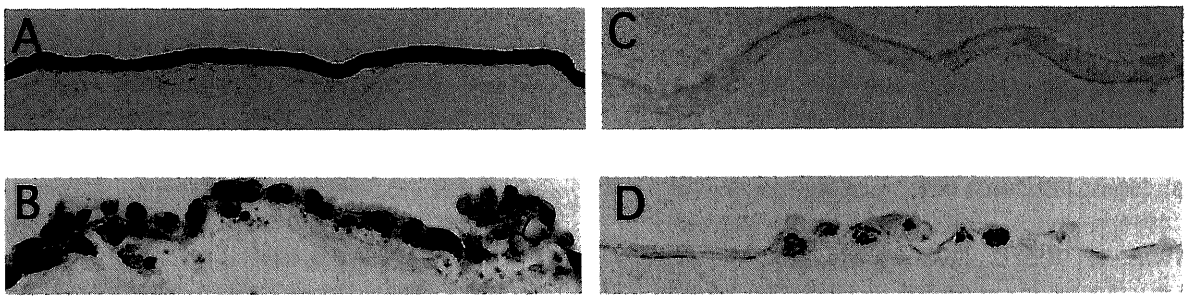

Fig.1. Detection of apoptosis in cultured murine biliary epithelial cells ([A, B] HE stain; [C, D] single-stranded DNA [ssDNA] immunostaining with methylgreen counterstaining). (A) A single layer of columnar biliary epithelia is seen without apoptotic changes. Control (untreated BALB/c mouse). (B) Nuclear condensation and fragmentation suggestive of apoptosis are recognizable. 10 μ mol/L lactacystin-treatment in BALB/c mouse at 12 hr. (C) Immunostaining of ssDNA shows no positive cells in biliary epithelium. Control (untreated BALB/c mouse). (D) Immunostaining of ssDNA shows positive reaction in a layer of biliary epithelia. Positive nuclei are fragmentous. 10 μ mol/L lactacystin-treatment in BALB/c at 12 hr. (Original magnification × 400)

チンの濃縮，アポトーシス小体の形成など) を認めた．一方，ラクタシスチン非添加群では，観察した24時間でこれらの形態学的変化は明らかではなかった (図1A, 1B)．いずれの群でも，24時間までの観察で壊死性変化 (特に細胞膨化および細胞融解) は認められなかった．ssDNAの免疫染色でも，これらの細胞の核は明瞭に陽性であり，核の断片化などのアポトーシスの変化がしばしばみられた (図1C, D)．一方，C3H/lprマウス培養胆管細胞では，ラクタシスチン非添加群および10 μ mol/l添加群ともに，観察した24時間でアポトーシスや壊死を示唆する変化は観察されなかった．

2．アポトーシス指数

2時間，6時間，12時間，24時間でのアポトーシス指数は，BALB/cマウス培養胆管上皮において，ラクタシスチン非添加群では，0.35 ± 0.19，0.65 ± 0.57，1.15 ± 0.91，0.35 ± 0.19，ラクタシスチン 5 μ mol/L添加群では，0.55 ± 0.41，2.95 ± 0.93，5.8 ± 2.68，5.55 ± 2.32，ラクタシスチン10 μ mol/L添加群では，1.25 ± 0.34，6.45 ± 0.91，16.35 ± 5.3，4.7 ± 2.04であった (図2)．ラクタシスチン添加群では，12時間後にアポトーシス数がピークに達し，その後減少した．添加群は，非添加群に較べ，6時間以後，アポトーシス指数が有意に高値を示した ($P < 0.05$)．対照のC3H/lprマウス胆管上皮では，ラクタシスチン非添加および添加の両群で，24時間までアポトーシス指数は低値のまま推移した．

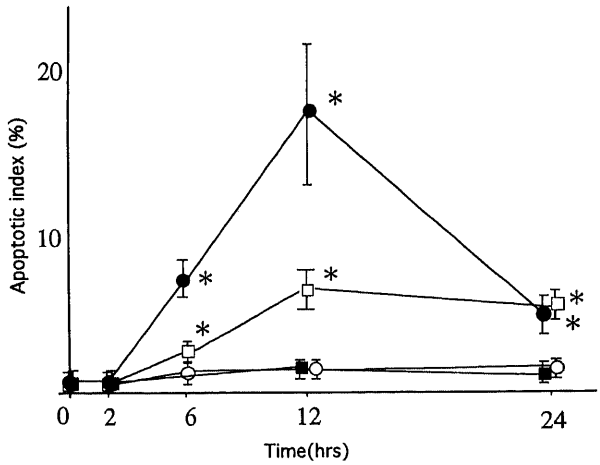

Fig.2. Apoptotic index (A.I.) (percentage of single-stranded DNA positive cells/500 cells) after addition of lactacystin in the culture medium. ○, control, untreated BALB/c mouse; A.I. does not show significant change until 24 hrs. □, 5 μ mol/L lactacystin-treatment in BALB/c mouse; A.I. increases at 6 hrs with a peak at 12 hrs. ●, 10 μ mol/L lactacystin-treatment in BALB/c mouse; A.I. increases at 6 hrs with a peak at 12 hrs. A.I. is higher than that of 5 μ mol/L lactacystin-treatment group in BALB/c mouse. ■, 10 μ mol/L lactacystin-treatment in C3H/lpr mouse; A.I. does not increase until 24 hrs and is similar to control (untreatment group in BALB/c mouse). Data are given as $\bar{X} \pm SD$. *Significant difference versus control ($P < 0.05$).

3．アポトーシス関連分子の発現

1）FasおよびFas-Lの発現と経時的変化

i. Fas ラクタシスチン非添加のBALB/cマウスで，Fasは培養胆管上皮に弱陽性に発現していた (図3A)．一方，ラクタシスチン5 μ mol/Lおよび10 μ mol/L添加したBALB/cマウスでは，6時間以後にFas発現の増強を認めた(図3B)．Fas強陽性胆管上皮細胞は，12時間で全体の約15％となりピークとなった．なお，C3H/lprマウスではFasの発現はなかった．

ii. Fas-L ラクタシスチン非添加のBALB/cマウスで，Fas-Lは24時間まで陰性から弱陽性であった(図3C)．一方，BALB/cマウスでラクタシスチン5 μ mol/Lおよび10 μ mol/L添加群では，6時間以降にFas-L発現の亢進を認めた (図3D)．Fas-L強陽性胆管上皮細胞の出現頻度は，12時間で全体の約20％となりピークとなった．しかし，C3H/lprマウスでは，ラクタシスチン添加の有無に関係なくFas-Lは陰性から弱陽性であった (図3E, 3F)．

表3にBALB/cマウス培養胆管上皮でのFasおよびFas-L発現の経時的変化を示す．ラクタシスチン非添加群では，FasおよびFas-L発現にはほとんど変化がみられなかったが，ラクタシスチン添加群では，6時間から12時間でFas，Fas-Lの発現の亢進を認めた．

2）NF κ Bの発現

ラクタシスチン非添加のBALB/cマウスで，NF κ Bの発現はほとんどなかったが，ごく一部の培養胆管上皮の細胞質に顆粒状のNF κ B染色像が得られた (図3G)．一方，ラクタシスチン添加群では，胆管上皮細胞の核周囲の細胞質にNF κ Bの発現がみられ，特に添加後6時間で明瞭となった (図3H)．対照のC3H/lprマウスでは，ラクタシスチンに関係なく，NF κ Bの発現はほとんど認められなかった (一部の培養胆管上皮の細胞

Table 3. Time course of immunohistochemical Fas/Fas-L expression in biliary epithelial cell (BEC) in BALB/c mouse

Ab	Lactacystin	Time (hr) 0	2	6	12	24
Fas	無添加	+	+	+	+	+
	5 μ mol/L	+	+	+	++	+
	10 μ mol/L	+	+	++	+++	+～++
Fas-L						
	無添加	−～+	−～+	−～+	−～+	−～+
	5 μ mol/L	−～+	−～+	+	++	+
	10 μ mol/L	−～+	−～+	++	+++	+～++

Fas is constitutively expressed in untreated as well as lactacystin-treated groups in BALB/c. Fas-L is gradually expressed at 6 hrs in lactacystin-treated BEC moderately to strongly with a peak at 12hrs. In untreated group, Fas-L is scarcely expressed, and a few BECs are mildly expressed. Fas and Fas-L are expressed simultaneously at 6 to 24 hrs. −, no expression; +, mild expression; ++, moderate expression; +++, strong expression.

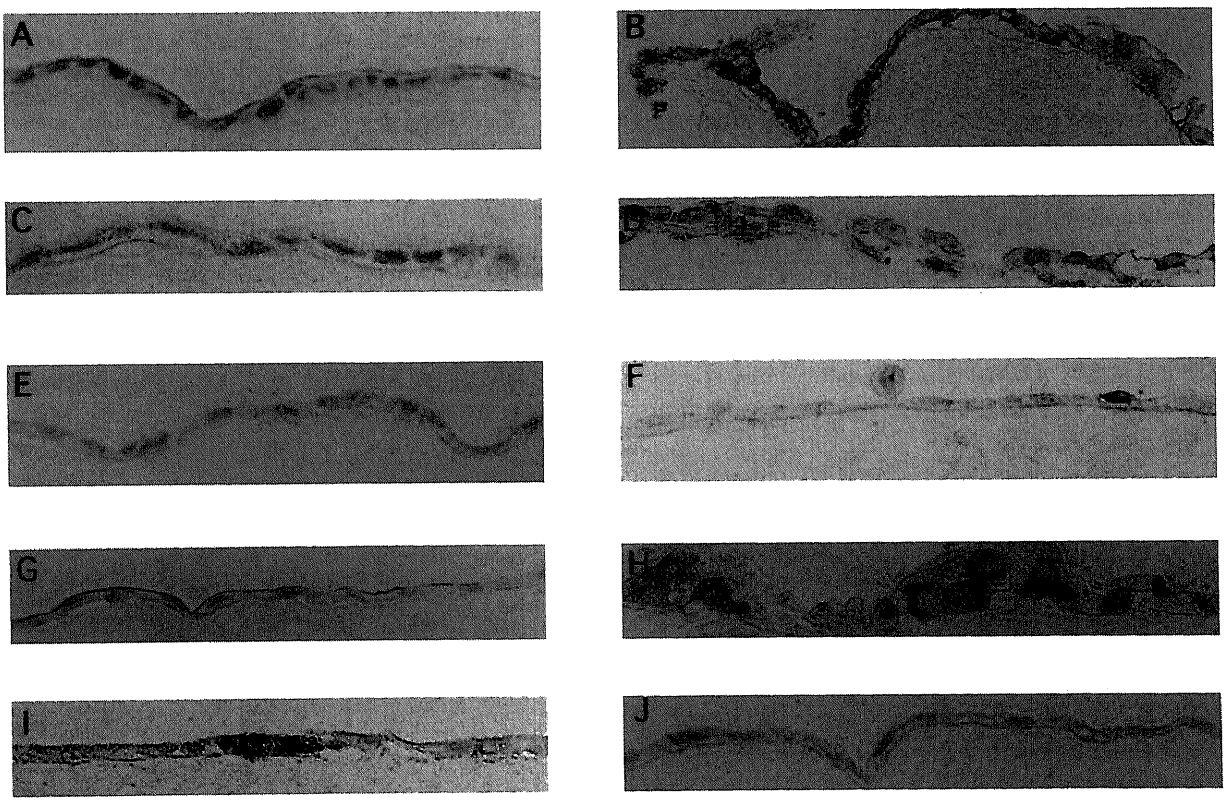

Fig.3. Immunohistochemical staining of Fas (A, B) in biliary epithelial layer in BALB/c mouse, that of Fas-L (C, D) in biliary epithelial layer in BALB/c mouse, that of Fas-L (E, F) in biliary epithelial layer in C3H/lpr mouse, that of NF κB (G, H) in biliary epithelial layer in BALB/c mouse and that of NF κB (I, J) in biliary epithelial layer in C3H/lpr mouse. (A, C, E, G, I) (control, no treatment) A shows mild and faint expression of Fas on cultured biliary epithelium. C and E show no and mild expression of Fas-L on cultured biliary epithelium. G shows almost no expression of NF κB on cultured biliary epithelium. I shows a few NF κ B-expressing BECs in their cytoplasm. (B, D, F, H, J) (addition of 10 μ mol/L lactacystin). B shows strong expression of Fas on cultured biliary epithelium. D shows strong expression of Fas-L on cultured biliary epithelium. F shows a few moderately expressing BECs for Fas-L. H shows expression of NF κB in the cytoplasm of biliary epithelial cells. J shows almost no expression of NF κ B. All sections are mildly counterstained by methylgreen. (Original magnification × 400)

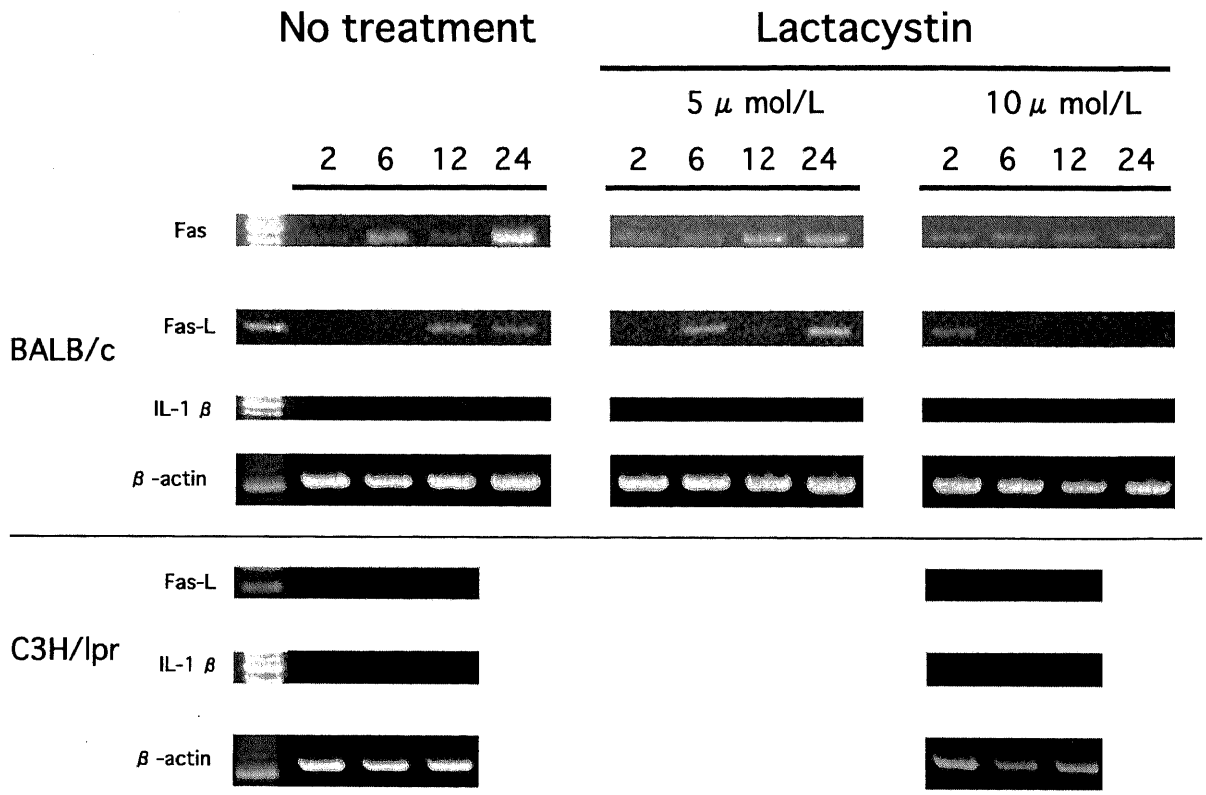

Fig.4. The bands of RT-PCR of mRNAs of Fas, Fas-L, IL-1 β, β-actin from cultured biliary epithelia. Data of untreated group and that of 5 and 10 μmol/L treatment in BALB/c mouse at 2, 6, 12, 24 hrs. Findings of untreated BECs and 10 μmol/L treated BECs in C3H/lpr mouse at 2, 6, 12 hrs. Fas mRNA is detectable in biliary epithelia of BALB/c mouse without treatment. Fas-L mRNA expression is detectable at 12 hrs in untreated group, at 6 hrs in 5 μ mol/L lactacystin -treated group, at 2 hrs in 10 μmol/L lactacystin -treated group in BALB/c mouse, respectively. Fas-L mRNA expression is first detectable at 2 hrs in 10 μmol/L lactacystin -treated C3H/lpr mouse. IL-1 β mRNA is expressed at 12 hrs in untreated BALB/c mouse.

質に，ごく少数の陽性顆粒を認める上皮があった）(図3I, J).

4. 分子生物学的検討 (RT-PCR法)

1）Fas mRNA，Fas-L mRNAの検出

i. Fas mRNAは，BALB/cマウスの培養胆管上皮細胞で，ラクタシスチン添加群，非添加群ともにFas mRNAが恒常的に検出された (図4). 発現強度は，培養ウェルと経過により変動があり一定の傾向は認められなかった.

ii. Fas-L mRNAは，BALB/cマウスでラクタシスチン非添加群では，12時間以降にFas-L mRNAの発現を認めた. ラクタシスチン5 μ mol/L添加群では，6時間でFas-L mRNAの発現を認め，12時間以降，発現強度に一定の傾向はみられなかった. ラクタシスチン10 μ mol/L添加群では，2時間でFas-L mRNA発現を認めたが，6時間以降発現はみられなかった. ラクタシスチン非添加群に比べ，添加群では早期にFas-L mRNAの発現を認めた (図4). 一方，対照であるC3H/lprマウスでは，BALB/cマウスと同様，ラクタシスチン10 μ mol/L添加群では，Fas-L mRNA発現は2時間で認められ，以後発現はなかった. 非添加群では，Fas-L mRNAの発現はなかった (図4).

2）IL-1 β mRNAの検出

BALB/cマウスのラクタシスチン非添加群では，12時間でIL-1 β mRNAの発現が認められたが，BALB/cマウスのラクタシスチン添加群では，濃度に関係なくIL-1 β mRNAの発現は認められなかった. C3H/lprマウスでは，ラクタシスチン添加の有無に関係なく，IL-1 β mRNAの発現はなかった (図4).

Ⅱ. ヒト肝組織の小葉間胆管でのアポトーシス関連蛋白の発現

1. Fas-L発現

PBC，EBO，CVH-C，NSRの小葉間胆管において，使用した2種類のFas-L抗体 (Santa Cruz社およびTransduction社) でのFas-Lの染色強度と染色パターンに差はなかった (図5). すなわちFas-Lは，主に胆管上皮細胞の外側細胞膜に染まる細胞膜型，それに細胞質内で微細顆粒状の染色パターンを示す顆粒型がみられた (図6A). しばしば混在して出現し，1個の胆管でも胆管上皮細胞により，発現の程度とパターンに差がみられた (図6B). PBCで陰性，弱陽性，陽性，強陽性の割合は，5.6％，5.6％，50％，38.8％，CVH-Cで，8.3％，16.6％，66.6％，8.3％，EBOで，47％，17.6％，35.3％，0％，NSRで，32.1％，39.3％，25％，3.6％であった. PBCは，EBO，CVH-C，NSRに比べ，Fas-L発現が陽性，強陽性を示す胆管が多くみられた (図5, $P < 0.05$). Fas-L陽性症例で，細胞膜型がPBCでは17例中10例 (58.8％)，対照20症例では6例 (30％) であり，PBCで細胞膜型が多くみられる傾向があった ($P = 0.076$) (表4).

2. Fas/Fas-L共発現

PBC症例で，Fas/Fas-Lの共発現を連続切片で検討したところ，Fas陽性の胆管上皮に，しばしばFas-Lの発現を認めた. しかし，両者の共発現を示さない胆管あるいは胆管上皮もみられた.

3. IL-1 β の発現

IL-1 β は小葉間胆管の細胞質に発現していた (図5). 陰性, 弱陽性, 陽性, 強陽性の割合は, PBCで, 11.1%, 38.9%, 50%, 0%, EBOで, 0%, 16.7%, 83.3%, 0%, NSRで, 10.5%, 10.5%, 79%, 0%, CVH-Cで, 0%, 15.4%, 46.2%, 38.5%であり, PBCでIL-1 β の発現が減少していた. PBCでは, CVH-Cに比べ, 有意に減弱していた ($P < 0.001$). CVH-Cでは, 胞体が均一な染色パターンを示すものが多くみられた (図7A, 7B).

4. NF κ Bの発現

NF κ Bの小葉間胆管での発現は, PBC の0%, CVH-C の20%, EBOの0%, NSRの46%にみられた (図5, 図7C, $P < 0.05$). NSRでは, NF κ Bは小葉間胆管上皮の核内に発現していた (図7D).

5. 免疫電顕学的検討

Fas-LはPBCの小葉間胆管の細胞膜下, 一部ミトコンドリア上に金粒子がみられた (図8A). NSRの小葉間胆管では, Fas-L

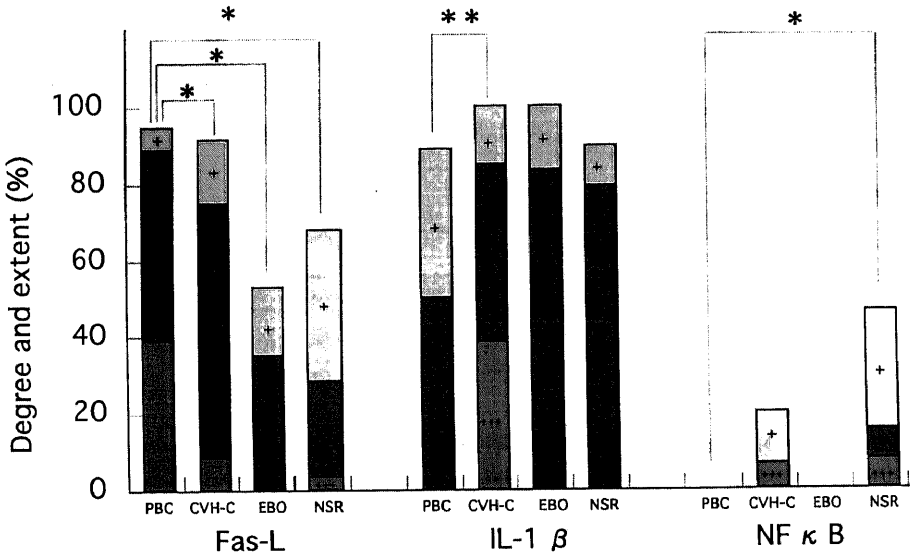

Fig.5. Degree and extent of interlobular bile duct positive for Fas-L, IL-1β and NF κB in various diseases. 18 cases of primary biliary cirrhosis (PBC), 6 extrahepatic biliary obstruction (EBO), 19 non-specific reactive reaction (NSR) and 15 chronic viral hepatitis C (CVH-C) were assesed immunohistochemically. +, weakly positive; ++, positive; +++, strongly positive. *Significant difference versus the other group ($P<0.05$). **Significant difference versus the other group ($P<0.001$).

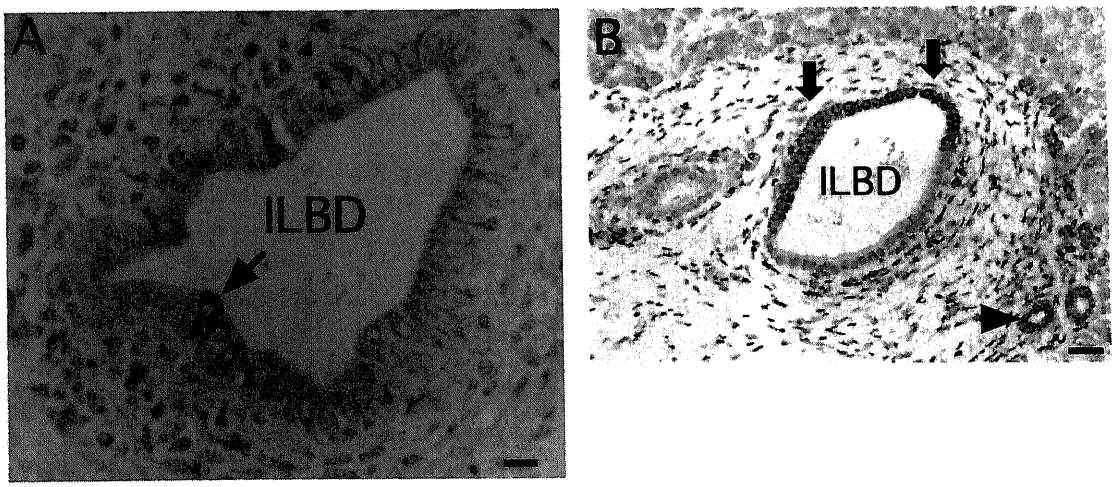

Fig.6. Immunostaining of Fas-L on interlobular bile ducts in primary biliary cirrhosis. (A) Several biliary epithelial cells (arrow) are strongly positive for Fas-L. Scale bar indicates 10 μm. (Original magnification × 400) (B) Positive and negative biliary epithelial cells (arrows) are present in the same bile duct. Several small bile ducts or ductules near hepatic parenchyma are also positive (arrow head). Scale bar indicates 20 μm. (Original magnification × 200)

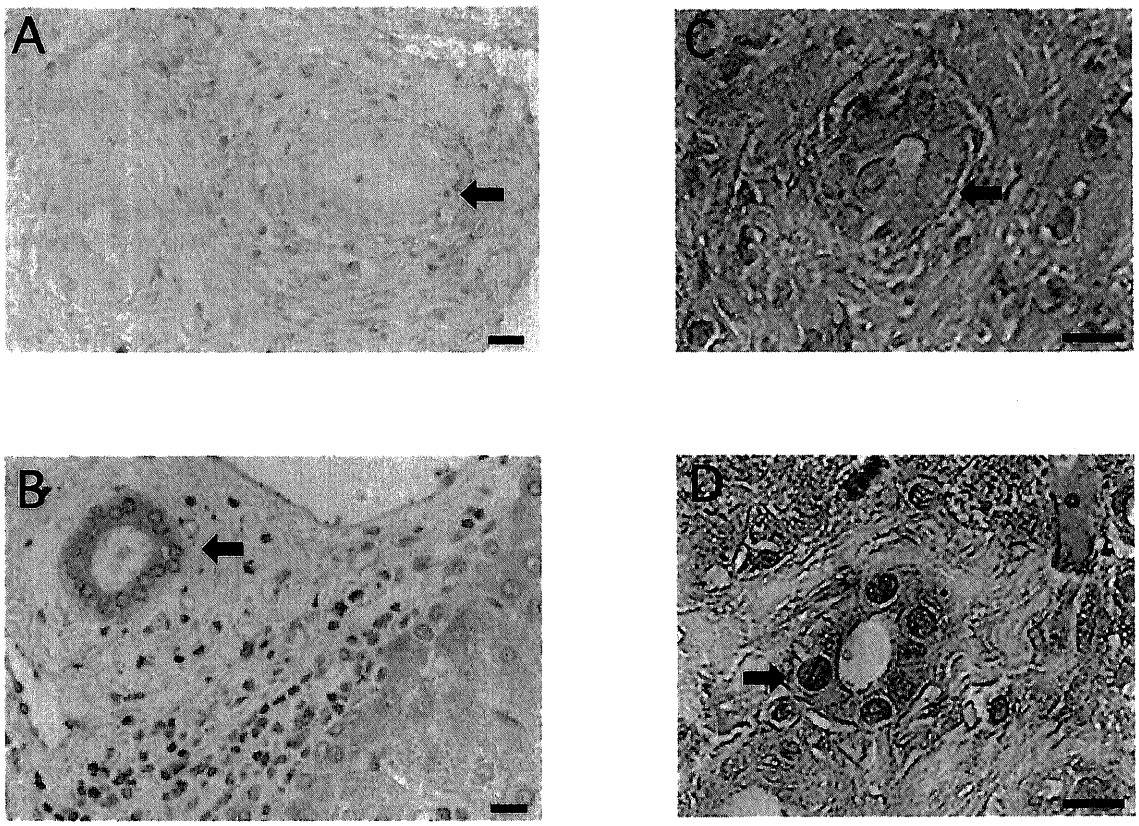

Fig. 7. Immunostaining of IL-1β and NF κB on interlobular bile duct in primary biliary cirrhosis (PBC), chronic viral hepatitis C (CVH-C) and non-specific reactive reaction (NSR). (A) IL-1β is not expressed in biliary epithelial cells in PBC (arrow). (Original magnification × 300) (B) IL-1β is strongly expressed in biliary epithelial cells in CVH-C(arrow). (Original magnification × 300) (C) Nucleus of biliary epithelial cells in PBC are negative for NF κB (arrow). (Original magnification × 600) (D) Nucleus of biliary epithelial cells is positive for NF κB in NSR (arrow). (Original magnification × 600) Scale bar indicates 10 μm.

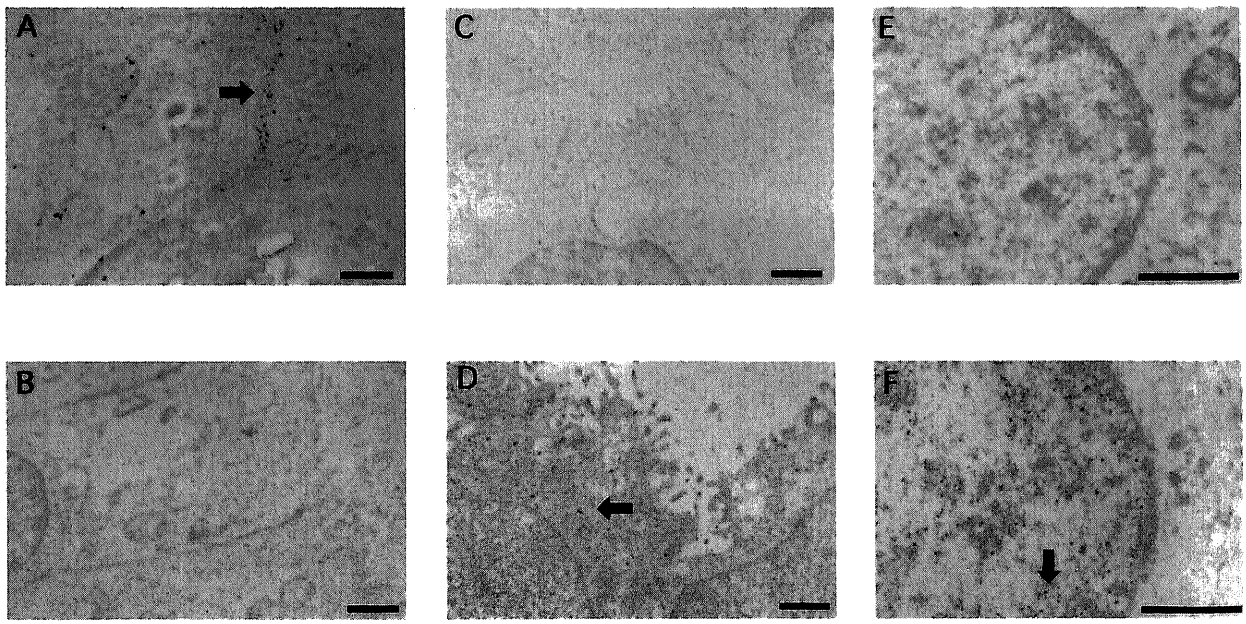

Fig.8. Immunoelectron microscopic findings of Fas-L, IL-1 β and NF κB. (A) Many dots (gold particles) suggestive of Fas-L are localized in cytoplasm, particularly subintimal area in primary biliary cirrhosis (arrow). (Original magnification × 15000) (B) Fas-L is negative in biliary epithelial cells from non-specific reactive reaction. (Original magnification × 15000) (C) IL-1β is negative in the biliary epithelial cells in primary biliary cirrhosis. (Original magnification × 15000) (D) Many dots suggestive of IL-1β in chronic viral hepatitis-C (arrow). They are localized in cytoplasm of biliary epithelial cell. (E) NF κB is almost negative in the nucleus of biliary epithelial cells of primary biliary cirrhosis. (Original magnification × 30000) (F) Many dots suggestive of NF κB are preferentially localized in nuclei in non-specific reactive reaction (arrow). (Original magnification × 30000) Scale bar indicates 1 μm.

Table 4. Membranous staining pattern of Fas ligand in PBC and non-PBC

Disease	Frequency of membranous pattern (%)
PBC	10/17 (58.8) *
non-PBC	6/20 (30)

This staining pattern is higher in PBC than in non-PBC livers. *P=0.076.

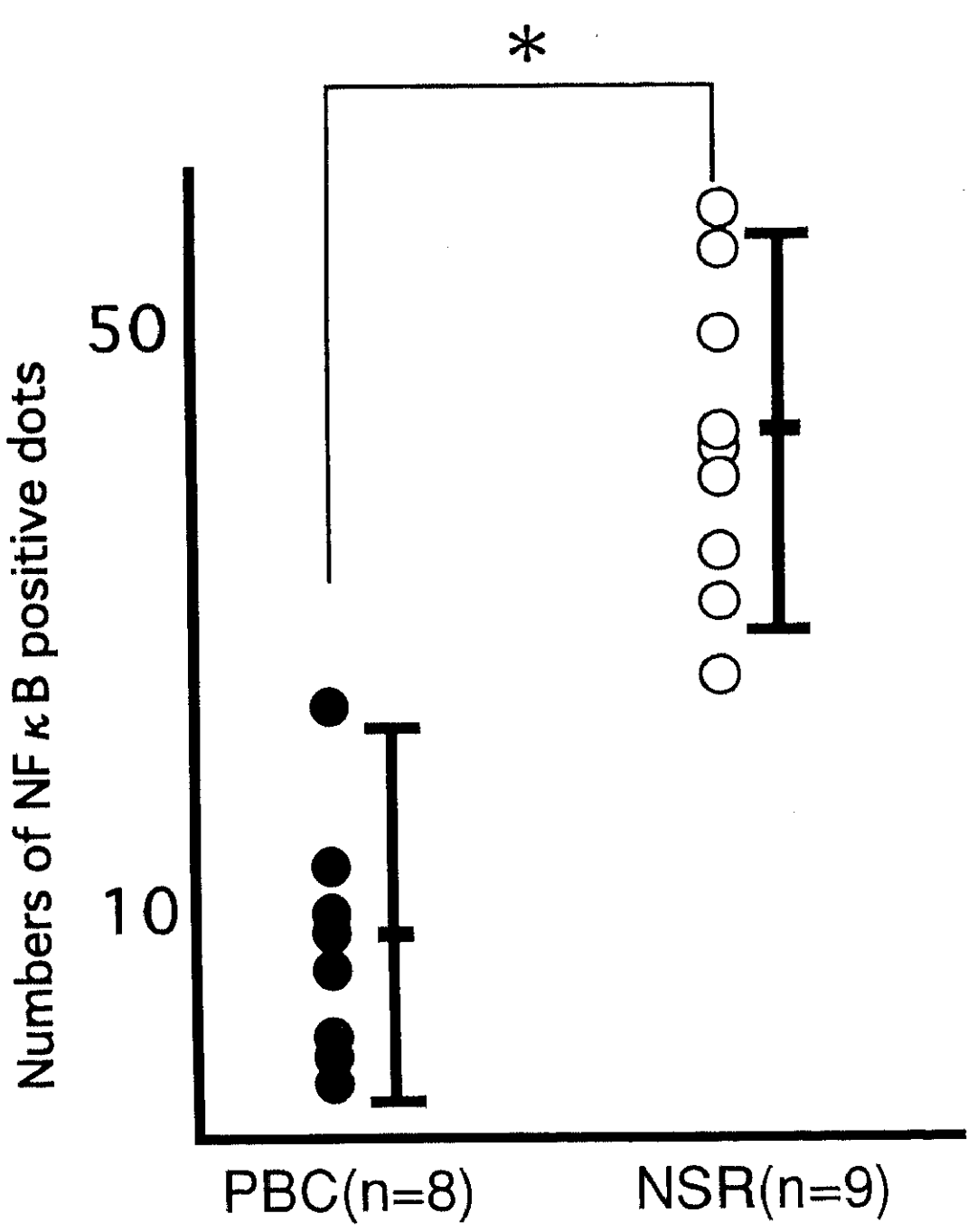

Fig. 9. Numbers of NF κB positive dots (gold particles) in the nucleus are significantly higher in non-specific reactive reaction (NSR) than in primary biliary cirrhosis (PBC). 42.5 ± 12.5 in non-specific reactive reaction, while 8.6 ± 6.4 in PBC. *Significant difference among two groups (P<0.01). Data are given as $\overline{X}$ ± SD.

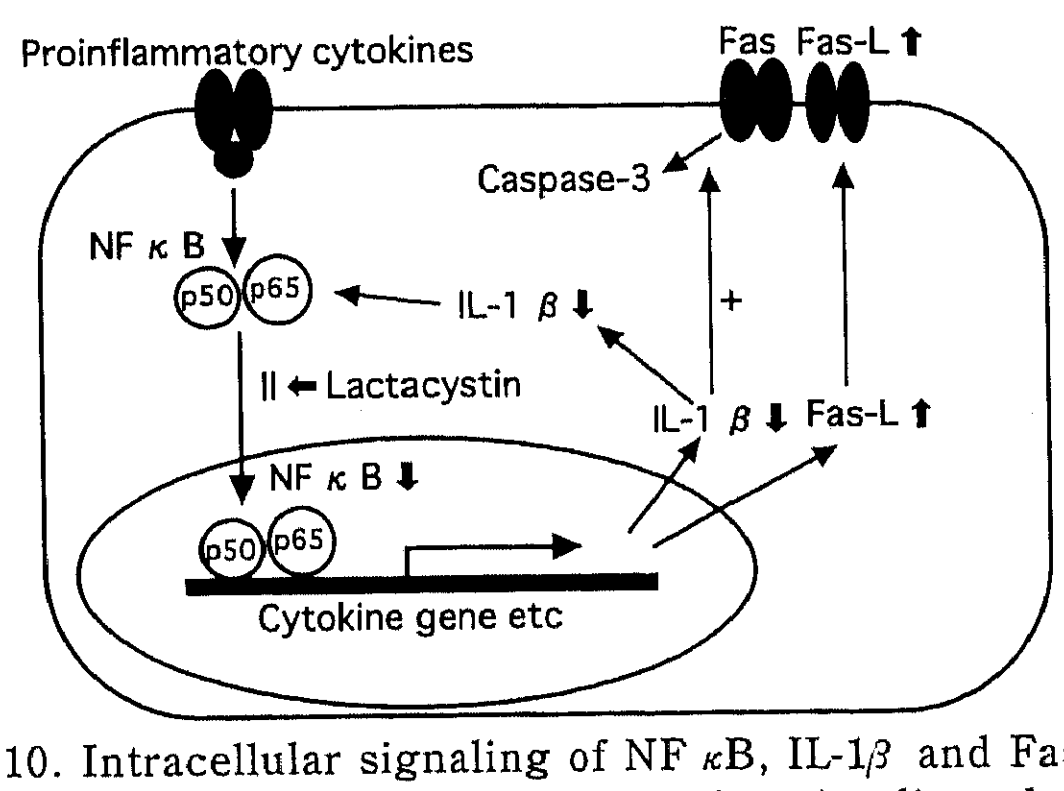

Fig 10. Intracellular signaling of NF κB, IL-1β and Fas-L interaction of lactacystin. Extrinsic stimuli such as proinflammatory cytokines make NF κB move into nucleus. Lactacystin inhibits NF κB migration into nucleus, which results in Fas-L up-regulation and IL-1β downregulation. Interaction of constitutively expressed Fas with subsequently expressed Fas-L under lactacystin makes biliary epithelial cells fall into apoptosis. Downregulation of IL-1β makes apoptosis to occur more easily by activating Fas signaling pathway[20].

の発現はほとんど認められなかった(図8B).

IL-1 βは，PBCの小葉間胆管では発現がなかった(図8C)が，CVH-Cの小葉間胆管の細胞質にわずかに発現していた(図8D).

PBCの小葉間胆管の核内で，NF κ Bの発現低下を認めた(図8E)が，NSRの小葉間胆管で，NF κ Bは核に発現していた(図8F). 核内のNF κ B免疫電顕金粒子数は，単位面積当たりPBC 8.6 ± 6.4個，NSR 42.5 ± 12.5個で，PBCで有意に減少していた(図9, P < 0.01).

考　　察

近年，アポトーシスが自己免疫疾患での組織破壊の機序として注目されている. PBCにおいても，胆管破壊の機序としてアポトーシスが重要であり，障害胆管にTUNEL陽性のアポトーシス細胞がしばしばみられる[4]. さらに，PBCの障害胆管には種々のアポトーシス刺激あるいは誘発因子，アポトーシス関連の細胞内シグナル伝達関連分子の発現や活性化が報告されている. その中でもFas/Fas-L系が最も注目されている[4)5)]が，その正確な分子機構は不明である.

現在，転写因子であるNF κ Bとアポトーシスに関して，多くの研究がなされている. NF κ Bの生物学的作用は多彩であるが，非Tリンパ球系細胞においては，その抗アポトーシス作用が注目されており，NF κ Bは細胞の生命維持に必須な分子とされている. 例えば，NF κ B阻害下では，アポトーシスが発生する. すなわち，NF κ Bのサブユニットであるp65 (RelA)のノックアウトマウスでは，広範囲の肝細胞アポトーシスが起こり胎児期に死亡する[44]. さらに，RelAを欠損する胎児線維芽細胞やその他の細胞に，ドミナントネガティブI κ Bを導入するとTNFを介する細胞死が助長され，RelAを再導入することで細胞死を免れることができる[45)46)]. さらに，培養肝細胞を用いた実験系でもドミナント変異型I κ Bを培養肝細胞内に導入した場合，RelAに対する抗体を培地中に添加した場合，ラクタシスチンを培地中に添加した場合などNF κ Bの作用阻害により，肝細胞にアポトーシスが発生する[33]. しかし，NF κ B阻害下での肝細胞やその他の細胞のアポトーシスの系でどの様なアポトーシス誘発機序，あるいは細胞内シグナル伝達系が作動しているかは明らかにされていない. なお，ラクタシスチンを添加したラット培養小脳顆粒細胞で，アポトーシスの発生が認められ，この場合，NF κ Bはカスペース3を介したアポトーシス機構に直接関与することが報告されている[47]. 部分的な肝臓切除を行うとNF κ Bが急速に肝細胞で誘導され，NF κ Bが肝細胞の増殖や再生に関連する[48].

一方，Tリンパ球細胞では，NF κ Bはアポトーシス促進作用がある. Hsuら[49]はT細胞を用い検討し，NF κ BによりFas-Lが誘導され，アポトーシスが発生すると報告している. さらに，最近，Ivanovら[50]はT細胞を用いた検討で，NF κ B結合領域に相当するアンチセンスオリゴヌクレオチドを使用するとFas-L発現が抑制され，T細胞がアポトーシスから回避されると報告している. Matsuiら[51]はTリンパ球を用いた検討で，ラクタシスチン投与によりFas-Lプロモーターへの NF κ Bの結合性は低下し，Fas-L発現が低下し，T細胞がアポトーシスから回避されたと述べている. さらにNF κ Bは，胸腺細胞でもアポトーシスに促進的に作用することも知られている[52]. なお，Fas-L遺伝子の発現にNF κ Bが関連するシグナル経路が，必ずしも必要ではないとの報告もある[53].

本研究は，PBCの胆管破壊におけるFas/Fas-L系アポトーシスの分子機構を理解する基礎的研究として，マウス培養肝内胆管上皮細胞を用い，胆管上皮アポトーシスとNF κBとの関連性，特にFas/Fas-L系への関与を中心に検討した．まず，NF κB発現減少状態をマウス培養胆管上皮細胞で作製するため，Matsuiら[51]に従い，NF κB阻害剤であるラクタシスチンを培地中に添加した．なお，ラクタシスチンは 強力かつ選択的な不可逆性のプロテアーゼインヒビターであり，NF κBのI κBからの離脱を抑制し，NF κBの核内移行を阻止するとされており[54)55)]，NF κBの阻害剤として広く実験に用いられている．

まず，準コンフルエントに達した培養肝内胆管上皮を用い，培養液にラクタシスチンを種々の濃度で添加し，培養胆管上皮でのアポトーシスの有無とその程度を観察した．ラクタシスチンを添加したBALB/cマウスの培養肝内胆管上皮細胞では，6時間からアポトーシスが亢進し，12時間にピークに達し，以後減少した．これに対応して，免疫組織化学的に胆管上皮にFas，Fas-Lの発現がみられ，ラクタシスチン添加によりFas/Fas-Lを介したアポトーシスが誘導されたと思われる．また，Fas-L mRNAがラクタシスチン添加後2時間あるいは6時間で検出されたこともこの解釈に矛盾しない．一方，機能的Fas欠損マウスC3H/lprの培養肝内胆管上皮細胞では，ラクタシスチン添加後，Fas-L mRNA発現があるにもかかわらず，Fas-Lの発現はなく有意なアポトーシスの誘導は認められなかった．BALB/cマウスとC3H/lprマウスの違いから，ラクタシスチン添加に関連したNF κB減少状態での胆管上皮アポトーシスの誘導にはFas/Fas-L系が作動したと考えられる．なお，24時間でアポトーシス指数およびFas/Fas-Lの発現が減少した理由として，ラクタシスチンの作用を受けた胆管上皮細胞が，アポトーシスに陥り，他の残存細胞はラクタシスチンの作用を十分に受けなかったか，あるいは十分に反応しなかったと思われる．またNF κBは，BALB/cマウスのラクタシスチン添加群で細胞質の核周囲にみられた．NF κBは，I κBと複合体を形成しており，ラクタシスチン添加で核内に移動できないため，代償性に増加し核周囲の細胞質に免疫染色で検出されたと思われる．

ラクタシスチン添加に伴うNF κB活性減少とFas/Fas-L系によるアポトーシス発生に関しては，いくつかの機序が考えられる．従来，NF κBがFas/Fas-L系におよぼす影響に関していくつかの報告がある．Tリンパ球では，NF κBはFas-Lプロモーター領域に結合し，Fas-L発現を亢進させると考えられる．ヒトでもFas-L遺伝子は，NF κBの結合部位を持っていることが知られている[23)]．今回培養系で作製したNF κB減少状態では，Fas-L発現が負に調節されていると思われ，胆管上皮でのNF κB減少とFas-L亢進を直接結び付けることはできない．従って，NF κB活性低下とFas/Fas-L亢進によるアポトーシス発生は，間接的な現象と思われる．すなわち，ラクタシスチン添加により，まずNF κB低下とアポトーシスが発生し，次にアポトーシス機序の一つとしてFas/Fas-Lが最終的に関与した可能性が高い．

ラクタシスチンはユビキチン経路を阻害することも知られている．本実験でも，ラクタシスチン添加によりユビキチン経路の活性低下が生じ，そのため分解されない細胞内の蛋白，例えばFas関連蛋白因子1 (Fas-associated protein factor-1, FAF-1)やその類似蛋白が細胞内に蓄積し，これらが細胞質内のシグナル経路を介し，Fas発現を誘導しアポトーシス発生に関与した可能性がある[56)]．なお，FAF-1は，Fasの細胞質内ドメインを認識してFasを活性化し，アポトーシスを誘導する細胞質内の分子である[56)]．また，ラクタシスチンはプロテアソームインヒビターでもある．例えば，細胞周期の関連因子であるサイクリン依存性キナーゼ阻害因子 (p27) が，プロテアソームインヒビターにより細胞内に過剰に蓄積し細胞死に至るという報告[57)]があり，本実験でも，この機序が作動した可能性がある．このように，ラクタシスチンが細胞周期関連蛋白やユビキチン系に影響し，結果としてアポトーシスが発生しFas/Fas-L系がそのエフェクター機序となった可能性がある．

次に，ラクタシスチン添加後のマウス培養胆管上皮細胞でのIL-1 βの発現を検討した．NF κBと内因性IL-1 βは，図10に示すごとく回路を形成し互いに調節していると考えられている[20)]．すなわち，細胞外からの炎症性サイトカインなどの刺激によるNF κB核内移行に加え，核内に移行したNF κBによる転写促進によりIL-1 βが産生され，一部は細胞内にとどまりNF κBの活性化を調節している．BALB/cマウス肝内胆管上皮の培養系で，ラクタシスチン非添加群では，12時間後にIL-1 β mRNA発現を認めた．しかし，ラクタシスチン添加群では，このIL-1 β mRNAの発現を認めなかった．この成績から，ラクタシスチン添加によるNF κB減少状態では，IL-1 β 発現がmRNAのレベルで抑制されている可能性が考えられる．Fasを介するアポトーシスでは，カスペース1 (IL-1 β変換酵素) を介した経路が活性化することでアポトーシスが生じる．また，Fasを介するアポトーシスに抵抗性の白血病細胞系列では，細胞内でIL-1 β mRNAの発現亢進が認められると報告されている[29)]．さらにマウスの培養肝細胞でも，IL-1 βが間接的にカスペース3を抑制することで，アポトーシスが抑制され，IL-1 βはFasを介するアポトーシスを負に調節していると報告されている[30)]．これらの報告から，IL-1 βは，Fasを介するアポトーシスのインヒビターであることが最近有力視されている[29)30)]．従って，ラクタシスチンによるアポトーシス発生機序として，IL-1 β低下のため，二次的にFas系が活性化された可能性もある．なお，対照として用いたC3H/lprマウスの培養胆管上皮細胞では，ラクタシスチン添加に関わらず，IL-1 β mRNA発現は認められなかった．なお，今回の研究でマウスIL-1 βに対する適切な抗体が入手できなかったため，免疫染色やウエスタンブロットによる検討は施行できず，これらは今後に残された問題点である．

次に，PBCでのアポトーシスによる胆管破壊のプロセスをNF κBの発現を中心にヒト肝組織を用い検討した．免疫組織化学的検討で，PBCの小葉間胆管でFas-Lの発現亢進がみられた．PBCの連続切片を用いた検討で，FasとFas-Lが共発現している障害胆管があり，Fas/Fas-L系がオートクライン，パラクラインの機序により胆管上皮のアポトーシス発生に関係していることが示唆された．胆管上皮細胞と胆管周囲に浸潤するリンパ球などの免疫関連細胞によるFas/Fas-Lのパラクライン機序も関与していると考えられる．さらに，Fas-Lの染色パターンの検討で，PBCでは細胞膜型の発現が多く，免疫電顕の所見でも，胆管上皮でFas-Lの発現亢進を認め，細胞膜および一部ミトコンドリアにもその発現を認められた．ミトコンドリアでのFas-Lの発現プロセスとその意義は不明であるが，アポトーシスが成立するには，細胞質内のFas-Lが細胞膜に表出される必要があると考えられる．

次に，PBCの障害胆管でのNF κ B (p65, RelA) の動態を免疫組織化学的に検討した．CVH-Cでは，免疫組織化学的に肝細胞の核にNF κ Bの発現亢進が知られており，肝細胞の増殖や癌化と関連すると報告されている[58]．また，肝切除後の肝細胞再生においてNF κ Bが誘導され，これが肝細胞のアポトーシス抑制，肝細胞増殖に関与しているとの報告もある[48]．しかし，胆管上皮の細胞動態と生体でのNF κ Bの動態に関する研究はない．本研究では，免疫組織化学的に，NSRやCVH-Cの肝内胆管上皮の核にNF κ Bの発現が認められた．NSRやCVH-Cの肝では，門脈域で軽微から種々の程度の炎症性変化，あるいは反応性変化があり，ここで産生されたサイトカインによりNF κ Bが核内に移動した可能性がある．TNF-αやIL-1βは，各々のレセプターを介して，NF κ Bの核への移動に関与することが知られている[24)~27)]．しかし，PBCやEBOの胆管細胞の核ではNF κ Bは認められなかった．免疫電顕による観察でも，PBCの胆管上皮細胞の核でNF κ Bの発現が明らかに減弱していた．これらの結果から，PBCでは門脈域の炎症や胆管炎にも関わらず，免疫組織化学的検討において，NF κ Bは肝内胆管上皮細胞の核へは移動しておらず，これが胆管上皮の細胞動態の恒常性の乱れの一因となり，培養系と同じくFas/Fas-Lを介した胆管上皮アポトーシスの発生に関連している可能性がある．

次に，PBCの障害胆管における内因性IL-1βを免疫組織化学的に検討した．今回の生体での研究では，PBCの胆管上皮細胞で内因性IL-1β の発現減弱を認めた．さらに免疫電顕でも，細胞質内のIL-1βの発現減弱を認めた．従来の報告より，胆管上皮細胞でのIL-1βの作用として，細胞内でNF κ B を直接減弱させる可能性[20)]，さらにFasシグナル系で，カスペースへのシグナル伝達を抑制する[30)]ことで，アポトーシス抑制因子として作用する機序が考えられる．従って，胆管上皮でのIL-1β発現低下は，結果としてFas/Fas-L系によるアポトーシスを促進していると考えられる．

PBCの肝組織では，IFN-γの発現が高く，IL-10の発現が低く，Th1優位な状態になっている[59)]．このことは，門脈域での炎症性細胞，特に免疫担当細胞によるサイトカイン産生プロフィールを反映しているものと思われる．NF κ B活性化サイトカインであるTNF-αなどが，PBCの門脈域で産生されている[5)20)]．さらに，胆管上皮自体もこれらのサイトカイン産生に関与していると思われる[5)]．生体内で，NF κ Bの核への移動を引き起こす状態は，上述のサイトカイン以外にも活性化酸素など多数報告されている．しかし，PBCの胆管上皮では，核内にNF κ Bの発現はなく，さらにIL-1βも低下している．胆管上皮でのNF κ B分布が門脈域内での炎症性変化やサイトカインを反映していないのは，NF κ B減弱状態の発生には，細胞外のTNF-αやその他のNF κ B活性化因子以外の関与があるのかもしれない．また，これらの胆管上皮がサイトカインの作用を受けにくくなっているのかもしれない．今後の検討課題と考えられる．

以上，今回の培養系を用いた研究により，BALB/cマウス培養胆管上皮細胞を用いたラクタシスチン添加によるNF κ B阻害では，添加後6～12時間でFasおよびFas-Lの発現が亢進し，同時にアポトーシスが誘導されることがわかった．さらに，これらを修飾する因子として，ラクタシスチンのNF κ B以外の細胞内機能分子におよぼす影響やIL-1β低下が関与すると考えられた．PBC肝を用いた生体での検討で，障害胆管でFas-L発現亢進，NF κ B減弱，IL-1β減弱の所見が得られた．NF κ B減少状態とIL-1β減弱が何らかの経路で連動して出現し，これがFas/Fas-Lを介した胆管上皮アポトーシスの誘導に関連していることが考えられ，培養系で推定された同様の機序が，PBCの障害胆管でも関与していることが示唆された．

Barnesら[20)]の報告の模式図を参考に，著者らの仮説を含む胆管障害機序についての考察を図10に示した．

結　　論

BALB/cマウスおよび機能的Fas欠損マウスC3H/lprマウスの培養肝内胆管上皮およびPBC肝組織を用い，免疫組織化学的および分子生物学的に胆管上皮アポトーシスの発生機序を検討し，以下の結論を得た．

1. BALB/cマウス肝内胆管上皮培養系に，NF κ B阻害剤であるラクタシスチンを添加した結果，6～12時間後にアポトーシスの亢進がみられた．同時期にFas/Fas-L発現が亢進し，また2～6時間でFas-L mRNA発現が亢進した．Fas/Fas-L系がNF κ B阻害による胆管上皮アポトーシス機序の一つであることが示唆された．

2. BALB/cマウス培養胆管上皮細胞では，ラクタシスチン添加に伴うNF κ B減弱状態で，IL-1β mRNAの発現が低下し，Fas/Fas-L系を介したアポトーシス発生に促進的に作用していることが示唆された．

3. PBCの胆管上皮の細胞膜にFas-L発現亢進の所見が認められた．Fas/Fas-Lの共発現も認められたことから，PBCの胆管障害ではFas/Fas-L系の活性化によるアポトーシス機序が胆管破壊に関連している可能性が示唆された．

4. PBCの胆管上皮で，内因性のIL-1β発現減弱が認められ，PBCの胆管アポトーシスに促進的に作用している可能性が示唆された．

以上，マウス培養肝内胆管上皮およびヒト肝組織を用いた検討で，NF κ B減少状態，IL-1β発現減少状態が，肝内胆管上皮のアポトーシスに関連し，最終的なエフェクタープロセスとしてFas/Fas-L系の関与が示唆された．

謝　　辞

稿を終えるにあたり，御指導と御検閲を賜りました恩師金沢大学医学部医学科内科学第一講座小林健一教授ならびに直接御指導頂きました金沢大学医学部医学科病理学第二講座中沼安二教授に深甚なる謝意を表します．また本研究の遂行に際し終始，御指導，御助言を頂きました病理学第二講座佐々木素子講師，原田憲一講師，常山幸一助手，片柳和義助手ならびに教室の諸先生方，技師の方々に深謝いたします．なお，本論文の一部は，日本肝臓学会西部会（富山，1999），IASL-APASL Joint Meeting（福岡，2000），日本肝臓学会大会（神戸，2000）で発表した．

文　　献

1） Kaplan MM. Primary biliary cirrhosis. N Engl J Med 335: 1570-80, 1996

2） Leung PS, Coppel RL, Ansari A, Munoz S, Gershwin ME. Antimitochondrial antibodies in primary biliary cirrhosis. Semin Liver Dis 17: 61-9, 1997

3） Nakanuma Y, Ohta G. Histometric and serial section observations of the intrahepatic bile ducts in primary biliary cirrhosis. Gastroenterology 76: 1326-32, 1979

4） Harada K, Ozaki S, Gershwin ME, Nakanuma Y. Enhanced

apoptosis relates to bile duct loss in primary biliary cirrhosis. Hepatology 26: 1399-405, 1997

5) Yasoshima M, Kono N, Sugawara H, Katayanagi K, Harada K, Nakanuma Y. Increased expression of interleukin-6 and tumor necrosis factor-alpha in pathologic biliary epithelial cells: in situ and culture study. Lab Invest 78: 89-100, 1998

6) Giordano C, Stassi G, De Maria R, Todaro M, Richiusa P, Papoff G, Ruberti G, Bagnasco M, Testi R, Galluzzo A. Potential involvement of Fas and its ligand in the pathogenesis of Hashimoto's thyroiditis. Science 275: 960-3, 1997

7) Suda T, Takahashi T, Golstein P, Nagata S. Molecular cloning and expression of the Fas ligand, a novel member of the tumor necrosis factor family. Cell 75: 1169-78, 1993

8) Nagata S. Fas and Fas ligand: a death factor and its receptor. Adv Immunol 57:129-44, 1994

9) Batteux F, Lores P, Bucchini D, Chiocchia G. Transgenic expression of Fas ligand on thyroid follicular cells prevents autoimmune thyroiditis. J Immunol 164: 1681-8, 2000

10) Ogasawara J, Watanabe-Fukunaga R, Adachi M, Matsuzawa A, Kasugai T, Kitamura Y, Itoh N, Suda T, Nagata S. Lethal effect of the anti-Fas antibody in mice. Nature 364: 806-9, 1993

11) Roskams T, Libbrecht L, Van Damme B, Desmet V. Fas and Fas ligand: strong co-expression in human hepatocytes surrounding hepatocellular carcinoma; can cancer induce suicide in peritumoural cells? J Pathol 191:150-3, 2000

12) Luo KX, Zhu YF, Zhang LX, He HT, Wang XS, Zhang L. In situ investigation of Fas/FasL expression in chronic hepatitis B infection and related liver diseases. J Viral Hepat 4: 303-7, 1997

13) Kondo T, Suda T, Fukuyama H, Adachi M, Nagata S. Essential roles of the Fas ligand in the development of hepatitis. Nat Med 3: 409-13, 1997

14) Galle PR, Hofmann WJ, Walczak H, Schaller H, Otto G, Stremmel W, Krammer PH, Runkel L. Involvement of the CD95 (APO-1/Fas) receptor and ligand in liver damage. J Exp Med 182: 1223-30, 1995

15) Mita E, Hayashi N, Iio S, Takehara T, Hijioka T, Kasahara A, Fusamoto H, Kamada T. Role of Fas ligand in apoptosis induced by hepatitis C virus infection. Biochem Biophys Res Commun 204: 468-74, 1994

16) Hiramatsu N, Hayashi N, Katayama K, Mochizuki K, Kawanishi Y, Kasahara A, Fusamoto H, Kamada T. Immunohistochemical detection of Fas antigen in liver tissue of patients with chronic hepatitis C. Hepatology 19:1354-9, 1994

17) Mochizuki K, Hayashi N, Hiramatsu N, Katayama K, Kawanishi Y, Kasahara A, Fusamoto H, Kamada T. Fas antigen expression in liver tissues of patients with chronic hepatitis B. J Hepatol 24: 1-7, 1996

18) Sen R, Baltimore D. Inducibility of kappa immunoglobulin enhancer-binding protein Nf-kappa B by a posttranslational mechanism. Cell 47: 921-8, 1986

19) Schmid RM, Adler G. NF-kappaB/rel/IkappaB: implications in gastrointestinal diseases. Gastroenterology 118:1208-28, 2000

20) Barnes PJ et al. Nuclear factor kappaB: a povital factor in chronic inflammatory diseases. N Eng J Med 336:1066-1071, 1997

21) Wang CY, Mayo MW, Baldwin AS Jr. TNF-α and cancer therapy-induced apoptosis: potentiation by inhibition of NF-kappaB. Science 274:784-722, 1996

22) Matsui K, Fine A, Zhu B, Marshak-Rothstein A, Ju ST. Identification of two NF-kappa B sites in mouse CD95 ligand (Fas ligand) promoter: functional analysis in T cell hybridoma. J Immunol 161: 3469-73, 1998

23) Takahashi T, Tanaka M, Inazawa J, Abe T, Suda T, Nagata S. Human Fas ligand: gene structure, chromosomal location and species specificity. Int Immunol 6: 1567-74, 1994

24) Dinarello CA, Wolff SM. The role of interleukin-1 in disease. N Engl J Med 328: 106-13, 1993

25) Bankers-Fulbright JL, Kalli KR, McKean DJ. Interleukin-1 signal transduction. Life Sci 59: 61-83, 1996

26) Maschera B, Ray K, Burns K, Volpe F. Overexpression of an enzymically inactive interleukin-1-receptor-associated kinase activates nuclear factor-kappaB. Biochem J 339: 227-31, 1999

27) Laye S, Lundkvist J, Bartfai T. Human/mouse interleukin-1 receptor/receptor accessory protein interactions in IL-1beta-induced NFkappaB activation. FEBS Lett 429: 307-11, 1998

28) Hellerbrand C, Jobin C, Licato LL, Sartor RB, Brenner DA. Cytokines induce NF-kappaB in activated but not in quiescent rat hepatic stellate cells. Am J Physiol 275: G269-78, 1998

29) Tatsuta T, Cheng J, Mountz JD. Intracellular IL-1beta is an inhibitor of Fas-mediated apoptosis. J Immunol 157: 3949-57, 1996

30) Takehara T, Hayashi N, Tatsumi T, Kanto T, Mita E, Sasaki Y, Kasahara A, Hori M. Interleukin 1beta protects mice from Fas-mediated hepatocyte apoptosis and death. Gastroenterology 117: 661-8, 1999

31) Miller LC, Sharma A, McKusick AF, Tassoni JP, Dinarello CA, Kaplan MM. Synthesis of interleukin-1 beta in primary biliary cirrhosis: relationship to treatment with methotrexate or colchicine and disease progression. Hepatology 22: 518-24, 1995

32) Wu M, Lee H, Bellas RE, Schauer SL, Arsura M, Katz D, FitzGerald MJ, Rothstein TL, Sherr DH, Sonenshein GE. Inhibition of NF-kappaB/Rel induces apoptosis of murine B cells. EMBO J 15: 4682-90, 1996

33) Bellas RE, FitzGerald MJ, Fausto N, Sonenshein GE. Inhibition of NF-kappa B activity induces apoptosis in murine hepatocytes. Am J Pathol 151: 891-6, 1997

34) Nagata S. Mutations in the Fas antigen gene in lpr mice. Semin Immunol 6: 3-8, 1994

35) Katayanagi K, Kono N, Nakanuma Y: Isolation, culture and characterization of biliary epithelial cells from different anatomical levels of the intrahepatic and extrahepatic biliary tree from a mouse. Liver 18: 90-98, 1998

36) Sabattini E, Bisgaard K, Ascani S, Poggi S, Piccioli M, Ccccarclli C, Picri F, et al. The EnVision ++ system: a new immunohistochemical method for diagnosis and research. Critical comparison with the APAAP, ChemMate, CSA, LABC, and SABC techniques. J Clin Pathol 51: 506-511, 1998

37) Shi SR, Key ME, Kalra KL. Antigen retrieval in formalin-

fixed, paraffin-embedded tissues: an enhancement method for immunohistochemical staining based on microwave oven heating of tissue sections. J Histochem Cytochem 39: 741-748, 1991

38) Klinkspoor JH, Yoshida T, Lee SP. Bile salts stimulate mucin secretion by cultured dog gallbladder epithelial cells independent of their detergent effect. Biochem J 332: 257-62, 1998

39) 岩田充弘. 胆汁酸による胆管上皮のアポトーシス. 金沢大学十全医学会雑誌 109: 34-47, 2000

40) Frankfurt OS, Robb JA, Sugarbaker EV, Villa L. Monoclonal antibody to single-stranded DNA is a specific and sensitive cellular marker of apoptosis. Exp Cell Res 226: 387-97, 1996

41) Frankfurt OS, Robb JA, Sugarbaker EV, Villa L. Apoptosis in human breast and gastrointestinal carcinomas. Detection in histological sections with monoclonal antibody to single-stranded DNA. Anticancer Res 16: 1979-88, 1996

42) Chomczynski P, Sacchi N. Single-step method of RNA isolation by acid guanidinium thiocyanate-phenol-chloroform extraction. Anal Biochem 162: 156-9, 1987;

43) 中沼安二, 細 正博, 寺田忠史, 車谷 宏. 肝内胆管系解剖と組織学 肝胆膵 30: 433-439, 1995

44) Beg AA, Sha WC, Bronson RT, Ghosh S, Baltimore D. Embryonic lethality and liver degeneration in mice lacking the RelA component of NF-kappa B. Nature 376: 167-70, 1995

45) Beg AA, Baltimore D. An essential role for NF-kappaB in preventing TNF-alpha-induced cell death. Science 274: 782-4, 1996

46) Van Antwerp DJ, Martin SJ, Kafri T, Green DR, Verma IM. Suppression of TNF-alpha-induced apoptosis by NF-kappaB. Science 274: 787-9, 1996

47) Pasquini LA, Besio Moreno M, Adamo AM, Pasquini JM, Soto EF. Lactacystin, a specific inhibitor of the proteasome, induces apoptosis and activates caspase-3 in cultured cerebellar granule cells. J Neurosci Res 59: 601-11, 2000

48) Iimuro Y, Nishiura T, Hellerbrand C, Behrns KE, Schoonhoven R, Grisham JW, Brenner DA. NFkappaB prevents apoptosis and liver dysfunction during liver regeneration. J Clin Invest 101: 802-11, 1998

49) Hsu SC, Gavrilin MA, Lee HH, Wu CC, Han SH, Lai MZ. NF-kappa B-dependent Fas ligand expression. Eur J Immunol 29: 2948-56, 1999

50) Ivanov VN, Lee RK, Podack ER, Malek TR. Regulation of Fas-dependent activation-induced T cell apoptosis by cAMP signaling: a potential role for transcription factor NF-kappa B. Oncogene 14: 2455-64, 1997

51) Matsui K, Omura S, Cui H, Schauer SL, Sonenshein GE, Ju ST. Proteasome regulation of Fas ligand cytotoxicity. Eur J Immunol 27: 2269-78, 1997

52) Lin B, Williams-Skipp C, Tao Y, Schleicher MS, Cano LL, Duke RC, Scheinman RI. NF-kappaB functions as both a proapoptotic and antiapoptotic regulatory factor within a single cell type. Cell Death Differ 6: 570-82, 1999

53) Rivera-Walsh I, Cvijic ME, Xiao G, Sun SC. The NF-kappa B signaling pathway is not required for Fas ligand gene induction but mediates protection from activation-induced cell death. J Biol Chem 275: 25222-30, 2000

54) Fenteany G, Standaert RF, Lane WS, Choi S, Corey EJ, Schreiber SL. Inhibition of proteasome activities and subunit-specific amino-terminal threonine modification by lactacystin. Science 268: 726-31, 1995

55) Fenteany G, Schreiber SL. Lactacystin, proteasome function, and cell fate. J Biol Chem 273: 8545-8, 1998

56) Chu K, Niu X, Williams LT. A Fas-associated protein factor 1, FAF1, potentiates Fas-mediated apoptosis. Proc Natl Acad Sci U S A 92: 11894-8, 1995

57) Pagano M, Tam SW, Theodoras AM, Beer-Romero P, Del Sal G, Chau V, Yew PR, Draetta GF, Rolfe M. Role of the ubiquitin-proteasome pathway in regulating abundance of the cyclin-dependent kinase inhibitor p27. Science 269: 682-5, 1995

58) Tai DI, Tsai SL, Chen YM, Chuang YL, Peng CY, Sheen IS, Yeh CT, Chang KS, Huang SN, Kuo GC, Liaw YF. Activation of nuclear factor kappaB in hepatitis C virus infection: implications for pathogenesis and hepatocarcinogenesis. Hepatology 31: 656-64, 2000

59) Nagano T, Yamamoto K, Matsumoto S, Okamoto R, Tagashira M, Ibuki N, Matsumura S, Yabushita K, Okano N, Tsuji T. Cytokine profile in the liver of primary biliary cirrhosis. J Clin Immunol 19: 422-7, 1999

Induction of Apoptosis in Cultured Murine Biliary Epithelial Cells by Lactacystin Compared to the Bile Duct Apoptosis in Primary Biliary Cirrhosis Takahito Saito, Department of Internal Medicine (I), School of Medicine, Kanazawa University, 920-8640 — J. Juzen Med Soc., **110,** 16-30 (2001).

Key words Primary biliary cirrhosis, apoptosis, biliary epithelial cells, lactacystin, Fas /Fas ligand system

Abstract

Primary biliary cirrhosis (PBC) is characterized by immune-mediated destruction of interlobular bile ducts (ILBD). Apoptosis is reported to play an important role in this bile duct destruction via Fas/Fas ligand (Fas-L) interaction, but the detailed molecular mechanism remains speculative. Recently, the participation of nuclear factor kappaB (NF κB) in the development of apoptosis is under extensive study in a number of models. To further the evaluation of bile duct apoptosis in PBC, apoptotic processes under inhibition of NF κB by lactacystin were examined in cultured murine biliary epithelial cells (BECs) from BALB/c and C3H/lpr mice. In addition, the expression of NF κB and apoptosis-related proteins on the ILBD was examined for PBC. After murine livers were perfused with the culture medium containing collagenase, the biliary tree was obtained. From the segments of peripheral parts of intrahepatic bile duct, pure BECs were obtained and cultured. Lactacystin at 5, 10 μ mol/L was added to the culture media. Apoptotic index gradually increased at 6 to 12 hours after addition of lactacystin and then decreased. Simultaneously, Fas-L and Fas were up-regulated on the BECs, while interleukin-1 beta (IL-1β) mRNA was reduced. These findings suggest that apoptosis of BECs in BALB/c mouse by lactacystin occurs directly or indirectly via Fas/Fas-L interaction. Next, apoptotic process of bile ducts in PBC and other liver diseases were immunohistochemically examined for 18 cases of PBC, 6 extrahepatic biliary obstruction (EBO), 19 non-specific reactive reaction (NSR) and 15 chronic viral hepatitis C (CVH-C). Increased expression of Fas/Fas-L and decrease in IL-1β were disclosed in ILBD in PBC. NF κB was immunoelectron-microscopically detected in the nucleus in NSR, but not in PBC. Fas/Fas-L activation in the downregulation of IL-1β as well as NF κB may be involved in apoptotic process in the bile duct lesion of PBC. In conclusion, downregulation of NF κB and IL-1β may have a causal relation in the development of apoptosis of murine cultured bile ducts via Fas/Fas-L, and a similar mechanism may be operative in the bile duct apoptosis of PBC.