胆管乳頭腫症の病理形態像およびムチンコア蛋白,糖鎖抗原P53関連蛋白の発現,テロメラーゼ発現の病理学的意義

メタデータ	言語: jpn
	出版者:
	公開日: 2017-10-04
	キーワード (Ja):
	キーワード (En):
	作成者: 天谷, 奨
	メールアドレス:
	所属:
URL	http://hdl.handle.net/2297/9453

金沢大学十全医学会雑誌　第108巻　第6号　628－641（1999）

胆管乳頭腫症の病理形態像およびムチンコア蛋白，糖鎖抗原 P53関連蛋白の発現，テロメラーゼ発現の病理学的意義

金沢大学医学部医学科外科学第一講座（主任：渡邊洋宇教授）
金沢大学医学部医学科病理学第二講座（主任：中沼安二教授）
天　谷　　奨

胆管乳頭腫症 (biliary papillomatosis) は胆管被覆上皮の内腔への乳頭状腫瘍性増殖病変を示し，細胞異型や浸潤などの悪性像を伴わない疾患である．今回，ヒト胆管乳頭腫症の外科的切除標本を用いて，その病理形態像を組織学的に検討した．さらに，ムチンコア蛋白 (mucin core protein, MUC) MUC 1，MUC2，MUC3，MUC5AC，糖鎖抗原（T抗原，Tn抗原，シアリルTn抗原)，p53関連蛋白の発現を検討し，増殖細胞核抗原 (proliferating cell nuclear antigen，PCNA)による細胞増殖活性，およびテロメラーゼ発現の検討を加えた．材料は，胆管乳頭腫症7症例11病変，胆管乳頭腫症からの癌化4症例5病変で，乳頭状肝内胆管癌5例，肝内結石症20例，正常肝12例を対照とした．胆管乳頭腫症は中高年（平均68.1±9.9）に好発し，男性3例，女性4例で，悪性転化例は4例であった．癌化を伴わない胆管乳頭腫症は単発あるいは多発的な発生を示した．胆管乳頭腫症に合併した腺癌は胆管系に沿って進展し，肝両葉に広範な拡がりを示し，浸潤や転移を示す例もみられた．胆管乳頭腫症はその構造から，乳頭状型，絨毛状型，管状型，それらの混合型の4型に分類され，増殖上皮は細胞の特徴から基底膜側に沿った核をもつ円柱状の細胞で淡明や軽度好酸性の細胞質をもつ胆管上皮型，または幽門腺に似通った形態を示す幽門腺上皮型の2型に分類された．免疫組織学的検討で，MUC1蛋白，Tn抗原，シアリルTn抗原の発現頻度は，胆管乳頭腫症ではそれぞれ27％，9％，36％であり，癌合併胆管乳頭腫症例の良性部位では40％，60％，60％，肝内胆管癌では80％，60％，60％で癌化部で高率であった．MUC2は胆管乳頭腫症，癌合併胆管乳頭腫症，肝内胆管癌で発現し，特に癌非合併胆管乳頭腫症で強陽性例が多い傾向があった．MUC3，MUC5AC蛋白の発現は，胆管乳頭腫症，癌合併胆管乳頭腫症，肝内胆管癌で様々であり一定の傾向はみられなかった．p53蛋白の発現率は，癌非合併胆管乳頭腫症では36.3％，癌合併胆管乳頭腫症の良性部位では40％，癌合併胆管乳頭腫症の癌部では100％，乳頭状肝内胆管癌では80％で，いずれも増殖上皮細胞の核に陽性像がみられた．肝内結石症20症例，正常肝12症例では陰性であった．野性型p53活性化フラグメント1 (Wild-type p53 activated fragment 1, WAF1)は肝内胆管癌の癌細胞核に1病変でのみみられた．PCNA発現率は癌非合併胆管乳頭腫症では3.9％，癌合併胆管乳頭腫症の良性部位では3.9％，癌合併胆管乳頭腫症の癌部では9.4％，肝内乳頭状胆管癌では24.3％であり，一方正常肝の胆管上皮では0.67％，肝内結石症の異型を伴わない胆管上皮では1.7％，異型を伴う胆管上皮では2.3％であった．生体内局所ハイブリダイゼーション法による人テロメラーゼRNAのシグナルは，癌非合併胆管乳頭腫症の9％，癌合併胆管乳頭腫症の良性部位の40％，癌合併胆管乳頭腫症の癌部の50％，肝内乳頭状胆管癌の40％において検出された．以上の成績より，胆管乳頭腫症は肝内胆管のディスプラジアと肝内胆管癌のほぼ中間に位置し，悪性転化能を有する前癌病変であることが示唆された．

Key words mucin core protein, carbohydrate antigens (T, Tn, and sialosyl Tn), biliary papillomatosis, p53, human telomerase RNA

胆管乳頭腫症 (biliary papillomatosis) は，胆管内腔への胆管上皮細胞の乳頭状腫瘍性増殖を特徴とする稀な病変である[1)~5)]．腫瘍細胞は種々の程度に粘液を含み，胆管内腔にも粘液を分泌し，胆管の閉塞や拡張を伴うことが多い．臨床的には，胆管閉塞に伴う間欠性の閉塞性黄疸で発症する例が多く，上腹部痛や胆管炎を呈する[2)]．胆管乳頭腫症は基本的に大型胆管の病変であり，増殖した胆管細胞では，核クロマチン量の増加，核の内腔側への迫り出し，腺管の不規則配列などの軽度の細胞，構造異型を認める[1)2)]．また胆管乳頭腫症で，特に広範に進展した例では，稀に腫瘍の一部に明らかな癌化巣の出現をみることがあり，癌合併胆管乳頭腫症と呼ばれている[3)~5)]．これらのことより胆管乳頭腫症は過形成と癌の中間に位置すると考えられる

平成11年11月22日受付，平成11年12月14日受理

Abbreviations：CDK, cyclin dependent kinase; DAB, 3,3'-diaminobenzidine; ISH, in situ hybridization; MUC, mucin core protein; WAF-1, wild-type p53-activated fragment 1; TRAP, telomeric repeat amplification protocol; hTR, human telomerase RNA; PCNA, proliferating cell nuclear antigen

が，その細胞学的悪性度が癌により近いのか，過形成により近いのか，さらにこれらの疾患が大腸癌で報告されているような多段階発癌の一連の過程上に位置するのか，未だ不明な点が多い．

本研究では胆管乳頭腫症の位置づけと，その生物学的悪性度を明らかにするため，正常肝と肝内結石症にみられる過形成上皮，胆管乳頭腫症，癌合併胆管乳頭腫症，さらに乳頭状肝内胆管癌組織学的な比較検討，消化器系の癌や胆管癌，膵癌などで腫瘍化に伴う発現量の変化が報告されているムチンコア蛋白 (mucin core protein, MUC)1, MUC2, MUC3, MUC5AC, 糖鎖抗原 (T抗原，Tn抗原，シアリルTn抗原) の発現の検討，結腸癌などで多段階発癌過程における変異・欠失が確認され，人の癌の病因と進展に関連するp53腫瘍抑制遺伝子野性型p53と野性型p53活性化フラグメント1 (wild-type p53 activated fragment 1, WAF-1) の発現の検討，および細胞不死化の本質であるテロメラーゼ活性のハイブリダイゼーション (In situ hybridization, ISH)法による検討を行った．

材料および方法

Ⅰ．材料

1．胆管乳頭腫症組織材料

当教室関連施設の症例に加え，国内の学会誌にて報告された胆管乳頭腫症の外科的切除標本を収集した．内訳 (症例数，年齢，性別，腫瘍部位) を表1に示す．いずれも外科的に切除後，10％中性緩衝ホルマリンで固定を行い，パラフィン包埋された標本である．収集された標本は，胆管乳頭腫症の診断基準 (胆管内腔への胆管上皮細胞の乳頭状腫瘍性増殖を特徴とする非常に稀な病変であり，腫瘍細胞は種々の程度に粘液を含み，胆管内腔にも粘液を分泌し，胆管の閉塞や拡張を伴うことが多い．基本的に大型胆管の病変であり，増殖した胆管細胞では，核クロマチン量の増加，核の内腔側への迫り出し，腺管の不規則配列などの軽度の細胞，構造異型を認めるが，腺癌の診断基準をみたすほどの異型はみられないとされる) で再検し以下の2群に分類した．

1) 癌非合併胆管乳頭腫症

癌非合併胆管乳頭腫症は7症例を収集し，その中で肉眼的に連続性がなく別個の病変と判断した11病変を対象とした．

2) 癌合併胆管乳頭腫症

癌合併胆管乳頭腫症は4症例を収集し，その中で肉眼的に連続性がなく別個の病変と判断した5病変を対象とした．このうち2症例3病変は剖検切除症例であった．

2．胆管癌組織材料

1) 乳頭状肝内胆管癌5症例5病変．

当教室関連施設で外科切除された後，10％中性緩衝ホルマリンで固定を行い，パラフィン包埋された標本をMUC，糖鎖抗原の対照群とした．

3．肝内結石症組織材料

1) 胆管上皮に異型を伴わない肝内結石症10症例10病変

2) 胆管上皮の高度異型性を伴った肝内結石症10症例10病変

当教室関連施設で外科切除された後，10％中性緩衝ホルマリンで固定を行い，パラフィン包埋された標本をp53関連蛋白，増殖細胞核抗原 (proliferating cell nuclear antigen, PCNA) の発現およびテロメラーゼ遺伝子変異の対照群とした．

4．正常肝組織材料

当教室で剖検された12症例を，全ての検索の正常対照として用いた．

Ⅱ．検討方法

1．病理組織学的検討

各々のパラフィン包埋ブロックより，4～5μmの切片を作成した．4枚はHE染色，アルシアンブルー染色，ジアスターゼ消化後PAS染色，EVG染色を行い病理組織診断に供した．他の切片はシランコート付マイクロスライドガラスを用い，以下に述べる免疫組織化学的検討に用いた．

2．MUC発現の免疫組織化学的検討

Table 1. Main clinical features of biliary papillomatosis

Case	Age	Sex	Main symptoms	Location of papillary tumor
Biliary papillomatosis alone				
1	65	F	NS	Lt. intra hepatic bile duct
2 *	63	M	NS	Lt. hepatic duct
3	62	F	NS	Lt. biliary duct
4 **	70	F	Easily fatigued	Lt. intra hepatic bile duct
5	78	F	Upper abdominal pain	CBD
6	70	M	Upper abdominal pain	CBD
7	69	M	Upper abdominal pain	Rt. intra heparic bile duct
Biliary papillomatosis with foci of carcinoma				
1	64	F	Abdominal pain & icterus	Bil. intra hepatic bile duct
2	68	M	Icterus	Extra hepatic bile ducts
3	64	F	General malaise & body weight loss	Intra and extra hepatic ducts
4 *	70	M	Icterus	Right and left hepatic ducts

*Two papillary lesions were obtained. **Four papillary lesions were obtained.
F, female; M, male; NS, no symptoms; Lt, left hepatic lobe; Rt, right hepatic lobe; CBD, common bile duct; bil, bilateral.

Table 2. Primary antibodies used for immunohistochemical

Antibodies against	Source	Animals immunized	Type of antibodies (IgG)	Working dilution
DF3 (MUC1)	Toray-Fuji Bionichs, Tokyo, Japan	Mouse	Monoclonal	1/50
Ccp58 (MUC2)	Novocastra Laboratories Ltd., Newcastle, UK	Mouse	Monoclonal	1/200
M3.1 (MUC3)	Biogenesis	Mouse	Monoclonal	1/100
45M1 (MUC5AC)	Novocastra Laboratories Ltd., Newcastle, UK	Mouse	Monoclonal	1/200
HB-T1 (T)	Dako A/S, Denmark	Mouse	Monoclonal	1/50
HB-Tn1 (Tn)	Dako A/S, Denmark	Mouse	Monoclonal	1/50
HB-STn1 (Sialosyl Tn)	Dako A/S, Denmark	Mouse	Monoclonal	1/50
DO-7 (p53)	Dako A/S, Denmark	Mouse	Monoclonal	1/200
EA10 (p21WAF1)	Oncogene Reserch Products	Mouse	Monoclonal	1/100
P10 (NCL-PCNA)	Novocastra Laboratories Ltd., Newcastle, UK	Mouse	Monoclonal	1/100

Table 3. Sequence of synthetic oligonucleotides used to detect human telomerase RNA (hTR)

Gene		Oligonucleotide sequence
hTR	Anti-sense	5'TTTGTCTAACCCTAACTGAGAAG3'
	Sense	5'TTGCTCTAGAATGAACGGTGGA3'

MUC1, MUC2, MUC3, MUC5ACの発現を免疫組織化学的に検討した．免疫組織化学的検討（免疫染色）は，EnVision法[6]を用いて行った．使用した抗体（MUC1[7)~10)]，MUC2[11)12)]，MUC3，MUC5AC[13)]の詳細を表2に示す．まず，脱パラフィン切片を0.3％過酸化水素（H_2O_2）添加メチルアルコール液中で30分間反応させ，内因性ペルオキシダーゼを失活させた．なお，MUC2発現の検討では，あらかじめ切片を0.01M PBSに入れ，Shiら[14)]に従いマイクロウェイブ処理を行い抗原の賦活化を行った．次に，切片を10％の非免疫動物血清（MUC1，MUC2，MUC3，MUC5ACの場合は馬血清）で20分間，室温で処理し2次抗体の非特異的結合を阻止した．次に，予備実験により決めた至適濃度にPBSで希釈した各MUCに対する1次抗体を反応させた．次に，EnVision（DAKO，京都）にて室温で1時間反応させた後，0.03％ H_2O_2添加ジアミノベンチジン（3,3'-diaminobenzidine, DAB）(Sigma Chemical Co, St. Louis, USA) で発色させた．その後，ヘマトキシリンで核染後，脱水封入し鏡検した．なお各々の反応の間には，切片をPBS内で3回以上十分に洗浄した．

なお，染色の過程で1次抗体の代わりにPBSあるいは非免疫動物血清を用いた場合，陽性所見は得られないことにより免疫特異性を確認した．

各組織切片上でのMUCの発現を，その範囲と程度により＋＋，＋，－の3段階に分類した．（＋＋，30％以上の範囲で陽性のもの；＋，30％未満の範囲で陽性のもの；－，MUCの発現がないもの）．なお染色強度は，＋＋例で強く，＋例で弱い傾向があった．しかし，＋でも強い発現を示す例もみられた．

3．糖鎖抗原発現の免疫組織化学的検討

糖鎖抗原の免疫染色はMUCと同様の手技を用いて施行および評価した．使用した抗体（T抗原，Tn抗原，シアリルTn抗原）とその至適濃度を表2に示す．

4．p53関連蛋白発現の免疫組織化学的検討

p53関連蛋白の免疫染色はMUCと同様の手技を用いて施行および評価した．使用した抗体（DO-7,WAF-1）とその至適濃度を表2に示す．

5．細胞増殖活性の検討

細胞増殖活性は，休止期（G_0期）以外の，初期の合成準備期（G_1期）からS期の増殖期の細胞核に合成され出現するPCNAの発現率で評価した．常法により脱パラフィンを行った切片を，10mMクエン酸緩衝液（pH6.0）の溶液で5分間3回マイクロウェイブで処理し[14)]，抗原の賦活化を行った．その後，10％ヤギ血清で室温で30分間反応させた後，100倍希釈の抗ヒトPCNA抗体（NCL-PCNA, Mouse Monoclonal, NOVOCASTRA）を室温

で1時間反応させた．使用した抗体とその至適濃度を表2に示す．その後，マウスIgGに対するEnVision (DAKO) を室温で1時間反応させ，0.03％H_2O_2添加DABで発色させ，ヘマトキシリンで核染後，脱水封入し鏡検した．なお，各々の反応の間には，切片をPBS内で3回以上十分に洗浄した．PCNA発現を示す細胞の百分率 (PCNA labeling index) を求めた．

6．ISH法によるテロメラーゼRNA発現の検討

1) ジゴキシゲニン標識オリゴヌクレオチドプローブの作製

胆管乳頭腫症組織切片でのヒトテロメラーゼRNA (human telomerase RNA, hTR) の発現を以下の如く検討した．プローブとしてテロメラーゼ遺伝子の特異的塩基配列を選び，これに対するアンチセンスオリゴヌクレオチドおよびセンスオリゴヌクレオチド (表3) を合成した．予想されるhTRのPCR産物のサイズは128塩基であった．ジゴキシゲニン標識RNAプローブは，まずhTRのPCR産物をベクターpGEM-T (Promega, Madison, USA) の至適制限部位にてサブクローニングした．次に適当な制限酵素によるプラスミドの直線化の後，ジゴキシゲニンRNAトランスクリプションキット (Boehringer Mannheim, Indianapolis, USA) の標準的プロトコールに従いトランスクリプションし，遺伝子転写に対応するアンチセンスとセンスの単鎖RNAプローブを得た．

2) ホルマリン固定パラフィン包埋切片の前処置

常法により脱パラフィンした切片を，37℃のプロテナーゼK溶液 (和光純薬，大阪) で30分間反応させ，0.2N HCl溶液中で20分間反応させ除蛋白処置を行った．次いでPBSで充分洗浄後，段階的なエタノール系列内で脱水を行ない，充分に風乾燥させた．

3) ハイブリダイゼーション

前処置した切片を，ハイブリダイゼーション溶液 (Bioprobe System, Montrevil, France) で希釈した0.2nM／mlのジゴキシゲニン標識オリゴヌクレオチドプローブで，37℃で一晩，ハイブリダイゼーションを行った．洗浄は50％ホルムアミド加5X SSCで，42℃で15分間1回，2×SSC，1×SSCで42℃で20分間各1回ずつ行った．

4) ハイブリッドの免疫組織化学的検出

ジゴキシゲニンの検出は，アルカリフォスファターゼ標識抗ジゴキシゲニン抗体を用いて行った．すなわち，洗浄後の組織切片を1.5％ブロッキング試薬 (Beohringer Mannheim Biochemica，東京) で1時間ブロッキング後，アルカリフォスファターゼ標識ウサギ抗ジゴキシゲニンモノクローナル抗体 (500倍希釈，Beohringer Mannheim Biochemica) に3時間反応させ，ニトロブルーテトラゾリウム／リン酸ブロモクロロインドリル溶液 (nitroblue tetrazolium salt / 5-bromo-4-chloro-3-indolyl phosphate，NTB/BCIP) で発色を行った．十分な発色を確認後，風乾し，キシレンで透徹後封入した．各反応過程間はトリス緩衝液で充分洗浄した．なお，陰性対象として，センスプローブを用いた染色で陽性所見が消失することを確認した．

7．統計学的検討

t検定を用いて行い危険率0.05未満を以って有意差ありとした．

成　　績

Ⅰ．胆管乳頭腫症の臨床的検討

臨床的に胆管乳頭腫症患者7名は62歳～78歳 (平均68.1歳) の男性3名，女性4名であった．3例は上腹部痛あるいは右季肋部痛が主訴で，4例は無症候であり，他疾患の経過観察中あるいは血液検査の異常などにより腹部超音波検査やＣＴ検査を施行され偶然に発見され手術を施行された．肉眼的腫瘍の占拠部位を表1に示す．

胆管乳頭腫症では肝左葉胆管，肝右葉胆管あるいは総胆管のいずれかに限局した多発性病変を示しており，11病変が以下の研究の対象とされた．癌合併の胆管乳頭腫症例では3例は黄疸を主徴とし，その内の1例は腹痛を訴えた．残りの1例は全身倦怠感と体重減少を主訴とした．全ての病変は腹部超音波検査やＣＴ検査にて確認され，2症例は外科的に切除された．残りの2例は剖検例であった．癌合併の胆管乳頭腫症例では肝両葉あるいは肝外胆管全体に病変が拡がっていた．

Ⅱ．胆管乳頭腫症の病理組織学的検討

1．癌非合併胆管乳頭腫症

組織学的所見を表4に示す．胆管乳頭腫症の腫瘍部の中心構造は次の4型に分類された．絨毛状優位型が4病変 (図1)，乳頭状-管状混合型が3病変，乳頭状優位型が3病変，乳頭状-絨毛状混合型が1病変であった．線維血管結合織は全例において狭小化しリンパ球浸潤が軽度に認められた．増殖上皮は胆管上皮型8病変と幽門腺上皮型3病変の2型に分類された．前者は1層から多層の丈の高い上皮であり，細胞質は様々な程度にエオジンに染まることを特徴とした．このうち1例には，増殖上皮のなかにパネート細胞の部位が認められた．一方後者は豊富な細胞質と基底膜側に圧排された核を特徴とした (図2)．細胞的には核は軽度にクロマチン濃染を呈し，核の重層化は9病変において認められた．全ての病変でジアスターゼ消化PAS陽性の粘液が多量に乳頭状の上皮細胞の管腔縁や核上部の細胞質に認めら

Table 4. Histopathological features of biliary papillomatosis and biliary papillomatosis with foci of carcinoma

Lesions (Case number)	Cellular pattern	Structural pattern
Biliary papillomatosis		
A (1)	Biliary epithelia	Papillary＞Villous
B (2)	Pyloric gland like	Papillary≒Tubular
C (2)	Pyloric gland like	Papillary≒Tubular
D (3)	Biliary epithelia	Papillary＞Villous, tubular
E (4)	Biliary epithelia	Villous
F (4)	Biliary epithelia	Villous＞Papillary
G (4)	Biliary epithelia	Papillary≒Villous
H (4)	Biliary epithelia	Villous
I (5)	Biliary epithelia	Villous
J (6)	Biliary epithelia	Papillary≒Tubular
K (7)	Pyloric gland like	Papillary
Biliary papillomatosis with foci of carcinoma (non-carcinomatous area)		
L (1)	Biliary epithelia*	Papillary≒Tubular*
M (2)	Biliary epithelia*	Villous＞Papillary*
N (3)	Biliary epithelia*	Tubular＞Papillary*
O (4)	Biliary epithelia*	Papillary≒Villous*
P (4)	Biliary epithelia*	Papillary≒Villous*

*Apparently benign-looking areas.

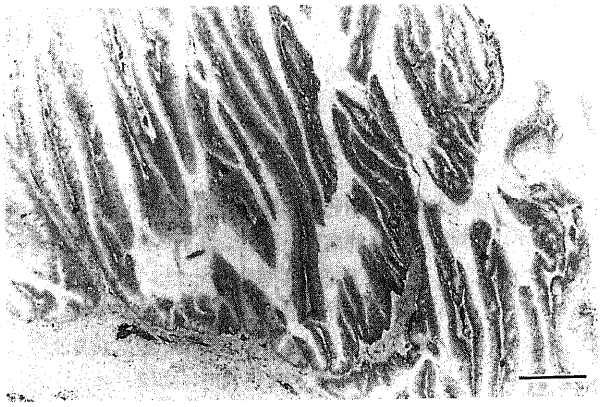

Fig. 1. Biliary papillomatosis of villous type.
Multiple villous proliferations of epithelial lining cells of biliary papillomatosis are seen. Cytologically, the nuclei are mildly hyperchromatic. The fibrovascular core is thin.
HE, × 100. Scale bar, 250 μm.

れた．1病変を除いて残りの病変では同じ部位にアルシアンブルー陽性の粘液を認めた．

2．癌合併胆管乳頭腫症の病理組織学的検討

悪性化していない部分，つまり乳頭腫症の部位の組織学的所見を表4に示す．腫瘍部の中心構造は乳頭状-絨毛状混合型が2病変，絨毛状優位型が1病変，乳頭状-管状混合型が1病変，管状優位型が1病変であった．線維血管結合織は全例において狭小化しリンパ球浸潤が軽度に認められた．増殖上皮は全ての5病変が胆管上皮型であった．細胞的には，核は軽度にクロマチンの増加がみられ，規則的に基底膜側に並んでいた．核の重層化は2病変において認められた．4病変でジアスターゼ消化PAS陽性の粘液が多量に乳頭状の上皮細胞の管腔縁や核上部の細胞質に認められた．1病変を除いて残りの病変では同じ部位にアルシアンブルー陽性の粘液を認めた．非癌合併胆管乳頭腫症と組織学的に差異は認められなかった．

悪性化している部位はいずれも高分化から中分化の乳頭状あるいは管状腺癌であり（図3），間質浸潤や管内進展を示した．

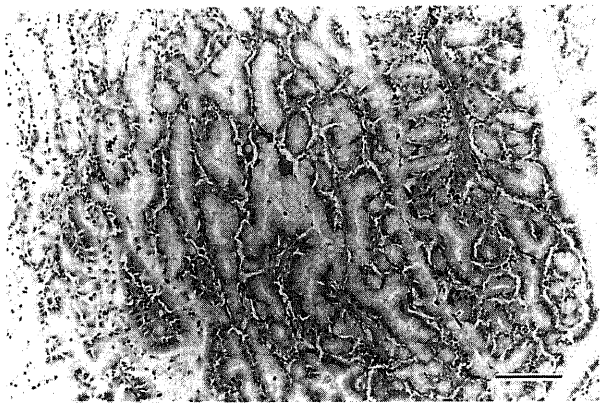

Fig. 2. Biliary papillomatosis of pyloric gland-like type.
The tumor is mainly composed of tubulo-glandular structures with clear and abundant cytoplasm, resembling pseudopyloric glands of the gall bladder.
HE, × 200. Scale bar, 125 μm.

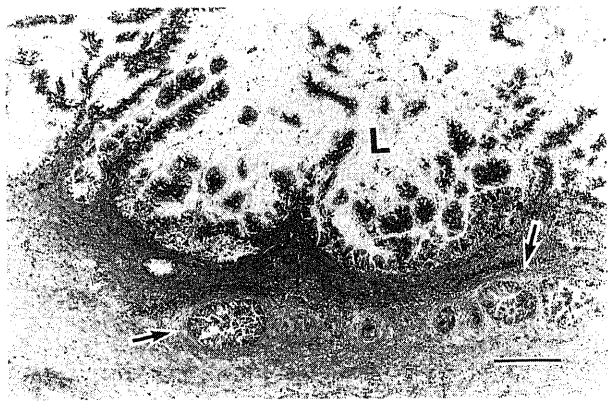

Fig. 3. Biliary papillomatosis with adenocarcinoma.
Papillovillous proliferations of biliary lining cells appearing biliary papillomatosis are seen, and they are borderline malignancy or actually papillary adenocarcinoma. They show atypia and nuclear stratification. In addition, invasion of papillary carcinoma into the bile duct wall (arrows) is seen.
L, bile duct lumen HE, × 100. Scale bar, 250 μm.

Table 5. Expression of mucin core protein (MUC) in tumor cells of biliary papillomatosis and biliary papillomatosis with foci of carcinoma, papillary carcinoma of bile duct, and in epithelia of bile ducts of control livers

Diagnosis	No. of cases	No. (%) of positive lesions							
		MUC1		MUC2		MUC3		MUC5AC	
		Mild staining	Marked staining	Mild staining	Marked staining	Mild staining	Marked staining	Mild staining	Marked staining
Biliary papillomatosis alone	11	2 (18)	3 (27)	2 (20*)	6 (60*)	4 (36)	0	5 (45)	1 (9)
Biliary papillomatosis with foci of carcinoma									
papillomatosis lesions	5	2 (40)	2 (40)	5 (100)	0	2 (40)	0	4 (80)	0
carcinomatous lesions	4**	2 (50)	2 (50)	2 (50)	1 (25)	0	0	3 (75)	0
Intrahepatic papillary cholangiocarcinoma	5	1 (20)	4 (80)	3 (60)	0	1 (20)	0	3 (60)	0
Normal liver specimens	12	0	0	0	0	1 (8)	0	4 (33)	0

*Papillary lesion was missing in one lesions due to many cuttings. **Carcinomatous lesion was not obtained in one lesion.

癌部と背景の胆管乳頭腫症との間に移行像がみられた．

Ⅲ．MUC1・MUC2・MUC3・MUC5ACの発現 (表5)

1．癌非合併胆管乳頭腫症でのMUCの発現

MUC1は上皮細胞管腔縁に発現がみられた．2病変 (18％) で部分的に，3病変 (27％) で広範囲に強く発現していた (図4)．MUC2は上皮細胞の細胞質に発現しており，2病変 (20％) で散在性に，6例 (60％) で広範に強く発現を認めた．MUC2陽性細胞の80％以上が杯細胞であり，高円柱状細胞は20％以下であった (図5)．MUC3は上皮細胞の管腔縁や細胞質に発現しており，4病変 (36％) で部分的に陽性であった．MUC5ACは，上皮細胞の管腔縁や杯細胞様細胞に発現しており，4病変 (45％) に部分的に，1病変 (9％) で広範に強く発現を認めた．

2．癌合併胆管乳頭腫症でのMUCの発現

MUC1は上皮細胞管腔縁に発現し，非癌部では2病変 (40％) で部分的に，2病変 (40％) で広範囲に発現していた．癌部では2病変 (50％) で部分的に，2病変 (50％) で広範囲に発現していた．MUC2は上皮細胞細胞質に発現がみられ，非癌部では全例5病変 (100％) で部分的に発現していた．癌部では2病変 (50％) で部分的に，1病変 (25％) で広範囲に強く発現していた．MUC3は上皮細胞の管腔縁や細胞質に発現しており，非癌部では2病変 (40％) で部分的に発現していた．癌部では発現が認められなかった．MUC5ACは上皮細胞の管腔縁や核上部細胞質に発現しており，非癌部では部分的に4病変 (80％) に発現していた．癌部では3病変 (75％) に部分的に発現がみられた．

3．乳頭状肝内胆管癌でのMUCの発現

乳頭状肝内胆管癌では，癌組織内でMUC1が部分的に発現するものが1病変 (20％)，広範な発現がみられたものが4病変 (80％) であった．その発現パターンは様々で，癌胞巣の管腔縁や癌細胞の細胞膜全周性に発現するものや癌細胞の胞体内全体，あるいは一部に発現するものがみられた．癌胞巣の管腔内にも発現がみられた．MUC2は，癌組織内で細胞質に部分的に発現するものが3病変 (60％) みられた．MUC3は1病変 (20％)

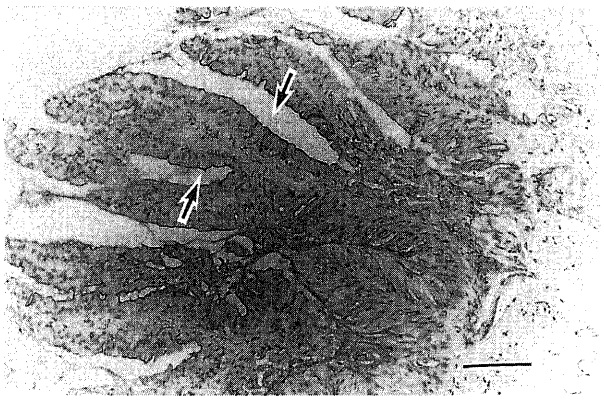

Fig. 4.　Expression of MUC1 protein in biliary papillomatosis. MUC1 protein (arrows) is detectable on the luminal surface of biliary epithelia of biliary papillomatosis. Immunostaining for MUC1 (Envision system) and hematoxylin, ×200. Scale bar, 125 μm.

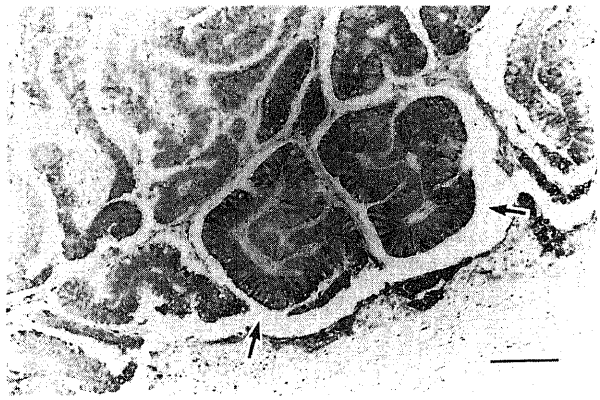

Fig. 5.　Expression of MUC2 protein in biliary papillomatosis. MUC2 protein (arrows) is detected in the supranuclear cytoplasm of biliary papillomatosis cells. Immunostaining for MUC2 (Envision system) and hematoxylin, ×200. Scale bar, 125 μm.

Table 6. Expression of mucin carbohydrate antigens in tumor cells of biliary papillomatosis and biliary papillomatosis with foci of carcinoma, papillary carcinoma of bile duct, and in epithelia of bile ducts of control livers

Diagnosis	No. of cases	No. (%) of positive lesions					
		T		Tn		STn	
		Mild staining	Marked staining	Mild staining	Marked staining	Mild staining	Marked staining
Biliary papillomatosis alone	11	3 (30*)	1 (10*)	1 (9)	1 (9)	6 (55)	4 (36)
Biliary papillomatosis with foci of carcinoma							
papillomatosis lesions	5	2 (40)	0	1 (20)	3 (60)	2 (40)	3 (60)
carcinomatous lesions	4**	1 (25)	0	0	3 (75)	1 (25)	3 (75)
Intrahepatic papillary cholangiocarcinoma	5	4 (80)	1 (20)	2 (40)	3 (60)	2 (40)	3 (60)
Normal liver specimens	12	10 (83)	0	1 (8)	1 (8)	1 (8)	0

* Papillary lesion was missing in one lesions due to many cutting. ** Carcinomatous lesion was not obtained in one lesion.

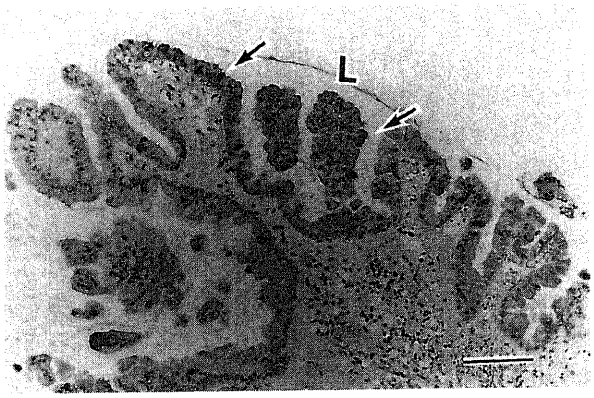

Fig. 6. Expression of Sialosyl Tn antigen in biliary papillomatosis.
Sialosyl Tn antigen (arrows) is expressed in the cytoplasm of some of biliary papillomatosis cells. L, bile duct lumen.
Immunostaining for sialosyl Tn (Envision system) and hematoxylin, × 200. Scale bar, 125 μm.

でのみ，上皮細胞の管腔縁や細胞質で部分的に発現がをみられた．MUC5ACは上皮細胞の管腔縁や杯細胞様細胞に発現しており，3病変 (60％) に部分的に発現がみられた．

4．正常剖検肝でのMUCの発現

MUC1，MUC2は大型肝内胆管で陰性であった．MUC3は上皮細胞の管腔縁や細胞質に発現し，1病変 (8％) でのみ部分的に発現をみた．MUC5ACは，胆管附属腺の細胞質に発現しており，4病変 (33％) に部分的に発現が認められた．

Ⅳ．糖鎖抗原 (T抗原，Tn抗原，シアリルTn抗原)の発現 (表6)

1．癌非合併胆管乳頭腫症での糖鎖抗原の発現

T抗原は3病変 (30％) で上皮の核上部の細胞質に部分的に発現がみられ，1病変 (10％) で核上部細胞質に封入体様の強発現がみられた．Tn 抗原は上皮の細胞質に発現しており，1病変 (9％) で部分的に陽性，1病変 (9％) でびまん性に強陽性であった．シアリルTn抗原は細胞質に発現しており，6病変 (55％) で部分的に陽性，4病変 (36％) でびまん性に強陽性であった (図6)．

2．癌合併胆管乳頭腫症での糖鎖抗原の発現

Table 7. Expression of p53 protein and WAF1 protein in tumor cells of biliary papillomatosis and biliary papillomatosis with foci of carcinoma and intrahepatic papillary cholangiocarcinoma

Diagnosis	(Case number)	Immunohistochemical expression		ISH
		p53	WAF1	hTR
Biliary papillomatosis alone	A (1)	−	−	−
	B (2)	−	ND	−
	C (2)	−	ND	−
	D (3)	+	−	−
	E (4)	−	−	−
	F (4)	−	−	+
	G (4)	−	−	−
	H (4)	+	−	−
	I (5)	+	−	−
	J (6)	+++	−	−
	K (7)	−	−	−
Biliary papillomatosis with foci of carcinoma				
papillomatosis lesions	L (1)	+	−	−
	M (2)	−	−	−
	N (3)	+	−	−
	O (4)	−	−	+
	P (4)	−	−	+
carcinomatous lesions	L (1)	+	−	−
	M (2)	+	−	−
	N (3)	NA	NA	−
	O (4)	+	−	+
	P (4)	+	−	+
Intrahepatic papillary cholangiocarcinoma	1	+++	+	−
	2	++	−	+
	3	+	−	−
	4	+++	−	−
	5	−	−	+

NA, not available; not done; ISH, in situ hybrydization; hTR, human telomerase RNA.
Semiquantitative evaluation of positive cells, −, ～10%; +, 10～50%; ++, 50～75%; +++, 75～100%..

非癌部ではT抗原は，上皮の核上部の細胞質に発現しており，2病変 (40％) で部分的に陽性であった．Tn 抗原は上皮の細胞質に発現しており，1病変 (20％) で部分的に陽性，3病変 (60％) でびまん性に強陽性であった．シアリルTn抗原は細胞質に発現しており，2病変 (40％) で部分的に陽性，3病変 (60％) でびまん性に強陽性であった．

癌部では，T抗原は上皮の核上部の細胞質に発現しており，1病変 (25％) で部分的に陽性であった．Tn 抗原は3病変 (75％) で強く上皮の細胞質に発現がみられた．シアリルTn抗原は細胞質に発現がみられ，1病変 (25％) で部分的に陽性，3病変 (75％) ではびまん性に強陽性であった．

3．乳頭状肝内胆管癌での糖鎖抗原の発現

T抗原は全ての病変 (100％) で上皮の核上部の細胞質に発現し，1病変 (20％) では核上部細胞質に封入体様に強く発現がみられた．Tn 抗原は上皮の細胞質に発現を見，2病変 (40％) で部分的に陽性，3病変 (60％) でびまん性に強陽性であった．シアリルTn抗原は細胞質に発現が認められ，すべての病変 (100％) で陽性であり，内3病変 (60％) で強陽性であった．

4．正常剖検肝での糖鎖抗原の発現

Tn 抗原とシアリルTn抗原は大型の肝内胆管にはほとんど発現が認められなかったが，T抗原は，10例 (83％) で部分的に発現が認められた．

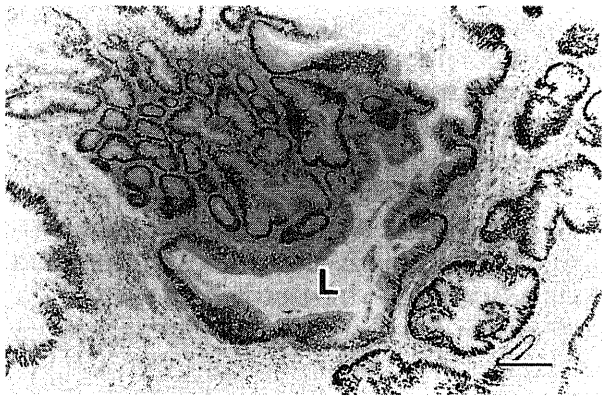

Fig. 7.　Expression of p53 in biliary papillomatosis.
p53 is expressed in the nuclei of some of biliary papillomatosis cells. L, bile duct lumen.
Immunostaining for p53 and hematoxylin, × 200.
Scale bar, 125 μm.

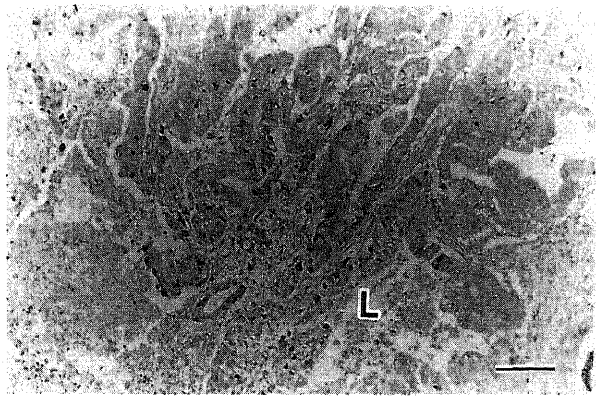

Fig. 8.　Expression of WAF1 in intrahepatic cholangiocarcinoma.
WAF1 is expressed in the nuclei of cholangiocarcinoma cells. L, bile duct lumen.
Immunostaining for WAF1 and hematoxylin, × 200.
Scale bar, 125 μm.

Table 8. Proliferating cell nuclear antigen labeling index (PCNA-L1) in biliary papillomatosis alone, biliary papillomatosis with foci of carcinoma, intrahepatic papillary cholangiocarcinoma, hepatolithiasis with or without dysplasia and bile ducts of normal liver

Diagnosis	n	PCNA-L1
Biliary papillomatosis alone	9*	3.9±1.9
Biliary papillomatosis with foci of carcinoma		
papillomatosis lesions	5	3.9±2.2
carcinomatous lesions	4**	9.4±3.2
Intrahepatic papillary cholangiocarcinoma	5	24.3±5.6
Intrahepatic hepatolithiasis		
Large bile duct without dysplasia	10	1.7±3.0
Large bile duct without dysplasia	10	2.3±2.5
Large bile ducts of Normal liver	12	0.67±0.71

* Papillary lesion was missing in two lesions due to many cuttings.
** Carcinomatous lesion was not obtained in one lesion.
*** $p<0.05$. ****$p<0.001$.

Ⅴ．p53蛋白，WAF1の発現（表7）

p53蛋白は増殖上皮細胞の核に発現して，癌非合併胆管乳頭腫症11病変中4病変（36.3％），癌合併胆管乳頭腫症の良性部位では5病変中2病変（40％），癌合併胆管乳頭腫症の良性部位では4病変中4病変（100％），肝内乳頭状胆管癌5病変中4病変（80％）で陽性であった（図7）．癌化に伴い陽性細胞数が増加し染色性も増強する傾向が認められた．肝内結石症20症例，正常肝12症例は陰性であった．p53発現とWAF1発現の関連を表7に示す．WAF1の発現はp53陽性の4例の乳頭状肝内胆管癌中1例（25％）にみられた（図8）．p53蛋白陽性例の殆どがWAF1陰性であった．p53蛋白とWAF1の発現に統計的に有意な関連性は認められなかった．

Ⅵ．PCNAによる細胞増殖活性の測定

胆管乳頭腫症例を用いて細胞増殖活性を検討した（表8）．PCNA抗原は非癌非異型性胆管粘膜上皮，胆管異型上皮や胆管癌の核に種々の程度に発現がみられた（図9）．

PCNA発現率は正常肝の胆管上皮では0.67％であり，癌非合併胆管乳頭腫症では3.9％であり，癌非合併胆管乳頭腫症で発現が有意に高率であった（$p < 0.001$）．癌合併胆管乳頭腫症の良性部位では3.9％，癌合併胆管乳頭腫症の癌部では9.4％であり，癌部において発現が有意に高率であった（$p < 0.05$）．肝内乳頭状胆管癌で24.3％で陽性であり，癌合併胆管乳頭腫症の癌部よりも有意に高率であった（$p < 0.05$）．また肝内結石症の異型を伴わない胆管上皮では1.7％，異型を伴う胆管上皮では2.3％の発現率であり，腫瘍の癌化に伴って増殖活性が増加する傾向が認められた．

Fig. 9. Expression of PCNA in biliary papillomatosis.
PCNA is expressed in the nuclei of some of biliary papillomatosis cells. L, bile duct lumen.
Immunostaining for PCNA and hematoxylin, ×200.
Scale bar, 125 μm.

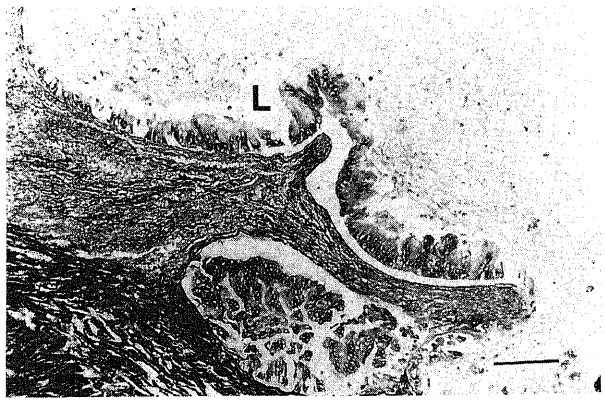

Fig. 10. Expression of human telomerase RNA(hTR) in biliary papillomatosis.
hTR is expressed in the nuclear membrane of some of biliary papillomatosis cells.
L, bile duct lumen. in situ hybridization for hTR, ×200.
Scale bar, 125 μm.

Ⅶ．ISH法によるテロメラーゼRNAの検出

癌非合併胆管乳頭腫症の11病変中1病変（9％）（図10），癌合併胆管乳頭腫症の良性部位の5病変中2病変（40％），癌合併胆管乳頭腫症の癌部の4病変中2病変（50％），肝内乳頭状胆管癌の5病変中2病変（40％）においてhTRのシグナルが検出された（表7）．癌合併胆管乳頭腫症例の癌部で陽性を示した病変は，非癌部も陽性であった．hTRは異型細胞や癌細胞の主に核膜に発現がみられ，一部では核周囲の細胞質にも軽度の発現がみられた．正常肝，肝内結石症の異型を伴わない胆管上皮，および異型を伴う胆管上皮ではhTRの発現は認められなかった．

考　　察

本研究では稀な疾患である胆管乳頭腫症の病理形態学的特徴を検討し，MUC1，MUC2，MUC3，MUC5AC，糖鎖抗原（T抗原，Tn抗原，シアリルTn抗原），癌遺伝子関連蛋白（p53，WAF1），PCNAの発現，およびテロメラーゼRNAの発現と病理学的意義との関連性を検討した．

病理学的検討から，胆管乳頭腫症は高年の男女に好発し悪性転化への過程を歩む疾患であることが示唆された．胆管乳頭腫症のみの乳頭状病変は，胆管系のなかで局所的あるいは多発局所的な発生を示した．胆管乳頭腫症に合併した腺癌は胆管系に沿って様々な拡がりを示し，浸潤や転移を示すものも認められた．またその病変の拡がりは肝の両葉にまたがっていた．これらの所見は以前の報告例と一致する[15)～18)]．組織学的に胆管乳頭腫症の病変はいくつかの型に分類された．構造的には乳頭状型，絨毛状型，管状型あるいはその混合型の4型に分類された．また増殖上皮の細胞形態から，基底膜側に沿った核をもつ円柱状の細胞で淡明あるいは軽度好酸性の細胞質をもつ胆管上皮型，または幽門腺に似通った形態をしめす幽門腺型の2型に分類された．後者は胆管樹における化生性の変化が示唆された．パネート細胞を伴う腸上皮化生も一部に認められた．胆管上皮型は癌合併胆管乳頭腫症5病変中5病変（100％）を占め癌と関連しているものが多かった．一方幽門腺型は癌合併胆管乳頭腫症ではみられず，癌非合併胆管乳頭腫症の11病変中3病変（27.3％）にみられ，癌との関連性が低い傾向がみられた．幽門腺型の胆管乳頭腫症は悪性転化しにくいことが示唆されるが，症例数が少なく統計的評価は困難であった．

現在，MUCの解析がすすみ，9種の異なるタイプの遺伝子（MUC1～4，5AC，5B，6～8）が同定されている[19)～24)]．MUCは膜型と分泌型に分類される．MUC1は正常乳腺や膵の導管上皮に発現する膜貫通型のMUCとして粘膜表層上皮や腺上皮に分布し，さらに分泌型のMUCとして管腔内へも分泌される．その他のMUCはいずれも分泌型であり，MUC2は大腸粘膜上皮に発現するムチンコア蛋白[11),25)～26)]，MUC5AC，MUC6は胃における主要な分泌型ムチンコア蛋白であり，MUC5ACは胃底部や胃前庭部の表層上皮細胞に，MUC6は胃底腺や胃幽門腺

の腺頸部の細胞に発現する[13),27)~29)].

最近，MUCの発現は個体発生と関連することが明らかになり，また腫瘍の生物学的特徴との関連性も注目されている．特にMUC1とMUC2の発現は発癌や腫瘍の浸潤形態，またその悪性度と関係することが大腸，胃，膵などで報告されている[26),30)~37)].

今回MUC1は胆管乳頭腫症で高頻度に発現がみられたが，癌合併胆管乳頭腫症や乳頭状肝内胆管癌ではより高頻度の発現が認められた．MUC1は正常の大型肝内胆管では発現はみられなかった．胆管系においてMUC1は悪性転化と進展に関連したMUCの一亜型とされている[38)~39)]．組織学的に悪性像を認めない胆管乳頭腫症においてもMUC1発現上皮にはすでに悪性化が始まっていることが示唆される．

MUC2の発現は特に胆管乳頭腫症において高頻度で強い染色性を示した．対照的に乳頭状肝内胆管癌や胆管乳頭腫症の癌部ではMUC2の発現は目立たなかった．これらの所見は乳頭状腫瘍でのMUC1の発現パターンと相反するものであった．

最近，Sakamotoら[40)]は胃癌でのMUC1，MUC2，シアリルTn抗原の発現パターンを検討し，MUC1は若年者の胃癌で検出され，予後不良のサインとして有用であるが，MUC2やシアリルTn抗原は予後とは直接関連せず，むしろ癌の高分化度や細胞形態と関連したと報告している．Osakoら[35)]やYonezawaら[41)]は予後の悪い浸潤性膵管癌では全例にMUC1の発現を認め，比較的予後の良い膵管内乳頭腺癌ではMUC1の発現は認められなかったと述べている．一方，MUC2では逆に浸潤性膵管癌では発現せず，膵管内乳頭腺癌で高度の発現を認めたとしている．このことからYonezawaら[41)]は，MUC2の発現は癌の進展に対し内因的なバリアーとして働いているのではないかと推測している．Yamashitaら[42)]は，MUC1は特に予後の悪い浸潤性の胆管癌で発現し，MUC2は比較的予後の良い非浸潤性の胆管嚢胞状腺癌に発現すると報告している．またSasakiら[43)]は，MUC1は低分化型の肝内胆管癌の殆ど全ての症例に発現し，一方MUC2は，肝内胆管癌の中でも高分化型に高頻度に発現すると報告している．Yamashitaら[42)]やYonezawaら[41)]の見解が胆管乳頭腫症にも当てはまるならば，胆管乳頭腫症はMUC1MUC2の発現パターンからは，非浸潤性胆管嚢胞状腺癌に近い比較的予後の良い病変に相当すると考えられる．

MUC3は胆管乳頭腫症，癌合併胆管乳頭腫症，乳頭状胆管癌のいくつかの症例で発現がみられた．またMUC5ACも胆管乳頭腫症，癌合併胆管乳頭腫症，乳頭状胆管癌のいくつかの症例で発現がみられた．MUC5ACは正常の胃の表層上皮細胞と早期胃癌に発現し，その発現率は進行胃癌では減少すると報告されている[13)]．しかし今回の研究では，胆管乳頭腫および胆管癌病変でMUC3とMUC5ACの発現差は認められなかった．

ムチンの糖鎖のほとんどはO-グリコシド結合によりN-アセチルガラクトサミンとセリン，スレオニンの水酸基との結合でコアタンパク質に結合している．これら糖鎖抗原に対する単クローン抗体は癌関連糖鎖抗原の研究に汎用されてきており，血液型抗原に代表される末梢の糖鎖に抗原性を有するものや，T，Tnのような母核構造およびそれらにシアル酸が結合したシアリルTn，シアリルTのような抗原がある．これらの抗原は，自らの糖鎖が短くなることでも抗原性が生ずる．これらの露出したエピトープが肺癌，乳癌，結腸癌，膵癌由来の上皮細胞株の細胞膜に見いだされている[44)~46)]．強い抗原性にはTnやシアリルTn抗原のクラスター構造が必須である．不完全に合成された糖鎖とそのシアリル化された糖鎖の機能は未解明のままであるが，多くの臨床的研究が，これらの抗原の存在と長期生存率との間に明確な相関関係があることを示している[44)~46)]．ムチン糖蛋白の異所性のグリコシル化はシアリルTn抗原の発現を引き起こし，不完全なグリコシル化がT抗原やTn抗原の発現をもたらすとされている[45)~47)]．今回の研究では，T抗原は多くの症例の正常の肝内胆管でも局所的に発現がみられたが，Tn抗原やシアリルTn抗原の発現は稀であった．Tn抗原/シアリルTn抗原のびまん性の強発現は，癌非合併胆管乳頭腫症ではそれぞれ9％/36％，癌合併胆管乳頭腫症の良性部位で60％/60％，癌合併胆管乳頭腫症の癌部で75％/75％といずれも癌化に伴って高頻度になる傾向がみられた．乳頭状肝内胆管癌では強陽性は60％/60％であったが，5病変全てが陽性であった．胆管乳頭腫症におけるTn抗原とシアリルTn抗原の存在から，異所性のグリコシル化が既に胆管乳頭腫症のムチンで起こっていることが示唆された．Tn抗原やシアリルTn抗原は膵管内腺癌を含む悪性腫瘍において発現している[44)]．胆管乳頭腫症におけるムチン糖鎖抗原の発現率は正常と癌のほぼ中間に属することから，境界性あるいは低悪性度の腫瘍との位置づけが可能であると考えられる．加えて，Tn抗原やシアリルTn抗原の発現は，癌を合併しない胆管乳頭腫症では局所的であったが，癌合併胆管乳頭腫や乳頭状肝内胆管癌では広範であった．ムチンの異所性あるいは不完全なグリコシル化が胆管上皮細胞の悪性度に相関して増強することが示唆された．

野性型p53とWAF-1は細胞周期の統制と恒常性に重要な核蛋白であり，これらの蛋白は生理的な状態でも低レベルに核に存在する．WAF-1遺伝子蛋白は正常細胞のサイクリン，サイクリン依存性キナーゼ (cyclin dependent kinase, CDK)，PCNAの複合体中に認められ，ＣＤＫ活性の一般的な抑制を示す．遺伝子変異によるｐ53の不活化と安定化，または発癌ウイルスや発癌細胞蛋白の不活化が，生理学的なチェックポイントなしに細胞周期を通して，選択的な癌細胞の成長促進を引き起こす．いずれの状態でもｐ53蛋白は核に出現し，免疫組織学的手技により検出可能となる[48)49)]．ワイルドタイプp53の発現は，他の分子との複合体形成や，p53遺伝子変異が下流にあるWAF1に代表される効果遺伝子をフィードバックする能力を失わさせる非機能的な要因，またはｐ53がDNA損傷状態で活性化するという機能的な要因によると考えられる．上記の可能性を調査するには正確な分子生物学的研究が必要であり，ｐ53の一般的な変化と同様にｐ53遺伝子産物の過剰発現について調べることが要求される．今回癌遺伝子関連蛋白の検討では，p53の遺伝子変異により核に蓄積された蛋白を免疫組織化学的に同定したが，胆管乳頭腫症の11病変中4病変 (36％)，癌合併胆管乳頭腫症の良性部位で5病変中2病変 (40％)，癌合併胆管乳頭腫症の悪性部位で4病変全て (100％)，乳頭状肝内胆管癌5病変中4病変 (80％) にｐ53蛋白 (DO-7)発現を見，癌化に伴って陽性率は増加し，個々の病変における陽性細胞の割合も増加する傾向が認められた．p53蛋白は他の分子と複合体を形成することで安定化，さらに不活化され，免疫組織化学的に検出されうるレベルまで増加し，p53抗体 (DO7)にて同定されると考えられる．今回の研究では，WAF1は乳頭状肝内胆管癌5例中1例 (20％)にのみ同定されたが，同症例はｐ53蛋白の免疫染色でも強陽性であった．Furuboら[50)]は，肝内胆管癌16例のWAF1陽性症

例中13例でp53蛋白が同定されたとし，この所見は肝内胆管癌症例においてWAF1とp53が相関することを示唆すると報告している．WAF1などのp53の下流に位置する効果遺伝子産物がp53蛋白新生を促進している可能性が示唆された．また，変異p53蛋白が核に蓄積され，他のp53下流の効果遺伝子産物と複合体を形成することでいくらかの転写活性が保たれるといわれている[51]．p53蛋白の過剰発現はアポトーシスへの抵抗と関連していると考えられ[52)53)]，アポトーシスと細胞動態の異常調節は胆管細胞の悪性転化と進展を促進するものと考えられる．

Harnoisら[54]はBcl-2の過剰発現によるアポトーシスへの抵抗が肝内胆管癌の特徴であると報告し，これは細胞障害性または細胞保護性に働く胆管成分の量，組成，代謝の障害によってもたらされる細胞内伝達経路の変化により仲介されると考えられている[55]．今回の研究でみられたp53の変化は胆管組成の変化がトリガーとなっているのかもしれない．胆管乳頭腫症や肝内胆管癌におけるp53の蛋白レベル，遺伝子レベルでの変化は，胆管の異型性の増加と浸潤性の獲得に対応していると考えられた．

今回の研究で，PCNAの免疫染色から，胆管乳頭腫症の腫瘍細胞が正常胆管と比べて，比較的高い細胞増殖活性をもつことが示された．また癌合併胆管乳頭腫症ではより高度に，乳頭状肝内胆管癌ではさらに高度の増殖活性が示された．Teradaら[56]は，以前に胆管の異型上皮細胞の細胞増殖活性は，過形成と癌の中間を示すと報告している．胆管乳頭腫症は異型上皮と癌の中間の増殖活性を示しており，細胞増殖活性の点からも，境界性あるいは低悪性度の腫瘍と位置づけるのが妥当と考えられた．

テロメラーゼ活性は主にPCRに基づくテロメリックリピートの増幅プロトコール (telomeric repeat amplification protocol, TRAP) アッセイ法によって示される[57]．しかしながら，TRAPアッセイは，組織内でテロメラーゼを発現している正確な細胞のタイプを区別するのには利用できない．人のテロメラーゼはhTRとテロメラーゼ蛋白コンポーネントからなり別の遺伝子によってコードされている[58)~60)]．hTRはテロメリックリピートの新生のためのテンプレートとして用いられ，テロメラーゼによるテロメアの伸長のために必要であるので，テロメラーゼ活性がhTRの発現と関連して陽性であることは妥当なことである[59)61)]．テロメラーゼのISHでの検討では，hTRのシグナルは，胆管乳頭腫症を含むいくつかの症例で検出された (表7)．癌非合併胆管乳頭腫症に最も高率に発現しており，次いで癌合併胆管乳頭腫症，乳頭状肝内胆管癌の順であった．テロメラーゼ活性が細胞の不死化の本質であることはよく知られており[62)63)]，胆管乳頭腫症の病変の一部でhTRのシグナルが同定されたことは興味深い．しかしながら個々の疾患群で発現率に有意な差は認められなかった．これは胆管乳頭腫が稀な疾患であり，収集した検体がホルマリン固定後長期間を経ていたり，RNaseによってRNAの破壊と減少がおこり，hTRの検出を困難にしたことも一因と考えられる．一方，最近培養腫瘍細胞を用いた検討で，テロメラーゼ活性なしにテロメア長が保たれるという報告があり[64]，テロメラーゼ非依存性の腫瘍化メカニズムや，まだ同定されていないテロメア長依存性の機序が存在する可能性も考えられる[65]．今回のhTRの発現率が，これらの病変の不死化を正確に反映しているかどうかは疑問が残るが，少なくとも胆管乳頭腫症の一部の症例において，細胞の不死化のスイッチが押されたことは間違いないと考えられる．

以上より，胆管乳頭腫が悪性化の潜在力を有する境界病変であることは疑いない．形態学的検討に加えて生物学的悪性度も考慮した診断が要求されると同時に，個々の病態に適応した詳細な治療法の選択が望まれる．

結　　論

胆管乳頭腫症，癌合併胆管乳頭腫症，乳頭状肝内胆管癌，肝内結石症例を用い，胆管乳頭腫症から胆管癌への癌化の過程をムチンコア蛋白，糖鎖抗原，癌遺伝子関連蛋白，細胞増殖活性抗原の発現およびテロメラーゼの観点から免疫組織化学およびISH法で検討し以下の結論を得た．

1．胆管乳頭腫症は高年の男女に好発する悪性転化への過程を歩む疾患であることが示唆された．組織学的に胆管乳頭腫症の病変は，構造的には，乳頭状型，絨毛状型，管状型あるいはその混合型の4型に分類された．また増殖上皮の細胞形態から，基底膜側に沿った核をもつ円柱状の細胞で淡明あるいは軽度好酸性の細胞質をもつ胆管上皮型，または幽門腺に似通った形態をしめす幽門腺型の2型に分類された．

2．MUC1は，非癌非異型性胆管上皮では発現がなく，癌非合併胆管乳頭腫症，癌合併胆管乳頭腫症，乳頭状肝内胆管癌の順に高率に発現がみられた．その内癌合併胆管乳頭腫症では良性部位よりも癌部で高率な発現がみられた．MUC1の発現は胆管上皮の癌化に関連する現象であることが示唆された．

3．MUC2は癌非合併胆管乳頭腫症，癌合併胆管乳頭腫症，乳頭状肝内胆管癌にみられ，癌細胞や異型上皮における杯細胞への分化，腸型の表現型を示すと考えられた．さらに，乳頭状胆管癌でのMUC2発現率は癌合併胆管乳頭腫症および非癌合併胆管乳頭腫症と比べ低率で，癌の拡がりとは負の相関を示した．乳頭状胆管腫瘍においてMUC2発現で示される腸型の表現型は腫瘍化の過程で出現し，癌化の進行に伴い減少することが明らかとなった．

4．Tn抗原，シアリルTn抗原は非癌非異型性胆管上皮では発現がなく，癌非合併胆管乳頭腫症，癌合併胆管乳頭腫症，乳頭状肝内胆管癌の順に高率に発現がみられた．そのうち癌合併胆管乳頭腫症では良性部位よりも癌部で高率な発現がみられた．Tn抗原，シアリルTn抗原の発現は胆管上皮の癌化に関連する現象であることが示唆された．

5．p53蛋白は，非癌非異型性胆管上皮では発現がなく，癌非合併胆管乳頭腫症，癌合併胆管乳頭腫症，乳頭状肝内胆管癌の順に高率に発現がみられた．胆管乳頭腫症では，p53は非癌部より癌部で発現が亢進した．p53の発現は胆管上皮の癌化に関連する現象であることが示唆された．

6．PCNAによる細胞増殖活性は，正常胆管，肝内結石症非異型胆管上皮，肝内結石症異型胆管上皮，癌非合併胆管乳頭腫症，癌合併胆管乳頭腫症，乳頭状肝内胆管癌の順に発現率が上昇した．胆管乳頭腫症の腫瘍細胞が正常胆管や肝内結石症の胆管と比べて，より高い細胞増殖活性をもつことが示唆された．

7．hTRの発現は，癌非合併胆管乳頭腫症，癌合併胆管乳頭腫症，乳頭状肝内胆管癌の順に高率に発現する傾向がみられた．

以上より，非癌非異型胆管上皮からの乳頭状腫瘍の発生および浸潤増殖過程でMUC1，Tn抗原，シアリルTn抗原，p53蛋

白，PCNA，hTRの発現が深く関連していることが示された．MUC2は胆管上皮の腫瘍化の過程に関連している可能性があると考えられた．

謝　　辞

稿を終えるに臨み，直接御指導，御校閲を賜りました恩師　病理学第二講座中沼安二教授に深謝いたします．また，本研究に貴重な御意見を賜りました外科学第一講座　渡辺洋宇教授に感謝いたします．本研究に御協力，御助言を戴きました，金沢大学医学部病理学第二講座の諸先生に厚く御礼申し上げます．また金沢大学外科学第一講座の諸先生，さらに胆管乳頭腫材料収集に御協力を賜りました，東北労災病院外科，黒部市民病院病理部，厚生連高岡病院病理部，岐阜県立多治見病院消化器内科，金沢大学癌研究所附属病院内科，福井済生会病院外科，大阪労災病院外科，鳥取赤十字病院外科，島根医科大学第一外科，香川医科大学病理学教室，長崎大学第二外科，久留米大学第一病理学教室の諸先生方にも深く感謝いたします．なお，本論文の一部は，第35回日本肝癌研究会（京都，1999）で発表した．

文　　献

1）寺田忠史，中沼安二．肝内胆管乳頭腫症．肝・胆道系症候群－その他の肝・胆道系疾患を含めて－　肝臓編（上巻），411-413頁，日本臨床社，大阪，1995

2）常山幸一，中沼安二．胆管乳頭腫症．肝・胆道系症候群－その他の肝・胆道系疾患を含めて－　肝外胆道編，81-84頁，日本臨床社，大阪，1996

3）岡山安孝，後藤和夫，野口良樹，松葉周三，神谷泰隆，大原弘隆，林弘太郎，白木茂博，宮治真，武内俊彦．一部癌化を示した多発胆管腺腫（biliary papillomatosis）の1例．胆道　2: 89-95, 1988

4）川畑康成，矢野誠司，大石達郎，角　昭一郎，仁尾義則，田村勝洋．胆管乳頭腫症からの癌化が考えられた胆管癌の1例．日臨外会誌　59: 784-789

5）秋本弘治，小山裕文，長嶋英幸，松代隆．癌化を伴った胆道papillomatosisの1例．日消病会誌　83: 263

6）Sabattini E, Bisgaard K, Ascani S, Poggi S, Piccioli M, Ccccarclli C, Picri F. The EnVision++ system: a new immunohistochemical method for diagnosis and research. Critical comparison with the APAAP, ChemMate, CSA, LABC, and SABC techniques. J Clin Pathol 51: 506-511, 1998

7）Siddiqui J, Abe M, Hayes D, Shani E, Yunis E, Kufe D. Isolation and sequencing of a cDNA coding for the human DF3 breast carcinoma-associated antigen. Proc Natl Acad Sci U S A 85: 2320-2323, 1988

8）Kufe D, Inghirami G, Abe M, Hayes D, Justi Wheeler H, Schlom J. Differential reactivity of a novel monoclonal antibody (DF3) with human malignant versus benign breast tumors. Hybridoma 3: 223-232, 1984

9）Abe M, Kufe D. Characterization of cis-acting elements regulating transcription of the human DF3 breast carcinoma-associated antigen (MUC1) gene. Proc Natl Acad Sci USA 90: 282-286, 1993

10) Sekine H, Ohno T, Kufe DW. Purification and characterization of a high molecular weight glycoprotein detectable in human milk and breast carcinomas. J Immunol 135: 3610-3615, 1985

11) Blank M, Klussmann E, Kruger Krasagakes S, Schmitt Graff A, Stolte M, Bornhoeft G, Stein H, Xing PX, McKenzie IF, Verstijnen CP. Expression of MUC2-mucin in colorectal adenomas and carcinomas of different histological types. Int J Cancer 59: 301-306, 1994

12) Xing PX, Prenzoska J, Layton GT, Devine PL, McKenzie IF. Second-generation monoclonal antibodies to intestinal MUC2 peptide reactive with colon cancer. J Natl Cancer Inst 84: 699-703, 1992

13) Reis CA, David L, Neielsen PA, Clausen H, Mirgorodskaya K, Roepstorff P, Sobrinho-Simoes M. Immunohistochemical study of MUC5AC expression in human gastric carcinomas using a novel monoclonal antibody. Int J Cancer 74: 112-121, 1997

14) Shi SR, Key ME, Kalra KL. Antigen retrieval in formalin-fixed, paraffin-embedded tissues: an enhancement method for immunohistochemical staining based on microwave oven heating of tissue sections. J Histochem Cytochem 39: 741-748, 1991

15) Helpap B. Malignant papillomatosis of the intrahepatic bile ducts. Acta Hepato-gastroenterol 24: 419-425, 1977

16) Neumann RD, LiVolsi VA, Rosenthal NS, Burrell M, Ball TJ. Adenocarcinoma in biliary papillomatosis. Gastroenterology 70: 779-782, 1976

17) Ohta H, Yamaguti Y, Yamakawa O, Watanabe H, Satomura Y, Motoo Y, Okai T. Biliary papillomatosis with the point mutation of K-ras gene arising in congenital choledochal cyst. Gastroenterology 105: 1209-1212, 1993

18) Gendler SJ, Spicer AP. Epithelial mucin gene. Annu Rev Physiol 57: 607-634, 1995

19) Gendler SJ, Lancaster CA, Taylor-Papadimitriou J, Duhig T, Peat N, Burchell J, Pemberton L, Lalani EN, Wilson D. Molecular cloning and expression of human tumor-associated polymorphic epithelial mucin. J Biol Chem 265: 15286-15293, 1990

20) Gum JR, Byrd JC, Hicks JW, Toribara NW, Lamport DT, Kim YS. Molecular cloning of human intestinal mucin cDNAs. Sequence analysis and evidence for genetic polymorphism. J Biol Chem 264: 6480-6487, 1989

21) Gum JR, Hicks JW, Swallow DM, Lagace RL, Byrd JC, Lamport DT, Siddiki B, Kim YS. Molecular cloning of cDNAs derived from a novel human intestinal mucin gene. Biochem Biophys Res Commun 171: 407-415, 1990

22) Porchet N, Dufosse J, Audie JP, Duperat VG, Perini JM, Nguyen VC, Degand P, Aubert JP. Structural features of the core proteins of human airway mucins ascertained by cDNA cloning. Am Rev Respir Dis 144: S15-18, 1991

23) Toribara NW, Roberton AM, Ho SB, Kuo WL, Gum E, Hicks JW, Gum JR, Jr., Byrd JC, Siddiki B, Kim YS. Human gastric mucin. Identification of a unique species by expression cloning. J Biol Chem 268: 5879-5885, 1993

24) Bobek LA, Tsai H, Biesbrock AR, Levine MJ. Molecular cloning, sequence, and specificity of expression of the gene encoding the low molecular weight human salivary mucin (MUC7). J Biol Chem 268: 20563-20569, 1993

25) Chang SK, Dohrman AF, Basbaum CB, Ho SB, Tsuda T, Toribara NW, Gum JR, Kim YS. Localization of mucin (MUC2 and MUC3) messenger RNA and peptide expression in human

normal intestine and colon cancer. Gastroenterology 107: 28-36, 1994

26) Ajioka Y, Allison LJ, Jass JR. Significance of MUC1 and MUC2 mucin expression in colorectal cancer. J Clin Pathol 49: 560-564, 1996

27) De Bolos C, Garrido M, Real FX. MUC6 apomucin shows a distinct normal tissue distribution that correlates with Lewis antigen expression in the human stomach. Gastroenterology 109: 723-734, 1995

28) Ho SB, Roberton AM, Shekels LL, Lyftogt CT, Niehans GA, Toribata NW. Expression cloning of gastric mucin complementary DNA and localization of mucin gene expression. Gastroenterology 109: 735-747, 1995

29) Ho SB, Shekels LL, Toribara NW, Kim YS, Cherwitz DL, Niehans GA. Mucin gene expression in normal, preneoplastic, and neoplastic human gastric epithelium. Cancer Res 55: 2681-2690, 1995

30) Nakamori S, Ota DM, Cleary KR, Shirotani K, Irimura T. MUC1 mucin expression as a marker of progression and metastasis of human colorectal carcinoma. Gastroenterology 106: 353-361, 1994

31) Ho SB, Niehans GA, Lyftogt C, Yan PS, Cherwitz DL, Gum ET, Dahiya R, Kim YS. Heterogeneity of mucin gene expression in normal and neoplastic tissues. Cancer Res 53: 641-651, 1993

32) Sasaki M, Nakanuma Y. Expression of mucin core protein of mammary type in primary liver cancer. Hepatology 20: 1192-1197, 1994

33) Lalani EN, Berdichevsky F, Boshell M, Shearer M, Wilson D, Stauss H, Gendler SJ, Taylor-Papadimitriou J. Expression of the gene coding for a human mucin in mouse mammary tumor cells can affect their tumorigenicity. J Biol Chem 266: 15420-15426, 1991

34) Hudson MJ, Stamp GW, Hollingsworth MA, Pignatelli M, Lalani EN. MUC1 expressed in PanC1 cells decreases adhesion to type 1 collagen but increases contraction in collagen lattices. Am J Pathol 148: 951-960, 1996

35) Osako M, Yonezawa S, Siddiki B, Huang J, Ho JJ, Kim YS, Sato E. Immunohistochemical study of mucin carbohydrates and core proteins in human pancreatic tumors. Cancer 71: 2191-2199, 1993

36) Yonezawa S, Byrd JC, Dahiya R, Ho JJ, Gum JR, Griffiths B, Swallow DM, Kim YS. Differential mucin gene expression in human pancreatic and colon cancer cells. Biochem J 276: 599-605, 1991

37) Dahiya R, Kwak KS, Byrd JC, Ho S, Yoon WH, Kim YS. Mucin synthesis and secretion in various human epithelial cancer cell lines that express the MUC-1 mucin gene. Cancer Res 53: 1437-1443, 1993

38) Albores Saavedra J, Henson DE, Sobin LH. Histological Typing of Tumours of the Gallbladder and Extrahepatic Bile Ducts. World Health Organization International Histological Classification of Tumours. 2 nd ed, 7-13, Springer-Verlag, Berlin Heidelberg, 1991

39) Albores Saavedra J, Henson DE, Sobin LH. The WHO Histological Classification of Tumors of the Gallbladder and Extrahepatic Bile Ducts. A commentary on the second edition. Cancer 70: 410-414, 1992

40) Sakamoto H, Yonezawa S, Utsunomiya T, Tanaka S, Kim YS, Sato E. Mucin antigen expression in gastric carcinoma of young and old adult. Hum Pathol 28: 1056-1065, 1997

41) Yonezawa S, Sueyoshi K, Nomoto M, H. K, Nagata K, Arimura Y, Tanaka S, Michael A. MUC2 gene expression is found in noninvasive tumors but not in invasive tumors of the pancreas and liver: its close relationship with prognosis of the patients. Human Pathol 28: 344-352, 1997

42) Yamashita K, Yonezawa S, Tanaka S, Shirahama H, Sakoda K, Imai K, Xing PX, McKenzie IF, Hilkens J, Kim YS, et al. Immunohistochemical study of mucin carbohydrates and core proteins in hepatolithiasis and cholangiocarcinoma. Int J Cancer 55: 82-91, 1993

43) Sasaki M, Nakanuma Y, Young SK. Characterization of apomucin expression in intrahepatic cholangiocarcinomas and their precursor lesions: an immunohistochemical study. Hepatology 24: 1074-1078, 1996

44) Itzkowitz SH, Kjeldsen T, Friera A, Hakomori S, Yang U, Kim YS. Expression of Tn, sialosyl Tn, and T antigens in human pancreas. Gastroenterology 100: 1961-1970, 1991

45) Springer GF. T and Tn, general carcinoma autoantigens. Science 224: 1198-1206, 1984

46) Tashiro Y, Yonezawa S ,Kim YS, Sato E. Immunohistochemical study of mucin carbohydrate and core proteins in human ovarian tumors. Hum Pathol 25: 364-372, 1994

47) Itzkowitz SH, Yuan M, Montgomery CK, Kjeldsen T, Takahashi HK, Bigbee WL, Kim YS. Expression of Tn, sialosyl-Tn, and T antigens in human colon cancer. Cancer Res 49: 197-204, 1989

48) Iggo R, Gatter K, Bartek J, Lane D, Harris AL. Increased expression of mutant forms of p53 oncogene in primary lung cancer. Lancet 335: 675-679, 1990

49) Blagosklonny MV. Loss of function and p53 protein stabilization. Oncogene 15: 1889-1893, 1997

50) Furubo S, Harada K, Shimonishi T, Katayanagi K, Wilson T, Nakanuma Y. Protein Expression and Genetic Alteration of p53 and ras in Intrahepatic Cholangiocarcinoma. Histopathology 35: 230-240, 1999

51) Fuchs B, O'Connor D, Fallis L, Schedtmann KH, Lu X. Comparison p53 gene mutation and protein overexpression in colorectal carcinomas. Br J Cancer 10: 599-601, 1994

52) Shimamura A, Fisher DE. p53 in life and death. Clin Cancer Res 2: 435-440, 1996

53) Ohashi K, Nakajima Y, Kanehiro H, Tsutsumi M, Taki J, Aomatsu Y, Yoshimura A. Ki-ras mutations and p53 expression in intrahepatic cholangiocarcinomas: relation to gross tumor morphology. Gastroenterology. I09: 1612-1617, 1995

54) Harnois DM, Que FG, Cell QA, LaRusso NF, Gores GJ. Bcl-2 is overexpressed and alters the threshold for apoptosis in a cholangiocarcinoma cell line. Hepatology 26: 884-890, 1997:

55) Fang F, Grend G, Watanabe N, Hunter T, Ruoslati D.

Dependence of cyclin E-CDK2 kinase activity on cell anchorage. Science 271: 499-502, 1996

56) Terada T, Nakanuma Y, Ohta T, Nagakawa T. Histological features and interphase nucleolar organizer regions in hyperplastic, dysplastic and neoplastic epithelium of intrahepatic bile ducts in hepatolithiasis. Histopathology 21: 233-240, 1992

57) Wright WE, Shay JW, Piatyszek MA. Modifications of a telomeric repeat amplification protocol (TRAP) result in increased reliability, lineality and sensitivity. Nucleic Acids Res 23: 3794-3795, 1995

58) Harley CB. Telomere loss: mitotic clock or genetic time bomb? Mutat Res 256: 271-282, 1991

59) Feng J, Funk WD, Wang SS, Weinrich SL, Avilion AA, Chiu CP, Adams RR. The RNA component of human telomerase. Science 269: 1236-1241, 1995

60) Harrington L, McPhail T, Mar V, Zhou W, Oulton R, Bass MB, Arruda I, Robinson MO. A mammalian telomerase-associated protein. Science 275: 973-977, 1997

61) Blasco MA, Funk W, Villeponteau B, Greider CW. Functional characterization and developmental regulation of mouse telomerase RNA. Science 269:1267-1270, 1995

62) Rhyu MS. Telomeres, telomerase, and immortality. J Natl Cancer Inst 87: 884-894, 1995

63) Counter CM, Avilion AA, FeFeuvre CE, Stewart NG, Greider CW, Harley CB, Bacchetti S. Telomere shortening associated with chromosome instability is arrested in immortal cells which express telomerase activity. EMBO J 11: 1921-1929, 1992

64) Bryan TM, Englezou A, Gupta J, Bacchetti S, Reddel RR. Telomere elongation in immortal human cells without detectable telomerase activity. EMBO J 14: 4240-4248, 1995

65) Langford LA, Piatyszek MA, Schold SC Jr, Shay JW. Telomerase activity in human brain tumors. Lancet 346:1267-1268, 1995

Clinicopathological Features and Expression of Mucin Core Proteins (MUC1, MUC2, MUC3, MUC5AC), Carbohydrate Antigens (T, Tn and Sialosyl Tn), p53, WAF1, PCNA and Telomerase in Biliary Papillomatosis

Susumu Amaya, Department of Sugery (I), School of Medicine, Kanazawa University, Kanazawa 920-8640 — J. Juzen Med Soc., **108,** 628 — 641 (1999)

Key words mucin core protein, biliary papillomatosis, carbohydrate antigens (T, Tn, and sialosyl Tn), p53, human telomerase RNA

Abstract

Biliary papillomatosis is characterized by papillary proliferations of biliary lining cells without invasion or metastasis. The neoplastic character of this disease remains speculative. This issue was investigated in the present study by immunostaining of mucin core protein MUC1, MUC2, MUC3, MUC5AC, carbohydrate antigens (T,Tn and Sialyl Tn), p53 protein, WAF1, and proliferating cell nuclear antigen (PCNA) and in situ hybridization of human telomerase RNA, using 11 lesions of biliary papillomatosis in 7 patients, and 5 lesions of biliary papillomatosis with adenocarcinoma in 4 patients. Patients of biliary papillomatosis alone or associated with carcinoma were middle-aged or elderly 5 men and 6 women. Five cases of papillary intrahepatic cholangiocarcinoma and 12 normal livers were used as a control. Microscopically, biliary papillomatosis showed a villous, papillo-tubular, papillary, or papillo-villous pattern with a thin fibrovascular core. Cytologically, they could be classified into biliary epithelial or pseudopyloric gland type. The former was frequent in the cases associated with foci of carcinoma. Marked expression of MUC1 protein, Tn antigen, and sialosyl Tn antigen was frequent in epithelial cells of biliary papillomatosis (27%, 9%, 36%), and more frequent in biliary papillomatosis with carcinoma (40%, 60%, 60%) and in intrahepatic cholagiocarcinoma (80%, 60%, 60%), though such antigens were not detectable or infrequent and focal on the normal intrahepatic large bile ducts. MUC2 was detected in biliary papillomatosis, biliary papillomatosis with carcinoma and intrahepatic cholangiocarcinoma , and especially, frequently and markedly expressed in biliary papillomatosis. MUC3 and MUC5AC expression was variable in biliary papillomatosis, but rather scattered in biliary papillomatosis with carcinoma and intrahepatic cholangiocarcinoma, when detectable. Expression of p53 protein was seen in nuclei of epithelia, and expression rate were 36% in biliary papillomatosis, 40% in the papillomatoisis portions of biliary papillomatosis with foci of carcinoma, 100% in the carcinomatous portions of biliary papillomatosis with foci of carcinoma, and 80% in intrahepatic cholagiocarcinoma, though its antigen was not detectable on the intrahepatic large bile ducts of normal liver and hepatolithiasis. WAF1 was expressed in only one intrahepatic cholangiocarcinoma. PCNA labeling index were 3.9% in biliary papillomatosis, 3.9% in the papillomatoisis portions of biliary papillomatosis with foci of carcinoma, 9.4% in the carcinomatous portions of biliary papillomatosis with foci of carcinoma, 24.3% in intrahepatic cholangiocarcinoma, 0.67% in the large bile duct of normal liver, 1.7% in the bile ducts of hepatolithisis, and 2.3% in dysplastic bile ducts of hepatolithiasis.The signals of human telomerase RNA were detected in some lesions of biliary papilomatosis and intrahepatic cholangiocarcinoma.These results suggest that biliary papillomatosis could undergo overt malignant transformation.