大腿骨頭壊死モデルにおける早期核磁気共鳴画像所見と病理組織像の検討

メタデータ	言語: jpn
	出版者:
	公開日: 2017-10-04
	キーワード (Ja):
	キーワード (En):
	作成者: 中村, 琢哉
	メールアドレス:
	所属:
URL	http://hdl.handle.net/2297/9360

大腿骨頭壊死モデルにおける早期核磁気共鳴画像所見と病理組織像の検討

金沢大学医学部医学科整形外科学講座（主任：富田勝郎教授）
中　村　琢　哉

特発性大腿骨頭壊死症において核磁気共鳴画像 (magnetic resonance imaging, MRI) の感受性が高いことはすでに知られた事実であるが，臨床においては壊死発生時期が明白でないため，早期のMR像や組織像については明らかにされていない．今回大腿骨頭壊死モデルを用い，早期MR像および組織像を検討した．大腿骨頭壊死モデルは成犬を用い手術的に作製した．大腿骨頭壊死モデル作成後，3日，1週，2週および4週後に大腿骨頭を摘出し，3日では4頭において，1週，2週，4週では7頭においてMRI検査を行なった．また，各期にそれぞれ7頭において病理組織学的検討を行なった．処置後3日にはMRIではほとんど異常像を認めなかった．病理組織上，骨髄細胞の浮腫および骨髄内出血を局所的に認めた．1週には骨梁に空虚な骨小腔を認めはじめた．非常に幼弱な線維組織が出現する例も認めたが添加骨形成は認められなかった．壊死が広範囲の1例のみにMRI上異常像 (帯状信号像) を認めた．2週には添加骨の形成を認める例もあり，4例でMRIで不鮮明ながら異常画像として捉えた．4週には線維組織は成熟し，添加骨も旺盛となり7例すべてにMR異常像を認めた．MRIの異常像は帯状信号像かまだら像もしくは低信号の均一像を認めた．今回の検討により犬の大腿骨頭壊死モデルにおいてMRIの異常像は壊死発生後2週以内に捉えられることが判明した．

Key words　avascular necrosis, femoral head, magnetic resonance imaging

特発性大腿骨頭壊死症は症状が発症したときにはすでに大腿骨頭は変形し，病態が進行しているため，治療が困難な難治性の疾患である．骨頭変形が生じる以前に治療を行なう必要があるため，これまで早期の病像を捕えようと各種の研究，努力が行なわれてきた．骨頭内圧の測定[1)2)]は早期診断の手段として信頼されていている診断法の一つであるが診断率は高くない．また，骨シンチグラムも早期診断の手段として利用されているが，偽陽性，偽陰性率が高く信頼性に欠けている[3)-7)]．また，いずれの方法も壊死範囲が正確に把握できないため，直接治療法を決定する手段とはなりにくく決定的な診断手段とはなりえていないのが実状である．ところが，その後本疾患の診断において核磁気共鳴画像 (magnetic resonance imaging, MRI) が感受性および特異性に優れていることがMoonら[8)]の報告以来多くなされひろく利用されるようになっている[4)5)9)10)]．さらにMRIでは壊死範囲の決定がかなり正確にできるため治療法の決定にも応用でき，本疾患におけるMRIへの関心，期待が高まっている．そこでMRIにおいて阻血後いつから異常像を示すか，MRIが阻血後のどの時期の何を捉えているか，を知ることは非常に重要なことであり，早期診断，早期治療を考えるうえで重要なことである．しかし，臨床においては壊死発生時期が不明であるため，MRIがどの時期の像を捉えているか明白でなく，その評価，研究には限界があった．このため壊死発生時期が明らかであり，組織も正確に採取することができる基礎実験においての検討が急務であり，最近大腿骨頭壊死に関する早期MR像と組織像に関する報告がわずかながらなされている[11)-14)]．しかし，これらの報告で使用された大腿骨頭壊死モデルは余りにも臨床とはかけ離れており，決して生理的には起こりえないような方法によるモデルであり，正確な組織像ひいてはMR像を反映しているとは考えられなかった．この点，西野[15)]が報告した外傷性の大腿骨頭壊死モデルは生理的な方法で，しかも大腿骨骨髄腔を温存したモデルであり，また，阻血時期が明白である．今回この壊死モデルを用い，初期病変像を解明し，早期MR像および組織像を検討した．

対象および方法

Ⅰ．実験動物

体重8から12kgの雑種成犬を実験動物として用いた．

Ⅱ．実験方法

1．大腿骨頭壊死モデルの作成，手術手技

塩酸ケタミン (三共製薬，東京) 25mg/kgの筋注にて全身麻酔導入後，ペントバルビタール (大日本製薬，大阪) 5mg/kg/時間の筋注にて全身麻酔の維持を行なった．清潔操作下に股関節外側の大転子上に4cmの後方凸の皮切を加えた後，大腿二頭筋を後方に排した．下殿動静脈の坐骨神経伴行枝を結紮，切離した後，浅殿筋，中殿筋，及び深殿筋を大転子付着部で切離，翻転し関節包に達した．内外側回旋動静脈を結紮，切離した後，関節包に約1cmの切開を加え股関節を展開した．円靭帯は切離し，大腿骨頭を後方へ脱臼させ頚椎用スプレッダーを用い脱臼

平成9年10月15日受付，平成9年11月25日受理

Abbreviations：MRI, magnetic resonance imaging; TE, time of echo; TR, time of repetition

位の保持を行なった．脱臼の程度は1骨頭半と一定とした．脱臼位を9時間維持した後，創を閉じた (図1A，B)．今回のモデル作製での西野[15]の方法との違いは内外側回旋動静脈の結紮切離に加え，下殿動静脈の坐骨神経伴行枝の結紮切離もおこなったことである．大腿骨頭の血液循環には内外側回旋動静脈以外に下殿動静脈の坐骨神経伴行枝も関与しており，骨壊死の再現性は80％とした西野の方法に対し，より壊死の再現性が高まることを期待したためである．

2．標本採取

大腿骨頭壊死モデル作成後，3日，1週，2週および4週後にそれぞれ7頭を屠殺後，大腿骨の近位3分の1を含めて大腿骨頭を摘出した．

3．MRIの撮像

3日では4頭において，1週，2週，4週では7頭においてMRI検査を行なった．MRI検査は大腿骨頭摘出後，組織変化の影響を極力少なくするために2時間以内に行なった．MR装置は，1.5 Tesla超伝導 (シグナ，GE社製) で，表面コイルを併用した．表面コイルは臨床において四肢を撮像する際に用いられるもので，骨幹部を含む大腿骨頭を非磁性板に固定し撮像した．撮像方向は冠状面に平行とし，撮像条件はT1強調画像，繰り返し時間 (time of repetition，TR) 500ミリ秒，エコー時間 (time of echo，TE) 20ミリ秒，T2強調画像，TR 2500ミリ秒，TE 60もしくは80ミリ秒とした．スライス厚は3mmとした．MR像は反対側の健常な大腿骨頭を対照として評価した．

4．病理組織標本作製

MRI撮像を行なわなかったモデル作成後3日の3例を加え，3日，1週，2週および4週後にそれぞれ7頭の病理組織学的検討を行なった．摘出大腿骨頭はカッテイング・グラインデイング・システム (Exakt社，Hamburg，Germany) を用いて冠状断と平行に厚さ約2mmにスライスした．その後10％ホルマリン液に固定後，EDTAで脱灰し，パラフィン包埋ののちミクロトームで厚さ2μmの切片を作成した．HE染色にて病理組織学的検討を行なった．また反対側の健常な大腿骨頭に対して同様の標本を作成し対照として観察した．

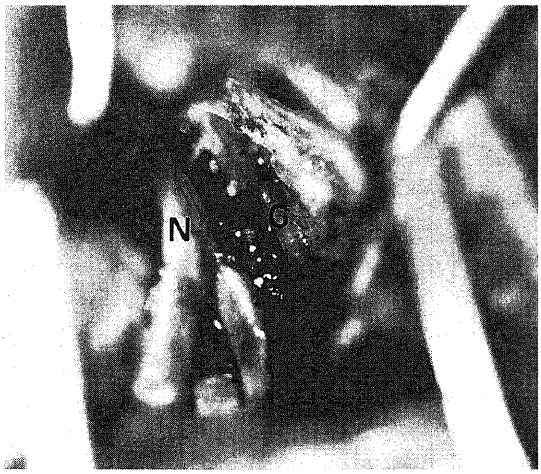

A



B

Fig. 1. Lateral aspect of the left canine hip joint. (A) The branches of the inferior gluteal artery and vein to the sciatic nerve were severed. G, branches of the inferior gluteal artery and vein to the sciatic nerve; N, sciatic nerve. (B) The femoral head was dislocated posteriorly, and the dislocation was consistently maintained at a distance of one and a half femoral heads from the original position. The lateral and medial circumflex femoral arteries and veins were severed. A, acetabulum; H, femoral head.

成　績

I．MR像の検討

1．3日経過例：4例中1例においてMRIのT2強調画像にて対照に比べ極く軽度の高信号を認めた (図2)．他の3例には異常所見を認めなかった．

2．1週経過例：7例中1例にMR異常像を認めた．図3に示す例では処置を行った左大腿骨頭にT1強調画像にて線状の低信号像を，T2強調画像にて逆に線状の高信号像を認めた (図3A，B)．他の6例には異常所見を認めなかった．

3．2週経過例：7例中4例においてMRIの異常画像を捉えることができた (図4A，B)．MR異常像はT1強調画像において骨頭内の線状低信号像や荷重部に一致した均一な低信号像を認

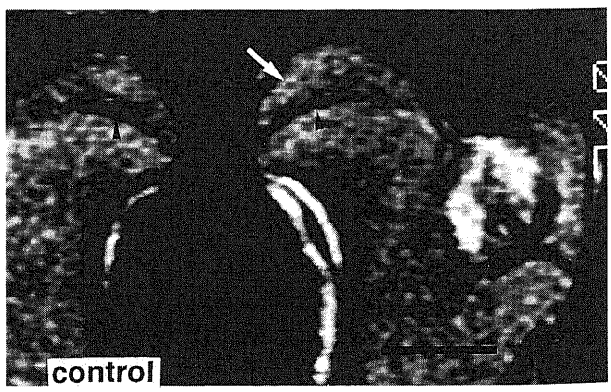

Fig. 2. MR images at 3 days. T2-weighted MR shows only a slightly high signal (white arrow) in the proximal half of operated left femoral head above the epiphyseal scar compared with the signal in normal right femoral head. Arrowhead, epiphyseal scar. Scale bar, 1 cm.

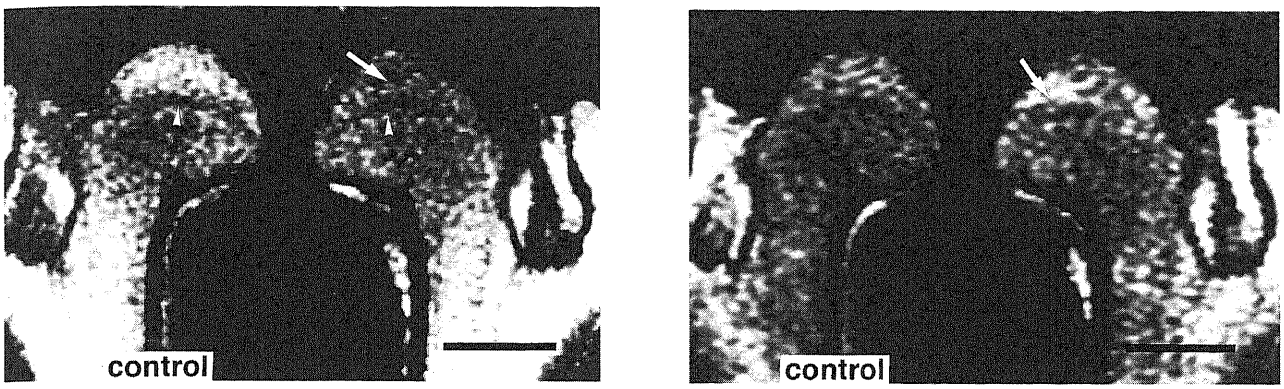

A B

Fig. 3. MR images at 1 week. (A) T1-weighted MR shows a ringlike area of low signal intensity (white arrow) above the epiphyseal scar in operated left femoral head. The right femoral head is normal control. White arrowhead, epiphyseal scar. Scale bar, 1 cm. (B) T2-weighted MR shows the same ringlike area of high signal intensity (white arrow) in operated left femoral head. Scale bar, 1 cm.

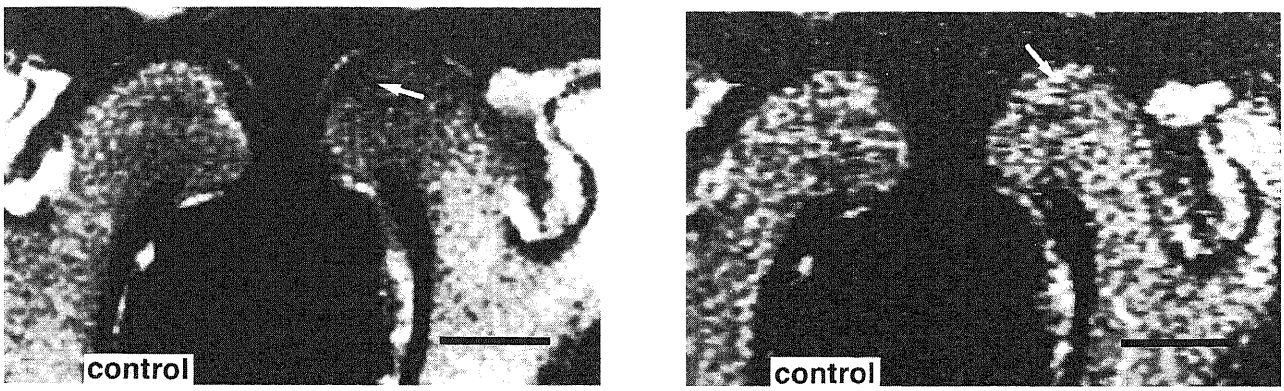

A B

Fig. 4. MR images at 2 weeks. (A) T1-weighted MR showing a low signal intensity area (white arrow) in the proximal half of operated left femoral head. The right femoral head is normal control. Scale bar, 1 cm. (B) T2-weighted MR showing inhomogeneous pattern (white arrow) in operated left femoral head. Scale bar, 1cm.

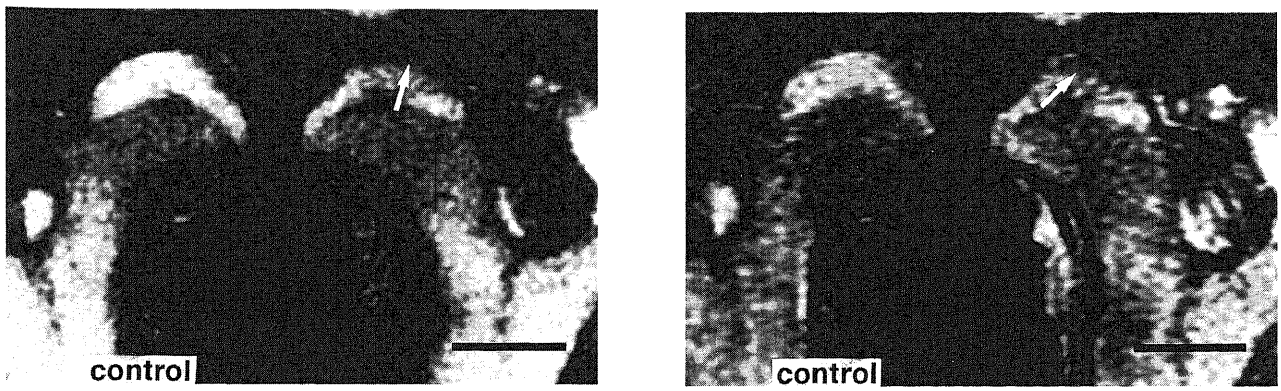

A B

Fig. 5. MR images at 4 weeks. (A) (B) MR showing a low signal intensity area centering on the weight-bearing region in operated left femoral head on T1 (A)- and T2 (B)-weighted images (white arrow). The right femoral head is normal control. Scale bar, 1 cm.

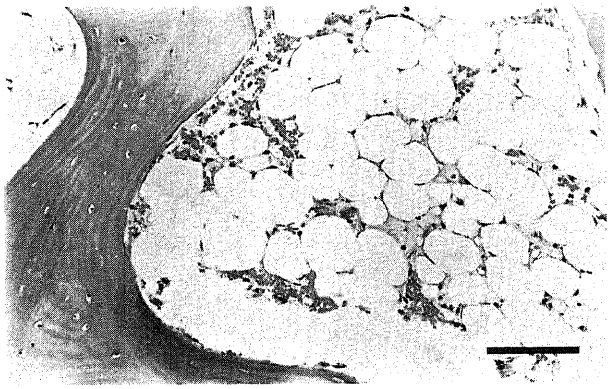

Fig. 6. Photomicrograph at 3 days. Edematous bone marrow change, decrease in the number of marrow cells and bleeding in the bone marrow note histologically corresponded to the high signal intensity area on T2-weighted image (Fig.2). HE stain. Scale bar, 100μm.

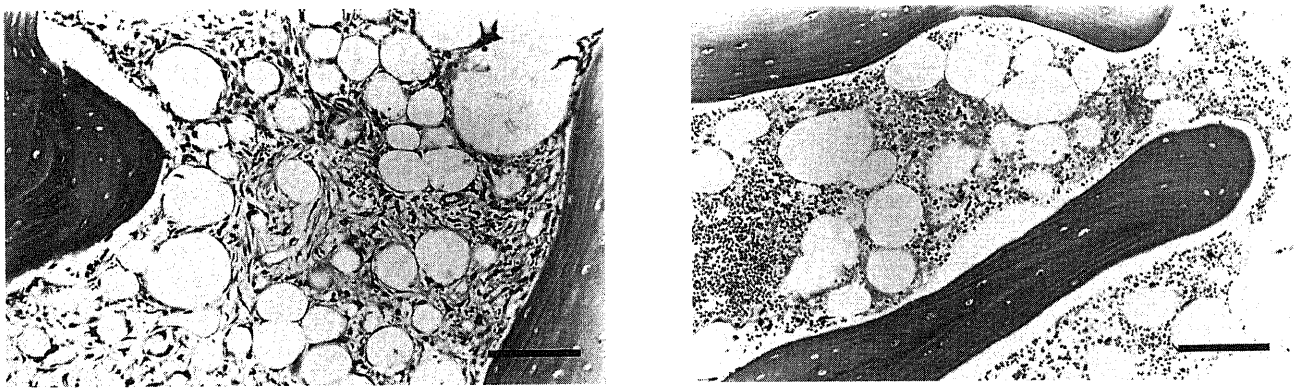

A B

Fig. 7. Photomicrographs at 1 week. (A) Very immature fibrous tissues in bone marrow on histology are seen corresponding to the ringlike area on T1- and T2-weighted MR images (Fig.3). HE stain. Scale bar, 100μm. (B) The region proximal to the ringlike area on T1- and T2-weighted MR images (Fig.3) shows bleeding and necrosis in the bone marrow. HE stain. Scale bar, 100μm.

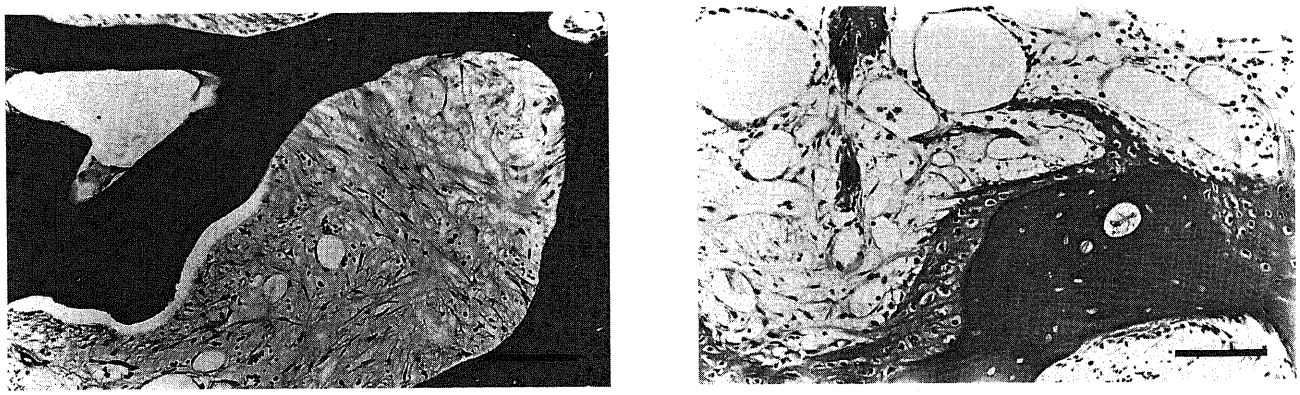

A B

Fig. 8. Photomicrographs at 2 weeks. (A) On histology, somewhat matured fibrous tissues are seen corresponding to the high signal intensity area on T2-weighted MR image (Fig.4). HE stain. Scale bar, 100μm. (B) Appositional bones corresponding to the low signal intensity area on T2-weighted MR image (Fig.4) are observed. HE stain. Scale bar, 100μm.

めた．またT2強調画像においては骨頭内に関節面側の線状高信号像と頸部側の線状低信号像が接してみられるいわゆる二重徴候像や荷重部に一致した均一な低信号像やまだら像が認められた．

4．4週経過例：7例すべてにおいてMR異常像が認められた（図5A，B）．MR異常像は2週経過例と同様な像であったがより鮮明な像であった．

Ⅱ．病理組織学的検討

1．3日経過例：骨髄内の出血や骨髄細胞の減少，浮腫を認めた（図6）．これらの変化は症例により局所的に認める例と広範囲に認める例があった．しかし，7例すべてにおいて明白な壊死像は認めなかった．

2．1週経過例：組織学上7例中3例に壊死像を認めた．壊死像を認めた例では骨梁に空虚な骨小腔，骨髄内に非常に幼弱な線維組織による修復層を認めた（図7A）が，添加骨形成を認めた例はなかった．修復層よりも関節よりでは骨髄内出血，骨髄細胞壊死を認めた（図7B）．

3．2週経過例：組織学上7例中6例に壊死像を認めた．骨髄内線維組織は1週経過例より成熟し，4例において添加骨の形成を認めた（図8A，B）．壊死像を示さなかった1例は反対側と比較して全く変化を示していなかった為，壊死作製に失敗したものと判断した．

4．4週経過例：7例すべての病理像で空虚な骨小腔，添加骨形成および骨髄内線維組織を認め，壊死の典型的な修復像を示していた．骨髄内線維組織は成熟し，添加骨も旺盛となった（図9）．修復層の頚部よりでは添加骨形成を認めたが，線維組織は少なく，同じ修復層でも関節よりでは幼弱な線維組織を認めたが，添加骨形成は認められなかった．

以上の結果をMR像と病理組織を対応し検討すると，3日経過例で唯一1例に認められたMRT2強調画像の極めて軽度の高信号は病理組織学上の浮腫と一致していた．本例は病理組織学上広範囲に浮腫を認めており，局所的に浮腫を認めた他の例ではMRIで異常所見を捉えることはできなかった．1週経過例におけるMRT1強調画像の線状低信号域，T2強調画像の線状高信号域は骨髄内の線維組織層に一致していた．病理組織像で他の1例ずつに広範囲な骨梁の空虚な骨小腔と小範囲の幼弱な線維組織を認めたが，いずれもMR像ではT1，T2強調画像とも明白な変化を認めなかった．2週経過例，4週経過例におけるMR像は我々が臨床でよく観察する像と類似しておりT1強調画像においては骨頭内の線状低信号像や荷重部に一致した均一な低信号像を，T2強調画像においては骨頭内の二重徴候像，荷重部に一致した均一な低信号像やまだら像を示していた．病理組織像は壊死の典型的な修復像を示しており，T1強調像における低信号域は頚部よりの添加骨形成及び関節よりの線維組織に一致していた．2週経過例では壊死域が小範囲の2例ではMR像で明白な異常像を捉えることはできなかったが，4週経過例では線維組織，添加骨とも旺盛となることにより，MR像はより鮮明となり，壊死範囲が小さな例でもMR異常像が認められた（表1）．

Fig. 9. Photomicrograph at 4 weeks. On histology, more matured fibrous tissues and increased appositional bone corresponding to the low signal intensity area on T1- and T2-weighted MR images (Fig.5) are observed. HE stain. Scale bar, 100μm.

Table 1. Summary of MRI and pathologic findings

Time after operation	Number of dogs	Number of dogs showing													
		MRI findings									Pathologic findings				
		T1			T2										
		NF	LR	Ho	NF	Hi	HR	DR	Ho	IH	NF	Ed	EL	FT	ABF
3 days	7 a)	4	0	0	3	1	0	0	0	0	3	4	0	0	0
1 week	7 b)	6	1	0	6	0	1	0	0	0	4	2	3	3	0
2 weeks	7 b)	3	2	2	3	0	0	2	1	1	1	0	6	6	6
4 weeks	7 b)	0	1	6	0	0	0	1	3	3	0	0	7	7	7

ABF, appositional bone formation; DR, double ring sign; Ed, edema; EL, empty lacunae; FT, fibrous tissue; Hi, high signal intensity area; Ho, low signal intensity homogenous pattern; HR, high signal intensity ringlike area; IH, inhomogenous pattern; LR, low signal intensity ringlike area; NF, normal finding; T1, T1 weighted image; T2, T2 weighted image.
a) MRI examination, 4; pathological examination, 7.
b) MRI examination, 7; pathological examination, 7.

考 察

特発性大腿骨頭壊死症は原因不明の難治性の疾患であり，X線異常像は壊死発生後しばらくしてから骨頭の圧潰や添加骨形成が生じたのちはじめて捉えられる為早期発見が難しい．本症が発生後X線異常像が認められるまでの期間は不明であるが，Cruess[16]やKenzoraら[17]はX線像では骨壊死の発生後少なくとも数カ月以上経たないと変化を捉えることはできないと報告している．これまでこのX線異常像が認められる以前の早期に診断するためにCT[10]，骨スキャン[3)~7)]や骨頭内圧測定[1)2)]による早期発見が試みられてきたが，感受性もしくは特異性に欠けていたため診断を確定するまでの信用性を得るまでには至らなかった．これに対し，臨床上本疾患の診断にMRIが有用である事が次第に判明してきており，その感受性は88～100％，特異性は100％[4)5)9)18)]と非常に信頼性が高いことがわかってきた．また，MRIで大腿骨頭壊死像を捉えた後9カ月後にX線像で変化を認めたという報告[19)]もあるようにX線像よりもかなり早期に大腿骨頭壊死を検出することができることもわかってきた[3)~6)9)10)19)]．さらにはCT[10)]や骨スキャン[3)~7)]よりも早く大腿骨頭壊死を検出することができるとの報告も散見される．一方，Genezら[20)]は大腿骨頭壊死の生ずる危険率が高く，X線上変化を認めない患者9股に対してMRIを行ない，その1～8週（平均3.5週）後に骨生検を施行したところ，病理学上はすべて壊死像を呈していたにもかかわらずMRIでは3例にのみ異常像を認めたと報告している．また，Beltranら[5)]も49例85股において骨生検で陽性であったにもかかわらずMRIで異常像を認めなかったいわゆる偽陰性の5股を認めたと報告している．このようにMRIは大腿骨頭壊死の治療に応用する事がもっとも期待されている検査法ではあるが，不明な点が多く，特にレントゲン像で変化が認められる以前の早期のMR像に関してはほとんどわかっていないのが実状である．これまでの臨床の評価，研究では壊死発生時期が不明であるため，MRIがどの時期の像を捉えているか明白でなく限界があった．このため壊死発生時期が明らかであり，組織も正確に採取することができる基礎実験が必要とされ，最近壊死モデルを使ったMRIによる大腿骨頭壊死や骨壊死の基礎的研究報告がわずかながらなされている[11)~14)]．しかし，これらの研究は生体内では起こりえない非生理的負荷により作製された骨壊死によるものであり，臨床例と単純に比較することは困難であった．Brodyら[12)]は犬の膝関節以下を切断し，大腿骨遠位端骨膜を剥離した後，骨髄に穴を掘ることにより作製した骨壊死実験モデルで早期のMR像と病理像を検討した結果，虚血後1日で病理学上脂肪細胞壊死がわかり，炎症性の侵潤が認められる7日までにはMR像で高信号域内の不規則な線状低信号が認められたと報告している．しかし，このモデルでは我々の結果に認められた骨壊死症に特徴的な像とされる壊死域と正常域を区切る明確なひとつの線状の修復層とそれに一致したMRT1強調像の低信号域を呈することはなく，骨髄を傷つけた場合には一般の大腿骨頭の骨壊死とは違う修復像，修復過程をとると考えられる．これに対し我々の壊死モデルは，より臨床に近い手段により作製されたモデルであること，大腿骨頚部を温存していること，病理組織学上いわゆる大腿骨頭荷重部を中心に壊死が生じること，壊死域と正常域の間に明確な修復層による境界域を生じることから非常に人間の大腿骨頭に生じる壊死に酷似したものと考えられる．そこで今回，我々の大腿骨頭壊死モデルにより，MRIが阻血後いつから異常像を示すか，MRIの異常像が病理組織学上の何を捉えているか，の2点について検討した．

第1の課題を検討する前にまず今回の結果を病理組織学上から捉えると，骨髄内の出血や骨髄細胞の減少，浮腫が最初の変化であり，阻血後3日に認められた．その後，1週には骨髄内に非常に幼弱な線維性の修復組織や骨梁内に空虚な骨小腔が認められ始め，病理組織学上骨壊死と判定できる症例が認められ始めた．2週には線維組織は1週例に比べ成熟し，添加骨形成も認めた．4週には骨髄内線維組織は成熟し，添加骨も旺盛となり，骨頭の圧潰は無いものの，一般に臨床で観察される組織像と非常に類似した像を示していた．このことから犬においては阻血後1週から遅くても2週には確実に病理組織学上壊死像を示すと判明した．また，それ以前に骨髄内の出血や骨髄細胞の減少，浮腫が生じることも判明した．

それでは，このような病理組織像の変化に対応してMRIはいつから異常像を示すのであろうか．1週経過例で広範囲の壊死像を示し，線維組織による修復層を形成した1例ではこの修復層に一致しMR T1強調画像にて線状の低信号域を，T2強調画像にて逆に線状の高信号域を明確に認めており（図3A，B），2週経過例でも広範囲の壊死像を示した例では確実にMR異常像を認めた．したがって阻血後2週以内にはMRIで異常像を捉えることができると考えられた．また，今回我々が最初に捉えた異常像は前述のごとく1週経過例に認められたT1強調画像の線状低信号域，T2強調画像の線状の高信号域であった（図3A，B）．臨床において一般に早期MR像はT1強調画像の線状低信号域，T2強調画像の二重線徴候と考えられており[21)~23)]，T2強調画像における純粋な線状高信号域の報告はない．T2強調画像の二重線徴候は修復層における頸部側の添加骨形成を低信号域，関節面側の線維組織層を高信号域として捉えているものである．したがって，T2強調画像の線状高信号域は添加骨形成が認められる前の線維組織のみの修復反応が認められる時期に，二重線徴候よりも早期の像として最初に捉えられるMR像を示していると考えられた．この像は線維組織が出現してから添加骨形成が生じるまでの時間差が短いためこれまで臨床で捉えられていないと考えられるが，今後臨床においても捉えられることがある異常像と思われた．以上，MRIは阻血後2週以内に異常像を捉え，その像は病理組織学上の線維組織およびその後の添加骨形成による修復反応を反映しており，T1強調画像の線状低信号域，T2強調画像の線状の高信号域もしくは二重線徴候を呈すると考えられた．

一方，壊死と病理組織学上判明する以前に認められた骨髄内の出血や骨髄細胞の減少，浮腫をMRIが捉えることができないかということ，つまり，病理組織よりもMRIのほうが先に大腿骨頭壊死と判断することができないかということも興味深いところである．広範囲の浮腫を認めた1例においてのみ極めて軽度の高信号をT2強調画像にて認めたが，余りにも軽度であるためこれを超早期の変化として捉えたと断定するには至らず，他の軽度の浮腫を認めた例でMRIが変化を捉えれなかったため超早期の浮腫を捉えることは難しいと判断した．Beltranら[5)]はMRIでの偽陰性の原因については不明であるとしながらも，これらの症例は正常骨と虚血骨間に反応性の境界部ができる前の早期の骨壊死であるためであろうと推察している．今回の結果でも線維組織で正常骨との間の境界ができるま

でMR像での変化を明確に捉えることは困難でありこの推察に一致した結果であった．これに対し，Turnerら[24]はMR像にて骨髄浮腫の像を示していたものが後に大腿骨頭壊死症と診断された5例を報告している．このような報告は極めて少ないにも関わらず，欧米では骨髄浮腫が大腿骨頭内に一過性に認められる一過性大腿骨頭萎縮症を大腿骨頭壊死症の初期像と捉える傾向にある．我々の研究結果において2週で認められたれた骨頭下に限局する小範囲の壊死をMRIが捉えることができなかったことや，使用した犬の骨頭の大きさが直径1から1.5cmと小さいことを考えるとMRIの解像度がさらに良く，実験動物がもっと大きければ一過性大腿骨頭萎縮症と似たびまん性のT1低信号域T2高信号域として超早期の壊死像を捉えることが可能であるかもしれない．しかし，一過性大腿骨頭萎縮症における骨髄浮腫のMR像が臨床において常に明白に認められるにも関わらず，大腿骨頭壊死症における骨髄浮腫のMR異常像の臨床報告が極めて少なく，また，今回の実験でも明白に捉えることができなかったことは大腿骨頭壊死症では一過性大腿骨頭萎縮症に比べて骨髄浮腫の程度が軽度であることが考えられ，この二つの疾患は全くの別疾患であると考えた方が良いと思われる．いずれにしろ，このことは今回の研究では明白な結論が出せず，今後の研究課題である．

次に，第2の検討課題であるMRIが阻血後のどの時期の病理組織学上の何を捉えているかについて検討する．このことに関しては一部すでに記述した．病理組織学上壊死と判断できる以前に認められた浮腫に関しては今回の結果からはMRIが捉えることはできないと判断したが，今後の検討により捉えることが可能となるかもしれない．その後早い例で阻血後1週にはMRIは骨髄内線維組織による修復像を捉え，T1強調画像にて線状の低信号域を，T2強調画像にて逆に線状の高信号域を認めるようになる．これがもっとも早期に明確に壊死と判断できるMR異常像と考えられ，MRIは壊死に対する修復が生じて初めて明白な異常像を呈すると考えられた．2週には病理組織において骨髄内線維組織に加え添加骨の形成を伴うようになる．MRIは添加骨をT1，T2強調像共に低信号として捉える為，これまで臨床で早期の典型的像と考えられているT1強調像での帯状低信号像，T2強調像での二重線徴候を呈するようになる．その後は修復反応が旺盛になるにつれこの像は鮮明となり，さらに修復が関節面に至るにおよび両強調像でのまだら像，均一像を呈していくものと考えられた．

以上，生理的な大腿骨頭壊死モデルを使用し行なった本研究により大腿骨頭壊死発生早期のMR像と病理組織像が明らかとなった．MR異常像は壊死に対する修復過程を反映し，阻血後1から2週という早期より異常像を捉えれると判明した今回の実験結果は今後臨床において大腿骨頭壊死症のMR像の評価や壊死の発生時期を検討する上で有用な指標になると思われる．

結　　論

1．成熟イヌおいて股関節の9時間の後方脱臼と下殿動静脈坐骨神経伴行枝，内外側大腿回旋動静脈の結紮により作製した大腿骨頭壊死モデルにおける早期の病理組織像およびMRI像を検討した．

2．病理組織像で虚血後3日には骨髄内の出血や骨髄細胞の減少，浮腫が認められるが明白な壊死像は認められなかった．1週には骨髄壊死を示すようになり非常に幼弱な線維組織が出現し始め，骨梁に空虚な骨小腔が認められるようになった．2週には添加骨の形成を認め始めた．4週には線維組織，添加骨による修復が旺盛となった．

3．MR異常像はT1強調像での帯状低信号像，T2強調像での二重線徴候や両強調像でのまだら像，均一像を呈した．MR異常像は組織像における骨髄内線維組織，骨梁の添加骨形成による壊死の修復像を反映しており，修復が旺盛になるほどMR像はより鮮明となった．T1強調像での低信号域は線維性の修復組織や添加骨を，T2強調像での低信号域は添加骨を，高信号域は線維性の修復組織を反映していた．修復反応が現われる以前の壊死が明かとなるまでに認められる骨髄内浮腫，出血や骨梁の空虚な骨小腔の変化をMR像で明確に捉えることは困難であった．

4．MRIの異常像は壊死発生後修復反応が認められるまでの1から2週以内に捉えられると考えられた．

謝　　辞

稿を終えるに臨み，終始御懇篤なる御指導と御校閲を賜わりました恩師富田勝郎教授に深甚の謝意を捧げるとともに，多大なる直接の御助言と御指導をいただきました松本忠美助教授，多大な御教示と御協力をいただきました金沢大学放射線医学講座角谷真澄講師に深謝いたします．なお，本論文の要旨は，厚生省特定疾患特発性大腿骨頭壊死症調査研究班平成5年度第2回班会議，第9回日本整形外科基礎学術集会，第5回Association Reserch Circulation Osseus Meetingおよび第41回Orthopaedic Reserch Society Meetingにおいて発表した．

また本実験は，厚生省特定疾患特発性大腿骨頭壊死症調査研究班による研究費の援助をうけたものである．

文　　献

1）Ficat RP. Idiopathic bone necrosis of the femoral head.: early diagnosis and treatment. J Bone Joint Surg Br 67: 3-9, 1985

2）Hungerford DS, Zizic TM. Alcoholism associated ischemic necrosis of the femoral head. Clin Orthop 130: 144-153, 1978

3）Markisz JA, Knowles RJR, Altchek DW, Schneider R, Whalen JP, Cahill PT. Segmental patterns of avascular necrosis of the femoral head: early detection with MR imaging. Radiology 162: 717-720, 1987

4）Jergesen HE, Heller M, Genant HK. Signal variability in magnetic resonance imaging of femoral head osteonecrosis. Clin Orthop 253: 137-149, 1990

5）Beltran J, Herman LJ, Burk JM, Zuelzer WA, Clark RN, Lucas JG, Weiss LD, Yang A. Femoral head avascular necrosis: MR imaging with clinical-pathologic and radionuclide correlations. Radiology 166: 215-220, 1988

6）Totty WG, Murphy WA, Ganz WI, Kumar B, Daum WJ, Seigel BA. Magnetic resonance imaging of the normal and ischemic femoral head. Amer J Roentgenol 143: 1273-1280, 1984

7）Basset LW, Gold RH, Reicher M, Bennett LR, Tooke SM. Magnetic resonance imaging in the early diagnosis of ischemic necrosis of the femoral head. Clin Orthop 214: 237-248, 1987

8）Moon KL, Genant HK, Helms CA, Chafetz NI, Crooks LE, Kaufman L. Musculoskeletal applications of nuclear magnetic resonance. Radiology 147: 161-171, 1983

9）Robinson HJ, Hartleben PD, Lund G, Schreiman J. Evaluation of magnetic resonance imaging in the diagnosis of osteonecrosis of the femoral head. J Bone Joint Surg Am 71: 650-

663, 1989
10) Lang P, Genant HK, Jergesen HE, Murray WR. Imaging of the hip joint: Computed tomography versus magnetic resonance imaging. Clin Orthop 274: 135-153, 1992
11) 成田信哉, 浅田莞爾. Magnetic resonance spectoscopy (MRS)による大腿骨頭壊死の実験的研究. 別冊整形外科 18: 20-25, 1990
12) Brody AS, Strong M, Babikian G, Sweet DE, Seidel FG, Kuhn JP. Avascular necrosis: Early MR imaging and histologic findings in a canine model. Am J Roentgenol 157: 341-345, 1991
13) Nadel SN, Debatin JF, Richadson WJ, Hedlund LW, Senft C, Rizk WS, Malizos KN, Stahl DL, Martines S. Detection of acute avascular necrosis of the femoral head in dogs: Dynamic contrast-enhanced MR imaging vs spin-echo and STIR sequences. Am J Roentgenol 159: 1255-1261, 1992
14) Lang P, Jergesen HE, Genant HK. Magnetic resonance imaging of the ischemic femoral head in pigs. Clin Orthop 244: 272-280, 1989
15) 西野 暢. 大腿骨頭壊死モデルにおける病理組織学的および血行動態学的検討. 十全医会誌 102: 418-428, 1993
16) Cruess RL. Osteonecrosis of bone: current concepts as to etiology and pathogenesis. Clin Orthop 208: 30-39, 1986
17) Kenzora JE, Glimcher MJ. Pathogenesis of idiopathic osteonecrosis: the ubiquitous crescent sign. Orthop Clin North Am 16: 681-695, 1985
18) Hauzeur JP, Perlmutter N, Appelboom T, Pasteels JL. Medullary impairment at early stage of non-traumatic osteonecrosis of the femoral head. Rheumatol Int 11: 215-217, 1991
19) Fordyce MJ, Solomon L. Early detection of avascular necrosis of the femoral head by MRI. J Bone Joint Surg Br 75: 365-367, 1993
20) Genez BM, Wilson MR, Houk RW, Weiland FL, Unger HR, Shields NN, Rugh KS. Early osteonecrosis of the femoral head: Detection in high-risk patients with MR imaging. Radiology 168: 521-524, 1988
21) 久保俊一. MRIによる大腿骨頭壊死症 (ANF) の追跡調査. 特発性大腿骨頭壊死症調査研究班, 平成4年度研究報告書: 77-80, 1993
22) 西野 暢, 松本忠美, 勝木保夫, 柳瀬茂樹, 富田勝郎. band pattern以外のMR像を呈した大腿骨頭病変の検討. 臨整外 27: 905-910, 1992
23) 高岡邦男. SLEにおける大腿骨頭壊死症の予見的調査. 特発性大腿骨頭壊死症調査研究班, 平成4年度研究報告書: 81-84, 1993
24) Turner DA, Templeton AC, Selzer PM, Rosenberg AG, Petasnick JP. Femoral capital osteonecrosis: MR findings of diffuse marrow abnormalities without focal lesions. Radiology 171: 135-140, 1989

Early Magnetic Resonance Imaging and Histologic Findings in a Model of Avascular Necrosis of Femoral Head

Takuya Nakamura, Department of Orthopedic Surgery, School of Medicine, Kanazawa University, Kanazawa 920 — J. Juzen Med Soc., **106,** 569 — 576 (1997)

Key words avascular necrosis, femoral head, magnetic resonance imaging

Abstract

The present study was performed to examine early MR images and histologic findings using a canine model of avascular necrosis of femoral head (ANFH). The ANFH model was surgically induced. At three days, 1, 2 and 4 weeks after surgery, the proximal femurs were excised. MR images were obtained in 4 dogs at 3 days and 7 dogs at each of the other intervals. Histologic examinations were performed on 7 dogs at each interval. Three days after surgery, MR showed almost no abnormal findings. Histologic changes included edematous bone marrow and bleeding in the bone marrow in some regions. One week after surgery, empty lacunae in trabecular bones and immature fibrous tissues in the bone marrow were seen in some cases, but appositional bone was not yet apparent. In only one case, abnormal MR findings -a ringlike pattern- were seen. Two weeks after surgery, 4 cases showed appositional bones on histology and abnormalities on MR images. Four weeks after surgery, fibrous tissues had matured and appositional bones had increased. Therefore, all 7 cases showed MR imaging abnormalities. Abnormal MR images included a ringlike pattern, and homogenous and inhomogeneous patterns. These results indicated that MR imaging shows abnormality 2 weeks after surgery at the latest.