網膜芽細胞種の眼球保存療法の研究：メルファランの眼内許容投与量の決定

メタデータ	言語: Japanese
	出版者:
	公開日: 2017-10-04
	キーワード (Ja):
	キーワード (En):
	作成者: 上田, 満之
	メールアドレス:
	所属:
URL	http://hdl.handle.net/2297/9347

金沢大学十全医学会雑誌　第106巻　第4·5号　428－444（1997）

網膜芽細胞腫の眼球保存療法の研究

－メルファランの眼内許容投与量の決定－

金沢大学医学部医学科眼科学講座（主任：河崎一夫教授）
上　田　満　之

網膜芽細胞腫の眼球保存療法のひとつとして考案された眼球温熱化学療法の安全性に関する基礎的研究として，メルファラン（L-phenylalanine mustard，L-PAM）の網膜におよぼす影響を網膜電図（electroretinogram，ERG）および組織学的所見によって検討した．摘出眼杯ERGでは2個の浸漬液容器間に固定された摘出眼杯（網膜，脈絡膜および強膜から成る）からの波形を記録した．対照浸漬液灌流中での波形とL-PAM添加浸漬液灌流中での波形を比較した．ウサギの摘出眼杯ERGにおいてL-PAM 10 μg／ml 添加および40 μg／ml 添加では，a波，b波および律動様小波の振幅および頂点潜時には有意な変化はみられなかった．L-PAM 50 μg／ml 添加では，a波および律動様小波の振幅は有意に変化しなかったが、b波振幅は有意に低下した．b波振幅の変化は対照浸漬液の再灌流中に回復し可逆的であった．a波，b波および律動様小波の頂点潜時は有意には変化しなかった．ヒトの摘出眼杯ERGにおいてL-PAM 10 μg／ml 添加および40 μg／ml 添加では，a波，b波および律動様小波の振幅および頂点潜時には有意な変化はみられなかった．ウサギ硝子体内注入ではL-PAMを注入した片眼を被験眼，他眼を対照眼としてERGを左右眼で比較した．L-PAM 10 μg硝子体内注入ではa波，b波，c波および律動様小波の振幅および頂点潜時には有意な変化はみられず，光学顕微鏡および電子顕微鏡でも網膜組織像に異常はみられなかった．L-PAM 20 μg硝子体内注入ではa波，b波および律動様小波の振幅は注入後1日目以降に減弱し4週目には有意に減弱した．a波，b波および律動様小波の頂点潜時には明らかな変化はみられなかった．c波振幅は注入後1週目に減弱したが，その後回復傾向を示した．光学顕微鏡では視細胞の大小不同性，配列の不整が認められ，電子顕微鏡では視細胞外節に変性物質がみられた．L-PAM 90 μg硝子体内注入では注入後3日目にはERG各波の振幅は著しく減弱または消失し，注入後4週にはc波の一部を除いてERGは消失した．光学顕微鏡および電子顕微鏡所見で網膜組織は著しく破壊されていた．電気生理学的および組織学的所見を指標にすると，眼球温熱化学療法で使用されている選択的眼動脈注入法によるL-PAM 注入量（10mg/m²（体表面積））および硝子体内注入法によるL-PAM 注入量（4～8 μg）はいずれも網膜に不可逆的な障害を与えないと推論される．

Key words　melphalan, retinoblastoma, chemothermotherapy electroretinogram, toxicity

網膜芽細胞腫は主として乳幼児の網膜から発生する眼内悪性腫瘍であり，我国では眼内原発性悪性腫瘍の中で最も多く，また小児悪性新生物のなかでも発生頻度の高い疾患である．その発生頻度は約16,000～20,000人の出生につき1人の割合[1]であり，年間出生児総数より推計すると，最近では我国で毎年およそ80人の発生があると推定される[2]．本腫瘍は悪性腫瘍であるので，放置すれば極めて例外的に自然治癒する場合を除き，患者は数年以内に転移のため死亡する．転移の経路としては，血流の豊富なぶどう膜に浸潤して血行性に全身に広がる場合と，視神経に浸潤してこれを包むくも膜下腔を通じて脳や脊髄に播種する場合があり，さらには強膜の導出血管を介して眼窩に穿孔する場合がある．

本腫瘍には片眼性と両眼性があり，その頻度は片眼性が全体の60％以上と多い[1]．本症が発見される時期は片眼性と両眼性の場合とでは異なり，片眼性では生後6ヶ月から2歳頃が多いのに対して，両眼性では生後4ヶ月から6ヶ月頃が多い[3]．

網膜芽細胞腫の治療の原則は，片眼性と両眼性とでは異なる．すなわち片眼性の症例では眼球摘出術を施行し，両眼性の症例では進行した側の眼球を摘出して軽症な眼に対して保存療法を施行する．しかし早期に発見され保存療法で治癒させることができると予想される場合には，片眼性症例でもまた両眼性症例でも保存療法を施行することがある．近年の保存療法の進歩に伴い，その適応範囲は次第にひろがりつつある[4)～7)]．

保存療法の進歩のほかに，超音波，X線CT，MRIによる画像診断の発展・普及による診断精度の向上[8)～10)]，さらには乳幼児眼疾患に対する両親・家族の関心の向上による早期受診[11)]などによって網膜芽細胞腫の治癒成績は飛躍的に向上している．網膜芽細胞腫全国登録（1975～1982年）[1)]によれば，本症患者（1,147例）の累積生存率は片眼性症例で5年後 93.3％，10年後 92.3％，両眼性症例で5年後 92.2％，10年後 86.7％である．

網膜芽細胞腫の保存療法としては，放射線療法，光凝固療法，光線力学的療法，冷凍療法，化学療法などがある．本腫瘍の放

平成9年6月17日受付，平成9年7月29日受理

Abbreviations：ERG, electroretinogram; LFLX, lomefloxacin hydrochloride; L-PAM, L-phenylalanine mustard; 5-FU, 5-fluorouracil

射線に対する強い感受性の報告[12]以来，放射線療法は現在最も多用されかつ強力な治療法である．しかし放射線療法単独では62％の治癒率であり[13]，10乳頭径以上の大きな腫瘍あるいは硝子体播種を合併した症例の治療は困難である[14]．また大量照射例では網膜症，白内障などの晩期合併症，眼瞼・眼窩の発育障害などの後遺症の問題がある．光凝固療法および光線力学的療法は小さな腫瘍に対して周囲の正常網膜を温存して腫瘍を選択的に破壊できる利点を有するが，その単独使用では4乳頭径以上の腫瘍の治療は困難である[15)~17]．冷凍療法は腫瘍が鋸状縁付近に存在する症例あるいは硝子体その他の中間透光体の混濁があって光凝固が困難な症例に施行される．しかし4～5乳頭径をこえる腫瘍を冷凍療法単独で治癒させることは困難であり，さらに不完全凝固の場合には腫瘍は脆弱化した脈絡膜や強膜を浸潤して眼窩に穿孔しやすくなるので注意を要する[18]．化学療法は単独では保存療法として用いられず，放射線療法，光凝固療法，光線力学的療法，冷凍療法に対する補助療法として，治療効果を相乗的に高めたり，進行例の転移予防目的で使用されることがある．しかし化学療法には血小板減少，脱毛などの副作用が発生することが問題となる．

そこで，網膜芽細胞腫に対するこれらの保存療法の限界を克服する目的で金子ら[19]は眼球温熱化学療法を考案した．この方法はアルキル化剤系抗腫瘍剤のひとつであるメルファラン（L-phenylalanine mustard, L-PAM）（図1）を眼動脈に選択的に注入するかまたは硝子体内に注入してから，眼球加温装置[20]で眼球を加温する療法である．L-PAMは，アルキル化剤のうちナイトロジェンマスタード型に属し，腫瘍細胞内の求核センターと反応してアルキル化を起こし核酸合成を阻害することにより腫瘍細胞増殖阻止をもたらすといわれ[21]，本邦では臨床的には多発性骨髄腫の治療に使用されている．また諸外国では多発性骨髄腫の治療のほかに卵巣癌，悪性黒色腫，悪性リンパ腫，悪性肉腫などに対する化学療法剤として，他の抗腫瘍剤やインターフェロンなどとともに投与されている[22)~26]．

金子ら[19)27]はL-PAMを併用する眼球温熱化学療法を実際に網膜芽細胞腫の症例に施行した．この治療法においては，L-PAMによる腫瘍細胞以外の正常眼組織（特に網膜）の障害の有無が問題となる．本研究においては，この点を鑑みL-PAMを併用した眼球温熱化学療法の安全性に関する基礎的研究として，L-PAMの網膜におよぼす影響を網膜電図（electroretinogram, ERG）および組織学的所見によって検討した．

材料および方法

Ⅰ．摘出眼杯ERGによる検討

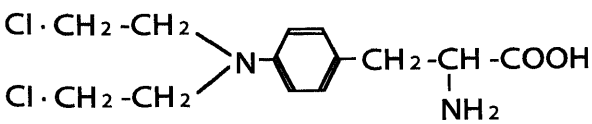

Fig. 1. Chemical structure of L-phenylalanine mustard (L-PAM). L-PAM is an alkylating agent of the nitrogen mustard type used for the treatment of several malignant disorders, including multiple myeloma, malignant melanoma and ovarian carcinoma.

1．材料

ウサギ用固形飼料RM-3（船橋農場，千葉）にて予じめ1週間以上飼育した体重2～3kgの白色ウサギ2匹3眼および有色ウサギ3匹5眼ならびに上顎洞癌の眼窩内浸潤により摘出のやむなきにいたった3症例（70歳，63歳，54歳）3眼を用いた．これらの3眼では病理組織学的に腫瘍細胞の眼球内浸潤は検出されなかった．ウサギでは眼底検査で異常は検出されなかった．

2．眼杯作製方法

実験に先立ちウサギに24時間以上の暗順応を施した後に暗赤色光下にて以下の手順に従って眼杯を作製した．塩酸ケタミン（ケタラール®，三共，東京）25mg/kgの筋肉内注射1回によって麻酔し，0.4％塩酸オキシブプロカイン（ベノキシール®，参天製薬，大阪）による点眼麻酔および0.5％塩酸リドカイン（キシロカイン®，藤沢製薬，大阪）による球後麻酔後に球結膜全周を角膜輪部に沿って切開し，ついで外眼筋を切断し，球後約1mmの部位で視神経を切断して可及的速やかに眼球を摘出した．摘出した眼杯を100％酸素ガス1.0 l/分の割合で通気した対照浸漬液4 l中（組成は後記）に入れ眼球赤道部で切半し，眼球後部から硝子体を除去して網膜，脈絡膜および強膜より成る眼杯を作製した．ヒト眼の場合には手術室にて眼球摘出後に直ちに生理的食塩水に浸しながら速やかに実験室に搬送し，摘出した眼球を100％酸素ガス1.0 l/分の割合で通気した対照浸漬液4 l中に入れ眼球赤道部で切半し，ウサギ眼と同様に網膜，脈絡膜および強膜より成る眼杯を作成した．

3．浸漬液用容器および灌流装置

浸漬液容器は2個の相対するプラスチック製容器（容量各100ml）から成る（図2）．各容器の相対する面には中央に円孔（直径7mm）を有する半球状のカップが取り付けられており，この円孔を塞ぐように両容器によって眼杯をはさんだ．容器の相対する面の間隙からの浸漬液の漏洩を防ぐ目的で，この間隙にシリコンラバーの薄板（厚さ1.3mm）をはさみこんだ．灌流

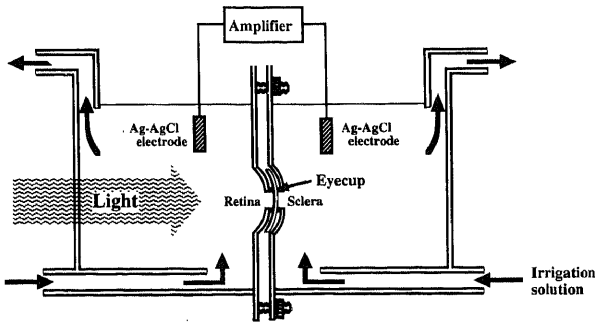

Fig. 2. Recording configuration for the *in-vitro* electroretinogram (ERG) in the excised eye-cup. The posterior portion of the hemisected eyeball was mounted between two chambers. Perfusing solutions (Nagayama's control solution or a L-PAM-containing solution) were continuously oxygenated with 100% O_2, and maintained at pH 8.0～8.2. The ERGs were led off through a pair of Ag-AgCl non-polarizable electrodes in each chamber. The ERGs were recorded before and 15min after the perfusate was changed from the control solution to a L-PAM-containing solution. Finally the ERGs were recorded 15 min after a L-PAM-containing solution was washed out by the control solution.

液は眼杯の位置から約50cmの落差をもって塩化ビニール製のチューブ（内径3mm）を通り，ウオーマコイル（八光商事，東京）を経由することによって31±1℃に加温された後に，浸漬液容器の底部より流入した．灌流液は各容器内に100ml以上満ちたとき自動的に吸引排除された．浸漬液を各容器内に25ml/分の流速で灌流しながら各容器内の浸漬液に100％酸素ガスを1.0 l /分の割合で通気して浸漬液のpHを8.0～8.2に維持した[28]．浸漬液のpH測定にはpHメーターType F-7（堀場製作所，京都）を使用した．

4．ERG用刺激装置および記録方法

刺激用光源として直流安定化電源Xenon Arc 45（ゼベックス，東京）にて点灯したキセノン・アーク灯を光源とするERG用光刺激装置（三双製作所，東京）を用いた．光路には中性フィルター，中性ウエッジ（オプチカルウエッジ）および集光レンズが組み込まれ，刺激光強度が調節された．直径 6mmの硝子繊維束を介し刺激光を眼杯網膜側に照射した．電磁シャッターを硝子繊維束の入光端に設置して，白色矩形波刺激光を得た．本装置で得られる矩形波刺激光の上昇時間（シャッターが90％開くまでに要する時間）および下降時間（シャッターが90％閉じるまでに要する時間）は，真空光電管5653（RCA，ハリソン，米国）による測定でいずれも1.8ミリ秒であった．白色刺激光（網膜面照度3.3×10^2ルクス，持続時間200ミリ秒の矩形波光）により惹起されたa波，b波および律動様小波（oscillatory potentials）を記録した．眼杯をはさむ2個の浸漬液用容器内に固定された一対の銀・塩化銀電極（臨床心電図用円盤状電極NS-type，日本光電，東京）にてERGを導出し，直流増幅器RM-5（日本光電）で増幅し，FMデータレコーダーNFR-3515（ソニー，東京）に記録した後，応答加算平均装置ATAC-350（日本光電）上で写真撮影するとともにペンレコーダーWX4401（グラフィック，東京）で描出した．律動様小波の観察にはERG電位を時定数3ミリ秒の交流増幅器AB-622M（日本光電）を用いて増幅し記録した．

まず対照浸漬液の灌流中に白色刺激光によるERGを記録し，a波，b波および律動様小波の振幅および頂点潜時が定常状態にあることを確認した．次いで対照浸漬液にL-PAM原末（シグマ，セントルイス，米国）を添加した液（L-PAM添加浸漬液）の灌流を開始し，その15分後に再びERGを記録した．L-PAM添加浸漬液の灌流開始15～18分後にERGを記録した理由は，ERG波形の定常化に要する時間ならびに灌流中のL-PAM添加浸漬液によって浸漬液容器内の対照浸漬液が置換されるのに要する時間を考慮したことにある．再度対照浸漬液の灌流を開始し，その15分後にERGを記録した．

ERG波形において上向きの振れは強膜側に対する硝子体側の陽性を意味する．a波振幅として基線からa波の底までの垂直距離を測り，b波振幅としてb波の頂点からa波の底までの垂直距離を測った．刺激光の開始時点からa波およびb波の頂点に到るまでの時間をそれぞれa波およびb波の頂点潜時として計測した．律動様小波振幅の計測は米村ら[29]の計測法に準じた．すなわち律動様小波の上向きおよび下向きの振れを頂点潜時の短い順にそれぞれO_1，O_2，O_3およびO_4，N_1，N_2，N_3およびN_4と呼称すると，O_1振幅はa波底からO_1に至るERG波形と基線との交点とN_1を結ぶ直線までO_1の頂点より垂直におろした線分の長さで示され，O_2振幅はN_1とN_2を結ぶ直線までO_2の頂点より垂直におろした線分の長さで示された．同様にO_3振幅はN_2とN_3を結ぶ直線までO_3の頂点より垂直におろした線分の長さで示され，O_4振幅はN_3とN_4を結ぶ直線までO_4の頂点より垂直におろした線分の長さで示された．律動様小波の振幅としてO_1，O_2，O_3，O_4の振幅の総和を計測した．ただしO_4が不明の場合には律動様小波の振幅としてO_1，O_2，O_3の振幅の総和を用いた．律動様小波の頂点潜時としてO_1，O_2，O_3，O_4の頂点潜時の総和を計測した．ただしO_4が不明の場合には律動様小波の頂点潜時としてO_1，O_2，O_3の頂点潜時の総和を用いた．

本編においては，対照浸漬液として長山[30]第II液（濃度単位mM：NaCl 119.50，KCl 3.60，$CaCl_2$ 1.15，$MgSO_4$ 1.06，ブドウ糖26.00，$NaHCO_3$ 25.10およびNaH_2PO_4 3.00）を用いた．

5．統計学的検討

諸計測項目について，対照浸漬液灌流中での値を100％としてL-PAM添加浸漬液灌流中での値を百分率で表し，その平均値を検討した．対照浸漬液灌流中とL-PAM添加浸漬液灌流中の波形間の平均値の有意差検定には対応のあるt検定を用いた．危険率5％以下を有意とした．

II．硝子体内注入による検討

1．実験動物および注入薬剤濃度

ウサギ用固形飼料RM-3（船橋農場）にて予じめ1週間以上飼育した体重2～3 kgの白色ウサギ10匹を使用した．本実験では硝子体内注入前の眼底検査にて網膜に異常が認められたウサギおよび硝子体内注入前のERG検査にて左右差が明らかなウサギ（b波振幅にて20％を超える差）を用いなかった．

硝子体内注入に際し，L-PAM原末を眼内灌流液（オペガード®MA，千寿製薬，大阪）で溶解してそれぞれ0.1mlあたり10，20および90 μgのL-PAMを含む硝子体内注入用薬剤を作成した．ちなみにL-PAMの水に対する溶解度は2,410 μg/mlである．L-PAMが約1.7mlのウサギの硝子体内に均等に拡散すると仮定した場合，硝子体内濃度はそれぞれ5.9，12および53 μg/mlとなる．

2．硝子体内注入法

0.4％オキシブプロカイン（ベノキシール®，参天製薬）の点眼麻酔を施した後に，L-PAMの硝子体内注入による眼圧上昇を避ける目的で，まず球結膜上より上直筋付着部を鑷子で固定し，角膜輪部より1ml用注射器に接続した27ゲージ針をその切り口を角膜側に向けて約4mm前房内に刺入し，0.1mlの前房水を吸引排除した．次に上直筋付着部を固定鑷子にて固定したままの状態で，1ml用注射器に接続した27ゲージ針の切り口を水晶体側に向け角膜輪部から後方約2mmで硝子体腔中央部にまで刺入し，薬剤を緩徐に注入した[31]．被検眼の硝子体内にはL-PAMを溶解した注入用薬剤0.1mlを，他眼（対照眼）にはオペガード®MA（千寿製薬）0.1mlのみを注入した．なお薬剤の硝子体内注入後3時間のERG記録の終了時に眼底検査を行い，眼底に出血あるいは網膜剥離など薬剤注入による偶発症が生じていないことを確認した．

ところで，薬物を一眼の硝子体内に注入した後に眼内から排出された薬物が血液を介して他眼へ移行する可能性が考えられる．鳥崎ら[32]によると塩酸ロメフロキサシン（lomefloxacin hydrochloride，LFLX）をオペガード®MA（千寿製薬）に溶解し，その0.2ml（200 μg）を白色ウサギの一眼の硝子体内に投与し，投与後のLFLX投与眼および非投与眼（他眼）における各眼組織内および血清中LFLX濃度を測定したところ，一眼の硝子体内に投与された薬物が他眼の網脈絡膜に移行する割合

は，投与眼網脈絡膜薬物濃度の高々3/1,000程度であったという．したがって薬剤の違いはあるが，本研究における硝子体内注入量では対照眼のERGに与える影響は例えあったとしても極めて少ないものと推定される．ゆえに本研究では同一個体の一眼に薬物を注入して被検眼とし，その溶媒のみを注入した他眼を対照眼として薬物の網膜におよぼす影響を検討した．

3．電気生理学的検討

0.5％トロピカミドと0.5％塩酸フェニレフリン（ミドリン®P，参天製薬）の点眼により十分な散瞳を得た後に，30分間の暗順応を行った．25mg/kgの塩酸ケタミン（ケタラール®，三共）と1.7mg/kgのキシラジン塩酸塩（セラクタール®，バイエル，レバークーゼン，ドイツ）混合液の筋肉内注射にて白色ウサギを麻酔した．銀・塩化銀電極NT-614U（日本光電）を生理食塩水を満たした10ml注射筒の中に置き，注射筒先端から生理食塩水を満たしたシリコンチューブ（内径3.5mm）を接続した．さらにウサギ用に作製した開瞼器にこのシリコンチューブを接続し，チューブの先端に白綿を充填し角膜輪部上に置いた．不関電極として同様の電極を使用し，剃毛した頭頂部皮膚正中線上に置いた（図3）．これらの準備は8ルクスの暗赤色光下で行った．

ERG用刺激装置は前項I-4に同様であった．刺激光はレンズにて集光された後に，Y字型硝子繊維束を介して両眼に送られた．硝子繊維束の照射端（直径4mm）は両眼の角膜前方1cmに置かれた．角膜面照度5ルクス，持続時間5秒の単発矩形波光により惹起されたERGのb波およびc波，ならびに角膜面照度5×10^3ルクス，持続時間500ミリ秒，刺激頻度1/3Hz[33]の矩形波光により惹起されたa波，b波および律動様小波を記録した．a波，b波およびc波の観察には，ERG電位を直流増幅器RM-5（日本光電）にて増幅し，FMデータレコーダーNFR-3515（ソニー，東京）に記録し，応答加算平均装置ATAC-350（日本光電）上で写真撮影するとともにペンレコーダーWX4401（グラフィック，東京）で描出した．律動様小波の観察には，ERG電位を時定数3ミリ秒の交流増幅器AB-622M（日本光電）で増幅した後に応答加算平均装置ATAC-350（日本光電）で10回加算平均した．

ERG記録は薬剤の硝子体内注入前，注入後3時間，3日目，1週目，2週目および4週目に実施された．

ERG波形において上向きの振れは関電極側の陽性を意味する．a波，b波および律動様小波では振幅ならびに頂点潜時を，c波では振幅を各測定時点ごとに計測した．ERG各波の計測方法は前項Iに同じである．

in-vivo ERG波形は刺激および記録条件を一定に保っても記録時毎の電極の位置，電極と生体間の電気抵抗，動物の全身状態などの差異によって影響を受け得る[34)-36)]．長期的にERGを記録する際には，ERG波形に変化をもたらしうる諸因子の影響を完全に排除することは不可能であり，ERG記録の慢性実験においてはERGの変化に関する有意性の判定が問題となる．そこでウサギERGのa波およびb波振幅において同一眼の日差変動が左右眼の間での相違よりも大きいとの報告[35)]に鑑み，片眼を被験眼，他眼を対照眼としてERGを左右眼で比較した．すなわち各測定時に記録された対照眼のa波，b波，c波および律動様小波の振幅を100％として，L-PAM注入眼の上記諸波の振幅を百分率で表示した．

長期的にERGを記録した場合のERG変化の有意性の判定の基準には未だ定見がない．Declercqら[37)]によれば白色ウサギERGにおいてa波およびb波の左右眼での振幅差の平均値は左眼または右眼の振幅値の10％以下であったという．またZacharyら[38]はb波振幅が対照眼の振幅の平均値の86％以下を減少と判定した．本研究での各波形の振幅変化に関する有意性の判定基準としてDeclercqら[37]およびZacharyら[38]の報告ならびに硝子体内注入という手技の網膜に対する影響を考慮して各波の±20％以内の振幅変化を有意とみなさなかった．a波，b波および律動様小波の頂点潜時においても同様に百分率を求めて検討した．

4．組織学的検討

ウサギ用固形飼料RM-3（船橋農場）にて予じめ1週間以上飼育した体重2～3kgの白色ウサギ6匹を用いた．硝子体内注入後4週目にERG記録を行った後に，ウサギを5％ペントバルビタールナトリウム（ネンブタール®，大日本製薬，大阪）の静脈内注射で屠殺し，直ちに眼球を摘出した．摘出眼球を2.5％グルタールアルデヒド-リン酸緩衝液に約20分間浸漬固定した後に，眼球赤道部に沿って眼球を二分した．眼球後極部側を10％ホルマリン液中に固定・保存し，エタノール系列にて脱水しパラフィンに包埋した．これをオスミウム酸で後固定後にエポキシ樹脂に包埋し1μmの厚さに薄切し，1％トルイジ

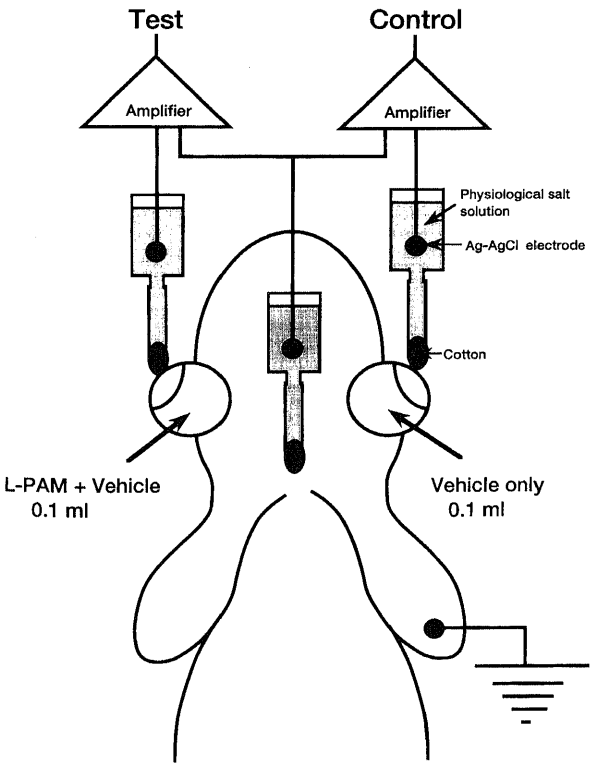

Fig. 3. Recording configuration for the *in-vivo* ERG of the rabbits. L-PAM dissolved in a 0.1ml-vehicle was injected into unilateral eyes. The fellow eyes received the same quantity of the vehicle, serving as a control. The ERGs were led off through Ag-AgCl electrodes in the cylinder with silicone tube, filled a physiological salt solution. The cotton tips, inserted into the silicone tube, were placed on the corneal limbus and the head. The ERGs were recorded 3 hr, 3, 7, 14 and 28 days after a single-shot intravitreal injection of L-PAM.

ン青で染色して光学顕微鏡にて観察した．さらに超薄切片を作製して酢酸ウラン・クエン酸鉛にて染色し，透過型電子顕微鏡にて観察した．

成　　績

I．摘出眼杯ERGによる検討

1．ウサギ眼における検討

図4にL-PAM 10 μg／ml 添加浸漬液灌流によるERG変化を示す．図4の最上方の波形はL-PAM添加前の対照波形を示す．二番目の波形はL-PAM 添加浸漬液灌流中の波形を示す．三番目の波形はL-PAMを添加していない浸漬液の灌流に再び戻した15分後の波形を示す．左方の波形は直流増幅にて記録されたa波およびb波を示す．右方の波形は時定数3ミリ秒の交流増幅にて記録された律動様小波を示す．L-PAM 10 μg／ml 添加群（白色2眼，有色5眼）では，a波，b波および律動様小波の振幅および頂点潜時には有意な変化はみられなかった（図5）．

図6にL-PAM 40 μg／ml 添加浸漬液灌流によるERG変化を示す．L-PAM 40 μg／ml 添加群（白色1眼，有色2眼）では，a波，b波および律動様小波の振幅および頂点潜時には有意な変化はみられなかった（図7）．

図8にL-PAM 50 μg／ml 添加浸漬液灌流によるERG変化を示す．L-PAM 50 μg／ml 添加群（白色1眼，有色2眼）では，a波および律動様小波の振幅は有意に変化しなかったが、b波振幅は有意に低下した（$p < 0.05$）．b波振幅の変化は対照液の再灌流後に回復し，変化は可逆的であった．a波，b波および律動様小波の頂点潜時は有意には変化しなかった（図9）．

2．ヒト眼における検討

図10にL-PAM 10 μg／ml 添加浸漬液灌流によるERG変化を

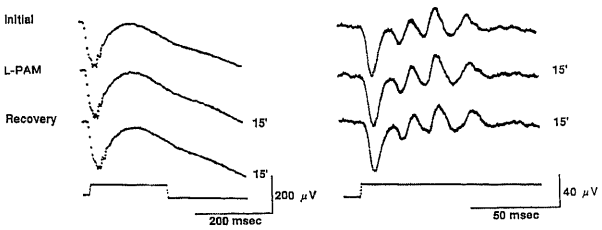

Fig. 4.　Effects of 10 μg/ml L-PAM on the ERGs from the *in-vitro* eye-cup of a rabbit. The left column shows the a- and the b-waves. The right column shows the oscillatory potentials. The responses in the right and left column were obtained from the same eye-cup. The a-wave, the b-wave and the oscillatory potentials were not deteriorated by 10 μg/ml L-PAM. The uppermost traces show responses during an initial perfusion with Nagayama's control solution. The second traces show responses during a perfusion with a 10 μg/ml L-PAM-containing solution. The bottom traces show responses after the L-PAM-containing solution was washed out by the control solution. Numerals at the right indicate the time (minutes) after onset of perfusion with the control solution or the L-PAM-containing solution. The stimulus intensity was 3.3×10^2 lux at the retina of the eye-cup. The stimulus duration was 200 msec. Direct-coupled amplification was used in the left column. The amplifier time constant was 3 msec in the right column. Rectangular waveforms at the bottom indicate the onset (upward deflection) and termination (downward deflection) of stimulus light in this figure and all other figures showing the ERG.

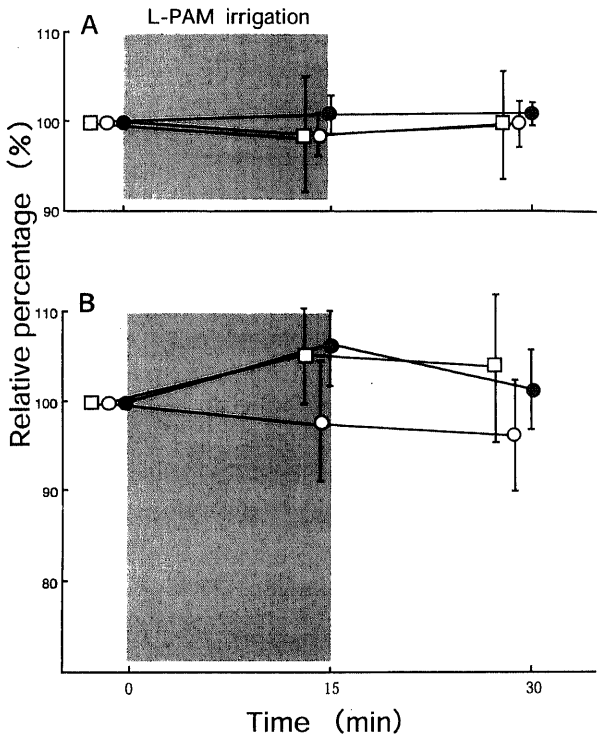

Fig. 5.　Changes of the latency (A) and amplitude (B) of the a-wave (□), the b-wave (○) and the oscillatory potentials (●) induced by perfusion of 10 μg/ml L-PAM in the *in-vitro* eye-cup of the rabbits. The percentages of the latencies and amplitudes are plotted against those during the initial perfusion with Nagayama's control solution in all graphs to illustrate ERG data throughout the present paper. The shaded area indicates a period during which a L-PAM-containing solution was perfused after and before perfusion of the control solution in this figure and Figs. 7, 9, 11 and 13. Each value indicate $\bar{x} \pm$ SD (n=7).

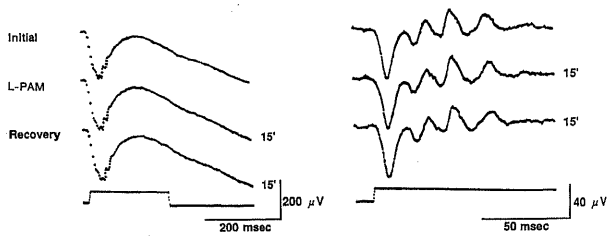

Fig. 6.　Effects of 40 μg/ml L-PAM on the ERGs from the *in-vitro* eye-cup of a rabbits. The a-wave, the b-wave and the oscillatory potentials were not deteriorated by 40 μg/ml L-PAM. For other recording parameters see the legend for Fig.4.

示す．L-PAM 10 μg／ml 添加群（3眼）では，a波，b波および律動様小波の振幅および頂点潜時には有意な変化はみられなかった（図11）．

図12にL-PAM 40 μg／ml 添加浸漬液灌流によるERG変化を示す．L-PAM 40 μg／ml 添加群（3眼）では，a波，b波および律動様小波の振幅および頂点潜時には有意な変化はみられなかった（図13）．

Ⅱ．硝子体内注入による検討

1．L-PAM 10 μg硝子体内注入群

記録したERGの典型例を図14，図15および図16に示す．a波，b波，c波および律動様小波の振幅（図17，18）およびa波，b波および律動様小波の頂点潜時（図17，18）には注入後4週

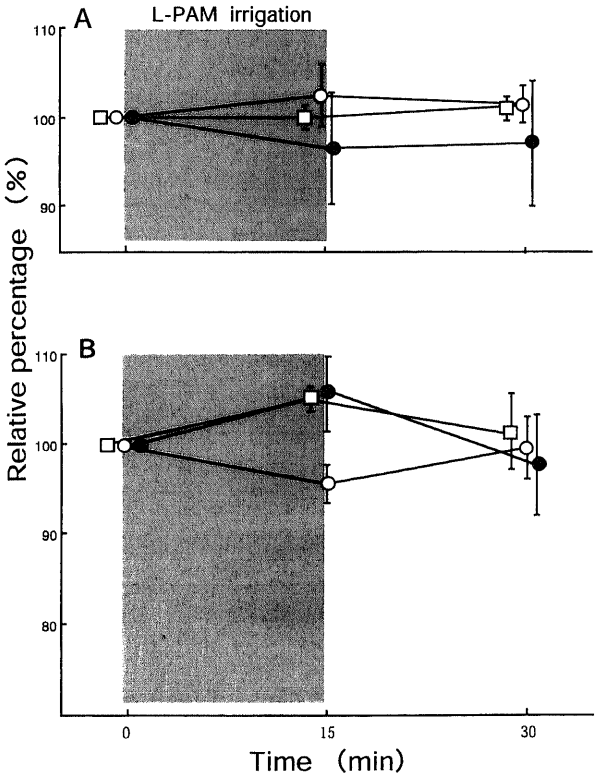

Fig. 7. Changes of the latency (A) and amplitude (B) of the a-wave (□), the b-wave (○) and the oscillatory potentials (●) induced by perfusion of 40 μg/ml L-PAM in the *in-vitro* eye-cup of the rabbits.Each value indicate $\bar{x} \pm$ SD (n=3). Other recording conditions were the same as in Fig.5.

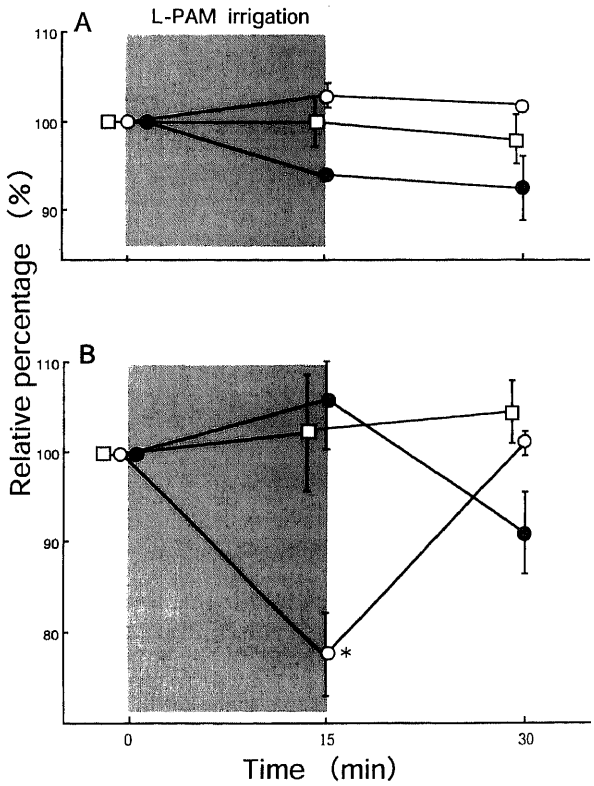

Fig. 9. Changes of the latency (A) and amplitude (B) of the a-wave (□), the b-wave (○) and the oscillatory potentials (●) induced by perfusion of 50 μg/ml L-PAM in the *in-vitro* eye-cup of the rabbits. Each value indicate $\bar{x} \pm$ SD (n=3). *p < 0.05 vs the initial control perfusion. Other recording conditions were the same as in Fig.5.

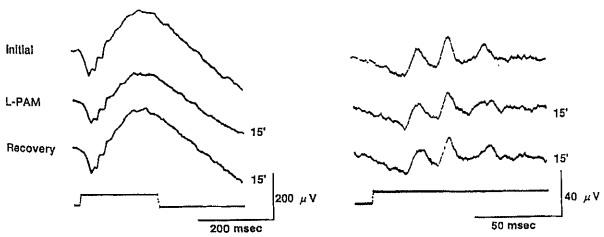

Fig. 8. Effects of 50 μg/ml L-PAM on the ERGs from the *in-vitro* eye-cup of a rabbits. The a-wave and the oscillatory potentials were not deteriorated, while the b-wave was reversibly diminished by 50 μg/ml L-PAM. The latency of the b-wave was unchanged. For other recording parameters see the legend for Fig.4.

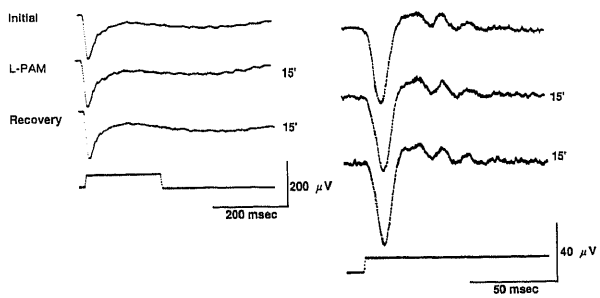

Fig. 10. Effects of 10 μg/ml L-PAM on the ERGs from the *in-vitro* eye-cup of the human. The a-wave, the b-wave and the oscillatory potentials were not deteriorated by 10 μg/ml L-PAM. For other recording parameters see the legend for Fig.4.

目までどの時点においても対照眼とL-PAM注入眼との間で有意差はなかった.

光学顕微鏡および電子顕微鏡では網膜組織像に異常はみられなかった（図19, 20).

2. L-PAM 20 μg硝子体内注入群

記録したERGの典型例を図21, 図22および図23に示す. a

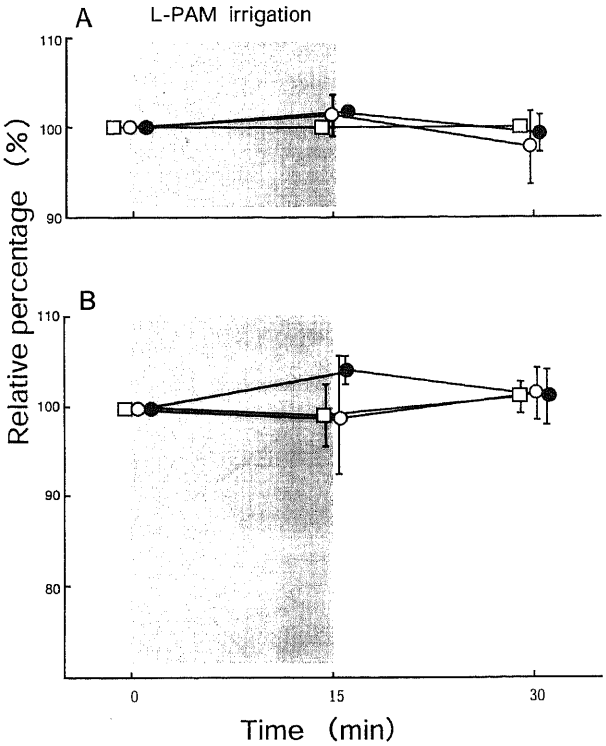

Fig. 11. Changes of the latency (A) and amplitude (B) of the a-wave (□), the b-wave (○) and the oscillatory potentials (●) induced by perfusion of 10 μg/ml L-PAM in the *in-vitro* eye-cup of the human. Each value indicate $\bar{x} \pm$ SD (n=3). Other recording conditions were the same as in Fig.5.

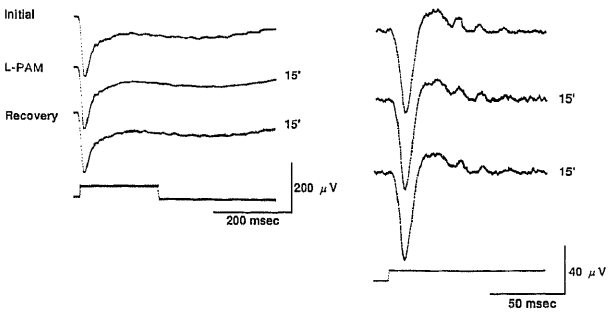

Fig. 12. Effects of 40 μg/ml L-PAM on the ERGs from the *in-vitro* eye-cup of the human. The a-wave, the b-wave and the oscillatory potentials were not deteriorated by 40 μg/ml L-PAM. For other recording parameters see the legend for Fig.4.

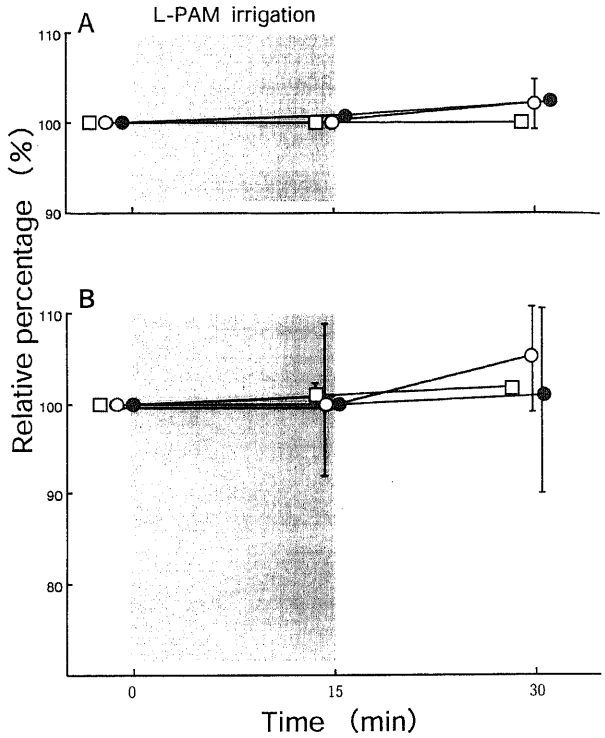

Fig. 13. Changes of the latency (A) and amplitude (B) of the a-wave (□), the b-wave (○) and the oscillatory potentials (●) induced by perfusion of 40 μg/ml L-PAM in the *in-vitro* eye-cup of the human. Each value indicate $\bar{x} \pm$ SD (n=3). Other recording conditions were the same as in Fig.5.

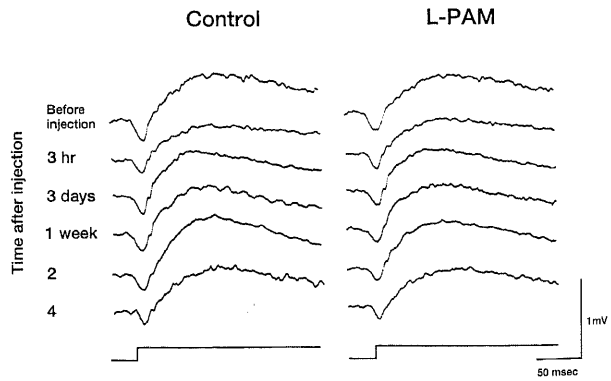

Fig. 14. Effects of an intravitreal injection of 10 μg L-PAM on the ERGs of a rabbit. The a- and b-waves were not deteriorated throughout the follow-up period up to 4 weeks. The right and left columns show the responses from the L-PAM-injected eye and the control fellow eye, respectively. Direct-coupled amplification. A single rectangular stimulus light was used. Stimulus intensity was 5×10^3 lux at the cornea. Stimulus duration was 500 msec. Upward deflection indicates positively of the corneal electrode in this figure and Figs.15, 16, 21, 22, 23, 28, 29 and 30.

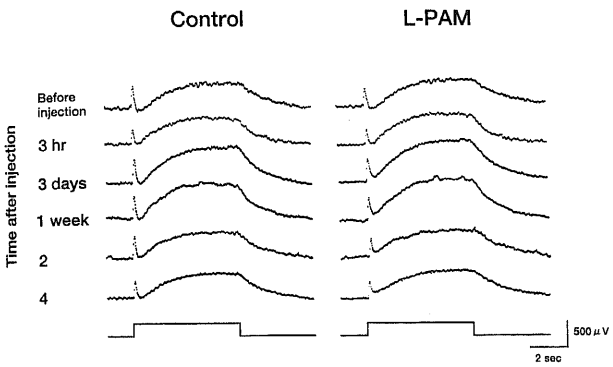

Fig. 15. Effects of an intravitreal injection of 10 μg L-PAM on the ERGs of a rabbit. The b- and c-waves were not deteriorated throughout the follow-up period up to 4 weeks. Direct-coupled amplification. A single rectangular stimulus light was used. Stimulus intensity was 5 lux at the cornea. Stimulus duration was 5 sec.

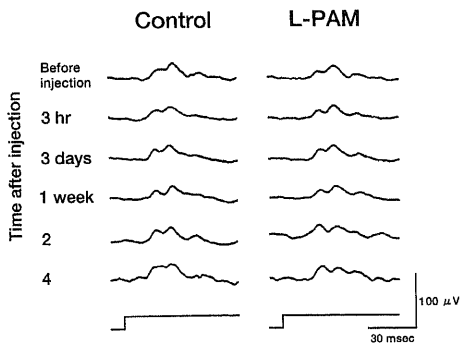

Fig. 16. Effects of an intravitreal injection of 10 μg L-PAM on the oscillatory potentials of a rabbit. The oscillatory potentials were not deteriorated throughout the follow-up period up to 4 weeks. Each trace shows the avaraged waveform of 10 responses. Amplifier time constant, 3 msec. Stimulus intensity was 5×10^3 lux at the cornea. Stimulus frequency and duration were 1/3 Hz and 500 msec, respectively.

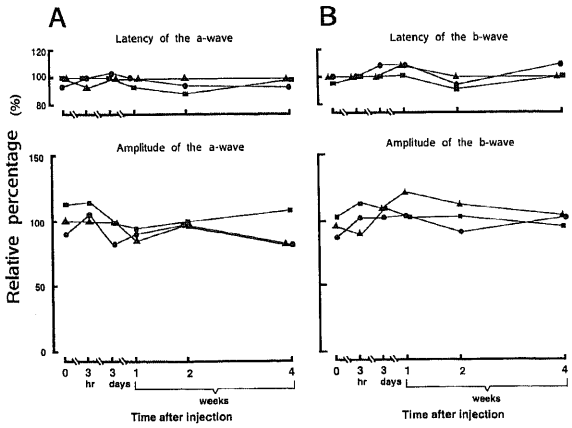

Fig. 17. Changes of the latency and amplitude of the a-wave (A) and the b-wave (B) induced by an intravitreal injection of 10 μg L-PAM in 3 rabbits. The percentages of the latencies and amplitudes in the tested eye to those in the control fellow eye, (tested eye / control fellow eye) × 100(%), are plotted against time before and after injection in this figure and Figs.18, 24, 25, 31 and 32. Zero on the abscissa indicates the time of 1hr before injection. Data from each rabbit were illustrated by different symbols (●,▲,■). Stimulus intensity was 5×10^3 lux at the cornea. The same symbols indicate the same rabbits in this figure and Fig.18.

波振幅は注入後3日目に4匹中3匹において減弱し，その後回復傾向を示さず，注入後4週目には4匹すべてにおいて65～78％と有意に減弱した（図24A）．a波頂点潜時には明らかな変化はみられなかった（図24A）．b波振幅は注入後1週目に4匹中2匹において減弱し，注入後4週目には4匹中3匹において約72％，残る1匹において55％と有意に減弱した（図24B）．b波頂点潜時には明らかな変化はみられなかった（図24B）．c波振幅は注入後1週目に4匹中3匹において減弱したが，その後回復傾向を示し注入後4週目には4匹中3匹において80～88％となった（図25B）．律動様小波の振幅は注入後3日目に4匹すべ

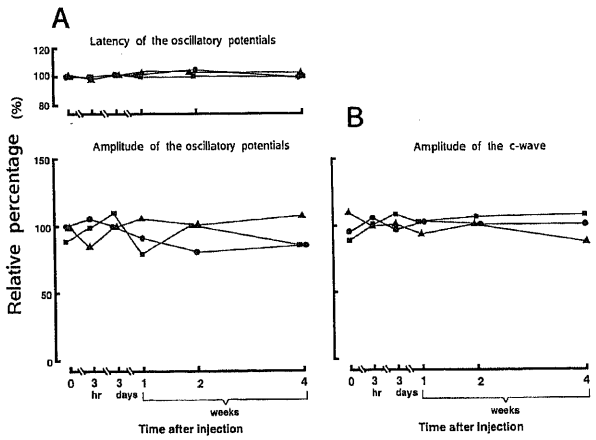

Fig. 18. Changes of the latency and amplitude of the oscillatory potentials (A) and changes of the amplitude of the c-wave (B) induced by an intravitreal injection of 10 μg L-PAM in 3 rabbits. Stimulus intensity was 5×10^3 lux at the cornea in A and 5 lux at the cornea in B. The same symbols indicate the same rabbits in this figure and Fig.17. Other conditions were the same as in Fig.17.

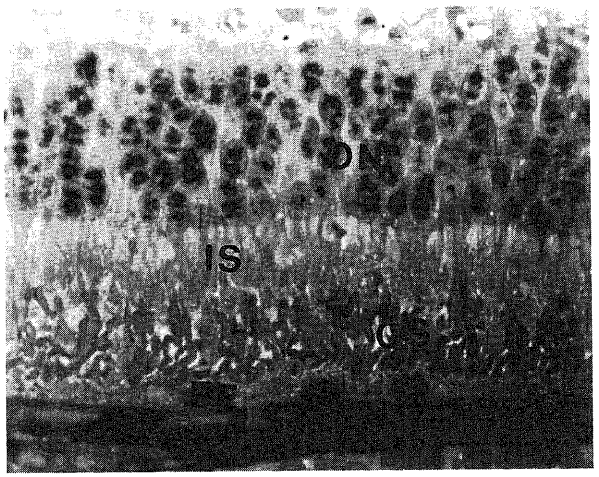

Fig. 19. Light micrograph of the retina of a rabbit 4 weeks after an intravitreal injection of 10 μg L-PAM. No abnormal changes were observed in the retinal structure. Toluidine blue stain. Magnification, × 250. ON, outer nuclear layer; IS, inner segment; OS, outer segment; PE, retinal pigment epithelium.

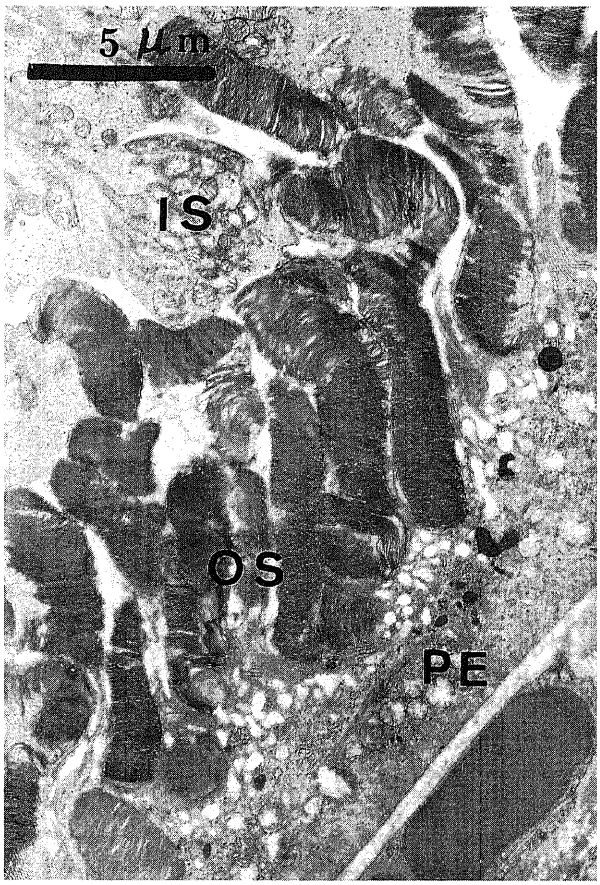

Fig. 20. Electron micrograph of the retina of a rabbit 4 weeks after an intravitreal injection of 10 μg L-PAM. Uranyl acetate and lead citrate stain. No abnormal changes were observed in the retinal structure. Magnification, × 6600. IS, inner segment; OS, outer segment; PE, retinal pigment epithelium.

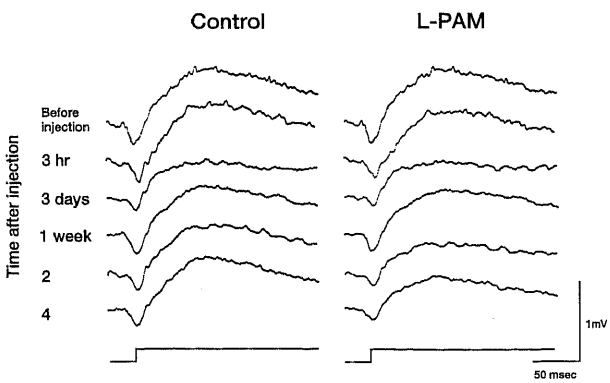

Fig. 21. Effects of an intravitreal injection of 20 μg L-PAM on the ERGs of a rabbit. The amplitudes of the a- and b-waves were decreased 3 days after injection. For other recording parameters see the legend for Fig.14.

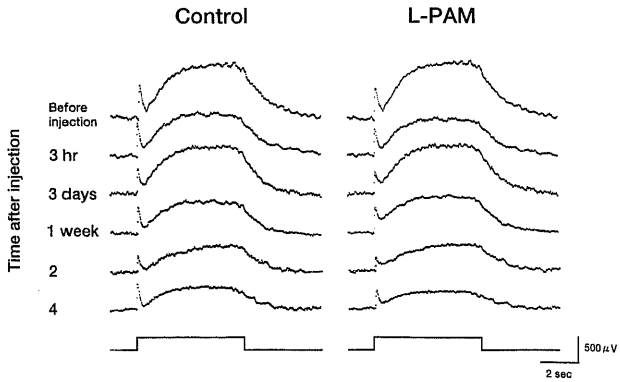

Fig. 22. Effects of an intravitreal injection of 20 μg L-PAM on the ERGs of a rabbit. The amplitude of the c-wave slightly diminished in 7 days after injection and recovered thereafter. For other recording parameters see the legend for Fig.15.

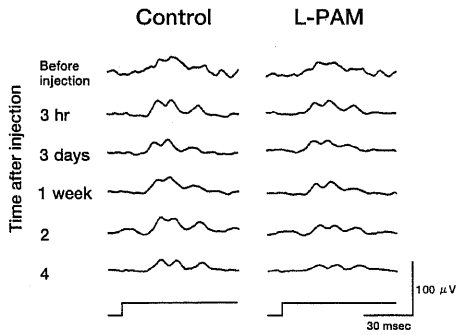

Fig. 23. Effects of an intravitreal injection of 20 μg L-PAM on the oscillatory potentials of a rabbit. The amplitude of the oscillatory potentials was significantly decreased 3 days after injection. For other recording parameters see the legend for Fig.16.

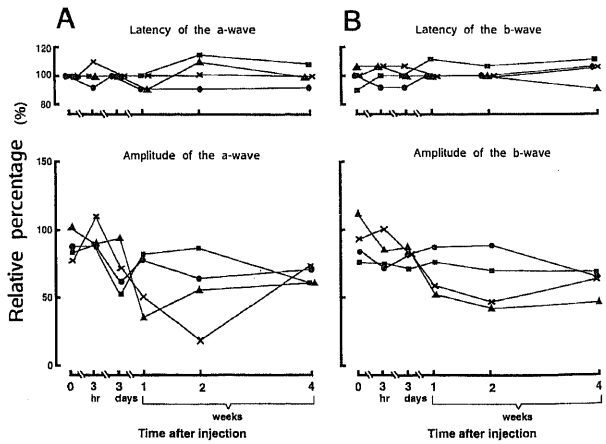

Fig. 24. Changes of the latency and amplitude of the a-wave (A) and the b-wave (B) induced by an intravitreal injection of 20 μg L-PAM in 4 rabbits. Data from each rabbit were illustrated by different symbols (●, ▲, ■, X). The same symbols indicate the same rabbits in this figure and Fig.25. Other conditions were the same as in Fig.17.

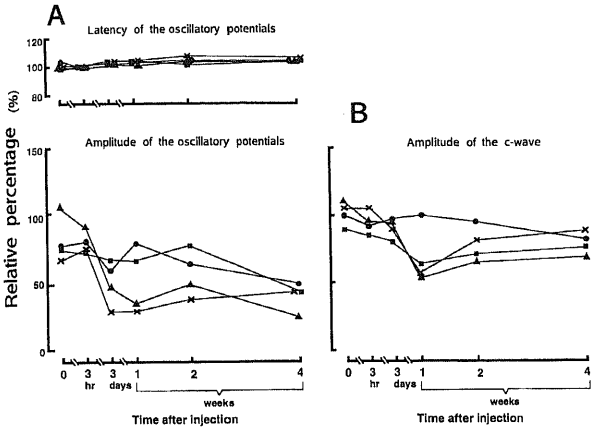

Fig. 25. Changes of the latency and amplitude of the oscillatory potentials (A) and changes of the amplitude of the c-wave (B) induced by an intravitreal injection of 20 μg L-PAM in 4 rabbits. The same symbols indicate the same rabbits in this figure and Fig.24. Other conditions were the same as in Figs.17 and 18.

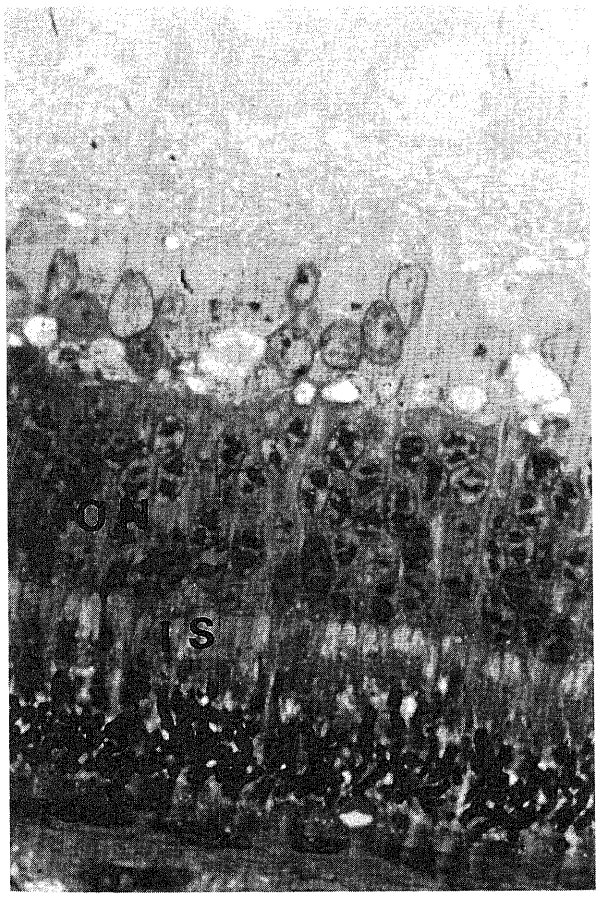

Fig. 26. Light micrograph of the retina of a rabbit 4 weeks after an intravitreal injection of 20 μg L-PAM. Mild degeneration and irregularity were observed in the outer segments. ON, outer nuclear layer; IS, inner segment; OS, outer segment. Magnification, × 200. Other conditions were the same as in Fig.19.

てにおいて減弱し，その後回復傾向はなく注入後4週目には33～57％と有意に減弱した（図25A）．律動様小波の頂点潜時には明らかな変化はみられなかった（図25A）．

光学顕微鏡では網膜内層に明らかな変化はみられなかったが，外顆粒層の細胞数の減少，視細胞内節の大小不同性，視細

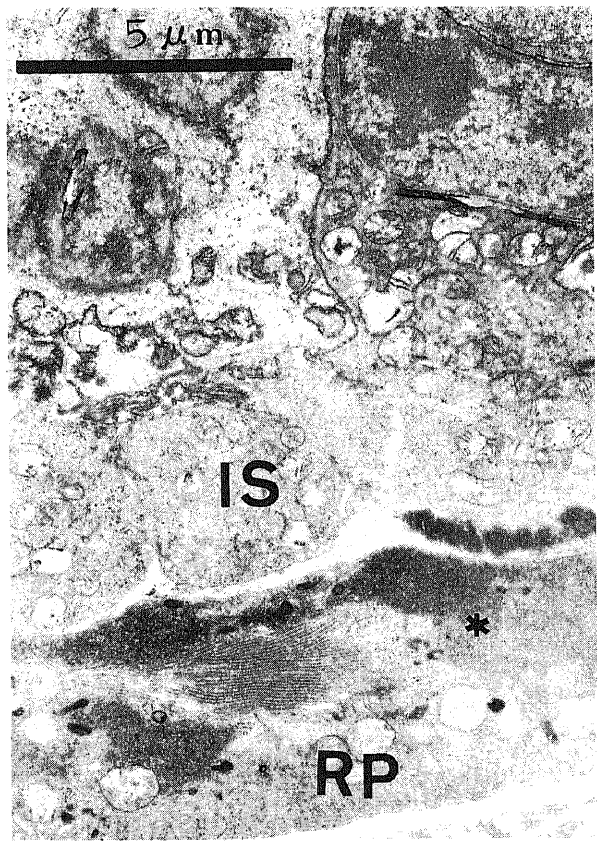

Fig. 27. Electron micrograph of the retina of a rabbit 4 weeks after an intravitreal injection of 20 μg L-PAM. Dense material(＊) was observed in degenerated outer segments. Magnification, × 9600. Other conditions were the same as in Fig.20.

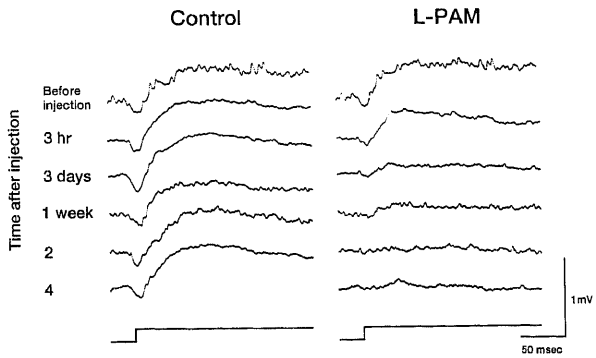

Fig. 28. Effects of an intravitreal injection of 90 μg L-PAM on the ERGs of a rabbit. The a- and b-waves were irreversibly abolished. For other recording parameters see the legend for Fig.14.

胞外節の配列の不整・崩壊が認められた（図26）．電子顕微鏡では視細胞外節に高電子密度の変性物質がみられラメラ構造はわずかに認められるのみであった．網膜色素上皮細胞では滑面小胞体など細胞質内小器官の変性・崩壊がみられた（図27）．

3．L-PAM 90 μg硝子体内注入群

記録したERGの典型例を図28，図29および図30に示す．注

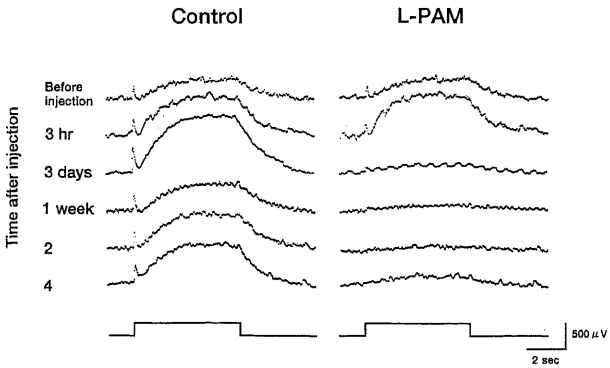

Fig. 29. Effects of an intravitreal injection of 90 μg L-PAM on the ERGs of a rabbit. The c-wave was irreversibly abolished. For other recording parameters see the legend for Fig.15.

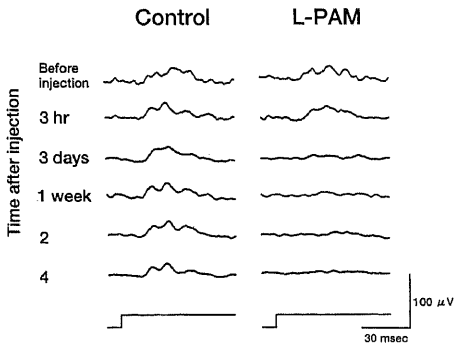

Fig. 30. Effects of an intravitreal injection of 90 μg L-PAM on the oscillatory potentials of a rabbit. The oscillatory potentials were irreversibly abolished. For other recording parameters see the legend for Fig.16.

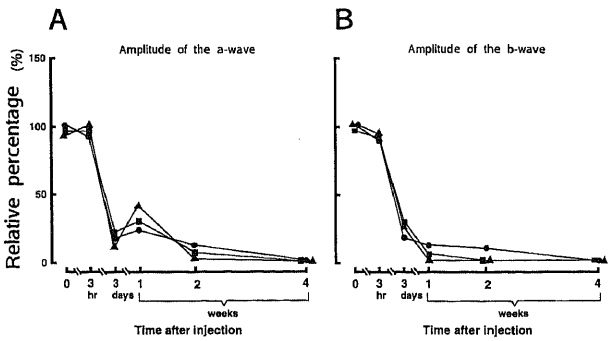

Fig. 31. Changes of the amplitude of the a-wave (A) and the b-wave (B) induced by an intravitreal injection of 90 μg L-PAM in 3 rabbits. Data from each rabbit were illustrated by different symbols (●,▲,■). The same symbols indicate the same rabbits in this figure and Fig.32. Other conditions were the same as in Fig.17.

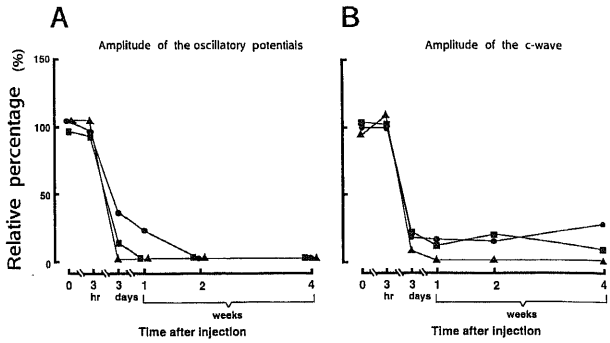

Fig. 32. Changes of the amplitude of the oscillatory potentials (A) and the c-wave (B) induced by an intravitreal injection of 90 μg L-PAM in 3 rabbits. The same symbols indicate the same rabbits in this figure and Fig.31. Other conditions were the same as in Figs.17 and 18.

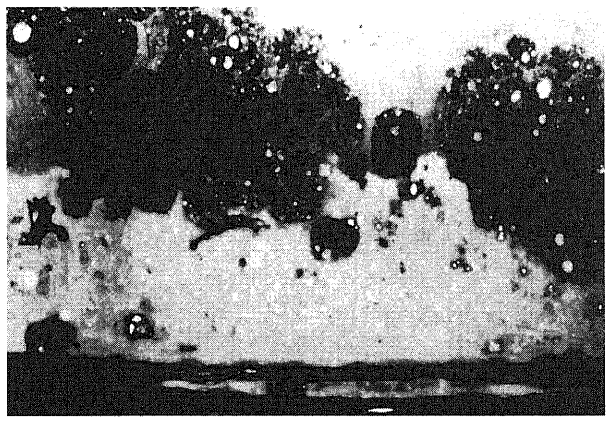

Fig. 33. Light micrograph of the retina of a rabbit 4 weeks after an intravitreal injection of 90 μg L-PAM. Prominent destruction was observed in the retinal structure. Magnification, × 250. Other conditions were the same as in Fig.19.

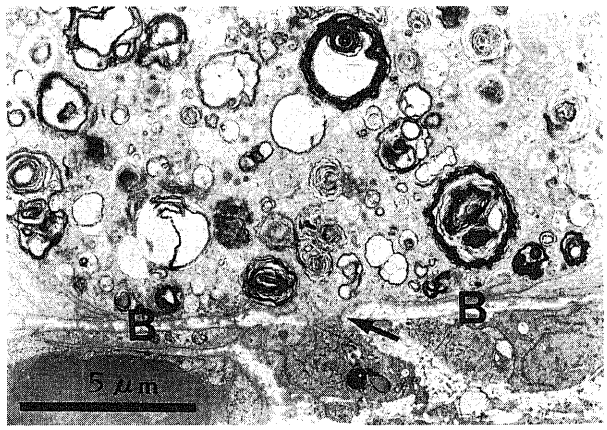

Fig. 34. Electron micrograph of the retina of a rabbit 4 weeks after an intravitreal injection of 90 μg L-PAM. Müller cell invaded into the choroid through Bruch's membrane (arrow). Magnification, × 8500. B, Bruch's membrane. Other conditions were the same as in Fig.20.

入後3時間ではERG各波には明らかな変化はみられなかったが，注入後3日目には各波の振幅は著しく減弱または消失した．その後も回復傾向はなく注入後4週にはc波の一部を除いてERGは消失した（図31，32）．

光学顕微鏡および電子顕微鏡において網膜外層を構成する細胞要素の多くが消失しており，ミュラー細胞突起が伸展し細胞消失部位を置換していた．ミュラー細胞の細胞質は滑面小胞体，細線維，グリコーゲン顆粒を有し，しばしばリピド顆粒や高電子密度の顆粒状物質を保有していた．視細胞外節に無数の高電子密度物質を含むミュラー細胞がみられ，それらがブルッフ膜を穿破して脈絡膜へ進入していた．ブルッフ膜内のそれらの細胞突起は滑面小胞体，細線維などの特徴からミュラー細胞と同定された（図33，34）．

考　　察

近年の検診制度の充実および医療情報提供による早期受診，さらには画像診断の精度向上[8)~10)]による的確な早期診断により網膜芽細胞腫に保存療法を施行する機会が増加している[5)7)]．放射線療法，光凝固療法，光線力学的療法，冷凍療法，化学療法などの従来の保存療法の限界を克服する目的で眼球温熱化学療法が考案された[19)]．網膜芽細胞腫に対する眼球温熱化学療法は臨床的には放射線外照射後の再発腫瘍や硝子体播種などを適応として現在実施されている[27)39)]．L-PAM選択的眼動脈注入ではバルーンカテーテルを使用してSeldinger法でL-PAM10mg/m^2（体表面積）を選択的に眼動脈に注入しその直後に眼球を加温している[39)]．硝子体内注入では30G針を使用して経結膜的に毛様体扁平部からL-PAMを4～8 μg注入しその後に眼球を加温している[39)]．

眼球温熱化学療法において金子ら[19)27)39)]がL-PAMを選んだ理由は，二重軟寒天培地での網膜芽細胞腫のコロニィー・アッセイによる抗腫瘍剤感受性試験の結果[40)]による．すなわちL-PAM，アドリアマイシン(doxorubicin)，マイトマイシンC(mitomycin C)，シス-ジアミンジクロロプラチナ(II)（cis-diamminedichloroplatinum)，アクチノマイシンD(actinomycin D)，ニムスチン(nimustine)，ペプロマイシン(peplomycin)，ビンクリスチン(vincristine)，ブレオマイシン(bleomycin)，5-フルオロウラシル(5-fluorouracil,5-FU)，メソトレキセイト(methotrexate)およびダカルバジン(dacarbazine)の12種の抗腫瘍剤のうちL-PAMが最も強力なコロニィー形成阻止力を呈したからである[40)]．すなわちL-PAM 0.4 μg/mlでは摘出眼より得られた網膜芽細胞腫細胞13例のうち12例（92％）でコロニィー形成が阻止され，4 μg/mlでは全例で阻止された[40)]．また培養系網膜芽細胞腫細胞Y-79を用いた感受性試験においてもL-PAMが最も有効であった[40)]．42℃，1時間の加温を併用した場合にはL-PAMのコロニィー形成阻止力がさらに増強した[27)]．

網膜芽細胞腫に対して有効な薬剤を模索する研究は以前よりなされている．Kyritsisら[41)]は網膜芽細胞腫細胞Y-79を用いた培養実験で酪酸塩（butyrate），レチノール（retinol）およびレチノ酸（retinoic acid）が細胞増殖を抑制することを報告した．とくに酪酸塩0.5mMとレチノ酸50 μMの併用が最も有効であったという[41)]．またHawardら[42)]は網膜芽細胞腫細胞Y-79を用いた培養実験で酪酸塩ナトリウム（sodium butyrate）とヒドロコーチゾン（hydrocortisone）の併用が有意な細胞増殖抑制を示したが，網膜芽細胞腫ヌードマウスモデルに上記2剤を投与しても腫瘍増殖は阻止されなかったと報告した．さらに，ビタミンDがマウスの皮下に移植された網膜芽細胞腫細胞Y-79の成長を抑制し壊死をもたらすが，ビタミンD自体の毒性が緩和されれば網膜芽細胞腫に対する有用な化学療法剤となるとの報告がある[43)~45)]．同様にビタミンD3を網膜芽細胞腫の遺伝子組み替えマウスの腹膜内に注入したところ，用量依存的に腫瘍の成長および拡大を抑制したとの報告もある[46)]．以上のように種々の薬剤の網膜芽細胞腫に対する有効性が検討されているが，著者の知る限り，網膜芽細胞腫に対する抗腫瘍剤の感受性試験の報告としてはInomataら[40)]の報告が唯一である．この報告[40)]に基づいて臨床で実施されている眼球温熱化学療法の安全性に関する基礎的研究として，本研究ではまずL-PAMの網膜におよぼす影響をERGおよび組織学的所見によって検討した．

薬剤のERGにおよぼす影響を実験的に検討する際の薬剤投与法は，摘出眼杯を浸す浸漬液に被験薬剤を与える方法（摘出眼杯灌流法）および生体眼の硝子体内に被験薬剤を注入する方法（硝子体内注入法）に大別される．摘出眼杯灌流法の利点は摘出網膜標本に薬剤を含有する浸漬液を直接作用させうるので，薬剤濃度を随意にしかも精密に規定することが可能であること，可逆的な変化を観察しうることなどである．しかし反面，摘出眼杯灌流法では浸漬液は電解質組成，温度，pHなどの点で生理的環境とはいい難く，加えて眼圧や血流が存在しない点でも非生理的であり，薬剤の作用が生体内における場合と異なることがありえよう．さらに摘出眼杯灌流法では薬剤の網膜に対する急性毒性を検討しうるが，長期にわたる影響の検討は不可能である．一方，硝子体内注入法では薬剤の眼内濃度の変化，網膜における薬剤の蓄積性および血流の影響などの点において，摘出眼杯灌流法に比べより生理的であり，薬剤の網膜に対する慢性的影響を観察しうる．また硝子体内注入法では片眼のみに被験薬剤を注入して他眼を対照に用いることができる．しかしその欠点としては，実際に網膜に接する薬剤濃度は注入の速度や方向および硝子体の多寡などにより一定しないことである．以上より本研究では摘出眼杯灌流法と硝子体内注入法の両方の結果を勘案してL-PAMの眼内許容濃度を決定した．

また薬剤の網膜毒性を調べた報告において，ERG所見と網膜の電子顕微鏡所見との間の対応関係が指摘されており，電子顕微鏡所見にて異常を呈する網膜の状態ではERG異常も検出され，ERG検査は電子顕微鏡検査と同程度あるいはそれ以上に鋭敏であると考えられている[31)47)]．

摘出眼杯灌流法ではL-PAM 10 μg/mlおよび40 μg/mlはウサギおよびヒト摘出眼杯ERGのa波，b波および律動様小波の振幅および頂点潜時に影響を及ぼさなかったが（図4，5，6，7，10，11，12，13），50 μg/mlはウサギ摘出眼杯ERGにおいてb波振幅を有意に低下させた（図8，9）．

硝子体内注入法ではL-PAM 90 μg注入でERGが消失しかつ網膜組織が著しく破壊されていた（図31，32，33，34）．硝子体内に注入されたL-PAMが約1.7mlのウサギの硝子体内に均等に拡散されるならば（以下同様），90 μg硝子体内注入ではL-PAMの硝子体内濃度はほぼ53 μg/mlに相当するので，上記の所見は摘出眼杯ERGの結果（図8，9）によく対応する．L-PAM 20 μg硝子体内注入ではa波，b波，c波の一部および律動様小波が減弱し，網膜組織の一部に変性像がみられた（図24，25，26，27）．L-PAM 20 μg硝子体内注入量では硝子体内濃度はほぼ12 μg/mlに相当するが，摘出眼杯ERGはL-PAM 10

μg/ml灌流では変化しなかった（図4，5，10，11）．したがってL-PAM 20 μg硝子体内注入の結果は摘出眼杯 ERG の10 μg/ml 灌流の結果と一見符合しないようにみえる．しかし摘出眼杯ERGではL-PAMを添加した浸漬液を15分間灌流してERG を記録しているので，網膜に対するL-PAMの急性毒性を検討しているが慢性毒性を検討していない．L-PAM 20 μg硝子体内注入でERGの振幅減弱がみられたのは硝子体内注入後3日目以降であり（図21，22，23，24，25），この変化はL-PAMの網膜に対する慢性の影響を反映していると考えられる．L-PAM 20 μg硝子体内注入ではc波振幅に回復傾向がみられた（図25B）．c波の主な発生母体は網膜色素上皮細胞にあり，網膜色素上皮細胞の組織学的変化が細胞内小器官の変性にとどまった（図27）ため振幅が回復したと考えられる．L-PAM 10 μg硝子体内注入では ERG，光学顕微鏡所見および電子顕微鏡所見では網膜に対する影響はみられなかった（図17，18，19，20）．この注入量では 硝子体内濃度はほぼ 5.9 μg/ml と推定され，10 μg/ml L-PAMではERG が変化しないという摘出眼杯における成績（図4，5，10，11）と矛盾せず，この程度の注入量では慢性実験においても網膜毒性は少ないと考えられる．

L-PAMの網膜におよぼす組織学的影響に関して，L-PAM 20 μg硝子体内注入での電子顕微鏡所見（図27）にみられるように，網膜色素上皮細胞 が障害されると視細胞外節は網膜色素上皮細胞によって摂取されず高電子密度の変性物質として網膜下に蓄積される．さらにL-PAM 90 μg硝子体内注入での光学顕微鏡および電子顕微鏡所見（図33，34）にみられるように，高電子密度の変性物質は崩壊した視細胞内節とともにミュラー細胞突起で置換され，不可逆的な著しい変化が生じていた．

L-PAMの網膜毒性に関してはこれまでに他の報告はない．そこで本研究の成績と他の抗腫瘍剤に関する報告とを比較してみる．抗腫瘍剤の眼球への投与については，悪性腫瘍に対する治療よりはむしろ増殖性硝子体網膜症に対する薬物療法のひとつとしての硝子体内投与が検討されており，その基礎的研究として抗腫瘍剤の網膜毒性に関して以下のようにいくつかの報告がある．Peymanら[48]は白色ウサギを使用して抗腫瘍剤を硝子体内に注入し，網膜の光学顕微鏡所見およびERG所見を指標として網膜に影響をおよぼさない硝子体内投与量を報告した．すなわちビンクリスチン 0.04 μg，アドリアマイシン 5 μg，シスプラチン（cisplatin）0.1 μg，ダクチノマイシン（dactinomycin）0.05 μg，硫酸ブレオマイシン15 μg，エトポシト（etoposide）75 μg，マイトマイシン2 μgおよびシタラビン（cytarabine）30 μgの硝子体内注入は網膜に影響をおよぼさなかったという[48]．またダウノルビシン（daunorubicin）に関しては，Santanaら[49]によると有色ウサギ硝子体内にダウノルビシン1～85 nmolを注入し，検眼鏡所見，ERG所見，光学顕微鏡所見および電子顕微鏡所見にて網膜毒性を検討したところ，増殖性硝子体網膜症防止に有効な濃度（9 nmol）では検眼鏡所見，ERG（b波）所見および光学顕微鏡所見では異常を認めなかったが，電子顕微鏡所見では視細胞外節にわずかな異常をきたしたという．Khawlyら[50]によると硝子体内に線維芽細胞を注入して作成した増殖性硝子体網膜症のウサギ眼において，ダウノルビシン15 nmolを線維芽細胞と同時に注入するか，または線維芽細胞注入3日目にダウノルビシン10 nmolをまず注入しその4時間後にさらに5 nmol注入した場合には増殖性硝子体網膜症における網膜剥離の予防に有用であったという．ただし線維芽細胞注入3日目に15 nmolを注入した場合には無効であったという[50]．さらにWiedemannら[51]によるとヒト眼で外傷後の重篤な増殖性硝子体網膜症の治療においてダウノルビシン7.5 μg/mlを硝子体切除術後10分間灌流したところ，15症例すべてにおいて視力は改善し検眼鏡所見および蛍光眼底所見において網膜毒性は認められなかったという．5-FUを用いて増殖性硝子体網膜症を抑制しようとする試みは早くよりなされてきた．Sternら[52]によると水晶体切除術および硝子体切除術を受けたウサギ硝子体腔への5-FU 0.5mgの24時間毎7日間注入では，検眼鏡所見，ERG所見，光学顕微鏡所見および電子顕微鏡所見にて網膜毒性は認められなかった．しかし5-FU 1.25mgの12時間毎4日間および24時間毎3日間注入ではERGのb波は消失し回復せず，視細胞外節とリボソームは消失した[52]．また5-FU 1.25mgの24時間毎7日間注入ではERGのb波は減弱したものの回復傾向を示し，視細胞外節とリボソームは一時消失したが5週後にはほぼ正常に回復した[52]．Nao-iら[53]は白色ウサギ摘出眼杯においてERGを指標として5-FUの網膜毒性を検討した．すなわち5-FU灌流液内濃度が10^{-7}g/ml，10^{-6}g/ml，10^{-5}g/mlではERGのb波振幅には有意な変化はみられなかったが，10^{-4}g/mlでは60分後にb波振幅は対照の約60％に減弱し，10^{-3}g/mlでは約40％に減弱した[53]．5-FU灌流液内濃度が5×10^{-3}g/mlではb波は灌流後3分以内に消失したが，5-FUを添加していない灌流液に戻したところほぼ1時間でb波振幅は5-FU添加前の振幅の約90％に回復した[53]．以上のように抗腫瘍剤の網膜に対する安全濃度は各薬剤においてかなり相違することがわかる．L-PAMに関する本報の成績は硫酸ブレオマイシン[48]とほぼ近似しており，またL-PAMは少なくとも5-FU[53]よりも網膜に対する毒性は強いと考えられる．

選択的に眼動脈に注入されたL-PAMが網膜に作用するには血液網膜関門を通過する必要がある．網膜芽細胞腫の症例における蛍光眼底検査でも認められるように[54]，腫瘍部分での蛍光色素の漏出は著しく，ゆえに血液網膜関門は腫瘍部分では強く破壊されていて正常眼組織の状態とは大きく異なることは容易に推定できる．5-FUとブレオマイシンの網膜芽細胞腫内移行に関する報告[55]においては，眼球摘出数分前に5-FUまたはブレオマイシンを静脈内または患側総頸動脈内に注射し，眼球摘出とほぼ同時に静脈より採取した血清と腫瘍組織内の抗腫瘍剤濃度の比が検討された．その結果，抗腫瘍剤の血清内濃度に対する腫瘍組織内濃度の比の平均値は5-FUの静脈注射では1.23，患側総頸動脈注射では4.13，ブレオマイシンの静脈注射では0.08，患側総頸動脈注射では1.29であり[55]，薬剤によってかなり相違するようである．患側総頸動脈注射では腫瘍組織内の抗腫瘍剤濃度が血清中の抗腫瘍剤濃度よりも高いことが注目される．それは薬剤が動脈注射されたことに加えて前述のように腫瘍部分の血液網膜関門が著しく破壊されていたことに起因すると考えられる．下肢の悪性黒色腫の患者に対してL-PAMを局所動脈内に注射したところ，腫瘍組織のL-PAM濃度と筋肉内のL-PAM濃度がほぼ等しかったのに対して健常な皮膚・皮下組織のL-PAM濃度は前二者に比して有意に低かったとの報告[56]があり，薬剤の組織への取り込みは組織の種類，組織の健常・異常などによってかなり相違すると考えられる．眼内に薬剤を到達させる方法としては静脈注射にくらべ患側総頸動脈注射では薬剤の眼内腫瘍への移行は格段によく，しかも全身的副作用も少ないという長所がある．選択的眼動脈注入はバルーンカテ

ーテルを用いてL-PAMを眼動脈内に注入する方法であるので，薬剤の眼内腫瘍への移行は患側総頸動脈注射よりさらに良いことは容易に理解できる．

乳児の体表面積は0.2～0.7m²であり[57]，L-PAMの選択的眼動脈注入法では10mg/m²（体表面積）の注入を要する[39]ので，実際のL-PAM注入量は2～7mgとなる．悪性黒色腫の患者にL-PAM 31mg（20mg／m²（体表面積））を静脈内に注射したところ5分後の血漿中のL-PAM濃度は1.53 μg/mlであり，30分後には0.60 μg/mlであった[58]．これらの資料に基づき大胆な試算を行ってみる．10mg/m²（体表面積）のL-PAMの静脈内注射5分後の血漿中のL-PAM濃度は0.77 μg/mlと概算される．L-PAMが金子の報告[55]の5-FUと同様な網膜芽細胞腫内移行をすると仮定すると，血清内濃度に対する腫瘍組織内濃度の比の平均値は静脈注射では1.23であったことより，10mg/m²L-PAM静脈内注射5分後の腫瘍内濃度はおよそ0.95 μg/mlとなる．患側総頸動脈注射では静脈注射のおよそ3.36倍の5-FU網膜芽細胞腫内移行を示すので，10mg/m²L-PAM患側総頸動脈注射5分後の腫瘍内濃度はおよそ3.19 μg/mlと推定される．眼動脈注入は患側総頸動脈注射よりも薬剤の眼球内腫瘍への移行がよいと考えられるので，L-PAMの腫瘍内濃度はさらに高いと予想される．したがって，L-PAM10mg/m²の選択的眼動脈注入法[27,39]で網膜芽細胞腫細胞を死滅させるのに十分有効なL-PAM腫瘍内濃度がもたらされると考えられる．

L-PAMの血液網膜関門通過性についての報告は著者らが知るかぎりではないが，血液脳関門に関してはマウスに10mg/kgのL-PAMを静脈内注射した5分後の脳内濃度は0.87 μg/mlであり，血清濃度に対する脳内濃度の比は0.20であったという[59]．前述のL-PAMの腫瘍内移行の試算および血液網膜関門の存在，さらに本報の成績を考慮すると，現在実施されているL-PAM10mg/m²程度の選択的眼動脈注入法ではL-PAMは網膜に不可逆的な障害を与えないであろうと推察する．

L-PAMを硝子体内に注入する場合，実際に網膜に接するL-PAMの濃度は注入の速度や方向および硝子体の多寡などにも多少影響されよう．しかし本研究の成績に鑑みると，臨床的に使用されている4～8 μgのL-PAM硝子体内注入量は，硝子体内に注入されたL-PAMが硝子体内に均等に拡散されるならばL-PAM 2.3～4.7 μg/mlの硝子体内濃度をもたらすと概算され，網膜毒性を来さない許容限界内の注入量であると考えられる．L-PAMの硝子体内注入法は眼球摘出も止むを得ないと従来考えられていた網膜芽細胞腫の硝子体播種例にも有効であり，また血流が乏しいためか選択的眼動脈注入では効果が不十分であった鋸状縁近くの網膜芽細胞腫にも適応可能である．しかし硝子体内注入は腫瘍細胞の飛散をもたらす危険性を有し，感染や網膜剥離などの合併症を惹起する可能性も有する．したがって硝子体内注入を反復して実施することは避けるべきである．

今後は選択的眼動脈注入または硝子体内注入後のL-PAMの眼内動態の解明が待たれる．硝子体内での放出制御や徐放を目的として，増殖性硝子体網膜症やサイトメガロウイルス網膜炎の治療に対して現在進められているドラッグデリバリーシステム[60～68]を介するL-PAMの投与法の研究も網膜芽細胞腫のL-PAMによる保存療法の進展に有用と期待される．

結　　論

網膜芽細胞腫に対する保存療法として考案された眼球温熱化学療法に用いられるL-PAMの網膜毒性を来さない許容投与量を決定することを目的として，L-PAMが網膜におよぼす影響をERG所見および組織学的所見を指標として検討し，下記の結果を得た．

1．ウサギの摘出眼杯ERGにおいてL-PAM 10 μg／ml 添加および40 μg／ml 添加では，a波，b波および律動様小波の振幅および頂点潜時には有意な変化はみられなかった．

2．ウサギの摘出眼杯ERGにおいてL-PAM 50 μg／ml 添加では，a波および律動様小波の振幅は有意に変化しなかったが、b波振幅は有意に低下した．b波振幅の変化は対照液の再灌流中に回復し，すなわちb波振幅の変化は可逆的であった．a波，b波および律動様小波の頂点潜時は有意には変化しなかった．

3．ヒトの摘出眼杯ERGにおいてL-PAM 10 μg／ml 添加および40 μg／ml 添加では，a波，b波および律動様小波の振幅および頂点潜時には有意な変化はみられなかった．

4．L-PAM 10 μg硝子体内注入ではa波，b波，c波および律動様小波の振幅およびa波，b波および律動様小波の頂点潜時には注入後4週目までどの時点においても対照眼とL-PAM注入眼との間で有意差はなかった．光学顕微鏡および電子顕微鏡では網膜組織像に異常はみられなかった．

5．L-PAM 20 μg硝子体内注入ではa波，b波および律動様小波の振幅は注入後3日目から1週目には減弱し，その後回復傾向を示さず，注入後4週目には有意に減弱した．a波，b波および律動様小波の頂点潜時には明らかな変化はみられなかった．c波振幅は注入後1週目に減弱したが，その後回復傾向を示した．光学顕微鏡では視細胞内節の大小不同性，視細胞外節の配列の不整・崩壊が認められ，電子顕微鏡では視細胞外節に高電子密度の変性物質がみられラメラ構造はわずかに認められるのみであった．

6．L-PAM 90 μg硝子体内注入では注入後3日目にはERG各波の振幅は著しく減弱または消失し，その後も回復傾向はなく注入後4週にはc波の一部を除いてERGは消失した．光学顕微鏡および電子顕微鏡において網膜外層を構成する細胞要素の多くが消失し網膜組織は著しく破壊されていた．

7．電気生理学的および組織学的所見を指標にすると，眼球温熱化学療法で使用されている選択的眼動脈注入法によるL-PAM 注入量（10mg/m²（体表面積））および硝子体内注入法によるL-PAM 注入量（4～8 μg）はいずれも網膜に不可逆的な障害を与えないと推論される．

謝　　辞

稿を終えるに臨み，終始御懇篤なる御指導と御校閲を賜りました恩師河崎一夫教授に深甚の謝意を捧げます．また組織学的検討に際して貴重な御助言をいただきました千葉大学医学部眼科学教室木村毅助教授に感謝致します．さらに，御指導いただきました田辺譲二博士をはじめ本研究に御協力くださいました鳥崎真人博士，北野貢市博士，鈴木俊之学士，武田　久学士ならびに実験器具・装置の作製に御協力くださいました前本学工作係水野清澄技官に感謝いたします．

文　　献

1)　網膜芽細胞腫全国登録委員会．網膜芽細胞腫全国登録（1975～1982）．日眼会誌　96：1433-1442，1992

2)　金子明博．網膜芽細胞腫の診断と治療．あたらしい眼科 8：1565-1571，1991

3)　Vogel F. Genetics of retinoblastoma. Hum Genet 52：1-

54, 1979
4) Sanders BM, Draper GJ, Kingston JE. Retinoblastoma in Great Britain 1969-80:incidence,treatment,and survival. Br J Ophthalmol 72 : 576-583, 1988
5) Shields JA, Shields CL, Sivalingam V. Decreasing frequency of enucleation in patients with retinoblastoma. Am J Ophthalmol 108 : 185-188, 1989
6) Zelter M, Damel A, Gonzalez G, Schwartz L. A prospective study on the treatment of retinoblastoma in 72 patients. Cancer 68 : 1685-1690, 1991
7) Abramson DH, Niksarli K, Ellsworth RM, Servodidio CA. Changing trends in the management of retinoblastoma :1951-1965 vs 1966-1980. J Pediatr Ophthalmol Strabismus 31 : 32-37, 1994
8) Haik BG, SaintLouis L, Smith ME, Ellisworth RM, Abramson DH, Cahill P, Deck M, Coleman DJ. Magnetic resonance imaging in the evaluation of leukocoria. Ophthalmology 92 : 1143-1152, 1985
9) 佐野信昭，柿栖米次，麻薙 薫．小児眼内疾患のMRIによる鑑別診断について．眼紀 40 : 275-280, 1989
10) Schulamn JA, Lawrence L, Bauman AE, Peyman GA, Mafee MF, Goldman A, Kurwa B. The use of magnetic resonance imaging in the evaluation of retinoblastoma. J Pediatr Ophthalmol Strabismus 23 : 144-147, 1986
11) 箕田建生．眼内腫瘍の診断と治療．日眼会誌 98 : 317-318, 1994
12) Hilgartner HL. Report of case of double glioma treated with x-ray. Tex Med J 18 : 322-323, 1903
13) 金子明博，築山 巌．眼球内網膜芽細胞腫に対する放射線外照射後の再発に関する検討．小児がん 25 : 152-154, 1989
14) 箕田建生．眼内腫瘍の手術的治療．眼臨医報 85 : 2063-2080, 1991
15) 大西克尚，山名康生，嶺井真理子，石橋達朗，渡辺圭子，久保田敏明，加藤大典．網膜芽細胞腫に対するヘマトポルフィリン誘導体を用いた光化学療法．臨眼 38 : 245-251, 1984
16) Shields JA, Shields CL, Parsons H, Giblin ME. The role of photocoagulation in the management of retinoblastoma. Arch Ophthalmol 108 : 205-208, 1990
17) 佐野秀一，関戸伸雄，箕田建生．ダイオードレーザーによる網膜芽細胞腫の光凝固．臨眼 48 : 543-547, 1994
18) 箕田建生．眼腫瘍アトラス，第1版，130-131頁，メディカル葵出版，東京，1989
19) 金子明博，伊勢 泰，大平睦郎，高山 順，渋井壮一郎，松岡浩司，猪俣素子，毛利 誠．眼球温熱化学療法で治癒した，眼球内に再発した網膜芽細胞腫の2例．臨眼 44 : 289-292, 1990
20) Lagendijk JJW. A microwave heating technique for the hyperthermic treatment of tumors in the eye, especially retinoblastoma. Phys Med Biol 27 : 1313-1324, 1982
21) 原 宏，中井一夫，永井清保．Melphalan (l-phenylalanine mustard) 投与時の人骨髄腫細胞回転に関する研究．日血会誌 34 : 614-621, 1971
22) Thigpen T, Vance R, Puneky L, Khansur T. Chemotherapy in advanced ovarian carcinoma : current standards of care based on randomized trials. Gynecol Oncol 55 : S97-S107, 1994
23) Hafström L, Rudenstam CM, Blomquist E, Ingvar C, Jönsson PE, Lagerlöf B, Lindholm C, Ringborg U, Westman G, Östrup L. Regional hyperthermic perfusion with melphalan after surgery for recurrent malignant melanoma of the extremities. J Clin Oncol 9 : 2091-2094, 1991
24) Liénard D, Lejeune FJ, Ewalenko P. In transit metastases of malignant melanoma treated by high dose rTNF α in combination with interferon-γ and melphalan in isolation perfusion. World J Surg 16 : 234-240, 1992
25) Jackson GH, Lennard AL, Taylor PRA, Carey P, Angus B, Lucraft H, Evans RGB, Proctor SJ. Autologous bone marrow transplantation in poor-risk high-grade non-Hodgkin's lymphoma in first complete remission. Br J Cancer 70 : 501-505 , 1994
26) Vaglini M, Belli F, Ammatuna M, Lnglese MG, Manzi R, Prada A, Persiani L, Santinami M, Santoro N, Cascinelli N. Treatment of primary or relapsing limb cancer by isolation perfusion with high-dose alpha-tumor necrosis factor, gamma-interferon, and melphalan. Cancer 73 : 483-492, 1994
27) 金子明博．網膜芽細胞腫に対する治療法について教えてください．あたらしい眼科 12 : 16-20, 1995
28) 川口博治，米村大蔵，河崎一夫，柴田二郎，臼倉弘子，田辺譲二，中川寛忠．家兎眼 in vitro ERG におよぼす浸漬液pHの影響．日眼会誌 83 : 454-462, 1979
29) 米村大蔵，河崎一夫．臨床網膜電図学，第1版，104-123頁，医学書院，東京，1985
30) 長山理三郎．摘出家兎網膜ERGの実験的研究 第1報 摘出家兎網膜からのERGの誘導．日眼会誌 73 : 1900-1908, 1969
31) 田辺譲二．網膜に対する薬物療法．眼科 34 : 1161-1164, 1992
32) 鳥崎真人，望月清文，山下陽子，小松雅樹，棚橋俊郎，河崎一夫，大平光彦．ロメフロキサシン硝子体内注入後の眼内動態．あたらしい眼科 8 : 937-940, 1991
33) 河崎一夫，四日剛太郎，米村大蔵．カイウサギERGのoff応答に重畳する律動様小波．眼紀 24 : 587-591, 1973
34) Spivey BE, Pearlman JT. Day-to-day variation in the ERG of humans and rabbits. Am J Ophthalmol 55 : 1013-1020, 1963
35) Lawwill T. Practical rabbit electroretinography. Am J Ophthalmol 74 : 135-141, 1972
36) 稲富 誠，杉町剛美，中島 章．麻酔薬のラットERGにおよぼす影響．眼紀 29 : 737-742, 1978
37) Declercq SS, Meredith PCA, Rosenthal AR. Experimental siderosis in the rabbit : Correlation between electroretinography and histopathology. Arch Ophthalmol 55 : 1013-1020, 1963
38) Zachary IG, Forster RK. Experimental intravitreal gentamicin. Am J Ophthalmol 82 : 604-611, 1976
39) 金子明博．網膜芽細胞腫．あたらしい眼科 13 : 1503-1507, 1996
40) Inomata M, Kaneko A. Chemosensitivity profiles of primary and cultured human retinoblastoma cells in a human tumor colonogenic assay . Jpn J Cancer Res 78 : 858-868, 1987

41) Kyritsis A, Joseph G, Chader GJ. Effects of butyrate, retinol, and retinoic acid on human Y-79 retinoblastoma cells growing in monolayer cultures. J Natl Cancer Inst 73 : 649-654, 1984

42) Haward MA, Wardwell S, Albert DM. Effect butyrate and corticosteroids on retinoblastoma in vitro and in vivo. Invest Ophthalmol Vis Sci 32 : 1711-1713, 1991

43) Cohen SM, Saulenas AM, Sullivan CR, Albert DM. Further studies of the effect of vitamin D on retinoblastoma : Inhibition with 1,25 - dihydroxycholecalciferol. Arch Ophthalmol 106 : 541-543, 1988

44) Saulenas AM, Cohen SM, Key LL, Winter C, Albert DM. Vitamin D and retinoblastoma : The presence of receptors and inhibition of growth *in vitro*. Arch Ophthalmol 106 : 533-535, 1988

45) Albert DM, Saulenas AM, Cohen SM. Verhoeff' s query : Is vitamin D effective against retinoblastoma ? Arch Ophthalmol 106 : 536-540, 1988

46) Albert DM, Marcus DM, Gallo JP, OBrien JM. The antineoplastic effect of vitamin D in transgenic mice with retinoblastoma. Invest Ophthalmol Vis Sci 33 : 2354-2364, 1992

47) 河崎一夫，望月清文，田辺譲二．硝子体腔内注入物質-薬剤-．眼科 35 : 1359-1375, 1993

48) Peyman GA, Schulman JA. Intravitreal drug therapy. Jpn J Ophthalmol 33 : 392-404, 1989

49) Santana M, Wiedemann P, Kirmani M, Mincler DS, Patterson R, Sorgente N, Ryan SJ. Daunomycin in the treatment of experimental proliferative vitreoretinopathy : Retinal toxicity of intravitreal daunomycin in the rabbit. Graefes Arch Clin Exp Ophthalmol 221 : 210-213, 1984

50) Khawly JA, Saloupis P, Hatchell DL, Machemer R. Daunorubicin treatment in a refined experimental model of proliferative vitreoretinopathy. Graefes Arch Clin Exp Ophthalmol 229 : 464-467, 1991

51) Wiedemann P, Lemmen K, Schmiedl R, Heimann K. Intraocular daunorubicin for treatmant and prophylaxis of traumatic proliferative vitreoretinopathy. Am J Ophthalmol 104 : 10-14, 1987

52) Stern WH, Guerin CJ, Erickson PA, Lewis GP, Anderson DH, Fisher SK. Ocular toxicity of fluorouracil after vitrectomy. Am J Ophthalmol 96 : 43-51, 1983

53) Nao-I N, Honda Y. Toxic effect of fluorouracil on the rabbit retina. Am J Ophthalmol 96 : 641-643, 1983

54) 戸塚清一．眼底造影写真の読み方．眼科診療プラクティス（丸尾敏夫，本田孔士，臼井正彦，田野保雄編），第1版，202-203頁，文光堂，東京，1993

55) 金子明博．網膜芽細胞腫の薬物療法に関する研究．日眼会誌 81 : 855-860, 1977

56) Klaase JM, Kroon BBR, Beijnen JH, van Slooten GW, van Dongen JA. Melphalan tissue concentrations in patients treated with regional isolated perfusion for melanoma of the lower limb. Br J Cancer 70 : 151-153, 1994

57) 島崎修次．呼吸，循環動態の符号・諸量ならびに計算式．熱傷ハンドブック（島崎修次編），第1版，208頁，中外医学社，東京，1985

58) Tattersall MHN, Jarman M, Newlands ES, Holyhead L, Milstead RAV, Weinberg A. Pharmaco-kinetics of melphalan following oral or intravenous administration in patients with malignant disease. Eur J Cancer 14 : 507-513, 1978

59) Mellet LB. Physicochemical consideration and pharmacokinetic behavior in delivery of drugs to the central nervous system. Cancer Treat Rep 61 : 527-531, 1977

60) Heath TD, Lopez NG, Lewis GP, Stern WH. Antiproliferative and anticontractile effects of liposome encapsulated fluoroorotate. Invest Ophthalmol Vis Sci 28 : 1365-1372, 1987

61) Joondeph BC, Peyman GA, Khoobehi B, Yue BY. Liposome-encapsulated 5-fluorouracil in the treatment of proliferative vitreoretinopathy. Ophthalmic Surg 19 : 252-256, 1988

62) Assil KK, Lane J, Weinreb RN. Sustained release of the antimetabolite 5-fluorouridine-5'-monophosphate by multivesicular liposome. Ophthalmic Surg 19 : 408-413, 1988

63) Assil KK, Hartzer M, Weinreb RN, Neharayan M, Ward T, Blumenkranz M. Liposome suppression of proliferative vitreoretinopathy. Invest Ophthalmol Vis Sci 32 : 2891-2897, 1991

64) Gariano RF, Assil KK, Wiley CA, Munguia D, Weinreb RN, Freeman WR. Retinal toxicity of the antimetabolite 5-fluorouridine 5'-monophosphate administered intravitreally using multivesicular liposome. Retina 14 : 75-80, 1994

65) Shakiba S, Assil KK, Listhaus AD, Munguia D, Aguilar MF, Vuong C, Wiley CA, Tolman RL, Karkas JD, Lynn GB, Freeman WR. Evaluation of retinal toxicity and liposome encapsulation of the anti-CMV drug 2'-nor -cyclic GMP. Invest Ophthalmol Vis Sci 34 : 2903-2910, 1993

66) Moritera T, Ogura Y, Honda Y, Wada R, Hyon SH, Ikada Y. Microspheres of biodegradable polymers as a drug-delivery system in the vitreous. Invest Ophthalmol Vis Sci 32 : 1785-1790, 1991

67) Moritera T, Ogura Y, Yoshimura N, Honda Y, Wada R, Hyon SH, Ikada Y. Biodegradable microspheres containing adriamycin in the treatment of proliferative vitreoretinopathy. Invest Ophthalmol Vis Sci 33 : 3125-3130, 1992

68) Kimura H, Ogura Y, Hashizoe M, Nishiwaki H, Honda Y, Ikada Y. A new vitreal drug delivery system using an implantable biodegradable polymeric device. Invest Ophthalmol Vis Sci 35 : 2815-2819, 1994

Nontoxic Intraocular Dose of Melphalan for Conservative Treatment of Retinoblastoma

Mitsuyuki Ueda, Department of Ophthalmology, School of Medicine, Kanazawa University, Kanazawa 920

— J. Juzen Med Soc., **106,** 428 — 444 (1997)

Key words melphalan, retinoblastoma, chemothermotherapy, electroretinogram, toxicity

Abstract

The effects of melphalan (L-PAM) on the electroretinogram (ERG) and on the retinal structure were studied to establish the non-toxic dose of L-PAM for chemothermotherapy against retinoblastoma. The in-vitro ERGs were led off from an eye-cup mounted between two chambers containing a perfusing solution, and were recorded before and 15 min after the perfusate was changed from a control solution to a L-PAM-containing solution. Finally the ERGs were recorded 15 min after a L-PAM-containing solution was washed out by the control solution. Perfusion with 10 and 40 μg/ml L-PAM caused no significant changes in the a-wave, the b-wave and the oscillatory potentials in the rabbits. Perfusion with 50 μg/ml L-PAM transiently diminished the b-wave, leaving the a-wave and the oscillatory potentials unchanged. In the human in-vitro ERGs, 10 and 40 μg/ml L-PAM caused no significant changes in the a-wave, the b-wave and the oscillatory potentials. In the study of the chronic effects of L-PAM on the retina , L-PAM dissolved in a 0.1ml-vehicle was injected into the vitreous body of unilateral eyes of the rabbits. The fellow eyes, injected with the same quantity of the vehicle, served as a control. The ERGs were recorded 3 hrs, 3, 7, 14 and 28 days after a single-shot intravitreal injection of L-PAM. The ERGs from the L-PAM-injected eyes were compared with the control ERGs from the fellow eyes. The a-wave, the b-wave, the c-wave and the oscillatory potentials did not deteriorate throughout the follow-up period up to 4 weeks after an intravitreal injection of 10 μg L-PAM. The retinal structure remained unchanged. An intravitreal injection of 20 μg L-PAM significantly decreased the amplitude of the a-wave, the b-wave and the oscillatory potentials 3 days after an intravitreal injection, but caused no changes in their latencies. The amplitude of the c-wave slightly and reversibly diminished 7 days after an intravitreal injection of 20 μg L-PAM. An intravitreal injection of 20 μg L-PAM caused mild degeneration and irregularity in the photoreceptor cell layer on light micrographs and the dense material in the outer segments on electron micrographs. After an intravitreal injection of 90 μg L-PAM, the a-wave, the b-wave, the c-wave and the oscillatory potentials were irreversibly abolished 3 days after injection and the retinal structures were substantially destroyed. On the basis of the present results by electroretinographical and histological examinations, the dose of L-PAM of 10 mg/m^2 for a selective ophthalmic artery injection and 4 to 8 μg for an intravitreal injection would be non-toxic to the retina, and thus be recommended for chemothermotherapy as a conservative treatment of retinoblastoma.