門脈圧亢進症における胃粘膜病変の発生と胃粘膜血流量に関する検討

メタデータ	言語: jpn 出版者: 公開日: 2017-10-04 キーワード (Ja): キーワード (En): 作成者: 村田, 高志 メールアドレス: 所属:
URL	http://hdl.handle.net/2297/9337

金沢大学十全医学会雑誌　第106巻　第3号　400－409（1997）

門脈圧亢進症における胃粘膜病変の発生と胃粘膜血流量に関する検討

金沢大学医学部医学科内科学第一講座（主任：小林健一教授）
村　田　高　志

門脈圧亢進症（門亢症）に高率に合併する胃粘膜病変（portal hypertensive gastropathy, PHG）の発生機序を，胃粘膜血行動態面から解明する目的で，門亢症患者49例に対して電解式組織血流計を用いて，内視鏡下に胃粘膜血流量（gastric mucosal blood flow, GMBF）を測定した．うち，内視鏡的食道静脈瘤硬化療法（endoscopic injection sclerotherapy, EIS）を施行した15例について，EIS前後のGMBFの推移を経時的に追跡，測定を行い，EIS後早期に出現するPHGの一過性の急性増悪の発生機序を検討した．門亢症患者においては，49例中37例（75%）にPHGの合併を認めるとともに，GMBFは対照群に比して胃体部で有意な低下（$p<0.001$）を認めた．門亢症群をPHGの有無に分けてGMBFを検討したところ，PHG陰性群では対照群に比べて胃体部，前庭部ともにGMBFの有意差は認めなかったが，PHG陽性群では高度PHG群および軽度PHG群ともに対照群と比較して，胃体部においてGMBFの有意な低下（$p<0.01$, $p<0.01$）を認めた．食道静脈瘤との関連では，PHGの重症度と食道静脈瘤の程度の間に有意な相関（$p<0.05$）を認め，特に，高度PHG群においては6例中5例（83%）に，発赤所見（red color sign, RC）陽性の高度食道静脈瘤の合併を認めた．食道静脈瘤の程度分類によってGMBFを検討したところ，RC陽性の高度食道静脈瘤合併群では，食道静脈瘤陰性群およびRC陰性食道静脈瘤群に比べて，胃体部でGMBFの有意な低下（$p<0.05$, $p<0.05$）を認めた．EISを施行した15例における検討では，EIS 2日後にはEIS前に比べて全例で胃体部，前庭部ともにGMBFの有意な低下（$p<0.001$, $p<0.001$）を認め，8例（53%）にPHGの増悪を認めた．しかし，低下したGMBFは7日後には回復傾向を呈し，14日後には全例で両部位ともにEIS施行前のレベルに回復した．また，これに伴いPHGはGMBFの増加と並行して改善した．以上の結果からGMBF，食道静脈瘤，PHGの3者の間には相互に密接な関係があることが明らかとなり，PHGの発生機序の本態は，門亢症を背景とした胃粘膜血流の流出障害に伴う胃粘膜のうっ血による粘膜微小循環障害であり，EIS後早期に起こるPHGの一過性増悪と改善には，側副血行路遮断とその後に生ずる新生副血行路の形成に伴う胃粘膜うっ血の増強と緩和が，深く関与するものと結論された．

Key words　portal hypertension, portal hypertensive gastropathy, gastric mucosal blood flow, endoscopic injection sclerotherapy

肝硬変をはじめとする門脈圧亢進症（門亢症）においては，食道静脈瘤や消化性潰瘍以外に，種々の程度の発赤を主体とした門脈高圧性胃症（portal hypertensive gastropathy, PHG）とよばれる胃粘膜病変が合併しやすく，時として出血を来たし臨床的に問題となる[1)~9)]．McCormackら[1)]がこの胃粘膜病変をうっ血性胃症（congestive gastropathy）と称したように，PHGの成因は門亢症に伴う胃粘膜内のうっ血および，それに伴う胃粘膜内微小循環障害が原因と考えられている．一方，内視鏡的食道静脈瘤硬化療法（endoscopic injection sclerotherapy, EIS）は，門亢症に合併する食道胃静脈瘤の治療法として広く普及し，有効性の高い治療法として確立している．EISは，理論的には門脈圧亢進時に胃から食道へ向かう側副血行路である食道静脈瘤を，血栓で遮断する治療法であり，治療直後において門脈圧が上昇することが予想される．この急速な門脈圧上昇に伴って胃上部の静脈のうっ滞，さらには胃粘膜微小循環障害がもたらされ，胃粘膜病変の出現あるいは悪化が惹起される可能性がある．事実，臨床的にEIS後，胃粘膜の発赤所見の増悪あるいは胃粘膜からの出血が経験され，EIS治療中および治療後において充分な管理が必要とされる．そこで，門亢症における胃粘膜病変ならびにEIS後早期に増悪する胃粘膜病変の成因を，胃粘膜血行動態の面から明らかにすることを目的として，門亢症例の胃粘膜病変の内視鏡所見および胃粘膜血流量（gastric mucosal blood flow, GMBF）の測定を行った．また，EIS施行症例については胃粘膜病変とGMBFの経時的変化を追跡検討した．

平成9年5月15日受付，平成9年6月10日受理

Abbreviations：EIS, endoscopic injection sclerotherpy; EO, ethanolamine oleate; GMBF, gastric mucosal blood flow; H/L 比, heart-to-liver uptake ratio; PHG, portal hypertensive gastropathy; RC, red color sign；門亢症，門脈圧亢進症

対象および方法

Ⅰ．対　象

対象は，金沢大学医学部附属病院第一内科に入院し腹腔鏡，肝生検および各種画像診断法により診断された肝硬変35 例，肝細胞癌合併肝硬変9例，原発性胆汁性肝硬変2例，特発性門脈圧亢進症2例，二次性胆汁性肝硬変1例からなる計49 例の門亢症患者 (門亢症群) であり，このうち，34 例 (69 %) に食道静脈瘤の合併を認めた．門亢症の診断は，上部消化管内視鏡検査，腹部エコー，CT，血管造影などの画像診断法で食道静脈瘤，腸間膜静脈瘤，脾腎短絡，胃腎短絡などの側副血行路形成が証明された場合を門亢症ありと定義した．

なお，肝機能が正常，かつ上部消化管内視鏡検査で異常所見を認めない健常成人10 例を対照群とした(表1)．また，検査施行前全例に検査の説明を行い承諾を得た．

Ⅱ．方　法

1．胃粘膜血流量の測定方法

GMBF の測定には，電解式水素ガスクリアランス組織血流計model RBF-1 (バイオメディカルサイエンス，東京) を使用した．早朝空腹安静時に通常の前処置の後，上部消化管内視鏡検査を施行し，内視鏡下に鉗子口より挿入した白金電極を，胃体上部大弯および胃前庭部大弯の粘膜下2 mmの深さに刺入固定した．その後，20 μA，25 秒間通電して発生する水素ガスが，胃粘膜血流によって運び去られ水素濃度が低下する過程をポーラロ電流としてとらえ，記録して得られたクリアランスカーブから，水素濃度および経過時間を片対数表にプロットし，半減時間T(1/2)を計算した (図1)．さらに，Aukland の方法[10] により以下の式でGMBF の絶対値を算出した．

$$\mathrm{GMBF}\ (\mathrm{ml/分/100g}) = 69.3 \times \left(\frac{1}{T(1/2)} - \frac{1}{T_0(1/2)} \right)$$

$$= \frac{69.3}{\text{クリアランスカーブより求めた半減時間（分）}} - \text{拡散によるみかけの血流量}$$

なお，$T_0(1/2)$ は血流がない時の半減時間であり，拡散によるみかけの血流量は，西脇ら[11] が実験的に犬の胃粘膜において，心停止後のクリアランスカーブから測定した水素ガス拡散量15 ml/分/100gを用いた．内視鏡はオリンパス社製前方直視型上部消化管内視鏡を使用した．

2．食道静脈瘤の進展度および胃粘膜病変の程度の評価

上部消化管内視鏡検査により観察された食道静脈瘤の進展度の評価は，日本門脈圧亢進症研究会の食道静脈瘤内視鏡所見記載基準[12] に従い，その判定因子のうち，形態 (form, F) と静脈瘤破裂出血の危険因子であるとされる発赤所見 (red color sign, RC) の2 因子から，以下の3 群に分類した．すなわち，食道静脈瘤としての形態を有しないF0 群，種々の程度の拡張した静脈瘤を有するが発赤所見を認めないRC陰性静脈瘤群，発赤所見を認めるRC 陽性静脈瘤群の3 群に分類した．胃粘膜病変の内視鏡所見は，McCormack[1] らによるPHGの分類に従い，正常所見を呈するPHG 陰性群，広範囲に渡る点状，斑状発赤所

Table 1. Subjects

Group	Diagnosis	No. of patients			Age ($\bar{x}$±SD, years)
		Total	Male	Female	
PHT	LC	35	27	8	58.1±8.7
	LC+HCC	9	7	2	57.9±5.8
	PBC	2	0	2	67.0±3.0
	IPH	2	1	1	48.5±6.5
	SBC	1	0	1	57.0

PHT, portal hypertension ; LC, liver cirrhosis ; HCC, hepatocellular carcinoma ; PBC, primary biliary cirrhosis ; IPH, idiopathic portal hypertension ; SBC, secondary biliary cirrhosis.

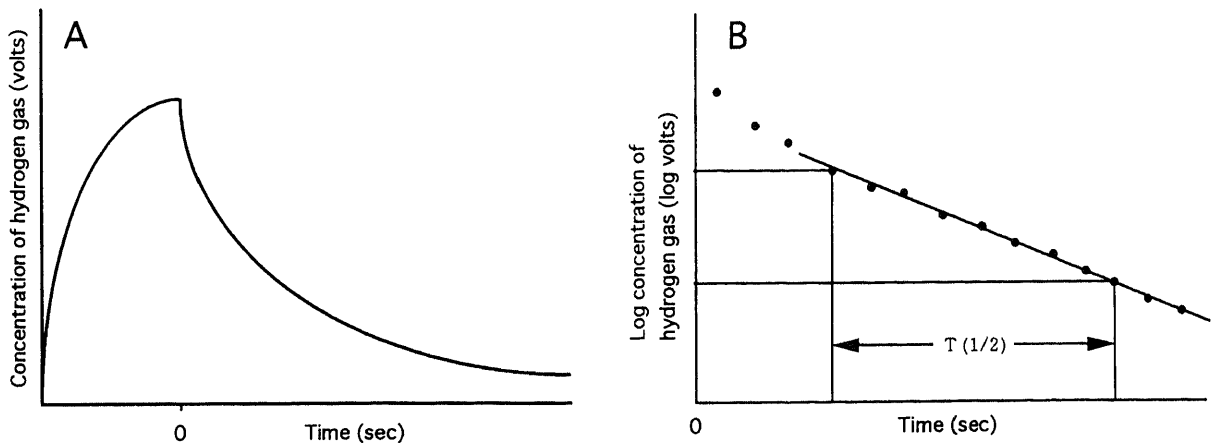

Fig. 1. Electrochemically generated hydrogen gas clearance curve. (A) Time course of hydrogen concentration. (B) Its logarithm shows linear change of clearance curve determined by blood flow. T(1/2), half-period of hydrogen concentration with blood flow.

見を呈する軽度PHG 群，食道静脈瘤におけるチェリーレッドスポットに類似し出血の危険性の高い血マメ様の強い発赤を有する高度PHG 群の3群に分類した(図2).

3．肝機能の各種評価

肝予備能の指標としてChild-Pugh 分類[13]を用いた．また，門脈大循環短絡血流の指標として，^{201}Tl 経直腸門脈シンチグラフィーにおける^{201}TlCl 直腸内注入20 分後の心臓および肝臓への集積比[14,15] (heart-to-liver uptake ratio, H/L 比) を用いた．

4．内視鏡的食道静脈瘤硬化療法の方法および硬化療法後の胃粘膜血流量の測定

EISは，日本門脈圧亢進症研究会の食道静脈瘤内視鏡所見記載基準[12]による基本色調が青色(Cb)，形態F2以上でRC陽性の食道静脈瘤を有する症例に対して施行した．すなわち，静脈瘤の完全消失を目標に，高瀬らの方法[16,17]に準じて，硬化剤として造影剤を加えた5% エタノールアミンオレイト (ethanolamine oleate, EO) (グレラン製薬，大阪) を使用し，EO 1回量5～15 ml をX線透視下に静脈瘤内へ直接注入を行った．EIS施行後のGMBF の測定は，EO が静脈瘤内に充分注入された15症例を対象とした．検査の実施時期はEIS施行前，2 日後，7 日後，14 日後とし，胃内視鏡所見の評価とGMBFの測定を行った．なお，EIS後の検討は，初回治療例のみとし，GMBF測定期間中である2週後までは追加EISは施行しなかった．また，EIS 施行症例においては，EIS前より，制酸剤であるファモチジン (山之内製薬，東京) 40 mg/日と粘膜防御剤であるスクラルファート (中外製薬，東京) 3.0 g/日の経口投与を開始し，観察期間中は変更しなかった．

Ⅱ．統計学的検討

GMBFの測定値は平均値±標準偏差で表した．2群間におけるGMBFの比較には，対応のないStudent t-検定を用いた．食道静脈瘤の程度，あるいは肝予備能の程度とPHGとの相関については，Spearmanの順位相関係数の検定を行った．食道静脈瘤の程度あるいはPHGの重症度によって分類した多群間のGMBFの比較には一元配置分散分析法 (ANOVA) を用い，有意差のみられた場合は多重比較としてScheffe法を用いた．また，門脈大循環短絡血流とGMBFとの関係はPearsonの相関係数を

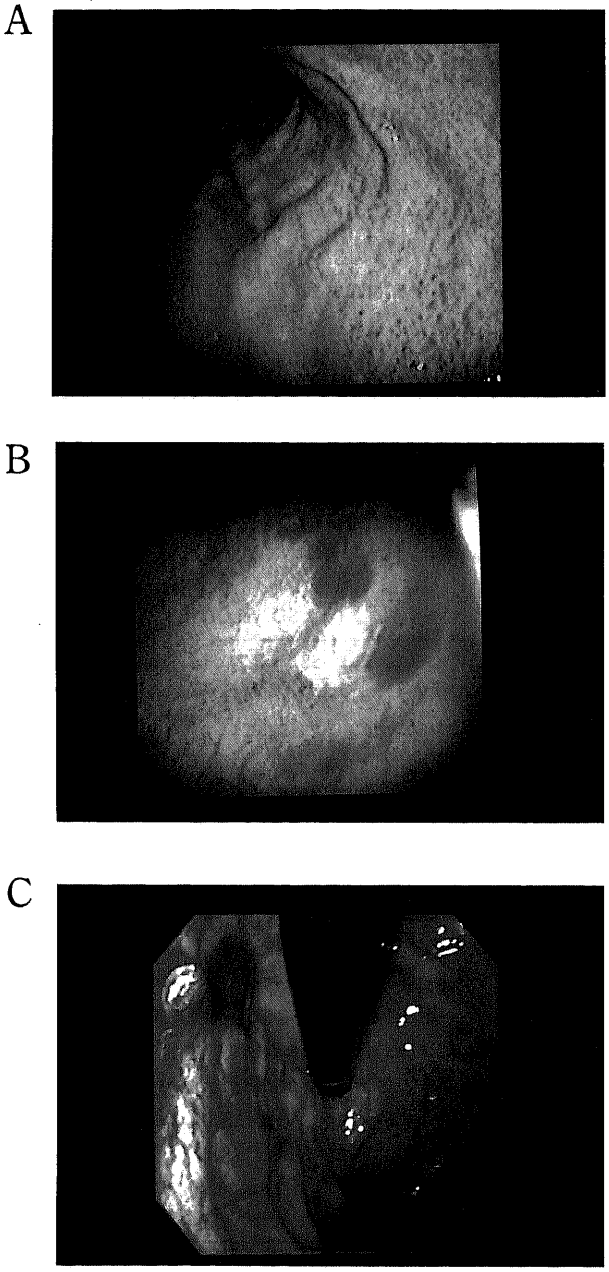

Fig. 2. Endoscopic picture of portal hypertensive gastropathy (PHG). (A) Mild PHG. Multiple fine pink speckling is seen on the gastric mucosa of the upper gastric body. (B) Severe PHG. Discrete red spots resembling to " cherry red spots " observed in esophageal varices are seen on the gastric mucosa of the upper gastric body. (C) Severe PHG with bleeding. Bleeding red spots are seen on the gastric fundus.

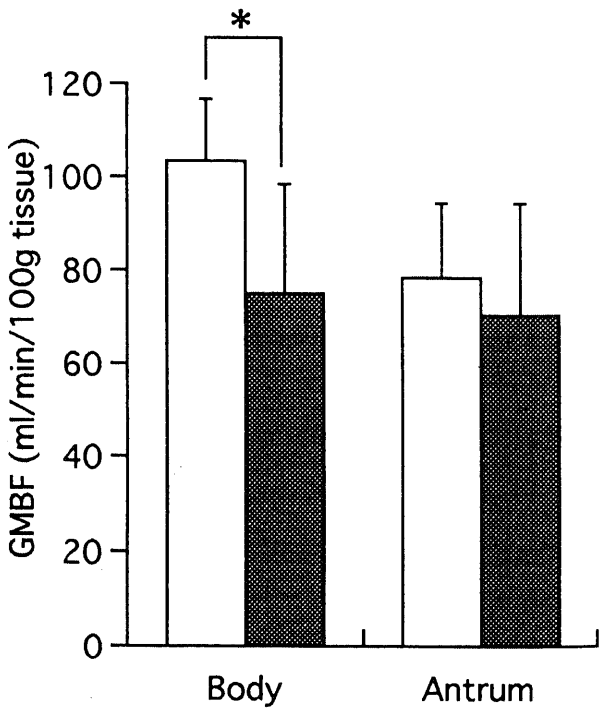

Fig. 3. Gastric mucosal blood flow (GMBF) in the gastric body and antrum in PHT group and control group. □ , control group (n = 10); ▨ , portal hypertension (PHT) group (n = 49). Each bar represents $\bar{x} \pm$ SD. * $p < 0.001$ by unpaired t-test.

Table 2. Measurement of gastric mucosal blood flow in the control

Control subjects	Time of measurement	No. of measurements	GMBF ($\bar{x}\pm$SD, ml/min/100g tissue) Body	Antrum
Subject 1	First measurement	3	102.7±4.3 (4.2)[a]	78.0±4.6 (5.9)
	Measurement at 1 month later	3	105.1±4.1 (3.9)	77.3±2.7 (3.5)
Subject 2	First measurement	3	115.4±4.7 (4.1)	104.7±2.9 (2.8)
	Measurement at 1 month later	3	114.6±4.9 (4.2)	104.0±5.3 (5.1)
Subject 3	First measurement	3	118.7±2.9 (2.4)	93.4±2.4 (2.5)
	Measurement at 1 month later	3	119.8±4.6 (3.9)	96.5±3.7 (3.9)

GMBF, gastric mucosal blood flow. [a] Coefficients of variation.

Table 3. Relationship between esophageal varices and PHG

Severity of PHG	No. of patients with F0	RC (-)	RC (+)
No PHG	6	3	3
Mild PHG	9	8	14
Severe PHG	0	1	5

PHG, portal hypertensive gastropathy ; F0, no esophageal varices ; RC (-), red color sign negative esophageal varices ; RC (+), red color sign positive esophageal varices . $p<0.05$, degree of esophageal varices versus severity of PHG by Spearman's rank correlation test.

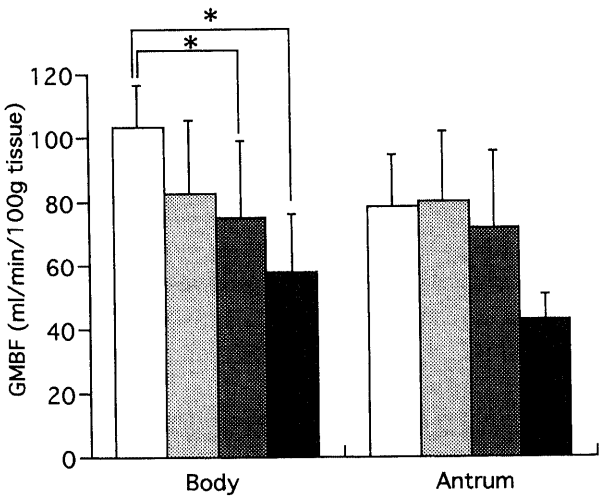

Fig. 4. Relationship between portal hypertensive gastropathy (PHG) and gastric mucosal blood flow (GMBF) in the gastric body and antrum. □ , Control group (n = 10); ▨ , No PHG group (n = 12); ■ , Mild PHG group (n = 31); ■ , Severe PHG group (n = 6). Each bar represents $\bar{x}\pm$SD. * $p<0.01$ by ANOVA with Scheffe's comparison.

用いて評価した．さらに，EIS施行群における各時期間のGMBF の有意差検定は，対応のあるStudent t-検定を用いた．いずれの場合も危険率5％未満をもって有意と判定した．

成　　績

Ⅰ．胃粘膜血流量測定の基礎的検討

ボランティアとして，22歳の健康男性3人（対照1，2，3）について，胃体上部大弯，胃前庭部大弯の2ケ所でそれぞれ3回ずつGMBF を測定した．さらに，1ケ月後に再度，GMBF の測定を同様に行い，その再現性を評価したところ変異係数は2.4％～5.9％と小さく，部位的および時間的誤差も小さかった(表2)．以上より，電解式組織血流計を用いたGMBF の測定は，再現性を有する信頼性の高い検査法と考えられた．

Ⅱ．門脈圧亢進症と胃粘膜病変の程度および胃粘膜血流量

内視鏡検査にて門亢症群49例中37例（75%）にPHG の合併を認めた．そのうち，軽度PHG は31例（63％），高度PHG は6例（12％）であった．GMBF は，門亢症群では胃体部74.7±23.7 ml/分/100g，前庭部70.2±24.0 ml/分/100g であり，対照群では胃体部103.4±13.1 ml/分/100g，前庭部78.1±16.0 ml/分/100g であった．門亢症群におけるGMBFは，対照群に比して両部位ともに血流量は低下しており，特に胃体部において血流量の有意な低下（$p<0.001$）を認めた(図3)．

PHGの程度とGMBFとの関連について検討すると，PHG 陰性群のGMBFは胃体部82.5±22.8 ml/分/100g，前庭部79.9±21.6 ml/分/100gであり，両部位ともに対照群に比べて有意差は認められなかった．一方，軽度PHG 群のGMBFは胃体部75.0±23.9 ml/分/100g，前庭部71.3±23.8 ml/分/100gであり，高度PHG 群のGMBFは胃体部57.8±18.1 ml/分/100g，前庭部42.7±7.8 ml/分/100gであった．両部位ともに胃粘膜病変が高度になるにつれて血流量は低下し，特に胃体部では，軽度PHG 群および高度PHG 群ともに対照群に比べてGMBFの有意な低下（$p<0.01$, $p<0.01$）を認めた(図4)．

Ⅲ．食道静脈瘤の程度と胃粘膜病変，粘膜血流量

食道静脈瘤の合併は門亢症群49例中34例（69%）に認められ，RC の有無でみるとRC 陰性静脈瘤群12例，RC 陽性静脈瘤群22例であった．食道静脈瘤の程度と胃粘膜病変の程度の関係を検討すると，F0 群すなわち食道静脈瘤の合併を認めない群では，15例中9例（60％）に軽度PHG が認められたが，他の6例はPHG 陰性であった．RC陰性静脈瘤群においてはPHG 陰性3例（25%），軽度PHG 8例（67%），高度PHG 1例（8%）であり，RC 陽性静脈瘤群においてはPHG 陰性3例（14%），軽度PHG 14

例 (64%)，高度PHG 5例 (23%) と，PHGの重症度と食道静脈瘤の程度との間には有意な相関を認め (Spearmanの順位相関係数＝0.35，p＜0.05)，特に高度PHG を合併した6例のうち5例 (83%) は，RC 陽性静脈瘤群であった (表3)．

食道静脈瘤の程度別にGMBFを検討すると，前庭部ではF0群71.4±19.9 ml/分/100g，RC陰性静脈瘤群66.9±11.6 ml/分/100g，RC 陽性静脈瘤群71.1±19.5 ml/分/100gと，各群間で有意差は認められなかったものの，胃体部ではF0 群84.6±18.9 ml/分/100g，RC陰性静脈瘤群82.7±23.2 ml/分/100g，RC 陽性静脈瘤群63.6±22.9 ml/分/100g と，静脈瘤が高度になるにつれて胃体部血流量は低下し，特にRC陽性静脈瘤群ではF0 群およびRC陰性静脈瘤群に比べて，胃体部GMBFの有意な低下 (p＜0.05, p＜0.05) が認められた(図5)．

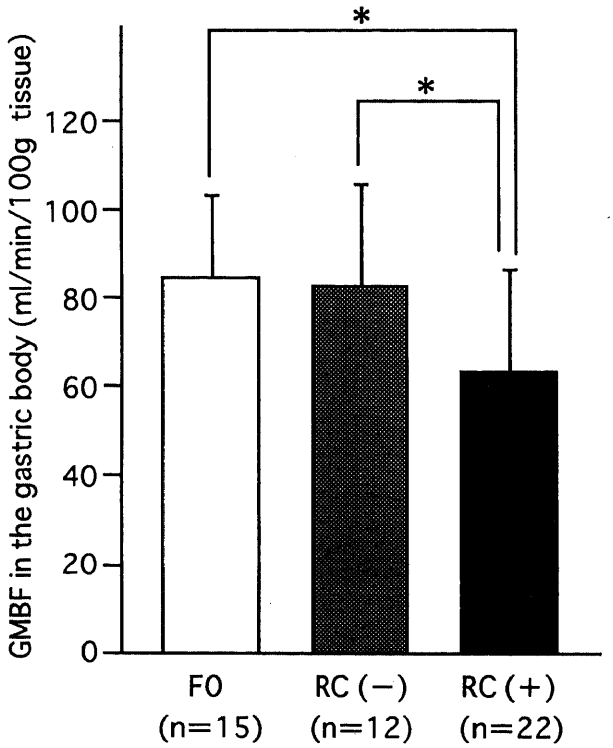

Fig. 5. Relationship between gastric mucosal blood flow (GMBF) in the gastric body and the degree of esophageal varices. F0, no esophageal varices; RC (−), red color sign negative esophageal varices; RC (+), red color sign positive esophageal varices. Each bar represents $\bar{x}\pm$ SD. * $p<0.05$ by ANOVA with Scheffe's comparison.

Ⅳ．肝予備能，門脈大循環短絡と胃粘膜血流量

Child-Pugh分類で表す肝予備能とGMBFとの関係を検討した．門亢症群49 例中のChild-Pugh分類の内訳は，A群28例，B群19例，C群2例であった．代償性肝硬変を表すA群に比べ非代償性肝硬変を表すB群およびC群では，胃体部，胃前庭部ともGMBFは低い傾向にあったがその差は有意ではなかった (表4)．さらに，H/L比とGMBFとの関連について検討したが，胃体部では相関係数r＝－0.04，前庭部では相関係数r＝0.01と，両部位ともに有意な相関は認められなかった (図6)．

Ⅴ．EIS 前後の胃粘膜病変と胃粘膜血流量

EIS前後でGMBFを測定した症例は15例であった．この15例においてEIS前の胃粘膜病変を検討すると，PHG陰性3例，軽度 PHG 9例，高度PHG 3例であった．EIS 2日後の内視鏡所見では15 例中8例 (53％) に胃粘膜病変の増悪を認め，この8例全例に胃内にびまん性に多発する新鮮凝血塊の付着を認めた．増悪の8例の内容はPHG 陰性から高度PHG 2例，軽度

Table 4. Relationship between hepatic reserve and GMBF in the gastric body and antrum

Child-Pugh grade	No. of patients	GMBF ($\bar{x}\pm$SD, ml/min/100g tissue)	
		Body	Antrum
A	28	77.0±22.4	72.8±27.3
B+C	21	71.7±23.2	66.6±19.1

GMBF, gastric mucosal blood flow.

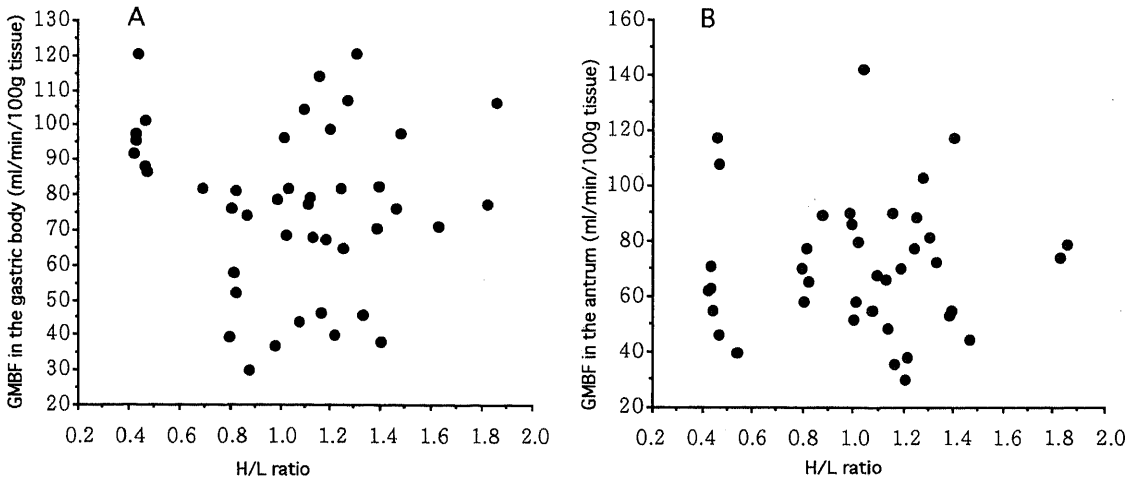

Fig. 6. Correlation between H/L ratio and GMBF. (A) Correlation between H/L ratio and GMBF in the gastric body. (B) Correlation between H/L ratio and GMBF in the antrum. H/L ratio, heart-to-liver uptake ratio; GMBF, gastric mucosal blood flow.

PHGから高度PHG 3例，高度PHGからより高度PHG 3例であり，EIS 2日後の時点でPHG 分類ではPHG 陰性1例，軽度PHG 6例，高度PHG 8例であった．なお，増悪例のEIS前の胃粘膜所見を検討すると，PHG 陰性2例，軽度PHG 3例，高度PHG 3例であり，EISによる胃粘膜病変の増悪はEIS前のPHGの有無や程度とは無関係であった．EIS 7日後にはEIS 2日後に比べPHGの増悪した症例は認められず，PHG陰性 1例，軽度PHG 11 例，高度PHG 3例の割合となり，EIS 2日後に比べ5例が改善した．EIS 14 日後にはPHG陰性 4例，軽度PHG 8例，高度PHG 3例の割合となり，15 例全例においてEIS前の内視鏡所見に回復しており，うち1例はEIS前に比べてPHGの改善がみられた(図7)．

EIS施行前後でのGMBFの推移を検討したところ，胃体部ではEIS 前52.5±18.8 ml/分/100g, EIS 2日後34.7±12.9 ml/分/100g，胃前庭部ではEIS 前68.8±15.9 ml/分/100g，EIS 2日後59.2±14.5 ml/分/100g であり，EIS 2日後には両部位ともに15 例全例でGMBF の有意な低下 ($p<0.001$, $p<0.001$) を認めた．EIS 7日後にはGMBFは胃体部では42.5±15.6 ml/分/100g，前庭部では62.9±16.4 ml/分/100g であり，胃体部で全例，前庭部でも1例を除きGMBF は2日後に比べて回復傾向を示し，EIS 2日後と7日後の差は有意 ($p<0.001$, $p<0.001$) であった．さらに，EIS 14 日後のGMBF は胃体部で53.9±17.9 ml/分/100g，前庭部で68.9±15.2 ml/分/100g であり，やはりEIS 7日後より有意に回復し ($p<0.001$, $p<0.001$)，全例で両部位ともにEIS 前値に回復していた (図8)．

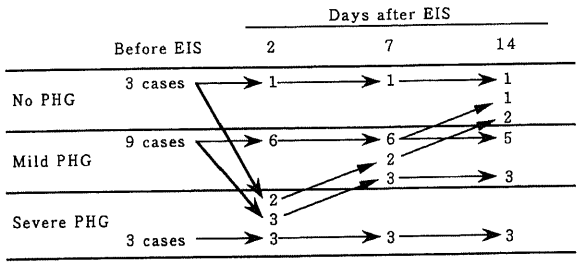

Fig. 7. Serial changes of portal hypertensive gastropathy (PHG) after endoscopic injection sclerotherapy (EIS).

考　　察

門亢症患者にとって消化管出血は，生命予後を左右する重要な因子であり，その原因として食道静脈瘤破裂出血が知られている．こうした静脈瘤以外にも重大な出血源として，PHG あるいはうっ血性胃症と呼ばれる胃粘膜病変の存在が注目されている．門亢症における消化管出血のうち胃粘膜病変からの出血が占める割合は，諸家の報告によれば約10％～60％[2]，平均でも約30％[18]とされている．PHG の内視鏡所見[1)～5)]は蛇皮 (snake skin)，モザイク，猩紅熱様発赤斑 (scalantina rash) などと呼ばれ，胃上部の粘膜に広範囲にわたり多発する点状，斑紋状の発赤と，出血に関連した重症例では，食道静脈瘤におけるチェリーレッドスポットに類似した胃発赤斑 (gastric red spot) とも呼ばれる血マメ様の強い発赤が特徴である[19]．病理組織学的[1) 2)]には，胃粘膜毛細血管および粘膜下静脈の著明な拡張など血管系の変化が主体であるにもかかわらず，炎症性細胞浸潤は軽度にとどまり，電顕的[19) 20)]には，粘膜下層の動静脈吻合の増加，毛細血管の拡張とともに赤血球の毛細血管外への漏出による粘膜内出血を伴うなど特徴的所見を呈することなどから，

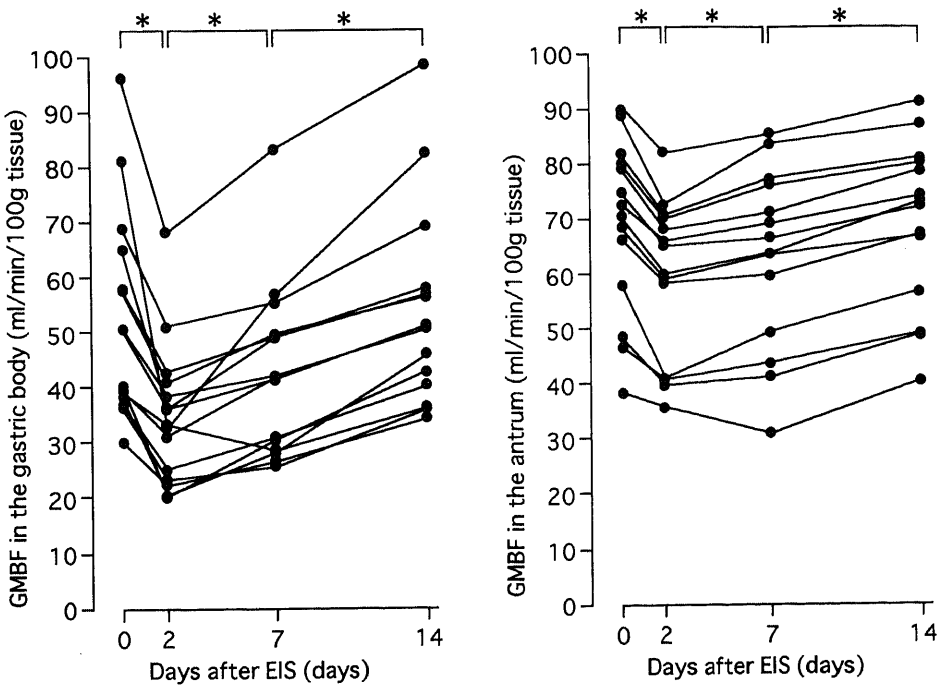

Fig. 8. Serial changes of gastric mucosal blood flow (GMBF) in the gastric body and antrum before and after endoscopic injection sclerotherapy (EIS). * $p<0.001$ by paired t-test.

その成因に関しては炎症ではなく，門脈圧亢進に伴う胃粘膜毛細血管の拡張，破綻出血などのうっ血性病変であると考えられている．治療法としては，通常の胃炎治療は無効であり[1]，β遮断剤投与[21]，門脈大循環シャント手術[1)2)]，さらに近年では，経頚静脈的肝内門脈大循環短絡術[22)23)]などの門脈圧の減圧を図る手段の有効性が報告されている．

一方，門亢症に合併する食道静脈瘤に対する治療法として，今日広く普及しているEISにおいては，その施行後に前述したPHGと同様の胃粘膜病変が新たに発生したり，あるいは急性増悪を来すケースが経験されることがある[1)~3)24)~26)]．さらに，EIS後，その胃粘膜病変からの出血例が存在することが報告され[26)~28)]，死亡する例[26)]もあることから，EISの合併症として，出血性胃粘膜病変の発生には特に注意を払う必要がある．EISは，原理的には門亢症により形成された胃上部から食道に向かう上行性側副血行路を遮断する治療法であり，門亢症の急性増悪モデルとしても捉えられる．すなわち，側副血行路の閉塞に基づく門脈圧の急激な上昇とともに胃上部での血流のうっ滞を来した結果，胃粘膜微小循環に対しても悪影響を及ぼすと推測される．

以上のような背景から，PHGの発生ならびにEISによるPHGの増悪に関するメカニズムと臨床的意義を，胃粘膜血行動態の面から明らかにするためにGMBFの測定を中心とした検討を行った．

門亢症における胃粘膜血行動態に関する過去の報告では，GMBFは低下しているという説[25)29)~34)]と，逆に増加しているという説[35)]があるが，近年の報告例では低下説が支配的である．Nishiwakiら[30)]は，電解式組織血流計を用いた方法で，肝硬変症例ではGMBFは胃体部，前庭部ともに有意な低下を認め，胃粘膜病変陽性群ではさらに有意な低下を認めたと述べている．また足立[31)]は，水素ガスクリアランス法および臓器反射スペクトル解析法で肝硬変患者の胃血行動態の検討を行なった結果，胃体部血流量の低下と血液量の増加，酸素飽和度の低下を認め，特に胃粘膜発赤群ではさらに胃粘膜血流量は低下していたと報告している．Iwaoら[32)]も，門亢症患者のGMBFをレーザードップラー血流計を用いて測定した結果，重症PHG症例ではPHG陰性症例および正常対照群に比べて，胃体部，前庭部ともにGMBFは低下していたと報告している．以上のように，門亢症による胃粘膜病変の発生においては，胃粘膜血流異常が主役を演じていることは明らかである[2)]．GMBFの測定法として今回使用した電解式組織血流計では，電極針が胃壁のどの層に刺入され血流量を測定しているかが問題となる．解剖学的には粘膜上皮，粘膜固有層の厚さは約1 mmである．したがって，2 mmの電極針は理論的には粘膜下層の血流を反映しているが，平山ら[36)]は0.5 mmと2 mmの二重電極を用いて粘膜表層と粘膜下層の血流を同時測定した結果，有意差はなかったとしている．以上より，胃粘膜および粘膜下層も含めた血流をGMBFと表現したこととなる．また，今回のGMBF測定に関する基礎的検討でも同一症例における再現性は高く，電解式組織血流計を用いたGMBFの測定は信頼性の高い有用な測定法であると考えられた．

電解式組織血流計を用いて行った本研究では，門亢症群では対照群に比べて胃体部においてGMBFの有意な低下を認めた．門亢症群におけるGMBFをPHGの有無で検討すると，PHG陰性群では胃体部，前庭部ともに対照群に比べて有意差は認められなかったが，PHG陽性群ではPHGが高度になるにつれてGMBFは低下する傾向にあり，特に胃体部において，高度PHG群および軽度PHG群ともに対照群に比べてGMBFの有意な低下を認めた．さらに，門亢症群を食道静脈瘤の程度に分けてGMBFを検討した場合，RC陽性の高度食道静脈瘤合併群では，F0群およびRC陰性静脈瘤群に比べて胃体部でGMBFの有意な低下を認めた．PHGの程度からの検討では，高度PHG群は6例中5例（83%）と，高率にRC陽性の高度食道静脈瘤を合併しており，かつPHGの重症度と食道静脈瘤の程度の間には有意な相関関係を認めた．

以上の結果から，門亢症においては胃体部GMBF，食道静脈瘤の程度，PHGの程度の3者の間には相互に密接な関係があることが明らかとなった．すなわち，臨床的に門亢症の重症度を反映する指標の一つである食道静脈瘤が高度になるにつれて，胃体部GMBFは低下し，PHGはより高度になる傾向を認めた．さらに，EIS 2日後に15例全例で胃体部GMBFの有意な低下を認めるとともに，15例中8例でPHGの増悪を認めたことから，門亢症における胃体部でのGMBFの低下は，門脈圧亢進下での胃上部の静脈血流のうっ滞から引き起こされた胃粘膜血流の流出障害による胃粘膜のうっ血を反映しているものと推察された．また，このことは，PHG発生の主因は，門脈圧上昇に伴う胃粘膜血流のうっ滞による虚血状態にあるとした，足立[31)]やIwaoら[32)]の報告を支持する結果と考えられる．以上より，PHGの本態は，門亢症によってもたらされた胃粘膜のうっ血性病変であり，その粘膜病変の程度は，うっ血の程度および門脈圧亢進の程度と相関しているものと考えられた．

次に，肝硬変の重症度と胃粘膜病変との関係について，McCormack[1)]およびSmartら[2)]は，肝疾患の重症度とPHGの発生頻度には一定の関連はないと述べており，さらにSmartら[2)]は，門亢症の持続期間が長期化するほどPHGの発生頻度は増加することを強調している．一方，Sarinら[24)]は，肝疾患の重症度とPHGの発生率との関係について検討したところ，Child A群に比べC群においてPHGの発生頻度は有意に高かったと報告している．著者の結果では，A群に比べBおよびC群ではGMBFは低い傾向にはあったが，その差は有意ではなかった．これに関しては，肝硬変においては肝機能自体は良好でも静脈瘤が高度であったり，あるいはその逆の場合も臨床的には時々経験されるように，肝予備能からみた肝硬変の重症度と門亢症の程度，あるいは門脈圧亢進による胃粘膜うっ血の程度が必ずしも相関しないためであると考えられた．また，今回の対象症例中に，重症肝硬変を表すC群が2例と少なかったことも関係しているのかもしれない．

門脈大循環短絡血流の指標であるH/L比とGMBFとの間にも，相関は認められなかった．このことは，門脈圧の上昇によって発生する側副血行路の血流が，必ずしも全て胃上部から食道へ向かう上行性経路をとるものだけではなく，脾腎シャントや胃腎シャントなどの下行性側副血行路のように，胃上部のうっ血を招来しない症例も存在するためと考えられる．丸山[34)]は，胃腎シャントあるいは脾腎シャントを有する例では，食道へ向かう側副血行短絡血流量が低下し，胃のうっ血が軽減するためPHGの発生頻度は低率であったと報告している．Yamamotoら[37)]は，レーザードップラー血流計を用いて肝硬変患者のGMBFを検討したところ，側副血行路が食道静脈瘤単独の場合は，食道静脈瘤に加えて別の側副血行路を有する場合に比べて，

GMBFは低下していたと報告している．また，飯嶋ら[38]は，肝硬変症における胃粘膜病変の病態を門脈血行動態との関連から検討したところ，門脈圧の高値に加えて，上行性側副血行路の発達が胃粘膜病変の形成に関与する最も重要な因子であると述べ，門脈側副血行路の形成様式の重要性を指摘している．

最後に，EIS施行例でのPHGおよびGMBFの経時的推移から，食道静脈瘤の治療法であるEISが，胃粘膜病変に与える影響とその発生機序に関して検討した．これまでにもEISとPHGの発生に関しては，いくつかの報告例がある．McCormackら[1]は，EISは食道静脈瘤の予後を改善したが，同時にEISの施行回数が増加するにつれてPHGの発生頻度は増加したと述べている．D'Amicoら[3]は，EISを施行した門亢症例では，平均4年間の追跡期間中にPHGの合併率は44%から82%に増加したと述べている．さらに，Sarinら[24]も，EIS後平均23.2ケ月の観察期間中にPHGの合併率は20.3%増加したと報告しているが，Smartら[2]は，EIS施行回数よりも，むしろ門脈圧亢進状態が長期間に渡り持続するにつれて，PHGの発生が増加するのであろうと述べている．

森下ら[39]は，門脈圧亢進症は単なる循環動態亢進状態ではなく，食事摂取，体位変換，肝癌の合併などの種々の要因によって反復する急激な門脈圧変化による急性門脈圧亢進の繰り返し状態であり，この急性門脈圧亢進による胃粘膜微小循環障害が胃粘膜病変を惹起し，反復することで持続，悪化すると報告している．そして，その重要因子として上記の要因の他にEISを加えている．

EIS後早期に起こるPHGおよびGMBFの変化に関する報告では，西田ら[25]は，EISを施行した肝硬変11例についてEIS後2ケ月以内に静脈瘤が消失，または形態がF1まで改善した時点でGMBFを測定したところ，胃体部，前庭部ともに血流量の有意な低下を認め，さらに，PHG悪化群（5例）では無変化群（6例）に比べて前庭部血流量の有意な低下を認めたことから，EISによる食道静脈瘤への血流遮断が胃粘膜血流を変化させ，PHGの悪化を惹起した可能性を指摘している．丸山[34]は，最終EIS終了8～10週後に20例でGMBFを測定した結果，EIS前に比べ胃底部で有意な減少を認め，更にPHGの発生率はEIS前後で19.5%から29.3%と，有意に増加したと報告している．これらの報告例でのGMBF測定は，いずれも開始から少なくとも1ケ月以上経過しEISが完成した時点に行われており，初回EIS施行1週間以内の急性期におけるPHGおよび，GMBFの変化を測定した報告例ではない．また，理論的にもEISによる側副血行路遮断直後の急性期に門脈圧亢進の増強によって，胃上部の血流異常および胃粘膜病変の増悪が生じることが予想され，その発生時期，頻度，機序，程度を把握しておくことは初回EISの早期に合併症を予測し，対処していく上でも重要と思われる．

以上の理由から，著者はEISを施行した門亢症15例について，2日後を含む初回EIS経過中の早期のPHGおよびGMBFの推移を追跡，検討した．初回EIS 2日後の結果は，15例全例で胃体部，前庭部ともにGMBFの低下を認めると同時に，8例（53%）にPHGの増悪を認めた．これらの結果は，EISによって胃上部から食道へ向かう側副血行路が遮断され，胃上部静脈血流のうっ滞が増強したことによって，既存の胃粘膜血流の流出障害がさらに増強し，胃粘膜のうっ血性病変であるPHGが増悪したものと考えられた．

また，EIS 7日後には，胃体部で全例，前庭部でも1例を除いてGMBFは2日後に比べ回復し，14日後には，両部位ともに全例でEIS前のレベルに回復した．これらEIS後のGMBFの経時的変化は，胃体部，前庭部ともに各測定時期の間で有意差を認めた．そして，GMBFの回復に伴い，PHGも改善することが観察された．

以上の結果から，EIS後の早い時期に食道静脈瘤以外に新たな側副血行路が形成され，その新生副血行路へうっ滞した血液が流出したため，EISにより一時的に増強した胃粘膜のうっ血が緩和され，元のレベルに回復したためPHGも改善した可能性が考えられた．ただし，EIS後の門脈圧は上昇する場合と低下する場合があり[26]，新たに形成される側副血行路の種類による相違も考慮すべきであろう．EISが門脈血行動態の変化に及ぼす影響について，星野ら[40]は，EIS後に門脈圧の上昇を来す例では，食道静脈瘤の再発が高率であり，脾腎短絡路や臍傍静脈など，食道静脈瘤の形成に関与しない種々の遠肝性門脈側副血行路（非静脈瘤側副血行路）が新たに出現したり増大する例では，静脈瘤の再発が低率であったことより，静脈瘤再発との関連においてEIS後に形成される新生副血行路の血流方向の重要性を指摘している．

以上のように，EISは門亢症の急性増悪因子となりうる可能性を認識した上で，施行に際してはPHGの増悪による胃出血に充分留意するべきであると考えられた．

結　　論

門亢症における胃粘膜病変（PHG），およびEIS後の早期に起こるPHGの増悪の発生機序と臨床的意義を，胃粘膜血行動態の面から明らかにする目的で，EIS施行例を含む門亢症例に対して内視鏡的に胃粘膜病変を検討するとともに，電解式組織血流計を用いてGMBFを測定し以下の結果を得た．

1．門亢症群では対照群に比べ胃体部においてGMBFの有意な低下（$p<0.001$）を認めた．門亢症群のうち，PHG陰性群では対照群に比べてGMBFに有意差はみられないものの，PHG陽性例では高度PHG群，軽度PHG群ともに対照群に比べて胃体部GMBFの有意な低下（$p<0.01, p<0.01$）を認めた．

2．PHGの重症度と食道静脈瘤の程度との間には，有意な相関（$p<0.05$）を認め，特に高度PHG合併6例中5例（83%）はRC陽性であった．

3．食道静脈瘤の程度分類に基づいてGMBFを検討したところ，RC陽性静脈瘤群では，F0群およびRC陰性静脈瘤群に比べて，胃体部GMBFの有意な低下（$p<0.05, p<0.05$）を認めた．

4．Child-Pugh分類で表す肝予備能とGMBFとの関連では，BおよびC群では，A群に比べてGMBFは低い傾向にあったが，その差は有意ではなかった．また，H/L比で表す門脈大循環短絡血流の程度とGMBFとの間には，一定の相関関係は認められなかった．

5．EIS施行症例においては，GMBFはEIS 2日後に15例全例で胃体部，前庭部ともに有意に低下（$p<0.001, p<0.001$）し，8例（53%）でPHGの増悪を認めたが，7日後には回復傾向を呈し，14日後には全例でEIS前と同レベルに回復した．また，PHGもGMBFの変動と並行して回復した．

以上の結果からGMBF，食道静脈瘤，PHGの3者の間には相互に密接な関係があることが明らかとなり，PHGの発生機序

の一つに，門亢症を背景とした胃粘膜血流の流出障害に伴う，胃粘膜のうっ血による粘膜微小循環障害の関与が考えられた．また，EIS後早期に起こるPHGの一過性増悪と改善には，側副血行路遮断とその後に生ずる新生副血行路の形成に伴う胃粘膜うっ血の増強と緩和が，深く関与するものと推測された．

謝　辞

稿を終えるにあたり，御指導，御校閲を賜りました恩師金沢大学内科学第一講座小林健一教授に深甚なる謝意を表します．また，研究遂行に際し，終始直接御指導，御助言を賜りました金沢市立病院内科米島　学先生，富山県立中央病院内科鵜浦雅志先生，金沢大学内科学第一講座金子周一助教授，金沢大学光学医療診療部ト部　健助教授に深く感謝の意を表します．さらに，常に温かい御協力と御支援をいただきました金沢大学内科学第一講座第二研究室の諸先生方に厚くお礼を申し上げます．

なお，本論文の要旨は，第32回日本消化器内視鏡学会総会，第30回日本消化器病学会大会において発表した．

文　献

1) McCormack TT, Sims J, Eyre-Brook I, Kennedy H, Gepel J, Johnson AG, Triger DR. Gastric lesion in portal hypertension: inflammatory gastritis or congestive gastropathy?. Gut 26: 1226-1232, 1985

2) Smart HL, Triger DR. Clinical features , pathophysiology and relevance of portal hypertensive gastropathy. Endoscopy 23: 224-228, 1991

3) D'Amico G, Montalbano L, Traina M, Pisa R, Menozzi M, Pagliaro L, Spanò C. Natural history of congestive gastropathy in cirrhosis. Gastroenterology 99: 1558-1564, 1990

4) Papazian A, Braillon A, Dupas JL, Sevenet F, Capron JP. Portal hypertensive gastric mucosa:an endoscopic study. Gut 27: 1199-1203, 1986

5) Vigneri S, Termini R, Piraino A, Scilabba A, Pisciotta G, Fontana N. The stomach in liver cirrhosis. Gastroenterology 101:472-478, 1991

6) 豊永　純，岩尾　忠，下津浦康裕，村山俊二，谷川久一．Portal hypertensive gastropathy. 消化器血流の研究 5 (消化器血流研究会編) 第1版，41-47頁，メディカルトリビューン社，東京，1989

7) Quintero E, Pique JM, Bombi JA, Bordas JA, Sentis J, Elena M, Bosch J, Rodes J. Gastric mucosal vascular ectasias causing bleeding in cirrhosis. Gastroenterology 93: 1054-1061, 1987

8) Thiruvengadam R, Gostout CJ. Congestive gastroenteropathy-an extension of nonvariceal upper gastrointestinal bleeding in portal hypertension. Gastrointest Endosc 35: 504-507, 1989

9) Triger DR, Hosking SW. The gastric mucosa in portal hypertension . J Hepatol 8: 267-272, 1989

10) Aukland K, Bower BF, Berliner RW. Measurement of local blood flow with hydrogen gas. Circ Res 14: 164-187, 1964

11) 西脇英樹，曽和融生，梅山　馨．電解式組織血流計を用いた胃粘膜血流の測定．日消誌80：1656，1983

12) 日本門脈圧亢進症研究会：食道静脈瘤の内視鏡判定基準(1991年)．肝臓33：277-281，1992

13) Pugh RNH, Murray-Lyon M, Dawson JL, Pietroni MC, Williams R. Transection of the esophagus for bleeding esophageal varices. Br J Surg 60: 646-649, 1973

14) Tonami N, Nakajima K, Hisada K, Tanaka N, Kobayashi K. A noninvasive method for evaluating portal circulation by administration of Tl-201 per rectum. J Nucl Med 23: 965-972, 1982

15) 利波紀久，中嶋憲一，久田欣一，油野民雄，田中延善，加登康洋，小林健一．201 Tl 経直腸投与による門脈循環の非侵襲的診断法．核医学19：1531-1542，1982

16) 高瀬靖広，近森文夫，岩崎秀生．硬化療法 ―血管内―．肝胆膵11：1053-1058，1985

17) 高瀬靖広，小林幸雄，近森文夫，岩崎洋治．食道静脈瘤の内視鏡的硬化療法 (その実際と予後)．胃と腸 20：481-487，1985

18) 奥田邦雄．門脈圧亢進症と消化管障害 ―世界の現状―．消化器血流の研究8 (消化器血流研究会編) 第1版，79-90頁，アサヒメディカル社，東京，1992

19) Iwao T, Toyonaga A, Tanikawa K. Gastric red spot in patients with cirrhosis: subclinical condition of gastric mucosal hemorrhage?. Gastroenterol Jpn 25: 685-692, 1990

20) Tarnawski AS, Sarfeh IJ, Stachura J, Hajduczek A, Bui HX, Dabros W, Gergely H. Microvascular abnormalities of the portal hypertensive gastric mucosa. Hepatology 8: 1488-1494, 1988

21) Hosking SW, Kennedy HJ, Seddon I, Triger DR. The role of propranolol in congestive gastropathy of portal hypertension. Hepatology 7: 437-441, 1987

22) Simpson KJ, Chalmers N, Redhead DN, Finlayson NDC, Bouchier IAD, Hayes PC. Transjugular intrahepatic portosystemic stent shunting for control of acute and recurrent upper gastrointestinal hemorrhage related to portal hypertension. Gut 34: 968-973, 1993

23) 金沢秀典，吉沢雅史，斉藤　整，中塚雄久，横瀬紀夫，星長春樹，渡　淳，松坂　聡，多田教彦，黒田　肇，小林正文，野村武夫．経頚静脈的肝内門脈大循環短絡術により止血に成功したportal hypertensive gastropathyの1例．Gastroenterol Endosc 36：793-799，1994

24) Sarin SK, Sreenivas DV, Lahoti D, Saraya A. Factors influencing development of portal hypertensive gastropathy in patients with portal hypertension. Gastroenterology 102: 994-999, 1992

25) 西田　博，児玉　正，岡野　均，佐藤達之，大石　亨，丸山恭平，今村政之，内田秀一，堀口雄一，瀧野辰郎．食道静脈瘤硬化療法後の胃粘膜病変と胃粘膜血流量について．日消誌84：123，1987

26) 豊永　純，谷川久一．内視鏡的食道静脈瘤硬化療法．肝胆膵11：1061-1070，1985

27) 池田　肇，山田孝史，斉藤利彦，芦沢眞六．硬化療法の全身に対する影響―合併症とその管理―．消化器外科 13：1911-1919，1990

28) Tripodis SP, Burnstein AV, Wenger J . Gastric ulcer after endoscopic sclerosis of esophageal varices. J Clin Gastroenterol 7: 77-79, 1985

29) 西脇英樹，浅井　毅，吉川和彦，山下隆史，曽和融生，梅山　馨．食道静脈瘤合併肝硬変症の胃粘膜血流量 ―特に食道離断術および内視鏡的硬化療法の影響を中心に―．日消誌84：833-839，1987

30) Nishiwaki H, Asai T, Sowa T, Umeyama K. Endoscopic measurement of gastric mucosal blood flow with special

reference to the effect of sclerotherapy in patients with liver cirrhosis. Gastroenterology 85: 34-37, 1990
31) 足立ヒトミ．肝硬変における胃粘膜病変およびその成因に関する検討．Gastroenterol Endosc 29：455-471，1987
32) Iwao T, Toyonaga A, Ikegami M, Oho K, Sumino M, Harada H, Sasaki M, Shigemori H, Aoki T, Tanikawa K. Reduced gastric mucosal blood flow in patients with portal hypertensive gastropathy. Hepatology 18: 36-40, 1993
33) 渡辺敏彦．肝障害時における胃粘膜病変について —特に粘膜血流，PDを中心に—．日消誌84：2649-2657，1987
34) 丸山俊朗．門脈圧亢進症に伴う胃粘膜病変の検討．日消誌92：1121-1132，1995
35) 宮本二郎，高瀬靖広，福富久之，岩崎洋治，崎田隆夫．食道静脈瘤における血行動態に関する内視鏡的検討．Gastroenterol Endosc 23：497-502，1981
36) 平山洋二，丹羽寛文，三木一正，張　景明，半井英夫．内視鏡的胃粘膜血流二層同時測定に関する検討．Gastroenterol Endosc 24：873-877，1982
37) Yamamoto Y, Sezai S, Sakurabayashi S, Hirano M, Oka H. Effect of hepatic collateral hemodynamics on gastric mucosal blood flow in patients with liver cirrhosis. Dig Dis Sci 37: 1319-1323, 1992
38) 飯嶋淳滋，松谷正一，税所宏光，大藤正雄．肝硬変症における胃粘膜び慢性発赤の病態に関する研究 —特に門脈血行動態との関連について—．日消誌91：1929-1935，1994
39) 森下鉄夫，永田博司，関塚永一．門脈圧亢進症と胃粘膜病変 —微小循環障害の立場から—．日消誌92：113-119，1995
40) 星野和彦，松谷正一，税所宏光，大藤正雄．食道静脈瘤に対する内視鏡的硬化療法に伴った門脈血行動態の変化に関する研究 —特に再発との関連について—．日消誌92：120-129，1995

Studies of the gastric mucosal blood flow in patients with portal hypertension

Takashi Murata, Department of Internal Medicine (Ⅰ), School of Medicine, Kanazawa University, Kanazawa 920
— J. Juzen Med Soc., **106**, 400 — 409 (1997)

Key words portal hypertension, portal hypertensive gastropathy, gastric mucosal blood flow, endoscopic injection sclerotherapy

Abstract

In order to clarify the role of gastric hemodyanamics in the development of portal hypertensive gastropathy (PHG) which is frequently observed in patients with portal hypertension (PHT), gastric mucosal blood flow (GMBF) was endoscopically measured using the clearance of electrolyzed hydrogen gas in 49 patients with PHT. The serial changes of GMBF were also investigated in 15 cases before and after endoscopic injection sclerotherapy (EIS) for esophageal varices to elucidate the pathogenetic mechanism of temporary acute exacerbation of PHG observed soon after EIS. In patients with PHT, 37 cases (75%) out of 49 had PHG. GMBF in the gastric body was significantly lower in the PHT group than that in the control group ($P < 0.001$). In the gastric body, GMBF was significantly lower in the severe PHG group or mild PHG group than that in the control group ($p < 0.01$ and $p < 0.01$, respectively), whereas the value in the no PHG group was not significantly different from those in the control group. Furthermore, severity of PHG significantly correlated with the degree of esophageal varices ($p < 0.05$). In patients with severe PHG, 5 cases out of 6 (83%) had red color sign (RC) positive esophageal varices. GMBF in the gastric body was also significantly lower in patients in the RC positive esophageal varices group than that in the no esophageal varices (F0) group and the RC negative group ($p < 0.05$ and $p < 0.05$, respectively). In patients undergoing EIS, GMBF had significantly decreased ($p < 0.001$and $p < 0.001$, respectively) in both gastric body and antrum in all 15 patients, and PHG had worsened in 8 patients (53%) at 2 days after EIS. However, GMBF showed signs of recovery at 7 days after EIS, returning to the baseline levels 14 days after EIS in all patients. PHG improved in parallel with the restoration of GMBF. The following conclusions were derived from these results. As there is a closer correlation between GMBF, esophageal varices and PHG, mucosal microcirculatory disturbance due to gastric mucosal congestion associated with PHT may play an essential part in the development of PHG. In addition, deterioration and improvement of gastric mucosal congestion associated with occlusion and reformation of collateral flow, and following recovery of PHG observed soon after EIS, cause temporary acute exacerbation.