

経口プロスタサイクリン剤,ベラプロストナトリウムのモノクロタリン肺高血圧症ラットにおける肺高血圧症抑制効果の検討

メタデータ	言語: jpn 出版者: 公開日: 2017-10-04 キーワード (Ja): キーワード (En): 作成者: メールアドレス: 所属:
URL	http://hdl.handle.net/2297/9169

経口プロスタサイクリン剤，ベラプロストナトリウムの モノクロタリン肺高血圧症ラットにおける 肺高血圧症抑制効果の検討

金沢大学医学部小児科学講座（主任：谷口 昂教授）
中 村 真 人

肺高血圧症は、原発性肺高血圧症、心肺疾患などに伴った続発性肺高血圧症のいずれに於いても予後は不良で、より効果のある治療法が望まれている。本研究は、安定なプロスタサイクリン誘導体、ベラプロストナトリウム (beraprost sodium, BPS) のモノクロタリン (monocrotaline, MCT) 肺高血圧症ラットにおける肺高血圧症抑制効果を検討し、臨床応用の可能性を考察した。6～7週齢、体重 180～280g のウィスター系雄ラットを、MCT 投与群、MCT+BPS 投与群の2群に分けた。両群に MCT40mg/kg を皮下注射し、MCT 投与群は水道水で、MCT+BPS 投与群は BPS を 4ppm の濃度で溶かした飲用水で飼育した。各々6週後、右室収縮期圧 (right ventricular systolic pressure, RVSP)、左室収縮期圧 (left ventricular systolic pressure, LVSP) を測定し、脱血屠殺後、心肺を剖出した。心臓は右室自由壁と左室+心室中隔に区分けし、右室重量 (right ventricular weight, RVW) と左室重量+心室中隔重量 (left ventricular weight+ventricular septal weight, LVW+SW) を測定した。肺組織は10%ホルマリンで浸漬固定し、後日パラフィン切片を作成し、Elastica Van Gieson 染色を施し、肺血管病変を評価した。その結果は、両群間で LVSP には有意な差はなかったが、RVSP、および圧比 (RVSP/LVSP) は MCT+BPS 投与群で有意差をもって低下していた ($p<0.001$)。体重に対する RVW、および RVW/LVW+SW は、MCT+BPS 投与群で有意に減少した ($p<0.001$)。体重に対する LVW+SW は両群間に有意差はなかった。肺血管組織では、直径 20～100 μ m の筋性肺動脈の中膜厚を血管壁厚/血管外径を算出し比較した。MCT 投与群は 17.0 \pm 5.3% であったが、MCT+BPS 投与群は 9.9 \pm 5.4% で中膜肥厚は有意に抑制されていた ($p<0.001$)。以上より、BPS の経口投与は、モノクロタリン肺高血圧症ラットの右室圧上昇、右室心筋重量増加、肺細小動脈中膜肥厚を有意に抑え、肺高血圧症抑制に有効性を認めた。BPS がモノクロタリン肺高血圧症をどのようなメカニズムで抑制したかは不明であるが、BPS は肺高血圧症の有効な治療法の1つとして有用である可能性が示唆された。

Key words pulmonary hypertension, monocrotaline, beraprost sodium, prostacyclin, primary pulmonary hypertension

肺高血圧症には、原発性肺高血圧症 (primary pulmonary hypertension, PPH) をはじめ、先天性心疾患や弁膜症、慢性呼吸器疾患などに伴った続発性高血圧症がある。PPH は原因となる基礎疾患がないのに肺高血圧症をきたした場合に診断されるが、進行性に肺高血圧症は進み、やがて右心不全をきたす。PPH との診断がついてからの平均余命は2.8年といわれ、予後は窮めて不良な疾患である^{1)~3)}。肺高血圧症が心室中隔欠損症などの先天性心疾患に合併すると、手術に難渋したり、Eisenmenger 症候群に進行して手術不能、または手術で生存できたとしても肺高血圧症のため予後は良くないことが多い⁴⁾。未熟児新生児で仮死や胎便吸引症候群、感染症などに伴って肺高血圧症が持続した場合、新生児遷延性肺高血圧症といい、心房、動脈管で右左短絡する胎児循環が遺残し、肺循環が障害さ

れ、治療はきわめて困難になる⁵⁾。現在、肺高血圧症の治療には、酸素投与、 α 受容体遮断薬やカルシウム拮抗剤を始めとする血管拡張剤が中心に使われているが、いずれも期待されるほどの効果が得られないことが多く、より効果のある治療薬剤が望まれているのが現状である。近年、PPH にプロスタサイクリン (prostacyclin, PGI₂) 投与が有効であるとの報告がみられる^{6)~11)}。PGI₂は、1976年に Moncada と Vane ら¹²⁾によって発見されたアラキドン酸代謝産物である。主として血管内皮で産生され、強力な血管拡張作用、抗血小板作用、その他多彩な薬理作用を合わせ持っている。1980年 Watkins ら⁶⁾は PPH の小児に PGI₂ を使用し、急性期の肺血管拡張に効果があったと報告した。その後いくつかの施設から PPH の治療において急性期、および長期的な効果が報告されている。しかしながら、PGI₂は

平成7年5月17日受付，平成7年10月30日受理

Abbreviations: BPS, beraprost sodium; BW, body weight; LVSP, left ventricular systolic pressure; LVW+SW, left ventricular weight plus ventricular septal weight; MCT, monocrotaline; PDGF, platelet-derived growth factor; PPH, primary pulmonary hypertension; PGI₂, prostacyclin; RVSP, right ventricular systolic pressure; RVW, right ventricular weight

化学的に不安定で、投与する場合はポンプでの持続点滴が必須となり長期に投与することは難しい。この欠点を改良し経口可能な PGI₂ 剤として開発されたのがベラプロストナトリウム (beraprost sodium, BPS) で、PGI₂ と同じく、血管拡張作用、抗血小板作用、その他血管内皮保護作用、血流増加作用、血液レオロジー改善作用などを持つ。現在わが国の臨床では閉塞性動脈硬化症や閉塞性血栓性血管炎、膠原病に伴う末梢循環障害の治療に使用されている。そこで、この経口 PGI₂ 誘導体 BPS が肺高血圧症に有効な治療薬となりうるか調べる目的で、実験的肺高血圧症抑制効果を検討し、臨床応用の可能性を考察した。

実験的肺高血圧症動物モデルとして、モノクロタリン (monocrotaline, MCT) 肺高血圧症ラットを使用した。

MCT は *Crotalaria spectabilis* と呼ばれる植物から抽出されたアルカロイドである。この植物の種子は家畜に有毒な物質として知られている。1961年 Laich ら¹⁹ がこの植物の種子を混ぜた餌でラットを飼育すると肺動脈炎が引き起こることを報告して以来、肺血管系に対する作用が注目を集め、MCT の経口投与、皮下注射により肺高血圧症、肺性心が生じることが知られるようになった。簡単に効率よく肺高血圧症、肺性心が作成できることから肺高血圧症の実験モデルとして今日よく利用されている¹⁹⁻²⁰。経口投与、皮下注射の方法があるが、Hayashi ら¹⁹ の方法に従い、皮下注射で行った。

材料および方法

I. 使用動物

ウィスター (Wister) 近交系ラット (日本エス・エル・シー、浜松) を継代繁殖させて実験に用いた。ラットは常温 (23±2℃) 常湿 (55±15%) 人工照明 (明時間 9 時～20 時 30 分) 下に飼育し、飼料 CRF-1 (日本チャールスリバー、厚木) および飲用水 (水道水) は自由に摂取させた。1 ケージ当たり 3～4 匹として飼育した。

II. 方法

1. MCT 肺高血圧症ラットの作成

6 週齢、体重 180～270g のウィスター系雄ラットを対照群 (normal rat), MCT 投与群の 2 群に分け、それぞれ、2, 4, 6 週後に諸値測定した。

MCT (Crotaline, Sigma, St. Louis, USA) は梶原ら²¹の方法に従って 2% 溶液を作製した。MCT 粉末は蒸留水に難溶性であるが強酸には可溶性なので、MCT 粉末 200mg をまず 1.2ml の 1N HCl に溶解し蒸留水で薄めて 5～6ml とし、1N NaOH を 1.2ml 加えて中和しさらに蒸留水を加えて総量 10ml (2% 溶液) とした。この溶液を用いて MCT 40mg/kg を MCT 投与群ラットの項部に皮下注射した。

2. BPS の肺高血圧症抑制効果

6 週齢、体重 180～280g のウィスター系雄ラットを MCT 投与群と、MCT+BPS 投与群の 2 群に分けた。先と同様に 2% MCT 溶液を作製し、両群ラットに皮下注射し、6 週後に諸値測定した。BPS 原末 (TRK-100, 東レ, 東京) は、4ppm (mg/l) の濃度になるよう飲用水道水に溶解し、MCT+BPS 投与群に自由に与えた。減った量から飲水量を算出し、BPS の投与量を計算した。一方 MCT 投与群には水道水を自由に飲ませた。

3. 測定方法

体重 (body weight, BW) を測定後、ペントバルビタール (ネ

ンブタール, 大日本新薬, 大阪) 40mg/kg を腹腔内投与して麻酔をかけ、気管切開し挿管し、小動物実験用人工呼吸器 (SN480-6, シナノ製作所, 東京) に接続した。1 回換気量 30ml/kg, 呼吸回数 40 回/分, 大気下の条件で呼吸管理し、頸動脈を露出して血管留置針を挿入し動脈圧をモニターした。その上で胸骨右縁を切開、開胸し、心膜切開を行った。心臓直視下で 24G 血管留置針を用いて右室を穿刺し、外筒が心腔内に留置されているのを確認した上でラインに接続し圧を測定した。左室圧も同様に左室穿刺を行い測定した。圧の測定には MIC-6600 (フクダ電子, 東京) を用い、右室圧、左室圧はそれぞれ右室収縮期圧 (right ventricular systolic pressure, RVSP), 左室収縮期圧 (left ventricular systolic pressure, LVSP) を記録した。測定記録後、脱血屠殺し、心肺を摘出した。心臓は Fulton ら²²の方法に従い、右室自由壁と左室+心室中隔に区分けし、それぞれ重量を測定し、右室重量 (right ventricular weight, RVW), 左室重量+中隔の重量 (left ventricular weight+ventricular septal weight, LVW+SW) とした。

III. 組織学的検討

摘出した肺については組織学的にも検討した。胸骨右縁切開のため右肺は手術手技にて傷つくこともあったので主として左肺を切り出し 10% ホルマリンで浸漬固定した。後日、パラフィン包埋し約 3μm 厚の切片を作成し、Elastica Van Gieson 染色を施し、鏡検にて肺血管病変を評価した。

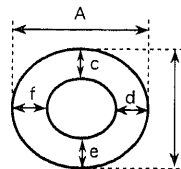
組織変化を定量的に比較するため、Kay ら²⁰の方法に従い肺動脈血管の中膜厚を比較した。評価対象とした血管は、直径 20～100μm の筋性動脈で、血管の短軸断面で切れているもののみを計測した。血管の外弾性板間で長径短径を計測し平均値をもって血管径とし、外弾性板と内弾性板間の中膜厚を 4 カ所測定し平均値を血管壁厚とした (図 1)。各標本につき最低 15 個の血管を計測し、中膜厚、すなわち血管壁厚/血管外径を % で算出した。

IV. 統計学的検討

得られた成績はすべて平均値±標準偏差として表示した。平均値の差の検定は、まず F 検定で分散に差がないかを検定し、等分散の場合は対応のない Student の t 検定で、分散に差があ

$$\text{Medial thickness (\%)} = \frac{\text{Wall thickness}}{\text{External diameter}} \times 100$$

$$= \frac{(c+d+e+f) / 4}{(A+B) / 2} \times 100$$



(Cross section of arteries)

Fig. 1. The schema showing how to estimate medial thickness of muscular pulmonary arteries. External diameter was taken as the mean of two measurements, at right angle to each other, of the distance between diametrically opposite points on the external elastic lamina (A, B). Wall thickness was estimated as the mean of four measurements, taken at approximately equally spaced points around the vessel wall, of the distance between external elastic lamina and internal elastic lamina (c, d, e, f). Medial thickness was expressed as a percentage of wall thickness to external diameter.

る場合は Welch の t 検定で行った。p 値が 0.05 未満の場合有意差ありと判定した。

成 績

1. MCT 肺高血圧ラットの作成

測定諸値を表 1 に示した。

1. 週数と RVSP, LVSP, RVSP/LVSP の変化

対照群は週数にかかわらず RVSP, LVSP ともほとんど変化はきたさなかった。それに対し, MCT 投与群では RVSP (mmHg) は 2 週目より上昇し, 4, 6 週目には, 対照群 30.1 ± 3.6 , 30.9 ± 2.0 に対し MCT 投与群 76.4 ± 16.9 ($p <$

0.001), 69.0 ± 17.7 ($p < 0.001$) と著明に上昇した。LVSP に関しては週数により変化は認めず, 対照群とも有意差はなかった。RVSP/LVSP の変化を図 2-A に示した。対照群では週数にかかわらず 0.24 前後 ($0.24 \pm 0.02 \sim 0.25 \pm 0.04$) で一定であったのに対し, MCT 投与群では 2 週 0.38 ± 0.09 ($p < 0.01$), 4 週 0.64 ± 0.15 ($p < 0.001$), 6 週 0.51 ± 0.15 ($p < 0.001$) と対照群の 2 倍以上に上昇した。

2. 週数と BW, 心筋重量の変化

BW は対照群と比べると MCT 投与群は 4 週, 6 週目で有意差をもって少なかった。これは肺高血圧症が進行した影響からと思われる。心筋重量変化は体重増加の影響が少なくないと考

Table 1. Changes of body weight (BW), right (RVSP) and left ventricular systolic pressure (LVSP), and relative ventricular weight to BW in normal control rats and monocrotaline-injected rats

Group	Period of experiment (week)	No. of rats tested	BW (g)	RVSP (mmHg)	LVSP (mmHg)	Relative ventricular weight ($\times 10^{-3}$)	
						RVW/BW	LVW+SW/BW
Control	0	6	212 ± 37.9	30.0 ± 1.8	125.7 ± 12.3	0.69 ± 0.08	2.42 ± 0.20
	2	7	283 ± 16.5	31.6 ± 4.1	127.0 ± 12.4	0.62 ± 0.04	2.16 ± 0.13
	4	8	346 ± 16.8	30.1 ± 3.6	131.4 ± 24.4	0.54 ± 0.05	1.98 ± 0.08
	6	8	372 ± 21.2	30.9 ± 2.0	125.0 ± 11.3	0.58 ± 0.05	1.98 ± 0.11
MCT	2	8	291 ± 15.5	$45.9 \pm 10.7^{**}$	121.0 ± 13.5	$0.84 \pm 0.24^*$	2.20 ± 0.10
	4	8	$275 \pm 58.6^{**}$	$76.4 \pm 16.9^{***}$	120.0 ± 12.5	$1.43 \pm 0.42^{***}$	2.11 ± 0.22
	6	8	$304 \pm 75.8^*$	$69.0 \pm 17.7^{***}$	135.3 ± 14.6	$1.21 \pm 0.27^{***}$	1.98 ± 0.21

Values are expressed as $\bar{x} \pm SD$.

Control, normal control group; MCT, monocrotaline-injected group; RVW, right ventricular weight; LVW+SW, left ventricular weight plus ventricular septal weight.

* $p < 0.05$, ** $p < 0.01$, *** $p < 0.001$ as compared with the same week control group.

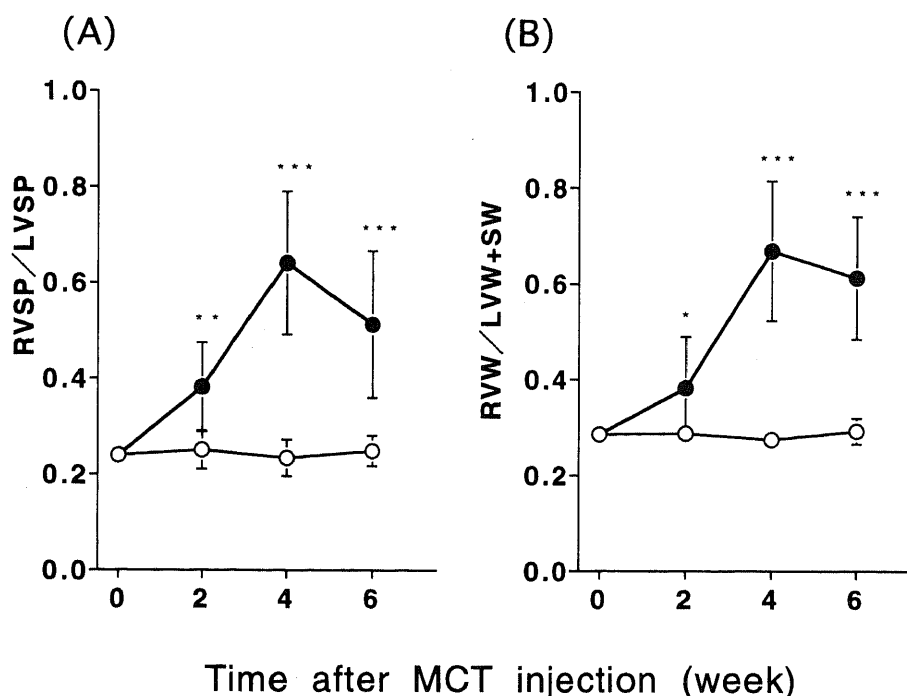


Fig. 2. Changes of the ratio of right ventricular systolic pressure (RVSP) to left ventricular systolic pressure (LVSP) (RVSP/LVSP) (A), and the ratio of right ventricular weight to left ventricular weight plus ventricular septal weight (RVW/LVW+SW) (B). **, $p < 0.01$, ***, $p < 0.001$ as compared with the same week control rats. ○, control group; ●, monocrotaline-injected group. Each bar represents $\bar{x} \pm SD$.

えられるので、RVW/BW, LVW+SW/BW, および RVW/LVW+SW を比較した。

RVW/BW ($\times 10^{-3}$) は対照群では週数が進むと徐々に下降するが、MCT 投与群は 2 週目より増加し、4, 6 週目には、対照群 0.54 ± 0.05 , 0.58 ± 0.05 に対し MCT 投与群 1.43 ± 0.42 ($p < 0.001$), 1.21 ± 0.27 ($p < 0.001$) と 2 倍以上に増加した。LVW+SW/BW は対照群, MCT 投与群ともに週数に応じてわずかに下降し、両群間に差は認めなかった。RVW/LVW+SW の変化を図 2-B に示した。対照群では週数にかかわらず 0.29 前後 ($0.28 \pm 0.02 \sim 0.29 \pm 0.03$) で一定であったのに対し、MCT 投与群では 2 週 0.38 ± 0.11 ($p < 0.05$), 4 週 0.67 ± 0.15 ($p < 0.001$), 6 週 0.61 ± 0.13 ($p < 0.001$) と対照群の 2 倍以上に上昇した。

3. 圧と重量の関係

RVSP および RVSP/LVSP と RVW/LVW+SW の関係をグラフに示した (図 3-A, B)。両者ともに $r=0.95$ と高い正の相

関が認められた。肺高血圧症の進行は右室に圧負荷をもたらす。その結果右室の心筋肥大をきたす。この相関関係より、右室心筋重量比の増加には、肺高血圧症の進行、重症度が反映していると言える。

II. BPS の肺高血圧症抑制効果

MCT+BPS 投与群には BPS を 4ppm の濃度で飲用水として自由に与えたが、飲水量から計算すると、BPS 投与量は約 $500 \mu\text{g}/\text{kg}/\text{日}$ であった。

表 2 に各群の測定諸値を示した。

1. RVSP, LVSP, RVSP/LVSP に対する BPS の影響

RVSP は、MCT 投与群 $74.8 \pm 12.8 \text{mmHg}$ に対し MCT+BPS 投与群は $36.7 \pm 10.4 \text{mmHg}$ で有意差 ($p < 0.001$) をもって低下していた。RVSP/LVSP は MCT 投与群 0.57 ± 0.11 と比べ MCT+BPS 投与群は 0.28 ± 0.09 で有意差 ($p < 0.001$) をもって低かった。したがって BPS 投与により右室圧上昇は有意に抑制されたといえる。

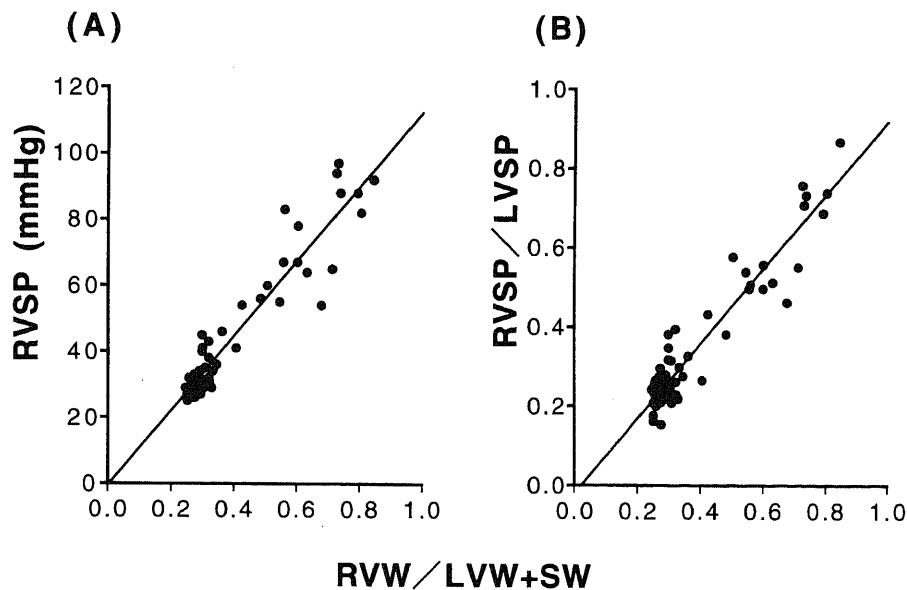


Fig. 3. Relationships between the ratio of right ventricular weight to left ventricular weight plus ventricular septal weight (RVW/LVW+SW) and right ventricular systolic pressure (RVSP) (A), and the ratio of RVSP to left ventricular systolic pressure (LVSP) (RVSP/LVSP) (B). Total number of rats tasted was 68 (control group, 44; monocrotaline-injected group, 24). In RVSP (A), the regression equation is $Y=112X-0.48$, and the coefficient of correlation is $r=0.95$ ($p < 0.01$). In RVSP/LVSP (B), $Y=0.94X-0.28$, $r=0.95$ ($p < 0.01$)

Table 2. Effects of beraprost sodium (BPS)^{a)} on body weight (BW), right (RVSP) and left ventricular systolic pressure (LVSP), and relative ventricular weight to BW in monocrotaline-injected rats

Group	No. of rats tested	BW (g) ^{b)}		RVSP (mmHg)	LVSP (mmHg)	Relative ventricular weight ($\times 10^{-3}$)	
		0 day	6 week			RVW/BW	LVW+SW/BW
MCT	12	213 ± 25.4	303 ± 62.6	74.8 ± 12.8	132.3 ± 9.2	1.28 ± 0.20	1.91 ± 0.21
MCT+BPS	10	224 ± 34.6	$351 \pm 36.3^*$	$36.7 \pm 10.4^{***}$	130.7 ± 8.5	$0.78 \pm 0.23^{***}$	2.00 ± 0.10

Values are expressed as $\bar{x} \pm \text{SD}$

MCT, monocrotaline-injected group; MCT+BPS, monocrotaline-injected and beraprost sodium-administered group; RVW, right ventricular weight; LVW+SW, left ventricular weight plus ventricular septal weight.

^{a)} BPS was orally administered for 6 weeks after monocrotaline injection.

^{b)} BW was measured at just before (0 day), and 6 weeks after monocrotaline injection (6 week).

* $p < 0.05$, *** $p < 0.001$ as compared with MCT-injected group.

2. 心筋重量に対する BPS の影響

RVW/BW ($\times 10^{-3}$) は, MCT 投与群 1.28 ± 0.20 に対し MCT+BPS 投与群は 0.78 ± 0.23 で有意 ($p < 0.001$) に低かった. LVW+SW/BW は両群間に有意差はなかった. RVW/LVW+SW は MCT 投与群 0.67 ± 0.11 に対し MCT+BPS 投与群 0.40 ± 0.13 ($p < 0.001$) で有意に低かった. したがって BPS 投与により右室心筋重量の増加, すなわち右室肥大は有意に抑制されたといえる. 心筋重量の変化は慢性的な圧負荷の結果であると考えられるので, BPS 投与による肺高血圧抑制の効果と考えられる.

3. MCT による肺血管組織変化に対する BPS 影響

図 4 に約直径 $40 \mu\text{m}$ の肺細小動脈の鏡検像を示した. 対照群に見られるように直径 $40 \mu\text{m}$ 程度の肺細小動脈では外弾性板, 内弾性板間に平滑筋の中膜層がほんのわずかに見られるか見られないか程度であった (図 4-A). それに対し MCT 投与群では平滑筋増殖による著明な中膜肥厚を認めた (図 4-B). MCT+BPS 投与群では中膜肥厚変化は見られるものの MCT 投与群と比べるとわずかであった (図 4-C).

前述の式から求めた中膜肥厚を比較した. 中膜厚は, MCT 群 $17.0 \pm 5.3\%$ に対し, MCT+BPS 投与群は $9.9 \pm 5.4\%$ で, MCT+BPS 投与群が有意に ($p < 0.001$) 薄く, 組織学的にも中膜肥厚は軽減され, BPS の肺高血圧抑制効果を認めた. なお同

週齢正常ラットの中膜厚は $4.8 \pm 4.3\%$ であった.

考 察

肺高血圧症の成因, 病態解明の動物実験モデルには, 1) 左右短絡により肺血流を増加させる²⁶⁾, 2) 肺血栓, 肺塞栓により肺血管床を減少させる²⁷⁾, 3) 僧帽弁狭窄により肺静脈圧を上昇させる²⁸⁾, 4) 低酸素, 低気圧負荷をかける²⁹⁾, 5) MCT 投与¹⁹⁻²⁴⁾ などがある. MCT は一度の皮下注射で数週後に肺高血圧症を生ぜしめることができ, 今日肺高血圧症の実験モデルとしてよく利用されている. 投与量, ラットの週数, 性差と肺高血圧症の程度の関係については沢田ら²⁹⁾が報告しているが, 投与量に依存して, また週数が若いほど重症化し, 雌より雄の方が肺高血圧をきたしやすい傾向にある. $30 \sim 60 \text{mg/kg}$ を 1 回皮下注射すると 3~6 週で肺高血圧症を引き起こすが, 60mg/kg 以上では 2~3 週で死亡することも多く, 30mg/kg 以下では十分な肺高血圧症にならないという. 今回は長期生存が可能でかつ高い肺高血圧をきたすことを期待して, 週齢は 6 週齢, MCT 量として 40mg/kg を皮下注射した. 正常対照群に比べ MCT 投与群では有意な右室圧高値, 右室心筋重量の増加を認め, 肺細小動脈壁の中膜肥厚も明らかであったことより, 40mg/kg の量は適量であったと考えられる. ただし, MCT 群は注射後 4 週近くになると実験途中で死亡するものも多く, 4,

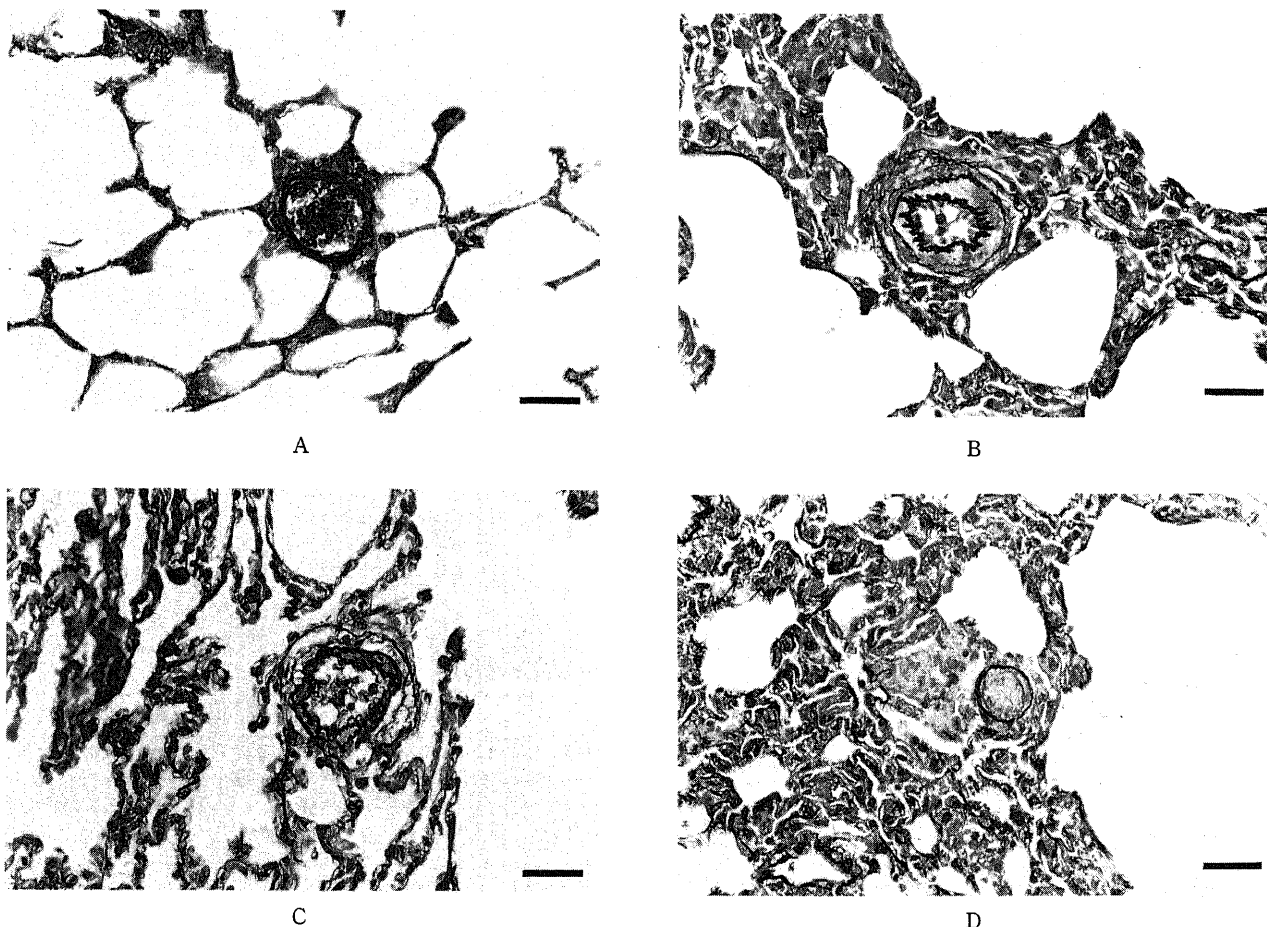


Fig. 4. Histological findings of rat's lung. Small muscular pulmonary arteries approximately $40 \mu\text{m}$ in external diameter of a control rat (A), of a monocrotaline-injected rat (B), of a monocrotaline-injected and beraprost sodium-administered rat (C). (D) "Ghost artery" of a monocrotaline-injected rat. (Elastica Van Gieson Stein). Bar indicates $20 \mu\text{m}$.

6週の測定値は測定しえたものみのデータである。それに対し MCT+BPS 投与群は途中死亡したものはなかった。

MCT 肺高血圧症ラットの病理所見は、玉井ら²¹⁾が詳しく報告している。1つには、肺動脈炎像がみられるという。肺動脈炎は弾性動脈には局所的にだが、筋性動脈には広範に見られる。好中球主体の炎症細胞が中膜筋層に浸潤し、外弾性板の断裂、外膜にフィブリノイド変性が見られ、中膜筋層内血腫を伴ったりする。2つ目には間質肺炎像、すなわち、小円形細胞浸潤を伴う肺泡隔壁の肥厚と肥満細胞の増生、巣状の肺出血像がみられる。3つ目に肺動脈筋層の肥厚がみられる。筋性動脈では中膜筋層の肥厚と内膜への平滑筋細胞増生、変形した核をもつ平滑筋細胞の出現がみられる。さらに末梢の細動脈では、明瞭な筋性中膜の出現すなわち筋性動脈化、および内弾性板断裂などをみる。また Hislop ら¹⁶⁾は、'形骸動脈 (Ghost artery)' の出現も述べている。肺高血圧症が進むにつれ肺血管床は減少していくことが知られているが、'形骸動脈' とは、内膜肥厚の為に腔が閉塞し、肺細動脈が消滅する最終の段階にあるものと推定される。本実験で得られた MCT 投与群ラットの肺組織像でも '形骸動脈' を認めた (図 4-D)。しかし、正常対照群と MCT+BPS 投与群では全く認められなかった。

さて、肺高血圧症の機序については未だほとんど解明されていない状況である。体循環系では、高血圧、動脈硬化の発症機序について、Ross³⁰⁾の「動脈硬化内皮細胞障害説 (response to injury hypothesis of atherosclerosis)」が発表され、血管内皮の傷害、血小板凝集が重要な役割を果たしているとの説が今日有力となっている。「動脈硬化内皮細胞傷害説」とは、以下の如くである。高血圧、高流量などの物理的作用や、過酸化脂質などの化学的作用などによって血管内皮が傷害される。するとその部位に血小板の凝集が起き、凝集した血小板から血小板由来増殖因子 (platelet-derived growth factor, PDGF) をはじめとする様々な増殖因子や化学伝達物質が放出され、血管平滑筋細胞の遊走、増殖が促される。増殖した平滑筋細胞自身が更に PDGF 等の増殖因子を分泌するため、より増殖が促進して、結果として血管平滑筋が肥厚し動脈硬化病変が完成進行していくという説である。

肺高血圧症ではその上に低酸素による血管攣縮もかかわってきて、より複雑な機構が存在すると考えられるが、おそらく血管内皮、血小板凝集は体循環系と同様またはそれ以上に大きな意義をもつことが予想される。

実際に肺高血圧症でも内皮傷害や血液凝固能異常の存在が報告されている。Rabinovitch ら³¹⁾は、肺高血圧症を伴う先天性心疾患の肺生検組織の鏡顕、電顕像を検討し、肺高血圧を伴う群では内皮の形状に異常があることを報告している。また血管内皮は単に血管の内腔を覆っているだけでなく、物質透過を調節したり、血管収縮弛緩調節作用、抗血栓機能をもつことが知られている。特に肺循環では血管内皮が血管の緊張調節に大きく携わっていることが明らかになっている^{32)~34)}。Loscalzo³⁵⁾はそれが原因か結果かわからないが正常な内皮機能が欠如していることが肺高血圧症をより進行的に悪化させていると指摘している。Dinh-Xuan ら³⁵⁾³⁶⁾は、先天性心疾患や慢性呼吸器疾患に伴った肺高血圧症の患者から肺動脈組織を採取し、血管内皮に依存する血管拡張機能を調べた結果、肺高血圧症例で拡張能低下が認められたと報告しており、他の動物実験でも、同様に肺動脈血管内皮に依存する血管拡張能が傷害されていることが確かめ

られている³⁷⁾。

血液凝固線溶系の異常に関しては、PPH で線溶活性が低下している症例があることや、PPH ではフィブリノーゲンの半減期が短縮し凝固促進されているとの報告がある³⁸⁾³⁹⁾。肺高血圧症患者では血小板凝集抑制作用を持つ PGI₂ に対し血小板凝集作用を持つトロンボキサン A₂ の比率が高く、肺高血圧症の誘因となっているとの報告もある^{40)~43)}。

いずれにせよ、血管内皮障害、血小板凝集は肺高血圧の原因増悪因子と考えられ、それらを抑制できる薬剤は、肺高血圧症の予防、治療には理想的な薬剤と考えられる。

PGI₂ は、強力な血管拡張物質であるばかりでなく、強い抗血小板作用も持ち、血管内皮の機能の一役を担っている。PGI₂ の安定な誘導体 BPS も同様の働きをもち、また様々な物理的化學的作用から血管内皮を保護する作用も有すといわれ⁴⁴⁾、それらの働きはいずれも理想的な肺高血圧症の治療薬としての条件である。

また Christman ら⁴⁵⁾は肺高血圧症患者で PGI₂ の代謝産物である 6-ケト-プロスタグランジン F_{1α} の血中濃度が低下していると報告している。このことは肺高血圧症では PGI₂ 産生が低下していることを示唆し、PGI₂ を補充的に投与することは理にかなった治療と考えられる。

前述のように、PGI₂ の静脈内投与による PPH の短期効果、長期的延命効果が報告されているが、PPH ばかりでなく、先天性心疾患に伴った肺高血圧症⁴⁶⁾⁴⁷⁾、僧帽弁狭窄⁴⁷⁾、新生児遷延性肺高血圧症⁴⁸⁾、成人呼吸窮迫症候群⁴⁹⁾ に対する PGI₂ の効果も既に報告されており、また心臓手術後の肺高血圧発作にも酸素と PGI₂ の併用が推奨され⁵⁰⁾、臨床面でも PGI₂ の様々な続発性肺高血圧症での有効性も報告されている。

しかし前述のように PGI₂ は生体内では速やかに水和が起こり半減期が短く数分以内といわれ、肺高血圧症の治療として用いる場合には、ポンプでの持続点滴が必須となる。急性期の集中治療にとっては有用だが長期投与にはむかない欠点がある。一方 BPS は安定な PGI₂ 誘導体として開発され、PGI₂ と同等の作用をもちながら経口投与が可能である。したがって BPS は肺高血圧の長期的な治療としての可能性が期待できよう。

今回平野ら⁵¹⁾の投与方法にならい、BPS は 4ppm の濃度で経口投与した。飲水量から計算して1日投与量は約 500μg/kg/日であった。この量は、人間での一般投与量 20μg/kg/日と比べると非常に大量だが、ラットと人間との代謝速度や感受性の差があり、他の文献のラットでの BPS の効果が最も発揮される投与量と同程度であった^{52)~54)}。

MCT が如何なる機序で肺高血圧症を引き起こすのかは未だ研究段階であり、人間のさまざまな原因で起こる肺高血圧症とを同一視することはできない。また BPS のどのような作用が肺高血圧症抑制に働いたのかも明らかではない。できあがった肺高血圧症に対しての効果についても今後の研究によるところとなるが、今回の実験では BPS は有意な差をもってラットの MCT による肺高血圧症の進行を抑制した。前述のごとく臨床での PGI₂ の様々な肺高血圧症に対する効果からすると、BPS の臨床的応用は大いに期待できると考えられる。

結 論

MCT によるラット肺高血圧症に対する経口 PGI₂ 剤 BPS の肺高血圧抑制効果を検討した。非投与群に比べ有意に右室圧上

昇, 右室心筋重量増加, 肺細小動脈中膜肥厚を抑え, 肺高血圧症抑制効果を認めた。動物実験の段階であるが, BPS は肺高血圧症の治療薬の1つとして今後の臨床応用が期待される。

謝 辞

稿を終えるに当たり, 御指導と御校閲を頂いた恩師金沢大学医学部小児科学講座谷口 昂教授に深く感謝の意を表します。また, 本研究の遂行に直接御指導, 御協力頂いた金沢大学小児科学教室谷口昌史助手, 寺尾 岳先生, 大野高史先生, 並びに循環器グループ各位に深く感謝いたします。組織標本作製に御協力頂いた金沢大学医学部付属病院病理検査室の技術員の皆様, 第一内科片山明子技師に厚く御礼申し上げます。また, BPS 原末を御提供下さいました山之内製薬, 東レ株式会社に感謝いたします。

本研究の要旨は第58回日本循環器学会(1994年, 東京)において発表した。

文 献

- 1) Rubin, L. J.: Primary pulmonary hypertension: practical therapeutic recommendations. *Drugs*, **43**, 37-43 (1992).
- 2) Dinh, Xuan, A. T., Higenbottam, T. W., Scott, J. P. & Wallwork, J.: Primary pulmonary hypertension: diagnosis, medical and surgical treatment. *Respiratory Medicine*, **84**, 189-197 (1990).
- 3) D'Alonzo, G. E., Barst, R. J., Ayres, S. M., Bergofsky, E. H., Brundage, B. H., Detre, K. M., Fishman, A. P., Goldring, R. M., Groves B. M., Kernis, J. T., Levy, P. S., Pietra, G. G., Reid, L. M., Reeves, J. T., Rich, S., Vreim, C. E., Williams, G. W. & Wu, M.: Survival in patients with primary pulmonary hypertension: results from a National Prospective Registry. *Ann. Intern. Med.*, **115**, 343-349 (1991).
- 4) 門間和夫: 肺高血圧, 新小児医学体系 10D, 小児循環器病学 IV, 3-35 頁, 中山書店, 東京, 1984.
- 5) Riemenschneider, T. A. & Emmanouilides, G. C.: Persistent pulmonary hypertension in the newborn. In F. H. Adams, G. C. Emmanouilides & T. A. Riemenschneider (eds.), *Moss' Heart Disease in Infants, Children, and Adolescents*, 4th ed., p837-842, Williams & Wilkins, Baltimore, 1989.
- 6) Watkins, W. D., Pterson, M. B., Crone, R. K., Shannon, D. C. & Levine, L.: Prostacyclin and prostaglandine E1 for severe idiopathic pulmonary artery hypertension (letter to the editor). *Lancet*, **1**, 1083 (1980).
- 7) Rubin, L. J., Groves, B. M., Reeves, J. T., Frosolono, M., Handel, F. & Cato, A. E.: Prostacyclin induced pulmonary vasodilation in primary pulmonary hypertension. *Circulation*, **66**, 334-338 (1982).
- 8) Higenbottam, T. W., Wheeldon, D., Wells, F. & Wallwork, J.: Long-term treatment of primary pulmonary hypertension with continuous intravenous epoprostenol (prostacyclin). *Lancet*, **1**, 1046-1047 (1984).
- 9) Barst, R. J.: Pharmacologically induced pulmonary vasodilatation in children and young adults with primary pulmonary hypertension. *Chest*, **89**, 497-503 (1986).
- 10) Johns, D. K., Higenbottam, T. W. & Wallwork, J.: Treatment of primary pulmonary hypertension with intravenous epoprostenol (prostacyclin). *Br. Heart J.*, **57**, 270-278 (1987).
- 11) Rubin, L. J., Mendoza, J., Hood, M., McGoon, M., Barst, R., Williams, W. B., Diehl, J. H., Crow, J. & Long, W.: Treatment of primary pulmonary hypertension with continuous intravenous prostacyclin (epoprostenol). *Ann. Int. Med.*, **112**, 485-491 (1990).
- 12) Moncada, S., Gryglewski, R., Bunting, S. & Vane, J. R.: An enzyme isolated from arteries transforms prostaglandin endoeroxides to an unstable substance that inhibits platelet aggregation. *Nature*, **263**, 663-665 (1976).
- 13) Lalich, J. J. & Merkow, L.: Pulmonary arteritis produced in rats by feeding *Crotalaria spectabilis*. *Lab. Invest.*, **10**, 744-751 (1961).
- 14) Turner, J. H. & Lalich, J. J.: Experimental cor pulmonale in rats. *Arch. Pathol.*, **79**, 409-418 (1965).
- 15) Hayashi, Y., Hussa, J. F. & Lalich, J. J.: Cor pulmonale in rats. *Lab. Invest.*, **16**, 875-881 (1967).
- 16) Hislop, A. & Reid, L.: Arterial changes in *Crotalaria spectabilis*-induced pulmonary hypertension in rats. *Br. J. Exp. Pathol.*, **55**, 153-163 (1974).
- 17) Meyrick, B. & Reid, L.: Development of pulmonary Arterial changes in Rats Fed *Crotalaria Spectabilis*. *Am. J. Pathol.*, **94**, 37-50 (1979).
- 18) Meyrick, B., Gambel, W. & Reid, L.: Development of *Crotalaria* pulmonary hypertension: Hemodynamic and structural study. *Am. J. Physiol.*, **239**, H692-702 (1980).
- 19) Ghodsi, F. & Will, J. A.: Changes in pulmonary structure and function induced by monocrotaline intoxication. *Am. J. Physiol.*, **240** (Heart Circ. Physiol. 9), H149-H155 (1981).
- 20) Kay, J. M., Keane, P. M., Suyama, K. L. & Gauthier, D.: Angiotensin convert enzyme activity and evolution of pulmonary vascular disease in rats with monocrotaline pulmonary hypertension. *Thorax*, **37**, 88-96 (1982).
- 21) 玉井誠一, 細田泰弘: モノクロタリン肺動脈炎。血管炎の疾患モデル(京極, 福田, 安部編), 87-107 頁, 医歯薬出版, 東京, 1983.
- 22) 沢田晶夫, 栗山喬之, 梶田 隆, 渡辺昌平: 実験的肺高血圧症の研究—Monocrotaline ラット肺高血圧症成立におよぼす投与量, 加齢性差の影響。日胸疾会誌, **23**, 578-583 (1985).
- 23) 梶原博毅, 高梨 敦, 加藤芳朗: モノクロタリン(monocrotaline)によるラット肺性心(右室肥大心)の作り方, 心筋代謝実験法, 135-137 頁, 医歯薬出版, 東京, 1988.
- 24) 秋元 馨, 宮田篤郎, 松尾壽之, 松岡裕二, 早川国男: 実験的肺高血圧症ラットにおける心房性ナトリウム利尿ペプチドの動態について。日本小児会雑誌, **92**, 21-27 (1988).
- 25) Fulton, R. M., Hutchinson, E. C. & Morgan, J. A.: Ventricular weight in cardiac hypertrophy. *Br. Heart J.*, **14**, 413-420 (1952).
- 26) Muller, W. H.: Observations of the pathogenesis and management of pulmonary hypertension. *Am. J. Surg.*, **135**,

- 302-311 (1978).
- 27) Williams, G. D., Westbrook, K. C. & Campbell, G. S.: Reflex pulmonary hypertension and systemic hypotension after microsphere pulmonary embolism. *Am. J. Surg.*, 118, 925-930 (1969).
- 28) Hawe, A., Taskiris, A. G., McGoon, D. G. & Rastelli, G. C.: Experimental production of chronic graded mitral valve stenosis. *J. Thorac. Cardiovasc. Surg.*, 60, 559-564 (1970).
- 29) Tucker, A., McMurtry, I. F., Reeves, J. T., Alexander, A. F., Will, D. H. & Grover, R. F.: Lung vascular smooth muscle as a determinant of pulmonary hypertension at high altitude. *Am. J. Physiol.*, 228, 762-767 (1975).
- 30) Ross, R.: The pathogenesis of atherosclerosis: an update. *N. Eng. J. Med.*, 314, 488-500 (1986).
- 31) Rabinovitch, M., Bothwell, T., Hayakawa, B. N., Williams W. G., Trusler, G. A., Rowe, R. D., Olley, P. M. & Cutz, E.: Pulmonary Artery Endothelial Abnormalities in Patients with Congenital Heart Defects and Pulmonary Hypertension. *Lab. Invest.*, 55, 632-653 (1986).
- 32) Busse, R., Trugisch, G. & Bassenge, E.: The role of the endothelium in the control of vascular tone. *Basic Res. Cardiol.*, 80, 475-490 (1985).
- 33) Furchgott, R. F.: Role of the endothelium in responses of vascular smooth muscle. *Circ. Res.*, 53, 557-573 (1983).
- 34) Vanhoutte, P. M.: the endothelium-modulator of vascular smooth muscle tone. *N. Eng. J. Med.*, 319, 512-513 (1988).
- 35) Dihn-Xuan, A. T., Higenbottam, T. W., Clelland, C., Pepke-Zada, J., Cremona, G. & Wallwork, J.: Impairment of pulmonary endothelium dependent relaxation in patients with Eisenmenger's syndrome. *Br. J. Pharmacol.*, 99, 9-10 (1990).
- 36) Dinh-Xuan, A. T., Higenbottam, T. W., Clelland, C., Pepke-Zada, J., Cremona, G., Butt, A. Y., Large, S. R., Wells, F. C. & Wallwork, J.: Impairment of endothelium-dependent pulmonary-artery relaxation in chronic obstructive lung disease. *N. Eng. J. Med.*, 324, 1539-1547 (1991).
- 37) Adnot, S., Raffestin, B., Eddahibi, S., Braquet, P. & Chabrier, P. E.: Loss of endothelium dependent relaxant activity in the pulmonary circulation of rats exposed to chronic hypoxia. *J. Clin. Invest.*, 87, 155-162 (1991).
- 38) Loscalzo, J.: Endothelial dysfunction in pulmonary hypertension. *N. Eng. J. Med.*, 327 (No. 2), 117-119 (1992).
- 39) Langleben, D., Moroz, L. A., McGregor, M. & Lisbona, R.: Decreased Half-life of fibrinogen in primary pulmonary hypertension. *Thromb. Res.*, 40, 577-580 (1985).
- 40) 吉田康秀, 栗山喬之: 原発性肺高血圧症の現状-成因と病態生理. *医学のあゆみ*, 152, 417-419 (1990).
- 41) 橋口玲子, 松尾準雄: 循環器疾患とアラキドン酸カスケイド: 特に肺循環と血管作動性プロスタノイドについて. *小児科*, 31, 783-790 (1990).
- 42) 橋口玲子: 先天性心疾患における肺高血圧へのプロスタノイドの関与; Thromboxane A₂ と Prostaglandin I₂ の検討. *日本小児循環器病学会雑誌*, 7, 256-260 (1991).
- 43) Christman, B. W., Mcpherson, C. D., Newman, J. H., King, G. A., Bernard, G. R., Groves, B. M. & Loyd, J. E.: An imbalance between the excretion of thromboxane and prostacyclin metabolites in pulmonary hypertension. *N. Eng. J. Med.*, 327, 70-75 (1992).
- 44) Sakai, A., Yajima, M. & Nishio, S.: Cytoprotective effect of TRK-100, a Prostacyclin analogue, against chemical injuries in cultured human vascular endothelial cells. *Life Sci.*, 47, 711-719 (1990).
- 45) Bush, A., Busst, C., Booth, K., Knight, W. B. & Shinebourne, E. A.: Does prostacyclin enhance the selective pulmonary vasodilator effect of oxygen in children with congenital heart disease? *Circulation*, 74 (No. 1), 135-144 (1986).
- 46) Bush, A., Busst, C. M., Kinight, W. B. & Shinebourne, E. A.: Comparison of haemodynamic effects of epoprostenol (prostacyclin) and tolazoline. *Br. Heart J.*, 60, 141-148 (1988).
- 47) Szczeklik, J., Szczeklik, A. & Nizankowski, R.: Prostacyclin for pulmonary hypertension. *Lancet*, 2, 1076 (1980).
- 48) Lock, S. E., Olley, P. M., Cocconi, F., Swyer, P. R. & Rowe, R. D.: Use of prostacyclin in persistent fetal circulation. *Lancet*, 1, 1343 (1979).
- 49) Radermacher, P., Santak, B., Wust, H. J., Tarnow, J. & Falke, K. J.: Prostacyclin and right ventricular function in patients with pulmonary hypertension associated with ARDS. *Intensive Care Med.*, 16, 227-232 (1990).
- 50) Schranz, D., Zepp, F., Iversen, S., Wippermann, C., Huth, R., Zimmer, B., Jungest, B. K. & Oelert, H.: Effects of tolazoline and Prostacyclin on pulmonary hypertension in infants after cardiac surgery. *Crit. Care Med.*, 20, 1243-1249 (1992).
- 51) 平野哲也, 西村志真, 深津祐子, 亀岡加代子, 山口美津子, 山田尚弘, 遠藤 孝, 西尾伸太郎, 梅津照彦: ラット赤血球変形能, 血液粘度および血栓形成に対する beraprost sodium (TRK-100) の作用. *血栓止血誌*, 1, 94-105 (1990).
- 52) 加藤隆一, 宇治康明, 松本和久: 経口 Prostacyclin 誘導体 beraprost sodium (TRK-100) の第 I 相臨床試験; 単回投与試験. *臨床薬理*, 20, 515-527 (1989).
- 53) Murai, T., Muraoka, K., Saga, K., Sakai, A., Sato, N., Amemiya, K., Yajima, M., Murata, T., Umetsu, T. & Nishio, S.: Effect of beraprost sodium on peripheral circulation insufficiency in rats and rabbits. *Arzneim-Forsch/Drug Res.*, 39 (II), 856-859 (1989).
- 54) Nishio, S., Matsuura, H., Kanai, N., Fukatsu, Y., Hirano, T., Nishikawa, N., Kameoka, K. & Umetsu, T.: The in vitro and ex vivo antiplatelet effect of TRK-100, a stable prosta-cyclin analog, in several species. *Jpn. J. Pharmacol.*, 47, 1-10 (1988).

Inhibitory Effect of beraprost sodium (an oral preparation of prostacyclin) on the Progression of Monocrotaline-induced Pulmonary Hypertension in Rats Makoto Nakamura, Department of Pediatrics, School of Medicine, Kanazawa University, Kanazawa 920—J. Jusen Med Soc., 104, 680—688 (1995)

Key words pulmonary hypertension, monocrotaline, beraprost sodium, prostacyclin, primary pulmonary hypertension

Abstract

This study was performed to evaluate the inhibitory effect of beraprost sodium (BPS), a stable prostacyclin (PGI_2) analogue, on the progression of pulmonary hypertension induced by monocrotaline (MCT) injection in rats. Wister male rats, aged 6 weeks, weighing 180 to 280g, were divided into two groups; the MCT group and the MCT+BPS group. Each rat in both groups was injected with MCT at the dose of 40 mg/kg subcutaneously. The rats in the MCT group were fed with normal water, and the rats in the MCT+BPS group were fed with water containing BPS at 4 ppm concentration ad. lib. After 6 weeks, both right ventricular systolic pressure (RVSP) and left ventricular systolic pressure (LVSP) were measured. Then the rats were killed and hearts and lungs were dissected. The hearts were divided into right ventricular free wall and left ventricle plus ventricular septum, and each part was weighed. Lungs were immersed and fixed in 10% formaline for more than one week. Then the slices of lung tissue were cut and embedded in paraffin wax, and $3\mu\text{m}$ sections were cut and stained with elastic Van Gieson's stain. Medial hypertrophy of muscular pulmonary arteries was evaluated. As compared with the MCT group rats, RVSP and the ratio of RVSP to LVSP (RVSP/LVSP) were significantly decreased in the MCT+BPS group, while there was no significant change in LVSP. The ratio of right ventricular weight (RVW) to body weight (BW) (RVW/BW), and the ratio of RVW to left ventricular weight plus ventricular septal weight (LVW+SW) ($\text{RVW}/\text{LVW}+\text{SW}$), were also significantly decreased in the MCT+BPS group rats, while there was no significant change in the ratio of LVW+SW to BW ($\text{LVW}+\text{SW}/\text{BW}$). Medial hypertrophy of muscular pulmonary arteries of 20 to $100\mu\text{m}$ in diameter was significantly prevented in the MCT+BPS group rats. It was concluded that oral BPS administration could prevent the progression of MCT-induced pulmonary hypertension in rats. It is thus deduced that BPS can be clinically applied in one of the therapeutic drugs for pulmonary hypertension.