重症型顎関節症に対する関節円板切除・耳介軟骨移植に関する研究(2)　臨床応用例での症状改善度について

メタデータ	言語: jpn 出版者: 公開日: 2017-10-04 キーワード (Ja): キーワード (En): 作成者: 高塚, 茂行 メールアドレス: 所属:
URL	http://hdl.handle.net/2297/9139

金沢大学十全医学会雑誌　第104巻　第3号　344－350（1995）

重症型顎関節症に対する関節円板切除・耳介軟骨移植に関する研究

Ⅱ．臨床応用例での症状改善度について

金沢大学医学部歯科口腔外科学講座（主任：山本悦秀教授）
高　塚　茂　行

顎関節症状を主訴に当科を受診し，スプリント療法と関節穿刺，理学療法から成る保存的療法を施行した患者の中で，これら保存療法が奏効せず，関節円板の転位や，強固な関節腔の線維性癒着が疑われる症例に対して外科療法を選択した．外科療法の目的は，転位した関節円板の整位を図ることである．一方，手術に際して関節円板ならびに周囲組織の損傷がはなはだしく，穿孔や断裂，変性が認められる重症例の顎関節症患者では関節円板の整位は不可能となり，関節円板切除術が適応となる．そこで，手術に際して関節円板の保存が不可能と判断され，外科的に関節円板の切除が必要と判断された5症例に対して，関節円板切除および耳介軟骨移植術を施行した．この方法は，家兎を用いた基礎的検討から有効性が示された術式である．手術に際しては，5症例全例に関節円板後部結合織に断裂や穿孔ならびに，関節硬組織の変形が認められた．中間挿入物として応用した耳介軟骨は，同一術野の耳介より採取した．手術に対する臨床経過は，術後1年以上の期間で観察した．術後得られた結果では，術前に認められた下顎運動時における顎関節痛の消失と，開口量の増加を含めた機能の回復が認められた．軟骨片を採取した耳介の変形はみられず，画像診断からは移植片の生着，正常顎関節の形態と機能が観察された．以上の結果より，関節円板切除後の顎関節に中間挿入物として耳介軟骨を応用する方法は，きわめて有用であることが明らかになった．

Key words temporomandibular joint, internal derangement, diskectomy, auricular cartilage interpositional graft, MRI

顎関節症において保存療法が奏効せず，画像診断により関節構造に異常が認められる場合，外科療法が適応となる．骨，軟骨の退行性変化，関節円板の前方転位，関節腔の癒着により開口障害や開口時痛がはなはだしく，手術に際して関節円板の損傷により整位が不可能な症例に対しては関節円板の切除が必要となる[1]．関節円板切除術は，1909年にLanz[2]によって報告された古い術式である．

しかしながら，関節円板の喪失により顎関節が滑液性の関節から軟骨性の関節に変化することが，この術式を不完全なものとしている．臨床的には，骨面どうしの接触による術後関節疼痛，頭痛の発生あるいは，死腔形成や線維性癒着，咬合の偏位，顎関節硬組織の形態変化が報告されている[3)~6)]．このような術後偶発症を防止するため，種々の中間挿入物が応用されている．

人工材料は，米国において1970年代より使用が推奨されてきたが，術後の異物反応と退行性変化が著しく近年では自家移植材料についてのみ検討が行われている．自家移植材料のうち皮膚，筋・筋膜などの軟組織は，咀嚼による荷重で断裂，壊死が報告されており[7)8)]，咬合荷重による変化を受けない軟骨程度の強度を有する材料が適当であると考えられている．軟骨組織のうち，耳介軟骨は弾性軟骨に属し物理的性状，形態，採取部位などより，線維軟骨に類似した関節円板に代わる材質として至適と考えられている．しかしながら，本術式が臨床応用されてからの期間は短く，予後経過についての臨床報告はされているものの，耳介軟骨移植術後の顎関節形態の変化や移植片の動態については不明な点が多い[9)~12)]．

本検討では，基礎的にその有効性が証明された関節円板の切除後に耳介軟骨を移植する顎関節形成術から得られた結果[13)]を，臨床的に検討した．対象は当科を受診し治療を受けた顎関節症患者のうち，外科的に関節円板の切除が必要と判断された重症例の顎関節症患者5例で，関節円板切除後に耳介軟骨移植術を施行し術後1年以上の経過を観察して，形態的にも機能的にも良好な結果が得られたので報告する．

対象および方法

Ⅰ．症　例

対象とした症例は当科を受診した顎関節症患者のなかで，関節円板切除および耳介軟骨移植術を施行した5例5関節である．来院時の主訴は，開口障害と開口時痛であった．性別は全例女性，年齢は29歳から57歳で，平均年齢は44歳であった．ま

平成7年1月9日受付，平成7年4月25日受理

Abbreviations: CT, X-ray computed tomography; MPD, myofacial pain dysfunction syndrome; MRI, magnetic resonance imaging; TMJ, temporomandibular joint; VAS, visual analogue scale of pain

た，患側は全例左側であった．初診時の開口量は症例1，2が20mm，症例3が10mm，症例4が25mm，症例5が28mmであった．下顎運動時の主観的疼痛度は顎関節症患者に対して臨床的に応用されている，10を最大疼痛としたビジュアル・アナログ・スケール (visual analogue scale of pain, VAS)[14] により，症例5が7，症例1，2，4が8，症例3が9であった．レントゲン規格撮影からは，全例に下顎頭の滑走運動障害がみられ，症例2，4，5には下顎頭の平坦化が，症例1では下顎頭に骨棘形成が，症例3では下顎窩に骨棘形成が観察された．以上の結果と触診所見を併せて臨床診断を日本顎関節学会診断基準[15]の顎関節症Ⅳ型，変形性顎関節症とした (表1)．

Ⅱ．治療方法

1．保存的療法

保存的療法として関節腔内洗浄を併用した徒手的整復と，スタビライゼーション型スプリントを用いたスプリント療法を施行した．

2．手術方法

手術は，経鼻挿管による全身麻酔下に行った．先ず，関節腔内の病態像を把握する目的で関節鏡による上関節腔の内視を行った．次いで，アル・カヤット法に準じて耳前切開あるいは耳中切開を行った．側頭筋筋膜上で皮膚弁を剝離し，側頭筋に切開を加え関節包を明示した後，上関節腔を開放した．さらに下関節腔を開放し，関節円板ならびに周囲軟組織を遊離させた．いずれの症例に対しても整位を試みたが，穿孔，伸展，変性を伴い癒着，瘢痕化した関節円板ならびに周囲組織の修復は不可能であったため，関節円板切除術を施行した．特に，前内側の切離を十分に行って関節円板を切除し，変形を認めた下顎頭の形態修正を行った後，同一術野の耳介より中間挿入物として使用する耳介軟骨の採取を行った．方法は，耳介を反転させ，耳介裏面に耳輪外形に合わせて5mm内側に切開線を設定し軟骨膜上で皮膚弁を剝離した．さらに耳甲介舟の範囲内に，対輪を超えない範囲でほぼ楕円形に切開線を設定し剝離面に軟骨膜を付着させないように軟骨片の採取を行った．採取後は，皮膚弁を切開線で閉鎖縫合した．

採取した軟骨片は，関節結節，下顎窩に試適，形態修正を行い円滑な下顎運動が可能であることを確認した後，軟骨膜が付着した面を下顎窩に向けて関節包に3-0ナイロン糸で縫合固定した．固定後，下顎頭の十分な滑走運動と開口量，移植片の安定を確認し関節包，側頭筋，皮膚弁の順に閉鎖縫合を行った．術終了後は血腫を予防するため弾性包帯で圧迫固定を行った．

3．術後開口練習

圧迫固定は，術後2日目に解除した．術後1週間目より手指による開口練習指示を行った．術後2週目より，開口器を用いた強制開口も併用して垂直方向について手指による開口練習指示を行った．術後1カ月目からは，垂直方向に加えて側方運動練習指示を行い理学療法を併用した．これらは，40mm以上の開口量が得られるまで行った．

Ⅲ．術後評価方法

手術結果に対する評価は，術後1年以上の観察期間で行った．評価項目は，最大開口量，運動痛に対するVAS，顔面神経麻痺などの術後偶発症の有無，レントゲン規格写真上での硬組織変化の有無，核磁気共鳴映像 (magnetic resonance imaging, MRI) での移植片の状態確認で行った．また，手術成績の判定は米国口腔外科学会の判定基準[16]を準用した．この方法の判定項目は，1）関節疼痛の有無，2）開口量35mm以上，前方，側方運動6mm以上の有無，3）通常の食物咀嚼運動の可否，4）レントゲン写真で高度の骨吸収，破壊の有無，5）手術合併症の有無で，5項目を満たすもの著効，4項目は有効，3項目はやや有効，2項目以下は無効としている．

成　　績

Ⅰ．保存的療法

全例に保存的療法を施行したが，開口量の増加と開口時における運動痛の軽減はほとんど得られなかった．治療中に撮影したMRI像は，5例とも関節円板の復位を伴わない前方転位と，変形を示していた (図1)．保存療法による効果が得られなかったため，患者の希望を考慮して外科療法を選択した．

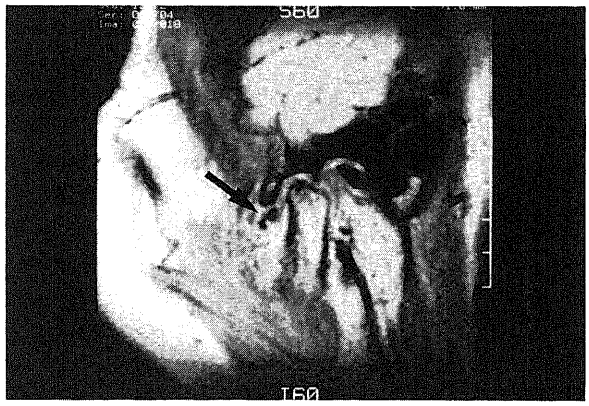

Fig. 1. Preoperative MR image. Anteriorly displaced disk was recognizable with MR image. An arrow indicates articular disk.

Table 1. Preoperative findings of clinical manifestation

Case No.	Age (years)	Sex[a]	Involved site	VAS[b] (0-10)	Maximal open range (mm)	X-ray findings
1	44	F	Left	8	20	Osteophyte
2	57	F	Left	8	20	Flattening
3	29	F	Left	9	10	Osteophyte
4	45	F	Left	8	25	Flattening
5	47	F	Left	7	28	Flattening

a) F, female; b) VAS (0-10), visual analogue scale of pain: 0, no pain; 10, subjective maximal pain at the time of jaw opening.

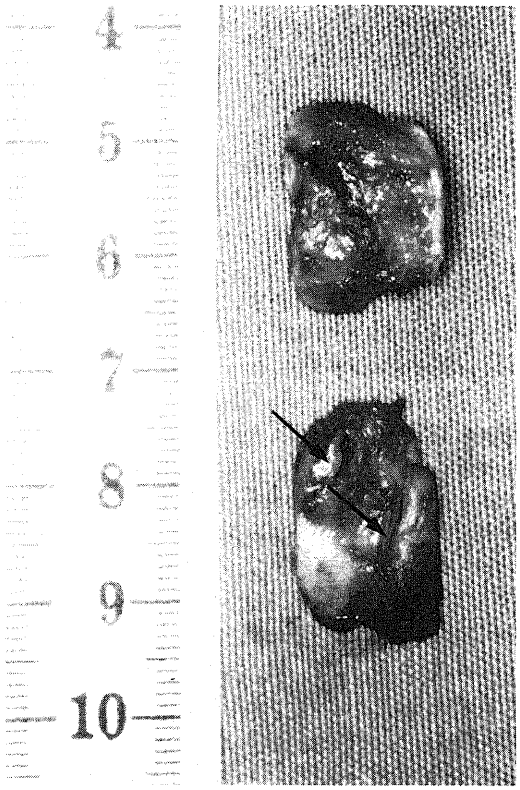

A

B

Fig. 2. Diskectomy with auricular grafting. (A) Harvested cartilage (upper) and resected disk (lower). Arrows indicate perforations. (B) Sutured cartilage to capsule and temporal periosteum with 3-0 nylon.

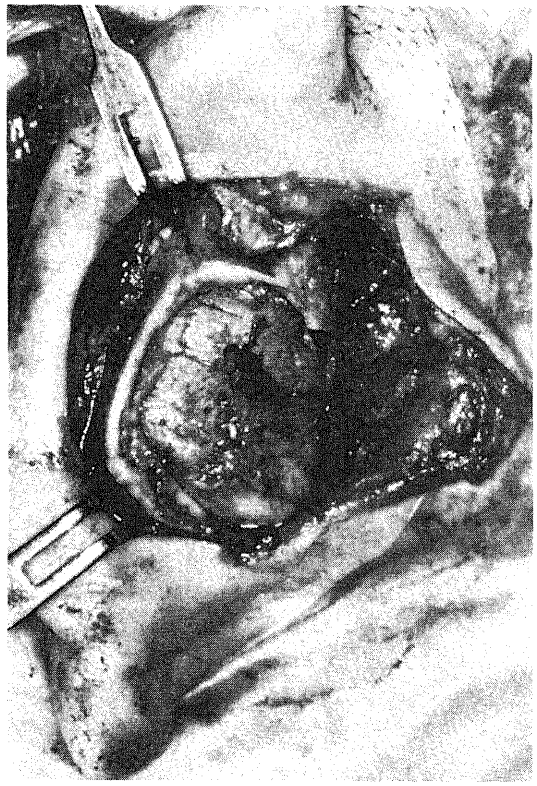

A

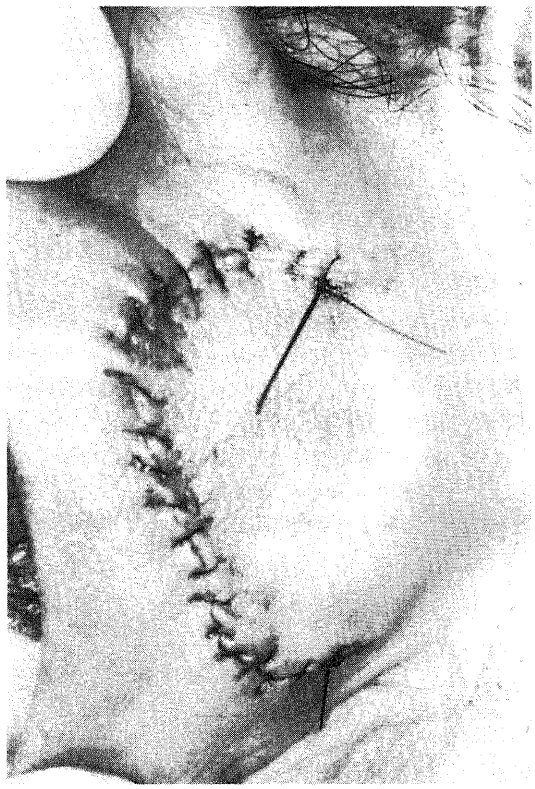

B

Fig. 3. Donar site. (A) Postauricular incision and auricular cartilage after transplantation material harvest. (B) Donar site after surgical wound closure with 5-0 nylon.

Table 2. Intra- and postoperative findings of clinical manifestation

Case No.	Intra-operative findings	Follow-up period (years)	VAS (0-10)	Maximal open range (mm)
1	Osteophyte	2.5	3	38
2	Flattening	2.2	3	30
3	Osteophyte	2.0	2	42
4	Flattening	1.8	3	36
5	Flattening	1.0	1	45

Ⅱ．術中所見

全例に関節円板の変形，上関節腔の癒着，円板後部結合織の断裂・穿孔がみられた．硬組織の変化では，いずれの症例も関節面は平坦化しており，レントゲン写真でみられた骨棘形成が症例1の下顎頭，症例3の下顎窩に確認できた．また，特に症例3，4では円板組織の損傷が著しく，関節面全体に穿孔がみられた（図2，3）．

Ⅲ．術後の臨床所見

関節円板切除および耳介軟骨移植術を施行した5例5関節の評価は，術後2年から2年半が3例，1年から2年が2例であった．最大開口量は，開口量にほとんど変化のみられなかった1例を除いて，10mm 以上の改善がみられ症例1が 38mm，症例3が 42mm，症例4が 36mm，症例5が 45mm であった．下顎運動時の主観的疼痛度 VAS は，術前の7－9が術後は1－3に減少した．下顎頭の滑走運動の回復は全例にみられた．開閉口路の患側への偏位は症例1，1例についてのみみられた．術後の血腫ならびに感染，移植片採取部位の変形，顔面神経神経麻痺などはいずれの症例でもみられなかった．米国口腔外科学会の判定基準では，著効4例，やや有効1例であった（表2）．

Ⅳ．術後の画像診断所見

単純レントゲン規格写真より，滑走運動の回復と顎関節正常構造の保持が観察された．MRI 像では滑走運動の回復と下顎頭の正常構造の保持，移植した耳介軟骨を示す関節円板に類似した陰影が下顎窩表層に観察された．

考　　察

顎関節症の原因としては，精神的ストレス，慢性的な口腔習癖，顎関節脱臼の不完全な整復，外傷，臼歯部歯牙の欠損などが考えられている．特に，Laskin[17] は筋・顔面痛機能異常症候群（myofacial pain dysfunction syndrome, MPD）は，精神的ストレスによる慢性的な口腔習癖が原因で咀嚼筋に拘縮が発生し，顎関節に機能異常が起こると述べている．

本検討における5症例の顎関節症発症原因では明確なものは同定できなかったが，症状増悪因子となる歯軋り，食いしばりといったような慢性的な口腔習癖が全症例に認められた．また，臼歯部歯牙の欠損が認められ，咬合の不調和が観察できた．初診時の臨床症状として，強度の開口障害と開口時痛が観察されたが，はっきりとした関節雑音はみられなかった．レントゲン写真上で，下顎頭の滑走運動がほとんど観察できなかったことから，最大開口は下顎頭の回転運動のみによって得られており，関節円板の復位を伴わない前方転位あるいは，関節腔における線維性癒着が疑われた．実際には，治療中に撮影した MRI 像によって関節円板の前方転位が確認されている．

顎関節症治療において，第一選択となる保存的療法の目的は，関節腔隙を増して転位した関節円板を復位させることにある[18]．本症例では，全例にこのような保存的治療法を施行したにもかかわらず症状の寛解が得られなかったことから，関節腔における強度の線維性癒着あるいは，関節円板ならびに周囲組織での断裂，穿孔が強く疑われ手術療法の適応と判断された．一般的に，顎関節症に対する手術療法の適応は，開口障害，開口時痛，画像診断による関節円板の転位，保存療法に対する抵抗の4つの条件を満たす症例とされている[18]．手術の目的は転位した関節円板を整位することであり，外科的侵襲の少ない関節鏡による整位方法で好成績が報告されているが[20)~23)]，関節円板組織に断裂や穿孔がみられるような重症例では関節円板の切除が必要となる[24]．この理由としては Wallace ら[25] が報告しているように，関節円板の損傷と円板後部結合織の断裂や穿孔，菲薄化は自己修復されないためである．このように，関節円板に非可逆的な変化が起こる症例は重症例と判断され，関節円板の切除が適応となる症例はまれである．本検討の5例が占める割合は当科における顎関節症患者全体の1％程度である．

術中所見としては，全症例に上関節腔における強度の線維性癒着と円板後部結合織における断裂，穿孔と非薄化が観察された．関節円板組織は，唯一この円板後部結合織から血液の供給を得ている．同部に挫滅や線維化が起こった場合，整位による組織の修復は期待できないため関節円板切除術を施行した．また，本症例の中に顎関節硬組織における病的変化として骨棘の形成あるいは，関節面の平坦化の観察されるものがあった．この硬組織の過形成は，ほぼ関節円板組織の穿孔部位に一致しており，下顎運動時に観察された疼痛の大きな原因と考えられた．実験的にも関節円板穿孔モデルにおいて，穿孔部位に一致した骨棘の形成を Lang ら[26] は観察しており，レントゲン写真上あるいはX線コンピュータ断層（X-ray computed tomography, CT）撮影で観察される骨棘形成には関節円板組織の穿孔や断裂が深く関与していることが示唆された．一方，関節面に平坦化を認めた症例では，関節円板組織における穿孔は著しく，関節腔隙の消失を認めた．この変化は，臼歯部歯牙の喪失により咬合位ならびに顎位が変化し，歯軋りなどの慢性習癖による異常荷重により発生したものと考えられた．実際には，下顎運動時に平坦化した関節面の摩擦により運動時の疼痛や運動障害が発生したものと考えられた．この平坦化は，関節円板を切除した症例においても観察されており[3)~6)]，介在物を欠いた関節軟骨面の接触によって発生することが示唆されている．したがって，手術によって顎関節症症状に治癒をもたらすためには，顎関節構造の修復と併せて咬合の再構築を行い，不良習癖

を排除することが必要とされている．

手術術式に関して，関節包に至る切開は顔面神経，耳介側頭神経，浅側頭動静脈の切断を避けて耳前あるいは耳中切開により行っているため，術後の顔面神経麻痺などの偶発症の発生はみられなかった．耳介軟骨採取時には，近藤ら[9]，Matukas ら[11]は同一術野の裏面より耳介基部に切開を入れて軟骨片を採取しているため，後耳介動脈の耳介枝などの栄養血管を切断することになりドレナージを行っている．当科においては，栄養血管を保存して術後の偶発症を防ぐために，切開線を耳輪外形より 5mm 程度内側に設定している．したがって，軟骨片採取時に耳介基部からの栄養血管を損傷することはなく，特にドレナージは行っていない．また移植片の固定は，ナイロン糸で関節包，側頭骨骨膜に強固に固定を行っているため術後の移植片の脱落はいずれの症例にも認めていない．

関節円板を除去した顎関節は，滑液性の関節から軟骨性の関節に変化するため，死腔の形成と併せて様々な術後偶発症の発生が観察されてきた[3)~6)]．中間挿入物の使用は，これら偶発症の発生を抑制し正常な関節形態ならびに機能を保持することを目的として応用されてきた[27)~31)]．本症例で応用した自家耳介軟骨の移植は，1973年に Perko[32]によって提唱された比較的新しい方法である．この材料は，関節円板の代用物として至適と考えられているが[33)34)]，臨床応用されてからの期間は短い．本検討における術後経過で，移植失敗症例として Hall ら[10]や，Matukas ら[11]によって報告されているような，移植片に断裂や脱落が発生した症例を認めていない理由としては，軟骨片移植時に挿入体の曲面を下顎窩の曲面に十分適合させ，強固に固定したためと考えられる．また，Yih ら[35]によれば耳介軟骨移植1年後に顎関節より採取した移植片は下顎窩に密に線維性に付着しており，関節面側において軟骨細胞の生物活性が病理組織学的に観察されたと報告しており，移植片の顎関節における適合が確認されている．したがって，術後の MRI 像において移植片の固着が観察されていることから，本症例においても移植片の生着が期待されている．

下顎運動は，顎関節における回転運動と滑走運動によって行われている．滑液性の関節である顎関節に対して外科的処置を行うことは，観血的操作に伴う術後の瘢痕形成や線維性癒着が発生する可能性を包含している[36]．したがって，術後早期よりの開口練習が必要とされている．本検討においても，全例に術後1週目より開口練習の指示を行い，症例によっては強制開口も併用している．Austin ら[37]は，顎関節手術を施行した症例のうち，術後1週より8週まで開口練習を行った24例を，術後開口練習を行わなかった26例と比較して，術後開口練習を行った群では有意に機能回復や疼痛の軽減が早かったと述べている．特に，線維性癒着により滑走運動が阻害されないように術後開口練習を行うことは必要であると判断できる．

本検討において得られた術後結果では，4例において著しい症状の改善がみられた．一方で，やや有効であった1例については機能時痛の改善は得られたものの，開口量の増加は得られなかった．原因としては，術前からの自律神経系の不調と，術後に受けた事故により患側の殴打で発生した内耳亀裂骨折に起因すると思われるめまいが考えられる．加えて，咀嚼筋の廃用性萎縮も考えられている．下顎運動では，顎関節における円滑な動きの他に，咀嚼筋の正常な機能が必要条件となっている．しかし，慢性疾患である顎関節症により咀嚼筋と支配神経に不均衡が生じると，咀嚼筋に拘縮が発生し，筋線維の萎縮から機能不全がもたらされることは Laskin[38]により指摘されている．このような廃用性萎縮を是正するためには，長期にわたる強制開口練習が必要と考えられている[39]．この1例については，理学療法を併用して現在も開口練習を継続中であり，自律神経系の復調を観察中である．また，全症例について症状再発の原因となる，口腔異常習癖の再発がないか経過観察中である．

このように，耳介軟骨を用いた顎関節の再建術は基礎的にその有効性が示されたが，臨床応用を行った5例に対してもほぼ満足できる結果が得られた．したがって，重症例の顎関節症患者に対する有用な治療法であると考えられた．

結　論

関節円板の切除が必要な重症型の顎関節症に対する至適な再建方法と考えて，耳介軟骨を関節円板切除後の顎関節に中間挿入物として使用する術式の検討を行った．関節円板切除術および耳介軟骨移植術を施行した5症例について術後経過を観察して，以下の結論を得た．

1．当科を受診し，保存的療法を行ったが奏効せず，外科療法を施行した5症例に関節円板切除術を施行した．

2．この5症例に対して，関節円板切除後に同側の耳介より採取した耳介軟骨を移植した．

3．5症例のうち4例の予後経過は良好で，最大開口域の増加，機能時疼痛の軽減，解剖学的形態の保持が観察された．また，やや有効であった1例では，機能的疼痛の軽減，解剖学的形態の保持が観察された．

以上の結果から，関節円板の切除が必要な顎関節症症例に対して関節円板切除後に耳介軟骨を移植する再建術は，正常形態の保存，機能の回復を図る上で非常に有効な方法であることが明らかになった．

謝　辞

稿を終るにあたり，終始御懇篤なる御指導と御校閲を賜りました金沢大学医学部歯科口腔外科学講座の山本悦秀教授に深甚の謝意を捧げます．また，直接御指導を頂きました本学医学部歯科口腔外科学講座の中川清昌助教授に厚く御礼申し上げます．さらに，本研究の遂行にあたり御協力を頂きました当講座の熊谷茂宏講師，成之坊昌功先生ならびに医局員と大学院生の各位に感謝の意を表します．

なお本論文の要旨の一部は，第6回日本顎関節学会総会（1993年7月，倉敷），第7回日本顎関節学会総会（1994年7月，松本），76th Annual Meeting, Scientific Sessions and Exhibition of the American Association of Oral and Maxillofacial Surgeons (Denver, 1994) において発表した．

文　献

1） **Mercuri, L. G. & Laskin, D. M.**: Indications for surgical treatment of internal derangement of the temporomandibular joint. Oral and Maxillofacial Surgery Clinics of North America **6**, 223-226 (1994).

2） **Lanz, J.**: Discitis mandibularis. Zentralbl. Chir., **9**, 289 (1909).

3） **Eriksson, L. & Westesson, P. L.**: Long-term evaluation of meniscectomy of the temporomandibular joint. J. Oral Maxillofac. Surg., **43**, 263-269 (1985).

4） **Reichenback, E. & Grimm, G.**: Indikation und prognose der diskusexcision. Fortschr. Kiefer Gesichtschir.,

6, 48-51 (1960).

5) **Mayer, D.**: Zur Frage der Diskusentfernung bei der deformiernden Arthropathie des Kiefergelenkes. Deutsche Zahnärztliche Zeitschrift, **19**, 28-33 (1964).

6) **Brown, W. A.**: Internal derangement of the temporomandibular joint: Review of 214 patients following meniscectomy. Can. J. Surg., **23**, 30-32 (1980).

7) **Meyer, R. A.**: Autogenous dermal grafts in reconstruction of the temporomandibular joint. Oral and Maxillofacial Surgery Clinics of North America, **1**, 351-361 (1989).

8) **Umeda, H., Kaban, L. B., Pogrel, M. A. & Stern, M.**: Long-term viability of the temporalis muscle/fascia flap used for temporomandibular joint reconstruction. J. Oral Maxillofac. Surg., **51**, 530-533 (1993).

9) **近藤寿郎，高田典彦，田中延幸，堀中昌明，鈴木　聡，柴田　豊，小早川元博，瀬戸皖一**：耳介軟骨による中間挿入移植を併用した顎関節形成術について．日口外誌，**37**, 70-77 (1991).

10) **Hall, H. D. & Link, J. J.**: Diskectomy alone and with ear cartilage interpositional grafts in joint reconstruction. Oral and Maxillofacial Surgery Clinics of North America. **1**, 329-340 (1989).

11) **Matukas, V. J. & Lachner, J.**: The use of autologous auricular cartilage for temporomandibular joint disc replacement. J. Oral Maxillofac. Surg., **48**, 348-353 (1990).

12) **Pincock, J. L. & Dann, J. J.**: Auricular cartilage grafting after discectomy of the temporomandibular joint. J. Oral Maxilofac. Surg., **51**, 256-259 (1993).

13) **高塚茂行**：重症型顎関節症に対する関節円板切除・耳介軟骨移植に関する研究，Ⅰ．家兎を用いた移植実験での免疫組織学的検討．十全医会誌，**104**, 335-343 (1995).

14) **湯浅秀道，栗田賢一，成田幸憲，小木信美，神野洋輔，河合　幹，外山正彦，菊池　厚**：クローズドロックの臨床所見の検討，第1報未治療片側性症例の初診時所見について．日顎誌，**3**, 123-130 (1991).

15) **飯塚忠彦，村上賢一郎，瀬上夏樹**：顎関節症，保存療法の限界と外科治療．日本歯科医師会雑誌，**44**, 1367 (1992).

16) **Clark, G. T., Sanders, B. & Bertolami, C. N.**: Advances in Diagnostic and Surgical Arthroscopy of the Temporomandibular Joint, 1st ed., p51-52, Harcourt Brace Jovanovich Inc., Philadelphia, 1993.

17) **Laskin, D. M.**: Etiology of the pain-dysfunction syndrome. J. Am. Dent. Assoc., **79**, 147-153 (1969).

18) **Baragona, P. M. & Cohen, H. V.**: Long-term orthopedic appliance therapy. Dent. Clin. North Am., **35**, 109-121 (1991).

19) **Farrar, W. B.**: Diagnosis and treatment of anterior dislocation of the articular disc. N. Y. State Dent. J., **41**, 348-351 (1971).

20) **大西正俊**：顎関節の関節鏡的検査法．口病誌，**42**, 207-213 (1975).

21) **大西正俊**：顎関節鏡視法の開発とその臨床応用．口科誌，**31**, 487-512 (1982).

22) **戸塚靖則，津山昌嗣，佐藤　淳，由良晋也，中村武之，福田　博，山口泰彦**：顎関節クローズド・ロック症例における関節腔内病変の関節鏡視所見について．日顎誌，**4**, 403-416 (1992).

23) **瀬上夏樹，森家祥行，佐治大衛，似内一郎，宮木克明，陳文熙，村上賢一郎，飯塚忠彦**：顎関節内症に対する関節鏡視下剝離授動術の評価．日顎誌，**4**, 269-277 (1992).

24) **高久　暹**：顎関節円板損傷の外科療法．日口外誌，**29**, 1616-1931 (1983).

25) **Wallace, D. W. & Laskin, D. M.**: Healing of surgical incision in the disc and retrodiscal tissue of the rabbit temporomandibular joint. J. Oral Maxillofac. Surg., **44**, 965-971 (1986).

26) **Lang, T. C., Zimny, M. L. & Vijayagopal, P.**: Experimental temporomandibular joint disc perforation in the rabbits. J. Oral Maxillofac. Surg., **51**, 1115-1128 (1993).

27) **Eriksson, L. & Westesson, P. L.**: The need for disc replacement after discectomy. Oral and Maxillofacial Surgery Clinics of North America, **6**, 295-305 (1994).

28) **Hansen, W. C. & Deshazo, B. W.**: Silastic reconstruction of temporomandibular joint meniscus. Plast. Reconstr. Surg., **43**, 388-391 (1969).

29) **Kent, J. N., Block, M. S., Homsy, C. A. & Prewitt, J. M.**: Experience with a polymer glenoid fossa prosthesis for partial or total temporomandibular joint reconstruction. J. Oral Maxillofac. Surg., **44**, 520-533 (1986).

30) **Eatabrooks, L. N., Fairbanks, C. E., Collett, R. J. & Miller, L.**: A retrospective evaluation of 301 TMJ proplast-teflon implants. Oral Surg. Oral Med. Oral Pathol., **70**, 381-386 (1990).

31) **Sanders, B., Buoncristiani, R. D. & Johnsson, L.**: Silicone rubber fossa implant removal via partial arthrotomy followed by arthroscopic examination of the internal surface of the fibrous capsule. Oral Surg. Oral Med. Oral Pathol., **70**, 369-371 (1990).

32) **Perko, M.**: Indikationen und Kontraindikationen für chirurgische Eingriffe am Kiefergelenk. Schweiz. Msch. Zahnheilk., **83**, 73-78 (1973).

33) **Witsenburg, B. & Freihofer, H. P. M.**: Replacement of the pathological temporomandibular articular disc using autogenous cartilage of the external ear. Int. J. Oral Surg., **13**, 401-408 (1984).

34) **Waite, P. D. & Matukas, V. J.**: Use of auricular cartilage as a disc replacement. Oral and Maxillofacial Surgery Clinics of North America, **6**, 349-354 (1994).

35) **Yih, W-Y., Zysset, M. & Merrill, R. G.**: Histologic study of the fate of autogenous auricular cartilage grafts in the human temporomandibular joint. J. Oral Maxillofac. Surg., **50**, 964-967 (1992).

36) **Ryan, D. E.**: Alloplastic disc replacement. Oral and Maxillofacial Surgery Clinics of North America, **6**, 307-321 (1994).

37) **Austin, B. D. & Shupe, S. M.**: The physical therapy in recovery after temporomandibular joint surgery. J. Oral Maxillofac. Surg., **51**, 495-498 (1993).

38) Laskin, D. M.: Etiology and pathogenesis of internal derangement of the temporomandibular joint. Oral and Maxillofacial Surgery Clinics of North America, **6**, 217-222 (1994).

39) Henry, C. H. & Wolford, L. M.: Treatment outcomes for temporomandibular joint reconstruction after proplast-teflon implant failue. J. Oral Maxillofac. Surg., **51**, 352-358 (1993).

Auricular Cartilage Graft after Diskectomy in Terminal Stage Temporomandibular Joint Disorders (II) Report on the Clinical Results of Five Cases

Shigeyuki Takatsuka, Department of Oral Surgery, School of Medicine, Kanazawa University, Kanazawa 920
—J. Juzen Med Soc., **104,** 344—350 (1995)

Key words temporomandibular joint, internal derangement, diskectomy, auricular cartilage interpositional graft, MRI

Abstract

The purpose of the treatment of internal derangement of the temporomandibular joint is to replace the dislocated articular disk. In most cases, symptoms can be reduced with the use of an occlusal sprint and injection to the upper joint space. On the other hand, surgical reduction is applicable in cases that resist the conservative therapies. In such cases, severe dislocation and fibrous adhesion can be observed. Diskectomy is indicative for degenerative changes including disk perforation and distortion. Diskectomy is one of the most well described surgical methods for painful joints. Joint pain and morphological change occurring after diskectomy are the most undesirable postoperative complications. Interpositional materials are introduced to prevent such postoperative changes. In the 1970's, allogenic materials including Silicone and Teflon implants were first applied after diskectomy. But severe tissue destruction is observed immediately after implantation. As this reason, only autogenous tissues consisting of soft tissue and cartilage have been currently considered for replacement. Soft tissue, dermis and muscle/fascia, is flexible and can be very easily harvested, but perforation and necrosis are reported with the occlusal loading. So attention is now concentrating on the use of cartilage tissue. Among them, auricular cartilage seems the most appropriate for the replacement. One reason is the location of the donor site, and the other is shape and anatomical identification. The former experimental study showed the benefit of the interpositional usage in the rabbit temporomandibular joint. The auricular grafted group has been identified as producing the least degenerative change, compaired to the diskectomy alone group. The purpose of this study is to clarify the benefits of the clinical usage of auricular implants. Five patients that were indicated for diskectomy underwent this method. Postoperative evaluation has been achieved more than one year after the operation. Remission from jaw movement pain has been observed in every patient. Recovery of functional disorder including limitation of maximal opening has also been observed in every patient. Postoperative MR images showed condylar translation with normal joint morphology. Cartilage-like shadow can also be recognized on the images. These results suggest the application of auricular interpositional implant is beneficial.