Effect of Copper and Copper Binding Protein on CT attenuation value of the liver: Experimental Study in Rats

メタデータ	言語: jpn
	出版者:
	公開日: 2017-10-04
	キーワード (Ja):
	キーワード (En):
	作成者:
	メールアドレス:
	所属:
URL	http://hdl.handle.net/2297/8581

肝組織内銅および銅結合蛋白のX線コンピュータ断層所見におよぼす影響

－ラットによる実験的検討－

金沢大学医学部放射線医学講座（主任：高島　力教授）
吉　川　　淳

肝組織内銅および銅結合蛋白の肝コンピュータ断層 (computed tomography, CT) 値に与える影響を，ヒトにおけるウイルソン病と同様な先天的銅代謝異常をもつ LEC ラットおよび銅負荷を行ったウイスターラットを用い実験的に検討した．ウイスターラットは4グループに分け，5匹を正常対照とし，12匹は総胆管を結紮し，その内7匹には塩化第二銅水溶液（銅量 1.8－2.4mg/kg/日）を腹腔内投与し銅負荷を行った（投与期間32－60日）．また，11匹のラットにはニトリノ三酢酸でキレートした硫酸銅 (cupric nitrinotriacetate)（銅量 4mg/kg/日）を腹腔内に投与し大量銅負荷を行った（実験期間21－120日）．

原子吸光法によって測定した肝組織内銅濃度およびライソゾーム内凝集銅結合蛋白を表すとされるオルセイン陽性顆粒の多寡を肝 CT 値とそれぞれ比較検討した．組織内銅濃度と肝 CT 値の間には有意の相関は認められず（相関係数 0.056, p=0.96），オルセイン陽性顆粒の多寡と肝 CT 値の間に相関関係を認めた（相関係数 0.736, p=0.0001）．また，細胞質内に瀰漫性に銅結合蛋白が存在する LEC ラットの肝 CT 値は正常対照ウイスターラットのそれと差がなかった．したがって，肝 CT 値は，ライソゾーム内に粗大に凝集した銅結合蛋白が多量に存在する場合には上昇し得るが，銅結合蛋白が細胞質内に可溶性に存在する場合には上昇の原因とならず，また生体に存在し得る量では肝組織内銅濃度とは相関が認められないことが推察された．

Key words　CT, copper, copper binding protein, hepatocellular carcinoma, Wilson's disease

肝細胞癌の多発国である我国においてX線コンピュータ断層像 (computed tomography, CT) はスクリーニングから精密検査にいたるまでその診断の中心的役割をはたしている．X線 CT においては，肝細胞癌をはじめとし多くの肝腫瘍は，非腫瘍周囲肝と比較して低 CT 値をしめし，画像上低吸収域あるいは等吸収域として描出され，肝腫瘍が周囲肝よりも高 CT 値を示すことは稀である．これまでに周囲肝に対して高吸収域を呈すことがある腫瘍として，肝海面状血管腫，肝転移，肝細胞癌，肝腺腫などが知られている[1]．高吸収値を呈する原因としては，腫瘍組織内の出血[2)3)]，石灰化[4)]がよく知られているが，その他に生体内金属の存在が考えられている[5)~7)]．生体内に高度の鉄が蓄積する疾患であるヘモクロマトーシスあるいはヘモジデローシスにおいて，肝，脾，リンパ節が特徴的な高吸収値を呈することは診断上重要な所見である[1)8)~10)]．

近年単純X線 CT で高吸収値を呈す肝細胞癌においてオルセイン (orcein) 染色で強陽性を呈す例があることが報告され，同時に腫瘍内に高度の銅の存在が指摘されている[11)12)]．単純 CT で周囲肝に比較して高吸収値を示すことは，頻度は少ないが肝細胞癌の診断に重要な所見と考えられる．CT 値におよぼす金属の影響については理論式により計算的に推定可能であるが，理論式によれば生体内に存在し得る量の銅によっては，報告例における CT 値の上昇を説明できず，原因は金属銅ではなく付随して存在する銅結合蛋白にあるのではないかとの推測がなされている[1)]．一方，肝内に高度の銅沈着が認められる遺伝性代謝異常疾患であるウイルソン病での肝 CT 値は正常域との報告が多い[1)]．

ここでは，肝組織中の金属銅および銅結合蛋白の CT 値に与える影響を，肝組織内に高度の銅が沈着する先天代謝異常をもつ LEC ラットと過剰な銅投与を行い肝内に銅沈着を生じさせたウイスターラットを用い考察した．

材料および方法

Ⅰ．ラットの飼育と銅負荷方法

1．ラットの飼育

ウイスター系ラット（体重 220－260g）および LEC ラット（日本チャールス・リバー，東京）を通常固形飼料（オリエンタル酵母，東京），自由飲水で飼育した．ウイスターラットの内5匹を正常対照とし，他は下記の外科的処置または銅溶液投与を行った．LEC ラットは，産後6週齢より飼育を開始し，急性肝炎発症後に生存した慢性肝炎期（15月齢）の内体重の一致した

平成6年8月29日受付，平成6年10月17日受理

Abbreviations: CT, computed tomography; CuNTA, cupric nitrinotriacetic acid; FOV, field of view; HU, Hounsfield unit; MRI, magnetic resonance image; ROI, region of interest; TE, echo time; TR, repetition time

5匹を使用した．

2．対照ラットの作成

1）正常対照（正常群）

ウイスターラット5匹（体重 240－260g）を正常対照とした．

2）総胆管結紮群対照（結紮単独群）

5匹のウイスター系ラット（体重 220－250g）をエーテル麻酔下に上腹部正中を約 3cm 切開した．総胆管を門脈，総肝動脈より剝離した後，膵上縁で絹糸を用いて二重結紮した．

3．銅負荷ラットの作成

1）総胆管結紮－銅負荷群（結紮負荷群）

15匹のウイスター系ラット（体重 220－250g）を結紮単独群と同様の方法で総胆管を結紮した．手術翌日より塩化第二銅 $CuCl_2 \cdot 2H_2O$）（和光純薬，大阪）溶液を投与した．投与銅液は生理的食塩水に塩化第二銅を溶解し，銅濃度を 0.6mg/ml になるように調整した．投与は連日（7匹）または隔日（8匹）とし1日銅量 1.8－2.4mg/kg を 26G 針を用い腹腔内投与した．

2）ニトリノ三酢酸銅（cupric nitrinotriacetic acid, CuNTA）投与群

15匹のウイスターラットについて Toyokuni らの方法に従い[13]，硫酸銅（$CuSO_4 \cdot 5H_2O$）（和光純薬）をニトリノ三酢酸（nitrinotriacetic acid, NTA）（Aldrich Chemical Company, Inc. Milwaukee, USA）でキレートした後に腹腔内投与した．投与方法は，銅濃度を 0.008mM になるように調整した硫酸銅溶液と 0.016mM になるように調整した NTA 溶液を体積比 1：2 で混合し，重炭酸ナトリウム（$NaHCO_3$）（和光純薬）を混合することで PH 約7に調整し，銅濃度 4mg/kg を腹腔内に投与した．投与は連日投与群（7匹）と隔日投与群（8匹）とした．

Ⅱ．単純X線 CT の撮像と CT 値の測定

ラットをエーテルで軽度麻酔した後に，呼吸および体動によるモーションアーチファクトをさけるために腹腔内にネンブタール 2－4ml を注入し撮像の直前に屠殺した．肝臓吸収値測定の標準対照として，骨塩定量用標準ファントム 46-266411G1（GE Medical Systems, Milwaukee, USA）を用い，ファントム上にラットを固定し，CT 装置 CT-9800 Hi-light（GE Medical Systems）を用い横断像を撮像した（図1）．撮像条件は管電流 70mA，管電圧 120kV，スライス厚を 1.5 または 3, 5mm とし，スキャン間隔はそれぞれ 1.5, 3, 5mm（gap less）とし，スキャン時間2秒，撮像領域（field of view, FOV）を 16cm または 20cm，ダイナミックモードにて撮像した．ラット背側の基準ファントムが CT 値 115HU±2%（112.7HU－117.3HU）をしめす断層像を選択し，肝臓部イメージをモニター上に表示し，門脈および肝静脈をさけ，アーチファクトのない肝実質部分を

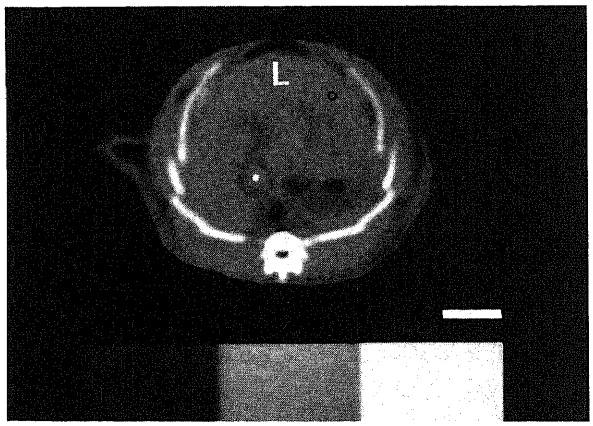

Fig. 1. Measurement of CT attenuation value of rat liver. The rat is fixed on bone mineral measurement phantom. *, inferior vena cava, L, liver, ○, ROI. Bar: 1 cm.

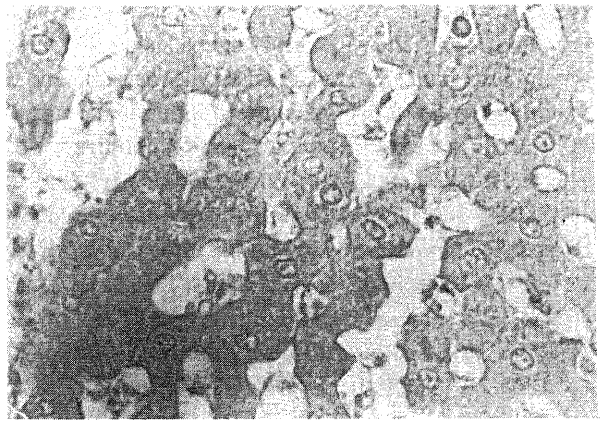

Fig. 2. Finding of normal rat liver. No orcein positive granules are seen (orcein stain ×400).

Table 1. CT attenuation value and histologic findings of rat groups

Rat group	Number of rats used	CT value (HU)	Copper (μg/g)	Iron (μg/g)	Orcein score
Normal	5	69.4 (1.1)[a]	3.5 (0.3)	723.0 (29.8)	0.0 (0.0)
CuNTA	11	71.4 (1.5)	167.2 (211.6)	1655.5 (281.7)	0.7 (0.6)
CBD ligation	5	70.6 (1.1)	17.9 (8.9)	869.8 (129.8)	1.2 (0.4)
CBD ligation +copper	7	75.5 (1.5)	218.5 (215.8)	1677.1 (597.6)	2.7 (0.5)
LEC	5	69.8 (1.3)	777.4 (90.5)	1108.4 (165.3)	1.2 (0.4)

CuNTA, cupric nitrinotriacetate overloaded rats; CBD Ligation, rats with common bile duct ligation; CBD Ligation+copper, rats with common bile duct ligation followed by additional copper.
[a] SD.

確認した後に関心領域 (region of interest, ROI) を設定した．設定した ROI の大きさは，0.05cm² から 1.30cm² である．3スライス面で各々10箇所の ROI を設定し，その算術平均をもって肝 CT 値とした．CT の撮像および組織学的検討は，結紮単独群で胆管結紮後32および46日に，結紮負荷群では結紮後40から60日に，CuNTA 群では投与開始後21日から120日に行った．

また，今回の検討に用いた慢性肝炎期 LEC ラットには，肝癌の発生が予想されるので，X線 CT 撮像直前に磁気共鳴断層像 (magnetic resonance image, MRI) を撮像し，X線 CT と同一断面の比較から肝癌領域を CT 値測定の対象から除いた[14)~16)]．使用した MRI 装置は，超電導 MRI 装置 Signa (GE Medical Systems) (静磁場強度 1.5T) で，撮像法はスピンエコー法を用い，T1 強調像として繰り返し時間 (repetition time, TR)，エコー時間 (echo time, TE) をそれぞれ500ミリ秒および20ミリ秒とし，T2 強調像としては，TR, TE をそれぞれ2500ミリ秒，80ミリ秒とした．撮像 FOV は 12cm，スライス厚 5mm スライス間隔 1.5m とした．

Ⅲ．肝組織の病理組織学的検討

X線 CT 撮像後，プラスチック製メスおよびピンセットを使用し肝臓を摘出した．肝は 10% 中性緩衝ホルマリン液にて約24時間固定した後パラフィン包埋し，HE 染色およびオルセイン染色をおこない検討を行った．肝組織中のオルセイン陽性顆粒の半定量的評価をおこなうために，オルセイン陽性顆粒の存在を，0：陽性顆粒を認めないもの，1：類洞内 kupffer 細胞にのみ，または一部肝細胞内に少量認められるもの，2：小葉中心部または周辺部の肝細胞内に1と3の中間程度認められるもの，3：小葉中心部および周辺部肝細胞内に多量に認められるものの4段階 (スコア) に分類した．

Ⅳ．肝組織内銅および鉄の定量

摘出した肝から一部 (約 1g) をプラスチック製メスを用いて分離し，ドライアイスで瞬間凍結した後に摂氏－70°で冷凍保存した．測定は，解凍した組織片のデシケーター真空乾燥前後の湿重量，乾燥重量を測定し，混酸を加えた後加熱，摂氏20°で固化後，硝酸を添加し溶解したものを試料溶液とし，原子吸光分光光度計170－30型 (日立，東京) を用いて乾燥重量 1g あたりの濃度を求めた[17)]．

Ⅴ．肝 CT 値と組織内銅・鉄濃度およびオルセイン染色所見との関係の検討

測定された肝 CT 値と組織内銅，鉄濃度の関係を一次回帰直線 (simple regression) を求めて検討した．スコア化した陽性顆粒と CT 値の相関はスピアマンの順位相関係数 (Spearman's correlation coefficient by ranks) により判定した．各ラット群の組織内鉄・銅濃度，スコア化したオルセイン陽性顆粒の比較検定は t 検定 (umpaired-T test) および Man-Whiteney U 検定により検討した．

成　　績

Ⅰ．ラットの飼育および試料の作製

総胆管結紮後銅負荷は15匹について行ったが，内3匹は観察期間中に死亡した．また，CT 撮像後解剖時肉眼的に脂肪肝の認められた5匹を除外し，7匹を検討対象とした．CuNTA 群の内4匹 (連日投与群2匹，隔日投与群2匹) は銅負荷期間中に死亡し，11匹が検討対象となった．屠殺時の LEC ラット5匹

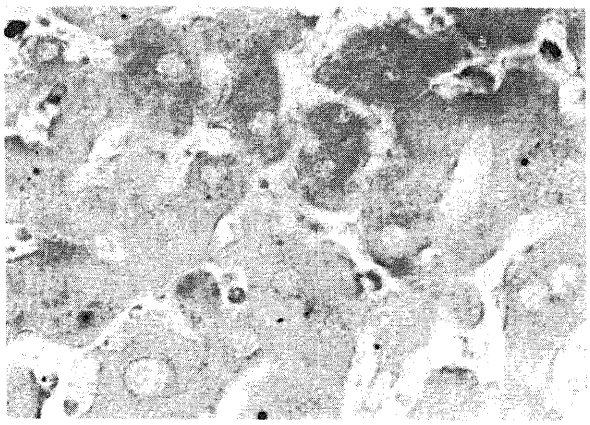

Fig. 3. Finding of LEC rat liver. Orcein-positive granules are seen in mainly kupffer cells in sinusoid and are not seen in hepatocytes (orcein stain ×400).

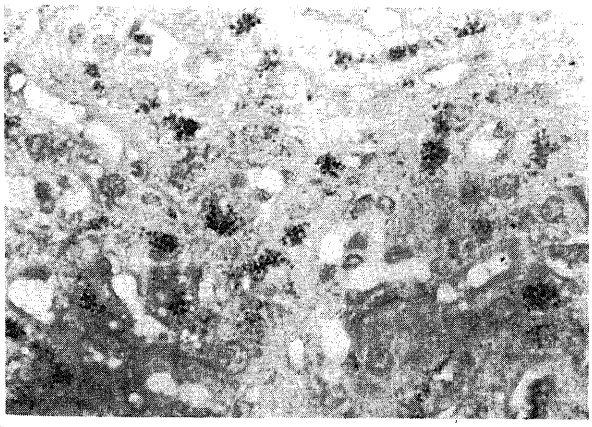

Fig. 4. Finding of rat liver with CBD ligation followed by additional copper overload. Numerous orcein-positive granules are seen in hepatocytes (orcein stain ×400).

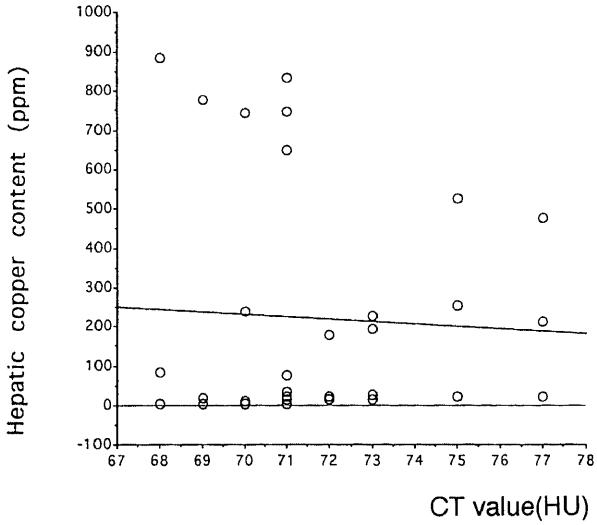

Fig. 5. Correlation between hepatic copper content and CT attenuation value. The differences in hepatic copper and attenuation value at CT are not stastically significant (correlation coefficient＝0.056, P＝0.96).

中3匹に肉眼的に肝癌の発生が認められた．この肉眼的に認識可能な肝癌は全て MRI にて同定可能で，X線 CT 値測定時にはその測定対象領域から除外可能であった．

Ⅱ．ラット各群の CT 値

ラット各群の CT 値を表1にしめす．正常対照の肝 CT 値はほぼ一定で平均 69.4HU であった．LEC ラットのそれは，平均 69.8HU であり，正常群との間に統計学的有意差を認めなかった．銅液単独投与群である CuNTA 群の肝 CT 値は平均 71.4HU で，正常群との間に有意差を認めた．結紮負荷群の肝 CT 値は最も高く平均 75.5HU であり，正常群，LEC 群，CuNTA 群，結紮単独群の各群間にそれぞれ有意差を認めた．

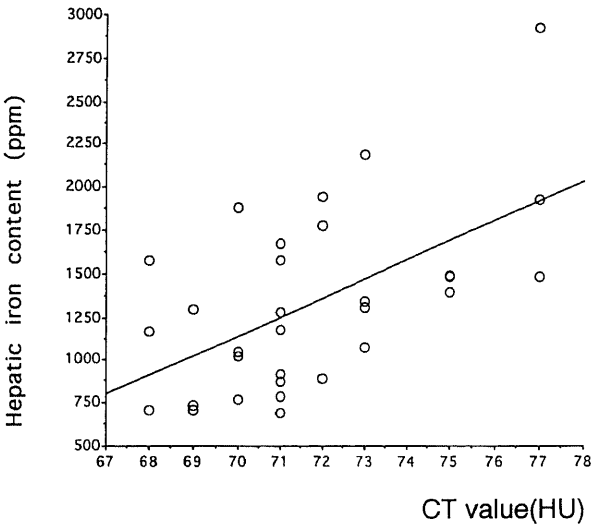

Fig. 6. Correlation between hepatic iron and CT attenuation value. CT attenuation value at plain CT has a weekly positive correlation with hepatic iron content (correlation coefficient=0.0561, P=0.007).

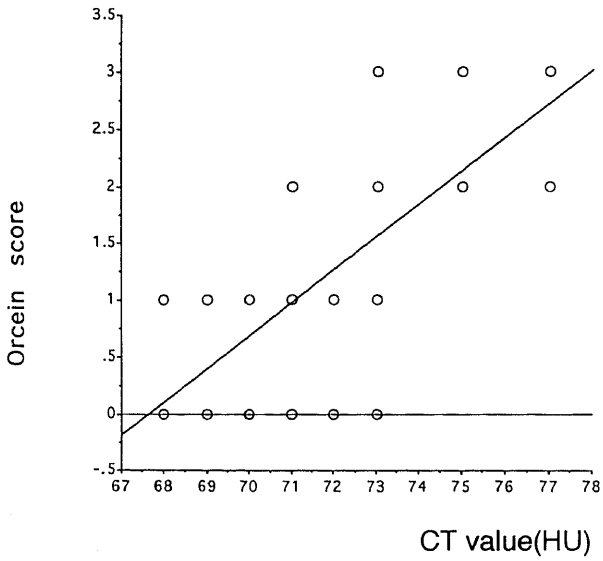

Fig. 7. Correlation between grade of orcein positive-granules and CT attenuation value. CT attenuation value has a strong correlation with the grade of orcein positive granulas (Spearman's correlation coefficient, Rho=0.755, P=0.0001).

Ⅲ．肝組織の病理組織学的検討

1．HE 染色所見

HE 染色による検討では，正常対照ウイスターラット肝には異常所見を認めなかった．慢性肝炎期 LEC ラット肝には，種々の程度の胆管周囲の線維化を認め慢性肝炎として矛盾しない所見であった．銅投与群のラット肝には，軽度から高度の線維性変化があり一部肝では，再生結節をみとめ肝硬変の初期像と考えられた．また総胆管結紮群では細胆管の増生が認められた．また正常群以外の各群には軽度の脂肪浸潤が認められたが著明な脂肪浸潤の認められた例は今回の検討から除外したため，検討結紮群での肝脂肪浸潤の程度は他群のそれとほぼ同程度であった．

2．各ラット群のオルセイン染色所見

オルセイン染色所見では，結紮負荷群でほとんどがスコア3の高度の陽性顆粒が認められた（平均2.7）のに対し，CuNTA 群では陽性顆粒を認めないものも多く，存在しても軽度でほとんどがスコア1または2であり（平均0.7），スコア3の高度の顆粒が認められた例はなかった．また LEC 群では，顆粒はほとんどが類洞内の Kupffer 細胞内に認められ，細胞質内にはほとんど認められなかった（平均1.2）（図2，3，4）．CuNTA 群では負荷銅量としては，一回投与量および投与総量とも総胆管結紮群よりも多かった．オルセイン陽性顆粒は総胆管結紮各群に比較して出現が少なかった．

Ⅳ．各ラット群の肝組織内鉄および銅濃度

各ラット群の肝組織内銅および鉄濃度を表1に示す．肝組織内銅濃度は，LEC 群が最も高く平均 777.4 (647−884) μg/g であり，正常群の約200倍と高度の銅沈着が認められた．一方，銅負荷群では結紮負荷群では平均 218.5μg/g であったがその分布範囲は 13 から 475μg/g と広い範囲に分布し，CuNTA 群でも平均 167.2μg/g であり分布範囲は 15−749μg/g と総胆管結紮群と同様に広く分布していた．結紮単独群の銅濃度は平均 17.9μg/g (11.0−33.3μg/g) とその増加は少なく正常対照の約5倍であった．

一方肝組織内鉄濃度は，正常群で平均 723.0 (690−768) μg/g であったのに対し，結紮単独群で 869.8μg/g，結紮銅負荷群平均 1,677.1 (1,390−2,910) μg/g，CuNTA 群平均 1,655.5 (1,280−2,180) μg/g，LEC 群平均 1,108.4 (872−1,300) μg/g であった．

Ⅴ．肝 CT 値と肝組織内鉄，銅濃度およびオルセイン染色所見との関係

1．CT 値と肝組織内銅濃度の関係（図5）

肝 CT 値と組織内銅との一次相関係数を求め検討すると CT 値と銅の間には相関係数 R=0.056 (p=0.96) と有意の相関はなかった．

2．CT 値と肝組織内鉄濃度の関係（図6）

肝 CT 値と肝組織内鉄濃度との間に R=0.561 (p=0.007) で弱い相関を認めた（図1−3）．

3．CT 値とオルセイン染色所見との関係（図7）

またオルセイン染色所見におけるスコア化した陽性顆粒と肝 CT 値の相関を，Spearman の順位相関係数を用いて検討すると Rho=0.67 (p=0.0001)（補正値 0.738）(p=0.0003) と有意の相

関を認めた．

考　　察

肝腫瘍の診断体系におけるX線 CT の重要性については論をまたない．現在では，X線 CT 装置の普及にともない肝細胞癌あるいは肝転移などの各高リスク群におけるスクリーニング，質的診断さらには種々の治療効果の判定などに広く用いられている．特に肝細胞癌の多発国である我国では，ウイルス性慢性肝炎や肝硬変などの高リスク群が確立されており，現在では定期的な超音波，CT を中心とする画像診断によって小型かつ早期の肝細胞癌が拾い上げられるようになり予後の向上に貢献している[1]．単純X線 CT は脂肪肝やヘモクロマトーシスあるいはヘモジデローシス[8~10][18][19]などの肝の瀰慢性疾患の診断にも重要な役割を持っている．これらは，肝に瀰慢性に蓄積する CT 値に大きな影響を与え得る脂肪あるいは鉄の存在を CT 所見より推定することによってなされている．このような CT 値を大きく変化させる組織の存在は肝腫瘍の診断においても重要な所見であり，単純 CT のみで質的診断に近づける場合もある[1]．

これまでに種々の悪性腫瘍組織内銅濃度が高いことが報告されており[7]，大腸，胃，膀胱，女性生殖器の悪性腫瘍で有意に高いという[6]．肝腫瘍では，肝細胞癌[5][20]，ファイブロラメラー型肝細胞癌[21]に，過剰な金属銅の集積やオルセイン染色陽性顆粒が認められる例があることは以前から知られていた．近年銅沈着が高度な一部肝細胞癌症例の CT 所見において，腫瘍部が周囲肝に比較して高吸収域として認められる例があることが報告された[11][12]．一般に肝細胞癌を含めほとんどの肝腫瘍は周囲肝に比較して等あるいは低吸収域として認められることから，症例数は限られるが肝細胞癌の診断上重要な所見と考えられる．金属銅が正常肝組織に比較して著増している肝細胞癌には，同時に高度の銅結合蛋白が認められるが，高 CT 値の原因として Kitagawa らは金属銅ではなく銅結合蛋白であると推定している[11]．一方肝に高度の銅沈着がみられるウイルソン病の肝 CT 所見の報告では，正常肝に比較して CT 値が上昇している例が保因者症例に認められたとの報告がある[22]が，一般に正常肝と変化が認められないとされている[1][23][24]．しかし，これまでの報告は主として肝組織内銅濃度との関係に注目した報告がほとんどであり，肝組織内銅結合蛋白との関係に注目した報告はなく，併発する溶血発作に起因すると思われる肝組織内鉄沈着の影響も十分明らかになっていない[13][25]．

筆者は，周囲肝に比較して高吸収値を示す肝細胞癌に認められる腫瘍内金属銅と銅結合蛋白のそのどちらがその高吸収値の原因と考えられるのか，また意見の一致をみていないウイルソン病の肝 CT 所見についての考察をおこなうため，ラットを用いた実験モデルを作成し検討をおこなった．

本実験では，組織内銅濃度が上昇した肝組織の CT 値を検討するため，過剰な銅負荷をおこなったウイスターラットおよび遺伝性銅代謝異常をもつ LEC ラットを用いて検討を行った．銅負荷の方法としては二種類の方法を用いた．第一は，胆汁うっ滞を総胆管結紮によって作成した後に塩化第二銅を投与する方法で，渋谷の報告に準じた方法[26]である．原発性胆汁性肝硬変など慢性の肝内胆汁うっ滞のある肝において肝細胞内にオルセイン陽性顆粒が出現することはよく知られている[27~31]が，本法は，胆汁うっ滞を作成した後にさらに銅負荷をおこなって肝組織内銅濃度の上昇および高度のオルセイン陽性顆粒の出現を期待した．第二は，肝組織に与える変化を少なくすることを目的とし，胆汁の流出障害はない状態で銅イオンをキレートした後に大量の銅を投与する Toyokuni らの報告に準じた方法で，本法で Toyokuni らは，肝組織内銅濃度の著明な増加とともに肝硬変を作成することに成功している[13]．

遺伝性劇症肝炎発症ラットである LEC ラットは，北海道大学の実験生物センターで，ロングーエバンスラットの系統維持中に発現された突然変異種で様々な肝疾患のモデル動物として注目されている[32]．LEC ラットには，銅代謝異常の存在が明らかにされており，ヒトにおける遺伝性疾患であるウイルソン病との類似性が指摘されている[33]．本実験に用いた慢性肝炎期肝組織内には，大量の銅が沈着することが証明されており，最終的には全ての肝に肝細胞癌が発生することも特徴である[34][35]．

今回の検討では，総胆管結紮群，CuNTA 群，LEC ラット群すべてを含む系で肝内銅濃度と CT 値の間には明らかな相関関係は認められなかった．Kitagawa らは，乾燥肝重量 400μg/g の銅沈着の CT 値に与える理論値は約 0.5HU としているが[11]，我々の結果もこれを裏付けるものであった．これまでに報告されているウイルソン病における肝組織内銅濃度は 500μg/g 以下であり，診断基準とされる 250μg/g 程度の生体に存在し得る肝内銅濃度の CT 値に与える影響はほとんど無視できると考えられる[36]．　一方スコア化したオルセイン染色所見と肝 CT 値の間には有意の相関関係が認められた．オルセイン染色は，細胞質中の可溶性の銅結合蛋白そのものを染色せず，ライソゾーム内の凝集した銅結合蛋白成分を可染するとされる[29][37]．佐藤ら[38]，渋谷[26]は，ラット肝においてもヒト肝と同様にライソゾーム内の粗大凝集銅結合蛋白はオルセイン染色において粗大顆粒状に染色されることを示唆している．

本実験では，結紮負荷群と CuNTA 群の組織内銅濃度にはあきらかな有意差がないのにかかわらず，スコア化したオルセイン染色所見と肝 CT 値に有意差を認めた．また，結紮単独群と結紮銅負荷群の比較では，組織内銅，鉄濃度，CT 値，オルセイン染色スコアに有意差を認めた．渋谷の報告でも総胆管結紮後に銅負荷を行った群のオルセイン染色陽性顆粒の出現は，総胆管結紮単独および単独銅投与群に比較して有意に高いことが示されている[26]．今回の実験では，種々の方法で銅負荷を行っているため，様々な組織学的変化が同時におこっており，これらが CT 値に影響を与えた可能性を否定できないが，各群を通しての検討および各群間の CT 値とオルセイン染色の有意差より，肝 CT 値とオルセイン染色陽性顆粒の間には強い相関が指摘できる．また，銅負荷銅量としては CuNTA 群が多いのにかかわらず，結紮銅負荷群においてスコアが高かったことは興味深く，オルセイン染色陽性顆粒の出現には胆汁うっ滞が重要な役割をもつことを示していると考えられる[39][40]．

LEC ラット肝のオルセイン染色など特殊染色の報告は少ないが，李および中越らによれば，LEC ラット肝組織は，ロダニン，オルセインの各染色法で染色されず，ティム染色によって各病期で染色されるとしている[35][41][42]．筆者らの検討でも，LEC ラット肝においてはオルセイン染色で粗大顆粒状を示す陽性顆粒の出現は少ないことが確認された．LEC ラット肝における銅の集積部位について Li らは，小葉中心性に存在することをしめし，X線微量分析においても証明している[33]．菅原らは LEC ラット肝細胞内に高濃度にメタロチオネインが存在することをしめしている．従って LEC ラット肝細胞において

は細胞質内に瀰慢性に高濃度の銅結合蛋白が存在するが，オルセイン染色で陽性顆粒として認められるライソゾーム内で凝集した形にならないと考えられる．この点でも LEC ラットの肝所見はヒトにおけるウイルソン病と類似していると考えられる．LEC 群は，肝内銅濃度としてはもっとも高いが，オルセイン染色スコアは低く，特に高度の可溶性銅が存在する肝細胞内の出現は非常に少なく，肝 CT 値の上昇も観察されなかった．細胞質内に存在する可溶性銅結合蛋白の定量は困難であり，可溶性銅結合蛋白と肝 CT 値の間の相関を直接検討することは不可能である．しかし，LEC 群において認められた所見は細胞質内に多量の銅結合蛋白が存在する肝組織の CT 値は，ライソゾーム内に凝集銅結合蛋白が多量に存在する場合ほど高くならないという推論の根拠となり得る．従って本実験において認められたオルセイン陽性顆粒と肝 CT 値の間の有意の相関は，肝組織内に存在するライソゾーム内粗大凝集銅結合蛋白と肝 CT 値の間の相関に置き換えることが可能と考えられる．電子顕微鏡による観察では，このライソゾーム内の凝集した銅結合蛋白は，高電子密度領域として観察される[11]．一方，CT 画像は，通常の診断に使用するX線のエネルギー領域では，スキャンスライス面における単位体積あたりの電子濃度分布を反映するとされている[1]．したがって，ライソゾーム内粗大凝集銅結合蛋白すなわちオルセイン染色陽性顆粒が大量に存在する場合，肝組織の CT 値が上昇すると考えられる．

本実験では，過剰な銅負荷を行ったウイスターラットおよび LEC ラットの両者において肝組織内に正常に比較して 2－3 倍の有意に高い鉄沈着を肝に認めた．肝組織内の鉄の存在も肝 CT 値に影響を及ぼす原因としてよく知られている[1)8)~10)]．今回の検討では肝組織内鉄濃度と肝 CT 値の間には，統計上は相関係数 R=0.407 (p=0.0189) の弱い相関が認められた．従って正常の 2－3 倍という肝組織内鉄がどの様な影響を CT 値に与えるかを考察することが必要である．

鉄は生体内金属のなかではその存在量が多く肝における存在量は正常ヒト肝では 1,400μg/g 以下とされている[44]．一方生体内に多量の鉄が沈着する疾患としてヘモクロマトーシス，ヘモジデローシスが知られている．これら疾患では肝 CT 値が上昇することが重要な所見とされ，高度の鉄沈着が認められる例では，100HU 以上の値が報告されている[8)~10)]．これらの例での肝内組織鉄含有量は，50,000 から 350,000μg/g と非常に多く，今回のラット肝の検討で認められた 1,000 から 2,500μg/g とは大きな差がある[45)46)]．また，恩村らによれば通常の硬変肝でも 3,000μg/g 程度の肝組織内鉄沈着が認められるという[47]．

銅負荷を行ったラット肝の鉄濃度が上昇することについて，Toyokuni らは，ニトリノ三酢酸でキレートした銅の連日投与によって 1,000－2,000μg/g の肝鉄沈着が見られたとしている[13]．その原因として急性期の死亡例の観察から過剰な銅投与によって溶血発作がおこることを明らかにし，繰り返す銅投与による頻回の溶血発作によってヘモジデローシスの状態になるためと説明している．一方小船らは LEC ラット肝において13週以後に高度の鉄沈着と血清トランスフェリチンの増加を報告し，LEC ラットにおける鉄代謝異常の存在の可能性を報告している[48]．LEC ラットにおける高度の鉄沈着が鉄代謝異常によるか血液中の遊離銅に起因する溶血発作によるものか明らかではないが，LEC ラットにおける鉄沈着量と我々の作成した過剰銅投与ウイスターラットの鉄沈着量はほぼ同程度かまたは LEC ラットにおける鉄沈着がやや少ない傾向にあった．

肝内の鉄量と肝 CT 値の間の関係についてはすでに多くの検討がなされ，その鉄存在量は，デュアルエネルギーサブトラクションを用いた CT 値から高い精度で推定可能であるとされる．Chapman らの管電圧 110keV と 140keV を用いた報告では，乾燥肝 1g あたり 20mg (20,000μg/g) の鉄沈着で 20HU の上昇があるとし[10]，Goldberg らは，80 および 120keV を用いて乾燥肝 1g あたり 10mg (10,000μg/g) で 24HU の上昇と報告している[49]．これらの実験結果は使用装置の違い，X線線質硬化，管球の不均一性などの理由で装置，使用条件の異なる検討にはそのまま適応できない．また，我々の用いた単エネルギーCT は，組織内鉄濃度が低い場合は相関が低くなることも知られている[49]．しかし，Gomori らはベータ型地中海貧血の患者の湿重量 3,185μg/g から 8,956μg/g の極めて多量の鉄沈着が認められる肝の CT の検討では明らかな CT 値の上昇を認めなかったとしている[50]．

従って今回の実験で認められた肝組織内鉄濃度は，我々が CT 所見でよく知られている肝，脾臓，リンパ節の特徴的高吸収値を呈するようなヘモクロマトーシスやヘモジデローシスに比較すれば低く，日常臨床で数多く経験する硬変肝に認められる程度のものであると考えられ，この鉄の存在が肝 CT 値を大きく上昇させたとは考えにくい．またウイスター系において銅負荷を行った場合に認められる肝組織内鉄濃度の上昇は，実験期間と溶血発作をおこす銅負荷の程度に相関すると考えられ，今回認められた相関については実験期間，銅負荷およびオルセイン陽性顆粒を介した疑似相関と理解するのが妥当であろう．

理論値による金属銅および鉄の肝 CT 値に与える影響が実際の生体での測定値に反映されると仮定して，今回の検討で最も肝 CT 値の上昇していた結紮負荷群において観察された銅 400μg/g，鉄 1,700μg/g が肝組織内に存在している場合に，その CT 値の上昇を推定すると約 2.5HU となる．実際の結紮銅負荷群の肝 CT の測定値は，この計算値よりも高くこの差がオルセイン陽性顆粒の出現によると考えられる．

肝細胞癌臨床例における報告では，Kitagawa らは高度の銅および銅結合蛋白の集積した肝細胞癌と周囲肝との CT 値の差は約 10HU と報告している[11]．一般に肝細胞癌は単純 CT では，周囲肝に比較して低あるいは等吸収値をしめすことから，オルセイン染色強陽性の Kitagawa らの肝細胞癌例における CT 値の上昇は，10HU 以上と推定される．また Yuki らは，CT 値 129.5HU の肝細胞癌を報告している[12]．報告されている組織所見より判断して，本実験系と Kitagawa ら[11)12)]の症例との差異は，オルセイン染色陽性顆粒の出現程度によると考えられる．

LEC ラットは，常染色体劣性遺伝，肝の銅の過剰沈着，血清セルロプラスミンの低値，肝炎の存在，ペニシラミンによる治療の反応などの点でラットにおけるウイルソン病とされ，肝の病理組織学的にも多くの共通所見がある[14)~16)]．両者とも原子吸光法による測定では著明な銅濃度の増加があるがオルセイン染色に陰性のことが多く，銅は細胞質に瀰慢性に存在すること，細胞質内の脂肪滴の存在，ミトコンドリアの多形性などの点でも類似している[16]．LEC ラットの肝 CT 値については，肝組織内の鉄，銅濃度，オルセイン染色スコアから正常よりもやや高い CT 値が予想されるが，筆者らの検討では正常と有意差はなく正常ラットのそれと変化がなかった．この原因として本実験

系の精度の問題の他に，電子顕微鏡所見であきらかになるLEC ラット細胞質に見られる脂肪化が関係している可能性が考えられる[33].

ウイルソン病の CT 所見について本実験の結果から推論すると，多くの症例でウイルソン病の肝 CT 値は正常域であると考えられる．Mayer らは，非症候性のウイルソン病の保因者の症例で，肝 CT 値の著明に上昇した1例を報告している[22]．肝組織内銅濃度は 11.5μg/g と軽度であり，オルセイン染色については記載していない．報告されている銅濃度では CT 所見の説明が困難であり，オルセイン染色強度陽性であった可能性がある．ウイルソン病のキャリアー症例における肝オルセイン染色についての報告はみあたらないが，症候性ウイルソン病のそれと異なる可能性があり今後検討する必要があると考えられる．

本実験における問題点として，銅および銅結合蛋白の集積しない場合 LEC ラットの肝 CT 値をウイスターラットと同様としていることがある．LEC は出生後2月より肝に銅の集積がみられ，また現在入手可能なものは3月以降のものであり，対照として用いたウイスターラットと同体重の LEC ラットの銅の集積のない場合の肝 CT 値を知ることは不可能である[14]．従ってここでは，LEC ラットの場合も約 69HU の正常肝 CT 値が，銅，鉄などの金属あるいはそれらの付属する蛋白によって変化しているものとした．本実験は，ウイスターラットにおいて正常肝と銅負荷および胆管結紮によって障害をうけた肝の CT 値を比較している．従って両者の間には，組織内鉄および金属濃度あるいはオルセイン染色陽性顆粒の多寡の他に様々な組織所見の相違がある．ここではこれらの組織学的変化によって CT 値に影響がないものとして検討を行った．CT 値に大きな影響を与えることが明らかな石灰化，出血については各群に認められず，総胆管結紮群で一部個体に見られた強い脂肪肝を伴ったものは検討の対象から除外し，脂肪肝の影響の排除を計った．また種々の組織学的変化による CT 値にあたえる影響を相殺するために総胆管結紮群，非結紮群を作成し，別々の検討を可能とすることで解決をはかった．

結　　論

過剰な銅負荷を行ったウイスターラットおよび遺伝性銅代謝異常をもつ LEC ラットの肝 CT 所見を検討し以下の結論を得た．

1．肝 CT 値とライソゾーム内凝集銅結合蛋白（メタロチオネイン）に対応するオルセイン染色陽性顆粒との間に有意の相関を認めた．

2．肝組織内銅濃度と肝 CT 値の間には有意の相関を認めなかった．

3．肝 CT 値と肝組織内鉄濃度の間には弱い相関を認めたが，実験にともなう溶血発作，オルセイン陽性顆粒を介した疑似相関の可能性が考えられた．

4．肝 CT 値はライソゾーム内に粗大凝集した銅結合蛋白（メタロチオネイン）によって上昇するが，細胞質中に多量に可溶性メタロチオネインが存在しても肝 CT 値には変化をおよぼさないと考えられた．

5．以上の結果より周囲肝に比較して高吸収域として認められる肝細胞癌の高 CT 値の原因としては，銅結合蛋白の影響によると考えられた．

謝　　辞

稿を終えるにあたり御指導下さいました恩師・金沢大学医学部放射線科高島　力教授に感謝致します．また直接御指導下さった松井　修助教授，肝の病理所見およびオルセイン染色の御指導を賜った金沢大学医学部第二病理学教室中沼安二教授，銅結合蛋白検出に御助言下さった金沢大学教育学部桜井　武助教授に深謝致します．また，金沢市民病院放射線科上田隆之先生および，真田順一郎先生をはじめとする金沢大学医学部放射線科の諸先生に感謝いたします．

本研究は，文部省科学研究費一般研究 (C)（課題番号04670662）の援助をうけた．また本論文の要旨は，第53回日本医学放射線学会総会（神戸・1994年4月）において発表した．

文　　献

1） **Baron, R. L., Freeny, P. C. & Moss, A. A.:** The liver. *In* A. A. Moss, G. G. Gamsu & H. K. Genant (eds.), Computed Tomography of the Liver with Magnetic Resonance Imaging, 2nd ed. p 735-821, W. B. Saunders Company, Philadelphia, 1992.

2） **Methieu, D., Bruneton, J. N., Drouillard, J. Pointreau, C. C. & Vasile, N.:** Hepatic adenomas and focal nodular hyperplasia: dynamic CT study. Radiology, **160**, 53-58 (1986).

3） **Welch, T. J., Sheedy, P. F., Johnson, C. M., Stephends, D. H., Charboneau, J. W., Brown, M. L. & May, G. R.:** Focal nodular hyperplasia and hepatic adenoma: comparison of angiography, CT, US, and scintigraphy. Radiology, **156**, 593-595 (1985).

4） **Kunstilinger, F., Federle, M. P., Moss, A. A. & Marks, W.:** Computed tomography of hepatocellular carcinoma. AJR, **134**, 431-437 (1980).

5） **Haratake, J., Horie, A., Nakashima, A., Takeda, S. & Mori, A.:** Minute hepatoma with excessive copper accumulation. report of two cases with resection. Arch. Pathol. Lab. Med., **110**, 192-194 (1986).

6） **Margalioth, E. J., Schenker, J. G. & Chevion, M.:** Copper and Zinc levels in normal and malignant tissues. Cancer, **52**, 868-872 (1983).

7） **Haratake, J., Horie, A., Takeda, S., Kobori, K., Sato, H. & Tokudome, S.:** Tissue copper content in primary and metastatic liver cancers. Acta. Pathol. Jpn., **37**, 231-238 (1987).

8） **吉岡　大，板井悠二:** ヘモクロマトーシス・ヘモジデローシス．腹部画像診断，13, 117-122 (1993).

9） **Mills, S. R., Doppman, J. L. & Niemhuis, A. W.:** Computed tomography in the disease of disorders of excessive iron storage of the liver. J. Comput. Assist. Tomogr., 1, 101-104 (1977).

10） **Chapman, R. W. G., Williams, G., Bydder, G., Dick, R., Sherlock, S. & Kreel, L.:** Computed tomography for determining liver iron content in primary haechromatosis. Br. Med. J., 440-442 (1980).

11） **Kitagawa, K., Matsui, O., Kadoya, M., Takashima, T., Kawamori, Y., Yamahana, T., Kidani, H., Hirano, M., Masuda, S., Nakanuma, Y. & Haratake, J.:** Hepatocellular carcinoma with excessive copper accumulation: CT

and MR findings. Radiology, 180, 623-628 (1991).

12) **Yuki, K. & Kondo, Y.**: High-density hepatocellular carcinoma on unenhanced CT. AJR, 158, 917 (1992).

13) **Toyokuni, S., Okada, S., Hamazaki, S., Fujioka, M., Jia-LiLi & Midorikawa, O.**: Cirrhosis of the liver induced by cupric nitrinotriacetate in Wistar rats. Am. J. Pathol., 134, 1263-1274 (1989).

14) **武市紀年**: LEC ラット－肝炎・肝癌自然発症動物－. CRJ Letters, 6, 1-8 (1991).

15) **Yoshida, M., Sakai, M. & Masuda, R.**: Origin of the LEC strain with a new mutation causing hereditary hepatitis. *In* M. Mori, M. C. Yoshida, N. Takeishi & N. Taniguchi (eds.), The LEC Rat a New Model for Hepatitis and Liver Cancer, 1st ed., p 1-10, Springer-Verlag, Tokyo, 1991.

16) **Namieno, T., Takeishi, N., Sakai, M., Dempo, K., Mori, M., Uchino, J. & Kobayashi, H.**: Progress from hepatitis to liver cancer in long-surviving LEC rats. *In* M. Mori, M. C. Yoshida, N. Takeishi & N. Taniguchi (eds.), The LEC Rat a New Model for Hepatitis and Liver Cancer, 1st ed., p 282-297, Springer-Verlag, Tokyo, 1991.

17) **平間元博，藤岡保範，恩村雄太**: 組織内金属の測定法. 臨床検査, 21, 143-147 (1977).

18) **Houang, M. T., Arozena, X., Skalicka, A. & Huehns, E.**: Correlation between computed tomographic values and liver iron content in thalassemia major with iron overload. Lancet, 1, 1322-1323 (1979).

19) **Powell, L. W., Bassett, L. & Halliday, J. W.**: Hemochromatosis: 1980 update Gastroenterology, 78, 374-381 (1980).

20) **Haratake, J., Horie, A. & Takeda, S.**: Histochemical and ultrastructural study of copper-binding protein in hepatocellular carcinoma. Cancer, 60, 1269-1274 (1987).

21) **Lefkowitch, J. H., Muschel, R., Price, J. B., Marboe, C. & Braunhut, S.**: Copper and Copper-binding protein in fibrolamellar liver cell carcinoma. Cancer, 51, 97-100 (1983).

22) **Mayer, D. P., Kressel, H. Y. & Soloway, R. S.**: Asymptomatic carrier state in Wilson's disease. J. Comput. Assist. Tomogr., 7, 146-147 (1983).

23) **Smevik, B., Ritland, S., Nilsen, T. & Johansen, O.**: Liver attenuation values at computed tomography related to liver copper content. Scand. J. Gastroenterol., 17, 461-463 (1982).

24) **Dixon, A. K. & Walshe, J. M.**: Computed tomography of the liver in Wilson disease. J. Comput. Assist. Tomogr., 3, 36-39 (1979).

25) **Goldfisher, S., Popper, H. & Sternlieb, I.**: The significance of variation of copper in liver disease. Am. J. Pathol., 99, 715-730 (1980).

26) **渋谷宏行**: 銅の肝障害性に関する実験的研究－総胆管結紮ラット肝に及ぼす銅負荷の影響－. 北海道医学雑誌, 62, 434-441 (1987).

27) **中沼安二，広瀬鎮郎，太田五六**: 原発性胆汁性肝硬変にみられる顆粒上オルセイン陽性物質. Ⅰ. 形態学的特徴. 肝臓, 19, 167-173 (1978).

28) **Flemming, C. R., Dickson, E. R., Baggenstoss, A. H. & McCall, J. T.**: Copper and primary biliary cirrhosis. Gastroenterology, 67, 1182-1187 (1974).

29) **中沼安二，太田五六**: 各種肝疾患の肝細胞内に出現する顆粒状オルセイン陽性物質と肝組織内銅量. 日本消化器病学会誌, 75, 1190-1195 (1979).

30) **Nakanuma, Y., Karino, T. & Ohta, G.**: Orcein positive granules in the hepatocytes in chronic intrahepatic cholestasis. morphological, histochemical and electron X-ray microanalytical examination. Virchows Archiv., 382, 21-30 (1979).

31) **Salaspuro, M. & Sipponen, P.**: Demonstration of an intracellular copper-binding protein by orcein staining in long-standing cholestatic liver disease. Gut, 17, 787-790 (1976).

32) **森 道雄，高橋秀俊，沢田典均，榎本克彦，水無瀬昴**: 肝炎，肝癌自然発症ラット. 肝胆膵, 19, 905-910 (1989).

33) **Li, Y., Togashi, Y. & Takeichi, N.**: Abnormal copper accumulation in the liver of LEC rats: a rat form of Wilson's disease. *In* M. Mori, M. C. Yochida, N. Takeichi, & N. Taniguchi (eds.), The LEC Rat a New Model for Hepatitis and Liver Cancer, 1st ed., p 122-132 Springer-Verlag, Tokyo, 1991.

34) **波江野力，武市紀年，小中重夫，伝法公麿，森 道夫，内野純一，小林 博**: 肝炎自然発症 Long Evans Cunnamon (LEC) ラットの長期生存例における慢性肝炎から肝癌への進展. 肝臓, 20, 622-631 (1989).

35) **李 宇**: 肝癌自然発症 LEC ラットにおける肝組織への異常銅蓄積とその病因論的意義. 北海道医学雑誌, 66, 658-664 (1991).

36) **Sherlock, S.**: Wilson's disease. *In* S. Sherlock (ed.), Diseases of the Liver and Biliary System, 8th ed., p 460-468, Blackwell Scientific Publicatios, London, 1989.

37) **Hanaichi, T., Kidokoro, R., Hayashi, H. & Sakamoto, N.**: Methods in laboratory investigation electron probe X-ray analysis on human hepatocellular lysosomes with copper deposits: copper binding to a thiol-protein in lysosomes. Lab Invest., 51, 592-597 (1984).

38) **佐藤正樹，大部 誠，高野康雄，奥平雅彦**: 低蛋白血症状態より誘導された肝内蓄積銅の検討. －ラット胎生期から新生期にかけての銅投与実験－. 肝臓, 35, 1017-1025 (1991).

39) **Sipponen, P.**: Orcein positive hepatocellular material in long-standing biliary disease. Ⅱ. Ultrastructural studies. Scand. J. Gastroent., 11, 553-556 (1976).

40) **Sipponen, P.**: Orcein positive hepatocellular material in long-standing biliary disease. Ⅰ. Histochemical studies. Scand. J. Gastroent., 11, 545-552 (1976).

41) **中越凡道，藤田信行，姜 貞憲，武市紀年**: 自然肝癌発症 Long-Evans Cinnamon (LEC) ラットの MR 像. 日本医放会誌, 53, 1465-1467 (1993).

42) **Nakakoshi, T., Fujita, N., Kang, J. H., Takeichi, N. & Miyasaka, K.**: Magnetic resonance imaging of

hereditary spontaneous hepatitis in Long-Evans Cinnamon rats. Invet. Radiol., 28, 1010-1014 (1993).

43) 菅原直毅，西村久雄，西村典子，菅原千枝子，三宅浩次：肝炎肝癌自然発症 LEC ラットの肝臓における銅メタロチオネインの局在－免疫組織学法による検討－．札幌医誌，62, 189-192 (1993).

44) 木村 優：生体の微量元素，微量元素の世界（木村 優編），第1版，78-143 頁，裳華房，東京，1990.

45) Mintnick, J. S., Bosniak, M. A., Megibow, A. J., Karpatkin, M., Feiner, H., Kutin, N., Natta, F. V. & Piomelli, S.: CT in B-thalassemia: Iron deposition in the liver, spleen, and lymph nodes. AJR, 136, 1191-10194 (1981).

46) Long, J. A., Doppman, J. L., Nienhus, A. W. & Mills, S. R.: Computed tomographic analysis of beta-thalassemic syndromes with hemochromatosis: pathologic findings with clinical and laboratory correlations. J. Comput. Assist. Tomogr., 4, 159-165 (1980).

47) 恩村雄太，平間元博：肝疾患と肝組織内金属の検査．臨床検査，24, 251-258 (1980).

48) 小船雅義，加藤淳二，勝木伸一，新谷直昭，藤川幸司，宮崎 悦，高後 裕，新津洋司郎，菅原直毅，武市紀年：LEC ラットにおける鉄代謝異常．LEC ラット研究会抄録集，2, 28 (1991).

49) Goldberg, H. I., Cann, C. E., Moss, A. A., Ohto, M., Brito, A. & Federle, M.: Noninvasive quantitation of liver iron in dogs with hemochromatosis using dual-energy CT scanning. Invest. Radiol., 17, 375-380 (1982).

50) Gomori, J. M, Horev, G., Tamary, H., Zandback, J., Kornrich, L., Zaizov, R., Freud, E., Krief, O., Ben-Meir, J., Rotem, H., Kuspet, M., Rosen, P., Rachmilewitz, E. A., Loewenthal, E. & Gorodetsky, R.: Hepatic iron overload: quantitative MR imaging. Radiology, 179, 367-369 (1991).

Effect of Copper and Copper Binding Protein on CT attenuation value of the liver: Experimental Study in Rats

Jun Yoshikawa, Department of Radiology, School of Medicine, Kanazawa University, Kanazawa 920－J. Juzen Med Soc., **103,** 837－845 (1994)

Key words CT, copper, copper binding protein, hepatocellular carcinoma, Wilson's disease

Abstract

We analyzed the effect of copper and copper binding protein on CT attenuation value in a rat model. Five LEC rats, which were thought to be rats with a form of Wilson's disease, and 28 Wistar rats were used in this study. Wistar rats were divided into 4 groups. Five Wistar rats were the control group. In 5 Wistar rats, the common bile duct was ligated. In 7 Wistar rats, after the common bile duct was ligated, cupric chloride solution (daily dose of 1.8-2.4 mg copper/kg) was intraperitoneally overloaded during a period of 32-60 days. High dose copper (cupric nitrinotriacetate, daily dose of 4 mg copper/kg) was given intraperitoneally in 11 Wistar rats during a period of 21-120 days. Hepatic copper was measured by atomic absorption spectrophotometry. CT attenuation values at non-enhanced CT of the liver were examined in all rats and compared with the hepatic copper content and the grade of orcein positive granules that is thought to be a counter-part of polymerized metallothionein in lysosome. The difference between hepatic copper and attenuation values at CT was not statistically significant (correlation coefficient=0.056, p=0.96). However, CT value has a strong positive correlation with the grade of orcein positive granules (Spearman's correlation coefficient Rho=0.755, Rho corrected for ties, 0.736, p=0.0001). CT value of the liver of LEC rats did not differ from that of normal control rats. We concluded that CT attenuation values of the liver can be elevated by rich polymerized metallothionein (copper binding protein) in lysosome and has a negative correlation with hepatic copper content.