末梢神経慢性伸張における神経障害に関する基礎的研究

末梢神経慢性伸張における神経障害に関する基礎的研究

金沢大学医学部整形外科学講座（主任：富田勝郎教授）
森　下　　裕

脚延長時の末梢神経障害の病態を解明する目的で，家兎坐骨神経を用いて電気生理学的，組織学的検討を行なった．まず家兎大腿骨に脚延長器を装着して 0.4mm（1群），0.8mm（2群），2.0mm（3群），4.0mm（4群）の速度で1日1回ずつ，総計 30mm（大腿骨の 31.2%）の延長を行なった．複合筋肉活動電位では，延長速度の増加と共に振幅の減少と潜時の遅延が認められた．全振幅は，対照が 21.0±4.2mv に対して，1群，15.8±4.3mv；2群，18.8±6.1mv；3群，13.3±5.2mv；4群，11.8±3.0mv であり，3，4群は対照に対して統計学的に有意な低下を認めた（$p<0.01$）．一方潜時は対照が 1.11±0.11msec に対して，実験群はそれぞれ 1.58±0.15, 1.70±0.14, 2.00±0.23, 2.00±0.08msec であり，3，4群は1群に対して統計学的に有意な遅延を認めた（$p<0.05$）．脊髄髄節活動電位では，延長速度の増加とともに棘波の平坦化と痕跡化が認められた．特に3，4群では腓骨小頭刺激だけでなく，坐骨切痕刺激による導出波でも同様の変化が認められた．つまり延長速度が速まるにつれ，損傷範囲の拡大と，損傷程度の増強が認められた．組織学的には脱髄性変化，線維化，神経幹内浮腫の所見は認めなかった．3，4群ではランヴィエ絞輪と傍絞輪の伸張像，および横断像で軸索と髄鞘の解離像が観察された．また，腓骨神経領域の軸索断面積は，延長速度の増加で減少する傾向にあった．延長終了時に前脛骨筋にコムギ胚芽凝集素－西洋ワサビペルオキシダーゼを注入して，30時間後に腰部脊髄膨大部の前角細胞の染色性について検討した．2群では対照側，実験側とも染色運動神経核を確認できたが，4群では実験側には運動神経核は認められなかった．ブロモデオキシウリジン静注による細胞分裂の有無の検討では，対照の胃粘膜ではブロモデオキシウリジンをとりこんだ陽性細胞核を認めたのに対し，2群の坐骨神経組織内では染色細胞はなく，シュワン細胞の分裂増殖は認めなかった．以上の結果より，家兎坐骨神経は約 30% の大腿骨延長を得るためには，0.8mm/日までの速度では安全であるが，2.0mm/日以上では伝導障害を認めた．本研究より，末梢神経の慢性延長における変化は，以下の順に生じると考えられた．つまり，延長の初期には神経線維の波状構造が直線化し，その後に絞輪間すなわちシュワン細胞体が延長することで対応する．この際にシュワン細胞の分裂増殖は起こらないが，さらに伸張張力が加わると，ランヴィエ絞輪の延長と絞輪間の伸張，軸索面積の減少が生じ，軸索が髄鞘から解離して，軸索流の停滞と伝導障害が生じる．この組織変化は，伸張速度が速いほど顕著に認められた．したがって，臨床的に無症状であっても脚延長中の末梢神経には損傷が加わっている可能性があるので，末梢神経障害の発現には十分な注意が必要と思われた．

Key words　peripheral nerve injury, limb lengthening, elongation

整形外科の中で，脚長不同症に対する治療は未解決の問題の多い分野である．古くから行なわれていた治療法は即時延長法というもので，短縮した患肢を延長するために骨切りを行ない一期的に延長し，その間隙に骨移植を行なうものであった．しかし，この場合，血管，神経，筋肉に悪影響を及ぼすために当然その延長には限界があった[1]．この即時延長法に対して，1987年に de Bastiani[2] により紹介された仮骨延長法は画期的な方法といえる．これは片側性の創外固定延長器を用いることにより，1mm/日ずつの延長を予定の長さまで行なうものである．仮骨延長法によれば，延長された部分には漸次骨形成が生じ，軟部組織はそれに伴って牽引されつつ適応していく．また，Ilizarov[3] は同様の漸次延長法を特殊な円筒形のリングとピンを利用した創外固定により行い，セグメンタルボーントランスポートの概念をうちたてている．これらの脚延長術は，現在臨床的に先天性疾患[4)5)]，悪性骨腫瘍切除後[6)7)]，および外傷等に続発した脚長差の補正に多く用いられている．さらに，軟骨無形成症のように軟部組織にゆとりのある場合には，大腿骨と下腿骨で 15cm ずつ，計 30cm もの長さの延長が達成されている[8]．しかし，一方で脚延長時の一時的な知覚障害や軽度の運動麻痺も報告[9)10)]されている．Galardi ら[11] は，1mm/日の下腿延長で臨床的に無症状であっても10例中8例に深腓骨，後脛骨神経の伝導速度の低下，および運動神経活動電位（motor nerve action potential, MNAP）の振幅低下を来たすことを報告している．これらの合併症は比較的稀であるが[12]，損傷範囲が広範[13] なために一旦発生すると重篤な症状が残存する可能性がある．したがって，実験的に末梢神経慢性伸張障害の病態を知ることは非常に意義深いことである．以上より，著者は家兎の大腿骨に創外固定延長器を装着して徐々に延長するモデルを作成

平成6年9月20日受付，平成6年10月26日受理

Abbreviations: BrdU, 5-bromo-2'-deoxyuridine; CMAP, compound muscle action potential; DAB, diaminobenzidinetetradydrochloride; MNAP, motor nerve action potential; SSAP, segmental spinal cord action potntial; TMB, tetramethylbenzidine; WGA-HRP, wheat germ agglutinin-horseradish peroxidase

し，その坐骨神経の損傷程度，損傷形態を観察した．

対象および方法

I．対象および手術方法

体重約 2.7kg 前後の雄，日本白色家兎103羽を実験動物として使用した．家兎に対して塩酸ケタミン（三共，東京）を筋肉内注射（40～50mg/kg）し，その後ペントバルビタール（大日本製薬，東京）を静脈内投与（30～50mg/kg）して全身麻酔を行ない，大腿骨を側方より展開して，全周性に骨膜を剝離した．4本のハーフピン（OR-HM65-5025, Jaquet orthopedie S. A., Geneva, Switzerland）を骨軸に垂直に刺入後，当科で作製した骨延長器（図1）を装着した．なお，この延長器はネジを1回転させることで，0.8mm 延長できる機構をもっている．さらに骨幹部で骨切りし，アミノグリコシド系抗生物質 40mg を加えた 200ml の生理食塩水で洗浄後，筋膜，皮膚縫合を行ない手術を終了した．創の治癒を待つために1週間待機した後に，延長を開始した．

延長は1日に1回ずつネジを回転させることで行なった．延



Fig. 1. The external lengthener used.

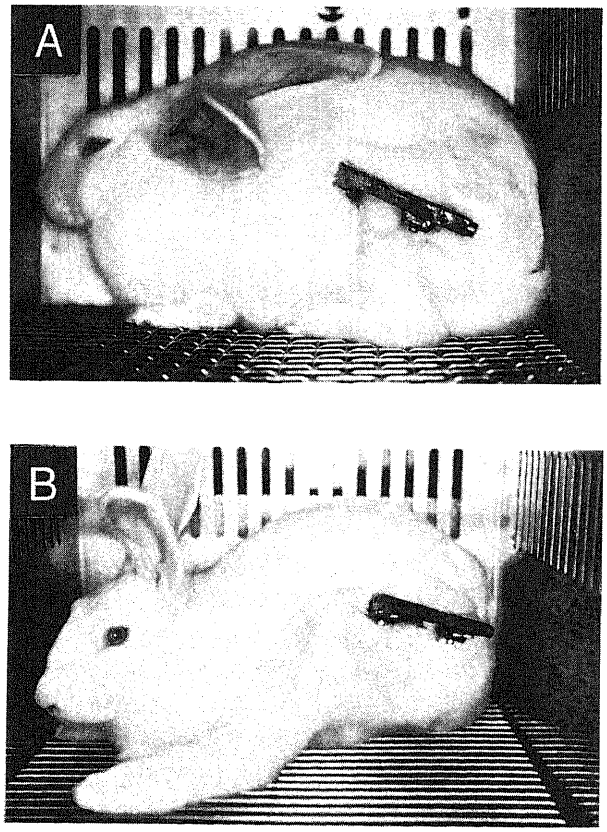

Fig. 2. Appearance of the experimental rabbits after 3 cm femur elongation. (A) A rabbit in group 1. (B) A rabbit in group 4.

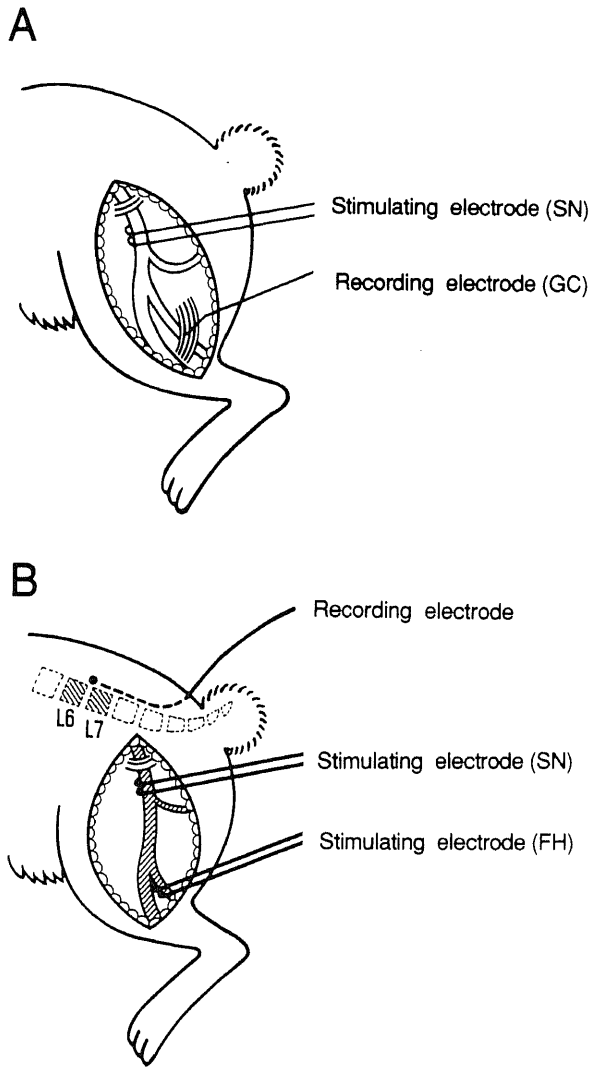

Fig. 3. Schematic diagram showing the system for recording the compound muscle action potential (CMAP) (A), and the segmental spinal cord action potential (SSAP) (B). Stimulating electrodes were placed in contact with the sciatic nerve at the sciatic notch, the head of the fibula, recording electrode and needle electrode were inserted into the lumbar 6/7 epidural space, the lateral head of gastrocnemius muscle. The CMAP was recorded from a needle electrode following stimulation by the proximal electrode. The SSAPs were recorded from the epidural electrode following stimulation by the proximal and distal electrodes. GC, lateral head of gastrocnemius muscle; FH, fibula head; SN, sciatic notch.

長距離は，それぞれ1群で0.4mm，2群で0.8mm，3群で2.0mm，4群で4.0mmとした．総延長30mmまで延長を行ない（図2），延長終了時に坐骨神経を使用して，電気生理学的検討，および組織学的検討を行なった．いずれも，対側の健常坐骨神経を対照とした．

Ⅱ．電気生理学的検討

延長終了時に，坐骨神経を坐骨切痕から腓骨小頭まで展開して，坐骨切痕部と腓骨小頭部に双極電極 UM2-5050（ユニークメデイカル，大阪），第6/7腰椎間部に硬膜外電極 UKG-100-5PM Double（ユニークメデイカル）を設置し，腓腹筋外側頭の種子骨近傍に単極電極を刺入した．刺激と計測は DISA 1500 EMG System 型筋電計（Dantec medical A/S, Skovlunde, Denmark）を使用し，坐骨切痕部刺激で腓腹筋外側頭導出の複合筋肉活動電位（compound muscle action potential, CMAP），および坐骨切痕部と腓骨小頭部各々の刺激による硬膜外導出の脊髄髄節活動電位（segmental spinal cord action potential, SSAP）の検討を行なった（図3）．

CMAP は，閾値の3倍の強さで，持続時間0.2msec，毎秒1回の矩形波による定電流刺激で4回加算し，単極で導出した．次に SSAP は，最大上刺激，持続時間0.05msec，毎秒10回の矩形波による定電流刺激で32回加算し，単極で導出した．いずれも室温24℃下で行ない，基準電極を，CMAP は膝蓋腱内に，SSAP は傍脊柱筋に設置し，波形の極性は第1相が陽性波になるように設定した．

1．手術操作の坐骨神経に与える影響

創外固定装着時の坐骨神経への影響をみるために，手術前後の CMAP, SSAP の波形変化を観察した（n=6）．

2．神経伸張率の検討

延長終了時に，大腿骨のレントゲンを撮影して，骨延長距離の計測を行なった．一方，坐骨神経は灌流固定後に摘出して，肉眼的観察を行ない，坐骨切痕部から腓骨小頭部までの神経長を計測した．以上の計測方法にしたがって健常坐骨神経と延長坐骨神経を比較し，神経延長距離を求めて，骨延長距離に対する相対的神経伸張率を算出した（n=23）．

3．CMAP の波形変化の検討

CMAP の全振幅・潜時を計測して，各実験群間での比較検討を行なった（n=16）．

4．SSAP の波形変化

SSAP の波形の変化を，坐骨切痕刺激，腓骨小頭刺激について各実験群で観察した（n=16）．

5．統計学的検定方法

電気生理学的検討で得られた数値は，すべて平均値±標準偏差（$\bar{x}$±SD）で表わした．多群間の平均値の差は，Bartlett 法により群間の等分散性を検定した．等分散性の場合は，一元配置分散分析後，Scheffé の多重比較法により検定した．非等分散性の場合は，Kruskal-Wallis の順位検定後，Hollander-Wolfe による多重比較法を用いた．$p<0.05$ を有意とした．

Ⅲ．組織学的検討

1．光学顕微鏡，電子顕微鏡による観察

塩酸ケタミン（三共）を筋肉内注射（40～50mg/kg）し，その後ペントバルビタール（大日本製薬）を静脈内投与（30～50mg/kg）して，深麻酔下にて開胸した．左心室より大動脈弓にカニューレを挿入して，2.5% グルタルアルデヒド-2% パラホルムアルデヒド-0.1M リン酸緩衝液（pH 7.3）で灌流固定した．オスミウム酸で後固定した後，カコジル緩衝液にて洗浄を行なった．エタノールで脱水後，エポン812包埋して切片作成用の試料とした．

1）神経横断薄切切片を作成後，トルイジンブルー染色を行ない，光学顕微鏡にて観察した（n=26）．

2）神経横断，および縦断超薄切切片を作成して，HS-8, H-500 型透過型電子顕微鏡（日立，東京）で観察した（n=16）．

2．軸索面積の計測

対照，および実験群の各々のトルイジンブルー染色光学顕微鏡切片より，坐骨神経中央部の腓骨神経領域の軸索面積を画像解析装置を使用して算出した．軸索面積のヒストグラムを作成し，各群の平均軸索面積を算出して比較を行なった．

3．コムギ胚芽凝集素－西洋ワサビペルオキシダーゼ（wheat germ agglutinin-horseradish peroxidase, WGA-HRP）法

延長終了時に，実験側，対照側の前脛骨筋を展開して，0.5% WGA-HRP（東洋紡，大阪）を試薬が筋腹全体に浸潤し，なおかつ漏出がないように200μl注入した[14)15)]．30時間後に2% パラホルムアルデヒド-リン酸緩衝液（pH 7.4）灌流固定を行ない，腰部脊髄神経を摘出して，20% シュ糖-0.1M リン酸緩衝液に入れて4℃で72時間保存した．猫を使用しての末梢神経刺激，あるいは損傷による染色体融解（chromatolysis）の実験では前脛骨筋の運動神経核は L6, 7 髄節レベルの脊髄前角やや後側方にあると報告されている[16)]．したがって，本実験でも L5 から S1 まで



Fig. 4. Normal and elongated sciatic nerves. The sciatic nerve between the sciatic notch and fibula head was effectively elongated about 3 cm, and the elongated nerve (E) was thinner macroscopically than that on the normal side (N).

脊髄を摘出して，ゼラチン包埋を行ない，脊髄前角領域の前額面縦断凍結切片 (40～60μm) を30枚作成した．テトラメチルベンジン (tetramethylbenzidine, TMB)[17]で反応させて，前脛骨筋の脊髄内運動神経核の局在を確認しながら，脊髄前角細胞の染色性を観察した (n=10)．また，脊髄支配の交差性の検討のために，前脛骨筋に片側性に注入を行なった (n=3)．

4．5-ブロモ-2'-デオキシウリジン (5-bromo-2'-deoxyuridine, BrdU) 法

BrdU はチミジン類似構造をもち，DNA 合成期であるS期の細胞に取り込まれる DNA 標識試薬である[18][19]．2群の家兎に対して，延長終了前後2日間，計4日間にわたり，1日1回 BrdU (Sigma, St. Louis, U.S.A) を 50mg/kg 耳介静脈より投与した．最終投与終了6時間後に 0.1% グルタルアルデヒド-4% パラホルムアルデヒド-0.1M リン酸緩衝液 (pH 7.3) で灌流固定を行い，延長坐骨神経を摘出してパラフィン包埋し，5μm の薄切片を作成後，キシレンにて脱パラフィンした．この標本に抗 BrdU モノクローナル抗体，ウサギ抗マウス抗体を結合させ，最後に四塩酸ジアミノベンチジン (diaminobenzidinetetradydrochloride, DAB) を反応させて BrdU の取り込まれている細胞核を発色させ，DNA 複製のS期にある細胞を確認した．本実験の対照は活発に細胞分裂を行っている胃の粘膜組織として，同一家兎で正常に BrdU がとりこまれていることを確認した．同時にヘマトキシリン－エオジン (HE) 染色も施行した (n=2)．

成　　績

Ⅰ．延長坐骨神経の肉眼的所見

延長終了後の坐骨神経は対照側に比べて肉眼的なゆるみが減少していた．1，2群では比較的緊張は少なかったが，3，4群では強い緊張がかかっており，坐骨神経の直径は細くなって坐骨切痕が支点となり，遠位に伸張されていた．坐骨神経は全長にわたりほぼ同等に伸張されており，極端に細くなっているような部位は認められなかった (図4)．本実験での大腿骨延長は平均 29.6±2.8mm (26.0～34.0mm) であり，大腿骨長の平均 31.2% の延長がなされていた (図5)．神経延長は平均 31.2±4.1mm (25.0～40.0mm) であり，大腿骨延長に対する相対的神経延長率は平均 105.8±13.3% (88.4～135.1%) であった．以上の計測結果より脚延長に対して神経伸張が有効になされていることが確認された．

Ⅱ．電気生理学的検討

術前，術後での CMAP, SSAP の波形に変化は認められず，手術操作が坐骨神経に与える影響はないと判断できた．

1．CMAP

1群は対照とほぼ同じ波形であったが，2，3，4群は徐々に振幅の減少が認められた (図6)．

CMAP の振幅は，対照波が 12.7±3.8mv に対して，1群が 7.3±1.9mv，2群が 9.5±3.9mv，3群が 4.2±1.5mv，4群が 0.3±0.5mv であり，統計学的に対照波に対して，3，4群で有

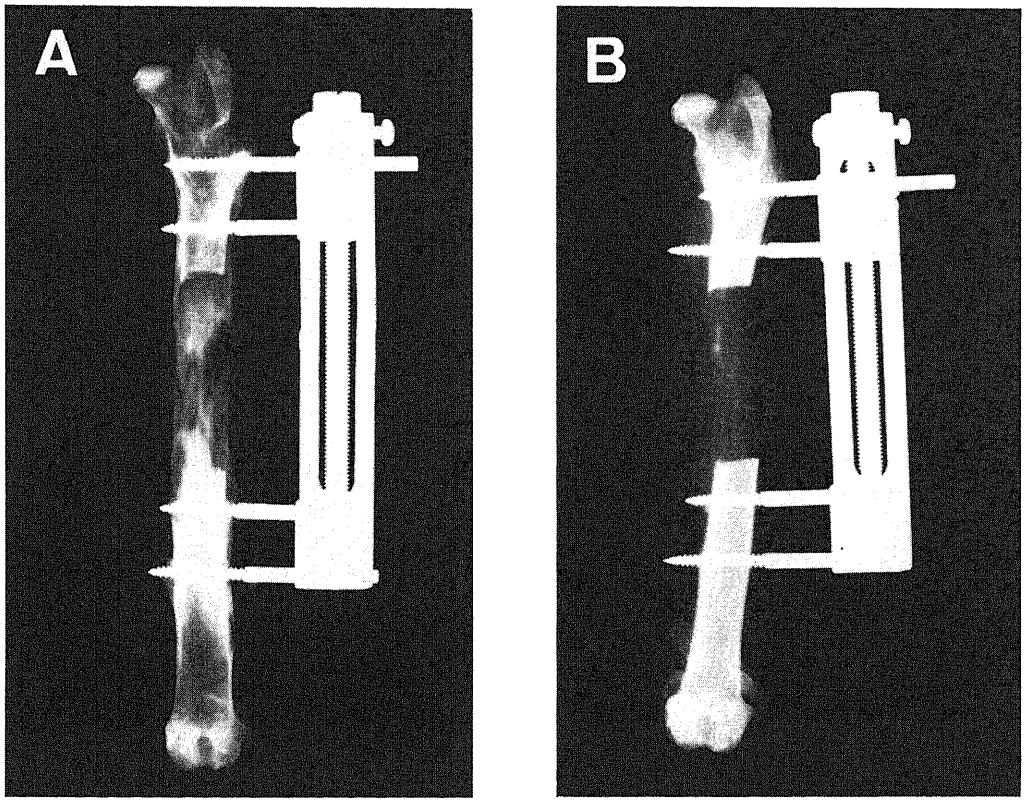

Fig. 5. Radiographs of a femur from a rabbit in group 2 (A) and a femur from a rabbit in group 3 (B). The femurs were elongated 3 cm. Callus formation was seen in the group 2 femurs, but not in those from group 3.

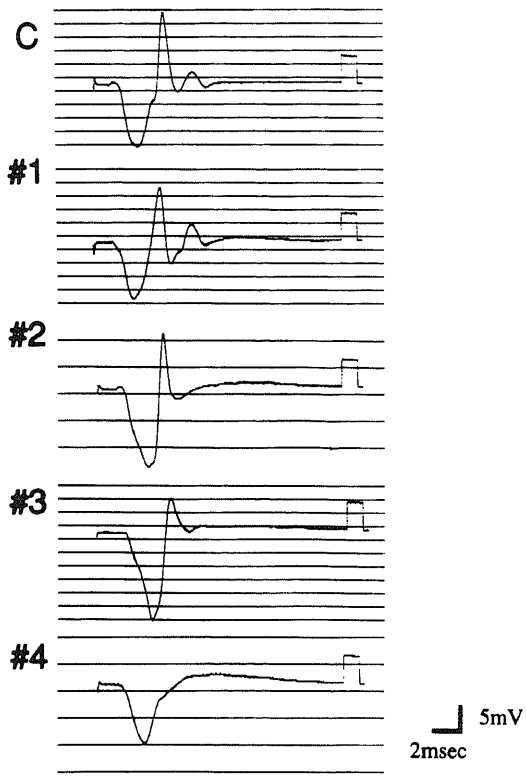

Fig. 6. Typical wave form patterns of the compound muscle action potential (CMAP). C, control; #, group number. The peak to peak amplitude became smaller and the latency became longer progressively from the control group to group 4.

Table 1. Compound muscle action potential (CMAP)

Group	Peak to peak amplitude (mv)	Latency (msec)
Control	21.0±4.2	1.11±0.11
1	15.8±4.3	1.58±0.15
2	18.8±6.1	1.70±0.14
3	13.3±5.2 *	2.00±0.23 **
4	11.8±3.0 *	2.00±0.08 **

Each value is presented as the mean±SD. The test for averages between different groups was carried out by one-way ANOVA with Scheffé's multiple comparison based on parametric dependent variables or by Kruskal-wallis one-way ANOVA with Hollander-Wolfe's test based on nonparametric dependent variables.
*, $p<0.01$ versus the control group; **, $p<0.05$ versus group 1.

Table 2. Segmental spinal cord action potential (SSAP)

Group	Number of rabbit		
	Normal[a]	Grade I	Grade II
1	3	1	0
2	2	2	0
3	1	2	1
4	0	2	2

The control group and group 1 rabbits had normal waves. The group 2 and 3 rabbits had grade I waves, while grade II waves were seen in the group 3 and 4 rabbits. a) Refer to Fig. 7.

意な低下を認めた ($p<0.01$).

CMAP の潜時は，対照群が平均 1.11±0.11msec に対して 1，2，3，4 群は各々平均 1.58±0.15, 1.70±0.14, 2.00±0.23, 2.00±0.08msec と遅延していた．1 群に対して 3，4 群は統計学的に有意な遅延を認めた ($p<0.05$) (表 1).

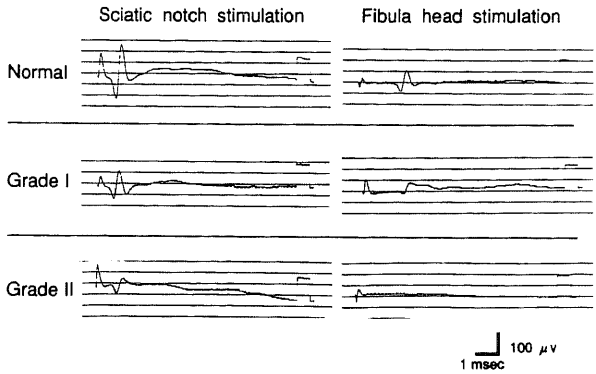

Fig. 7. Wave form pattern of the segmental spinal cord action potential (SSAP). The 3 types of wave forms after sciatic notch and fibula head stimulation are shown. Normal; the wave appears a few phasic spike waves during both the sciatic notch and fibula head stimulation. Grade I; the peak wave decreases and becomes flat, especially with fibula head stimulation. Grade II; the peak wave decreases and is smaller than grade I, and the wave disappears with fibula head stimulation.



Fig. 8. Light micrograph of a sciatic nerve from a group 4 rabbit. There was no detectable demyelination, fibrosis or endoneural edema. Scale bar indicates 30 μm.

2．SSAP

対照群では坐骨切痕，腓骨小頭いずれの刺激でも棘波が導出された（対照波）．対照波と比較して腓骨小頭部刺激で多相化しているものをⅠ度の障害，さらに腓骨小頭刺激で痕跡化して，坐骨切痕部刺激でも多相化しているものをⅡ度の障害とした（図7）．以上の定義に従って，導出波の分類を行なった．1群では対照波と同等波が導出され，2，3群では一部Ⅰ度の障害であった．しかし，4群ではⅡ度の障害まで及んでおり，延長速度の増加に伴い，障害程度，範囲の拡大が確認された（表2）．

Ⅲ．組織学的検討

1．光学顕微鏡，電子顕微鏡所見

光顕の縦断像では特に変化は認められなかったが，横断像で延長速度の増加に伴って，軸索の染色性は低下していた．すなわち，4群では，髄鞘は保たれているが軸索の萎縮が出現しており，そのために軸索が髄鞘から解離している所見が散見された．しかし，神経周膜の断裂・肥厚，神経内膜の線維化，神経内浮腫，脱髄性変化などは認められなかった（図8）．

軸索面積のヒストグラムでは，実験群は対照に比べて太い軸索が減少して，細い軸索の占める割合が多くなる傾向にあった．この変化は，延長速度が速い程著明に認められた（図9）．平均軸索面積は対照が 20.29μm^2 に対して，1群は 14.61μm^2，2群は 14.03μm^2，3群は 11.67μm^2，4群は 10.92μm^2 であり，平均軸索面積の減少は，対照に比べて実験群ではそれぞれ 28.0%, 30.9%, 42.5%, 46.2% であった（図10）．

電顕の横断像では，軸索の髄鞘からの解離が認められ，この変化はランヴィエ絞輪部に近い部分に多く見られる傾向にあった（図11）．電顕縦断像では，各群から同じ直径の神経線維を選

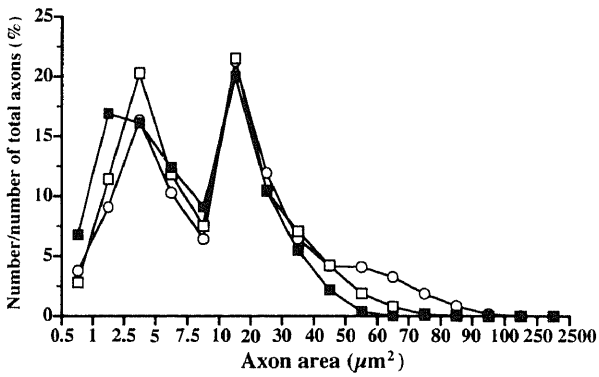

Fig. 9. Histogram of the axon areas on a peroneal nerve segment. ○, control group; □, group 2; ■, group 4. The axon areas, especially the large ones, decreased progressively from the control group to group 4 rabbits.

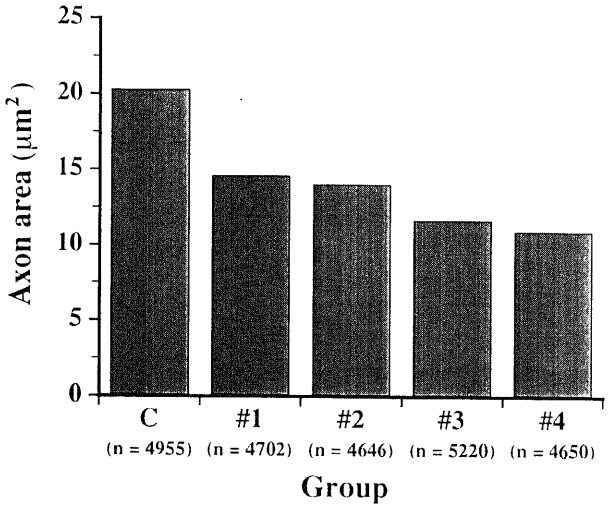

Fig. 10. Mean value of the axon area on a peroneal nerve segment. C, control group ; #, group number. The mean value of the axon area was reduced in all the elongation groups compared with the control group.

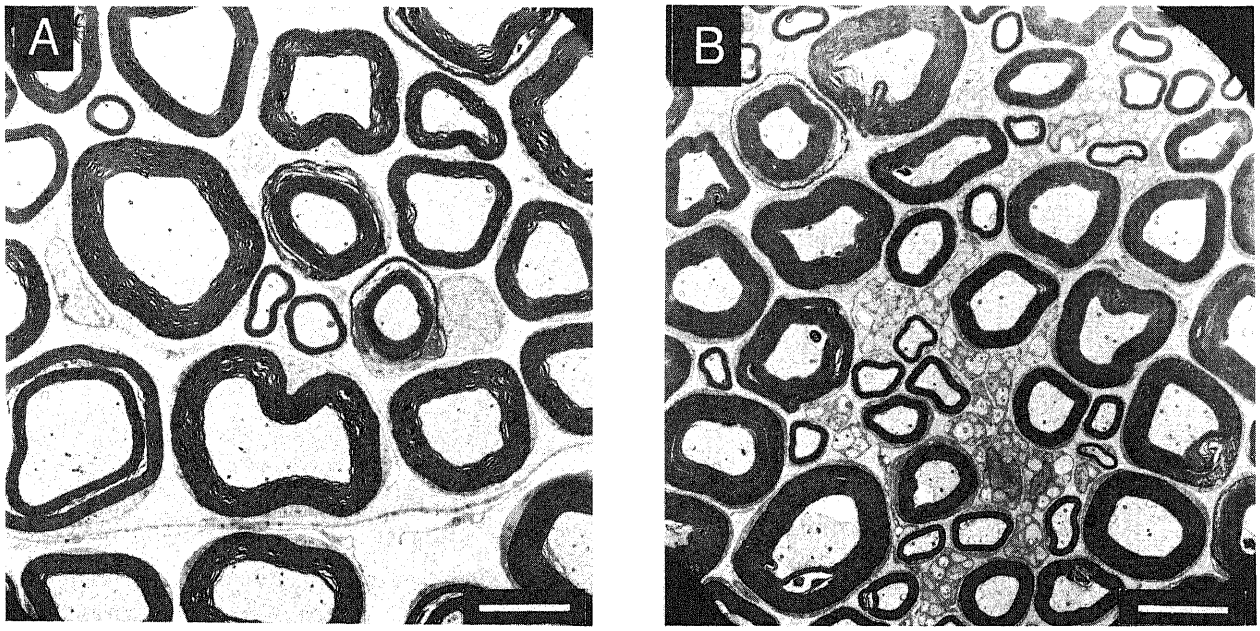

Fig. 11. Electron micrograph of a transverse section. (A) Control group. (B) Group 4. The axonal changes compared with a normal axon included atrophy, narrowing, and detachment from the myelin sheath. Scale bar indicates 10 μm.

び，ランヴィエ絞輪部を中心に比較検討を行なった．対照に比べて延長神経では，髄鞘の波状構造が消失して，ランヴィエ絞輪部の無髄鞘部分の延長が認められた．この変化は，1，2群においても認められた．しかし，3，4群では1，2群に比べて更に著明な変化が観察された．つまり，無髄鞘部分の軸索長が，3，4群では明らかに対照，1，2群より延長されており，傍絞輪部の髄鞘部分も対照が曲線を呈しているのに比べて，1群では曲線からやや直線に移行しており，4群では直線化していた（図12）．



Fig. 12. Electron micrograph of a longitudinal section. C, control group: #, group number. The nodes of Ranvier were elongated progressively from the control group to group 4. The paranodal myelin sheath shapes were round in the control group, and straight in the group 4. Scale bar indicates 10 μm.

2．WGA-HRP 法

片側性に注入したものは3匹とも片側性に脊髄前角運動神経核が染色され，腰椎レベルでの運動神経交差性がないことが確認された．今回の家兎の HRP 法による実験でも，Romanes の猫の報告[16]と同様に，前脛骨筋の運動神経核はすべて L6, L7 の髄節に認められ，対照側，および2群の実験側では WGA-HRP による運動神経核の染色が認められた．しかし，4群の実験側では染色細胞核は認められず，逆行性の軸索流の障害が確認された．また，3群の実験側でも，3羽中1羽が運動神経核の染色がなされず，延長神経が易損傷状態にある裏付けとなった（図13）．

3．BrdU 法

胃粘膜細胞の核は，BrdU 法による免疫染色で褐色に染色され，活発な細胞分裂が起こっていることが確認できた．一方，2群の延長坐骨神経シュワン細胞の核は染色されなかった（図14）．

考　　察

これまで末梢神経の急性神経伸張に関する実験的研究[20)~22)]は，多く報告されている．しかし，それらの急性実験は，牽引速度，力，方向，持続時間を変えたモデルで考察を行なっており，ゆっくりと時間をかけた慢性神経伸張時の神経についての基礎的な検討は十分なされていない[23]．末梢神経を緩徐に伸張させる方法として，ティッシュエクスパンダーを使用しての実験報告[24)~26)]はあるが，これは神経に圧迫や摩擦などの別の因子が加わり，純粋に伸張を検討するモデルとは言えない．Galardi[11], Young[27], 村島ら[28]は下腿延長中に臨床的に無症状であっても，神経伝導速度の低下，MNAP の振幅の低下，筋電図の異常が認められることを報告している．そこで，今回末梢神経の慢性伸張を検討するために，大腿骨を1日1回延長させ坐骨神経を伸張させるモデルを作成して，延長速度の違いにより末梢神経に与える影響について検討を行なった．

この実験では，創外固定装着時に坐骨神経の展開は行なわず，神経周囲の軟部組織の牽引に対する抵抗力[20]を温存した．したがって，神経上マーカーによる神経伸張率[29]は算出しなかった．実験を行なう上で重要なポイントは，創外固定装着時に神経に侵襲が加わらないこと，神経に十分な長さがあり電気生理学的評価が可能なことである．脛骨延長により脛骨神経を評価することも考えられるが，脛骨神経は脛骨に近接して走行しており，骨切り等の操作中に神経に接触する危険性もあり得る．一方，坐骨神経は大腿骨後方 2～3cm の筋間を走行しており，純粋に延長神経の機能を評価するモデルとしては，坐骨神経のほうが理想的といえる．しかし，家兎大腿骨を1日に 4mm 延長する場合には，延長に対する筋肉の抵抗が大きく，筋肉に壊死を生じ膿瘍を形成しやすく，感染の危険性が高いなどの欠点もあった．これらの点を創外固定器の強化，軽量化や，ハーフピンの正確な刺入による強固な固定，抗生物質を用いての洗浄などの手技の向上により解決した．また，手術直後より延長を開始せず，1週間の待機期間をおいたことも皮膚の状態が良くなり，感染を減少させることができた要因と考えられる．

家兎坐骨神経の慢性伸張実験では，延長速度の増加と共に，電気生理学的に CMAP の振幅の減少と潜時の遅延，SSAP の多相化，痕跡化が認めれた．家兎坐骨神経を伸張すると，坐骨

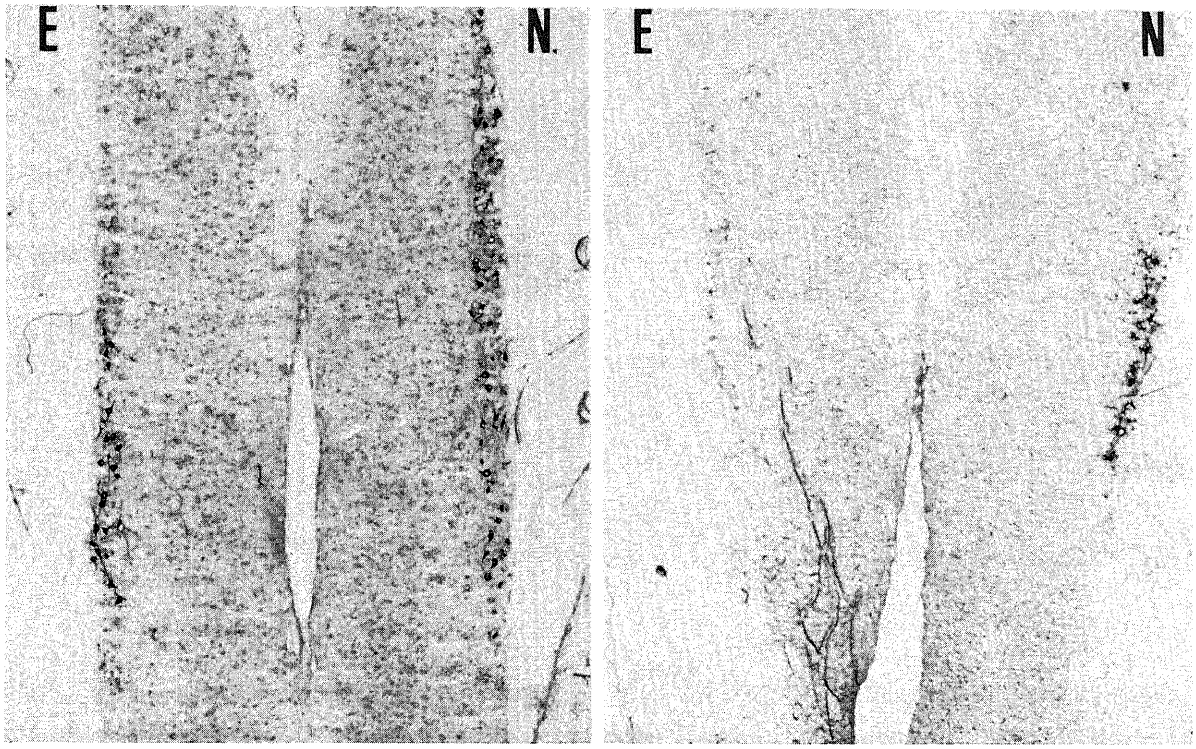

A B

Fig. 13. Photomicrograph of coronal sections through the L5-L7 segments of the rabbit. (A) Group 2. The motor nuclei were stained bilaterally. (B) Group 4. Only the normal side motor nuclei were stained. E, elongated side; N, normal side.

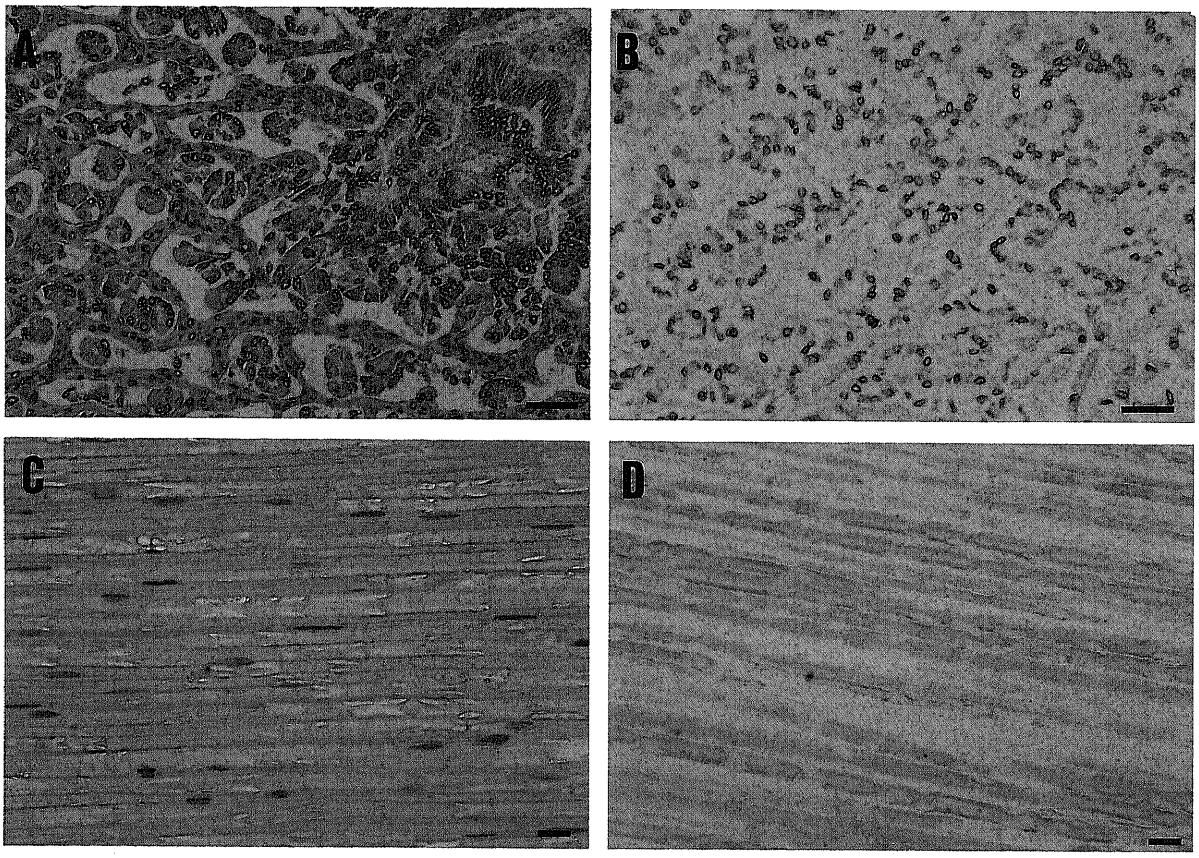

Fig. 14. Photomicrographs of stomach mucosal cells and a sciatic nerve. Bromodeoxyuridine (BrdU) was injected intravenously (50 mg/kg) into the group 2 rabbits every 2 days before and after the end of elongation. The stomach mucosa and sciatic nerve were excised and embedded in paraffin after perfusion, and stained with HE and BrdU. The stomach mucosal cells were stained with HE (A) and BrdU (B). The sciatic nerve were stained with only HE (C). BrdU labeled cells were not seen in the sciatic nerve (D). Scale ber indicates 100 μm.

切痕が支点となって遠位方向に延長されるが，2.0mm/日より速くすると延長部位より中枢側にも障害が認められた．この結果より延長速度を速めることで急性伸張実験[21]と同様に，より中枢にも障害が及び障害範囲が拡大することが判明した．更に4群ではSSAPの棘波が導出されず，脚延長に伴い高度な伝導障害に陥っていた．一方，0.8mm/日まではCMAP，およびSSAPの波形変化も少なく，安全に神経を延長できた．しかし，2.0mm/日以上の速度では，統計学的に有意にCMAPの振幅，潜時に電気生理学的障害が認められた．延長神経の機能評価を神経伝導速度でおこなっている論文もある[11][27]．しかし，末梢神経は伸張に伴い波状に走行していた神経線維束が直線化し，その後に神経線維そのものが伸張されるので[20][29]，骨延長量と神経延長量とは一致せず，正確に神経線維の延長距離の算定は不可能である．したがって，神経伝導速度自体の数字の信頼性はないと判断したため，今回は評価に用いなかった．

CMAPは誘発筋電図であり，この波形より運動神経成分の機能を評価できる．CMAPの波形の潜時の延長，振幅の減少は，軸索の変性に由来すると言われている[30]．一方，SSAPは脊髄後方硬膜外腔での記録であり，脊髄前方の活動を導出する可能性は極めて低く，導出波の起源は後根根糸および脊髄内一次求心性線維の可能性が高いとされている[31]．したがってSSAPは知覚神経成分の機能を反映していると考えられる．本実験では，SSAPの波形変化の方がCMAPの波形変化よりも先に出現していることから，末梢神経の慢性伸張障害は，知覚障害がまず出現し，次に運動障害が生じてくると考えられる．これは急性伸張損傷の際に，知覚障害が運動障害より先に生じ，小径神経線維が障害され易いという定説[32]に矛盾しない結果であった．

ヒトの末梢神経のランヴィエ絞輪の長さは1.0～2.0μmであるが[33]，長谷川[34]は視神経におけるランヴィエ絞輪の長さは，マウスでは0.68±0.23μm，ラットでは0.82±0.14μmであると報告している．本実験の家兎坐骨神経においても，対照群のランヴィエ絞輪の長さは約0.9μm前後のものが多く見られ，ほぼ同様の長さと考えられる．一方，1群では若干の延長は認められるものの，傍絞輪部の変化は少なかった．しかし4群ではランヴィエ絞輪の長さは6.0～8.0μmに延長されており，傍絞輪部の髄鞘の伸張像，つまり形態的に曲線から直線に変化している像も観察された．一般的にワーラー変性の早期には，軸索径が拡大して，傍絞輪部の髄鞘が軸索から遊離して脱髄変化をきたし，絞輪の延長を引き起こして伝導障害をきたすとされている[34]．しかし，3，4群では軸索径が拡大されておらず，傍絞輪部の終末ループと軸索膜の接合は保たれていた．したがって，3，4群で生じた伝導障害は，ワーラー変性早期の障害とは明らかに異なっている．また，絞輪間で伸張されている時でも，神経構成要素間での伸張形態には差異が生じている．つまり，神経構成要素は全体として一つの粘弾性体[35]として働くが，構成要素一つ一つはそれぞれ牽引に対して異なった抵抗力を示している[36]．このうち髄鞘と軸索は粘性体であり，伸張に対する抵抗力はほとんどないとされており，本モデルの組織的変化は神経構成体のうち髄鞘，軸索に変化が集中して見られた．つまり，慢性高速牽引の張力に対して神経上膜，周膜，内膜，結合組織は抵抗力があり，その弾性により24時間の持続時間内に張力を減じることができる．しかし，髄鞘と軸索は牽引に弱く，張力も徐々に増加して断面積の減少で対応することを余儀なくされる（図15）．このために，牽引によりまず髄鞘，軸索の障害が生じ，髄鞘と軸索の間でも牽引に対する抵抗力が異なるために，4群では髄鞘と軸索の解離が生じたと考えられる．延長速度が速くなれば張力も増加して，ラナヴィエ絞輪の延長と傍絞輪部の直線化が生じることになる（図16）．しかし，損傷は主に軸索の方に生じており，4群での延長側脊髄前角運動神経核のWGA-HRP染色性の低下，つまり逆行性軸索流の障害が生じていた．ワーラー変性が起こらない程度の軸索への損傷でも，繰り返し長時間におよべば機能的に非可逆性の変化が起こり得ることも予想された．ワーラー変性が生じないことから，形態的にはニューラプラキシア（neuraplaxia[37]），およびSunderlandの1度[38]の障害と考えられる．しかし，ニューラプラキシアで

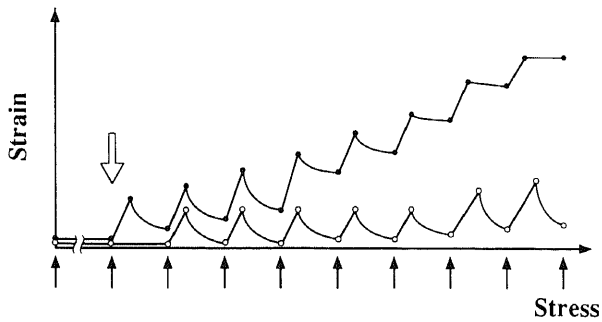

Fig. 15. Schema of the stress strain curve in each peripheral nerve component during chronic elongation. The black arrows represent the elongation timings. The white arrow indicates the disappearance of the nerve's wavy form structure. The perineurium, epineurium, endoneurium, and the connective tissue are able to decrease the strain force before the next elongation stress is loaded because of their elasticity; on the other hand, the myelin sheath and axon increase the strain force gradually because of their viscosity. ●, myelin sheath, and axon; ○, perineurium, epineurium, endoneurium, and connective tissue.

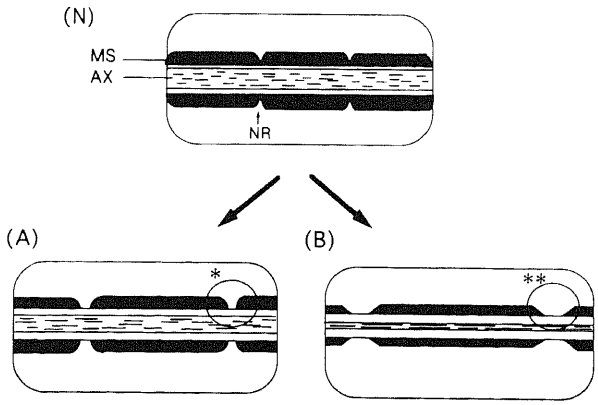

Fig. 16. Schema of chronic peripheral nerve elongation. (A) During slow elongation. The nerve fibers adapt to elongation by reducing their size and undergo mild nodal elongation. (B) During rapid elongation. The nodal elongation and reduction in nerve fiber size are even more pronounced. (N) Normal nerve. *, The shape of the paranode is still round. **, The paranode becomes straight. MS, myelin sheath; AX, axon; NR, node of Ranvier.

あれば早期に回復するはずであり，延長後に時間をおいたモデルの実験が今後必要と考えられる．

ヒトの絞輪間距離は 0.1mm～1.8mm，平均 1.0mm 前後であり，神経線維の直径にほぼ正比例している．絞輪間が延長されるということは，シュワン細胞が分裂，増殖しない限り，シュワン細胞体が延長していることになる．末梢神経は発生段階で絞輪数が決定されており，神経の節数は発育の途中で変化しない[32]．したがって，シュワン細胞はワーラー変性時，つまり神経断裂時には分裂増殖するが，ワーラー変性が生じない場合は，分裂増殖を行なわないはずである．神経の延長についても，絞輪間が延長され，節数には変化がないと予想される．本研究では，坐骨神経が電気生理学的に機能が温存されている2群を用いて，BrdU 投与によるシュワン細胞の分裂増殖について検討した．細胞周期の G1, S, G2, M 期は約18時間程度であり，延長期間中にシュワン細胞が分裂増殖するならば，延長終了前後2日間で標識される細胞が認められると考えられる．対照の胃粘膜では BrdU を取りこんだ陽性細胞は確認されたが，延長坐骨神経には陽性細胞は認められなかった．したがって，慢性伸張においては，末梢神経の機能が温存されている範囲内ではシュワン細胞の分裂増殖はないと判断され，神経の延長は絞輪間の延長，すなわちシュワン細胞体の延長で適応していると考えられた．

電気生理学的伝導障害を組織学的に検討すると，ランヴィエ絞輪の延長，傍絞輪部の直線化，軸索面積の減少，軸索の髄鞘からの解離，軸索流の低下として認められた．3，4群では電気生理学的に大きな変化が認められ，組織学的変化も著明であった．1，2群では電気生理学的にはほとんど変化はなかったが，組織学的にはランヴィエ絞輪の若干の延長，傍絞輪部の髄鞘の曲線から直線への形態変化，および平均軸索面積の減少が認められた．したがって，臨床的に無症状でも，脚延長中の神経には形態的変化が生じており，障害の生じる可能性を十分考える必要があると推論した．また脚延長の際には，先の電気生理学的検討の結果から，まず知覚鈍麻・知覚過敏・シビレ等の知覚神経障害の出現に注意をはらうべきであると考えた．

慢性伸張の末梢神経障害のメカニズムは，単に牽引損傷だけではない．牽引によって生じた末梢神経の易刺激性の状態に，股関節・膝関節[39]の運動が加わることにより，神経がさらに障害される可能性がある．坐骨切痕のように解剖学的に支点となる部分があることも，末梢神経障害の増悪因子と考えられる．一方，伸張に伴って上昇する神経内圧が，神経幹内の微小血流に及ぼす障害も考慮すべきである．

これまで急性の伸張実験では，神経長の 6% から 10% の伸張により障害が生じると言われてきた[21][22]．そのメカニズムは，阻血性変化が主に関与していると考えられている．長谷川[40]は，本実験と同様に創外固定を用いての家兎大腿骨の急性延長実験を行なっているが，その報告によると，大腿骨の 20% 延長時には，機能的に高度な障害をきたし，組織学的に阻血による神経血液関門の破綻とワーラー変性を認めたという．宇賀治[41]は，電気分解水素クリアランス法を用いて末梢神経急性伸張時の血流量を測定し，末梢神経が延び率で 10% 以上の牽引状態が持続すれば，神経幹内の阻血のみでもワーラー変性が生じると報告している．また Lundborg ら[29]は，神経の延長を行ない神経内圧の上昇に伴う血行動態を調べたところ，神経全長の平均 8% 延長で神経幹内の静脈の鬱滞を認め，さらに平均 15% の延長で細動脈と毛細血管の閉塞による血流停止を認めたことを報告している．本モデルのような緩徐な伸張速度では，細静脈の閉塞が先に生じ，さらに伸張が進むと細動脈，毛細血管とが閉塞されていくと考えられる．しかし，今回の実験モデルでは，組織学的にワーラー変性を認めず，神経内浮腫がないことから静脈鬱滞の所見もないと判断された．以上の結果より，慢性神経伸張においては末梢神経内の栄養血管も伸張適応していくものと考えられ，神経幹内の血流低下は当然あると思われるが，それは組織学的変化が出現しない程度であったと予想された．

末梢神経伸張損傷の損傷程度に影響する要因として，伸張率[36]・伸張持続時間[40]～[42]，張力[43]，伸張速度[44]がある．慢性神経伸張の特徴は，伸張速度が緩徐で，伸張の持続が長時間に及ぶことである．伸張速度が速いと神経にかかる張力が増加して，シュワン細胞体の延長のみで適応できず，ランヴィエ絞輪の延長が生じ，これが機能障害の要因の一つになっていた．つまり，先に述べたように末梢神経は材料力学的には粘弾性体[35]である．末梢神経にかかる張力が増加して弾性限界を超えると元の長さに戻ろうとする弾性が消失し，末梢神経は粘性体に変化して[43]，非可逆性の損傷をきたすと考えられる．末梢神経の弾性限界は Sunderland らによれば，屍体の正中神経では神経長の 20%[44]で，また解剖学的損傷は 30%[44]で生じるとされている．Haftek は，家兎坐骨神経の弾性限界は神経長の 69.3%[36]，神経断裂は 73.3%[36]としている．しかし，これらの報告は，牽引の方法，神経の種類，評価方法が異なることにより数値に大きな差異が認められる．また，牽引に対する抵抗力も，Sunderland らは神経周膜[44]，Haftek は神経上膜にあるとしているが[36]が一定の説はない[20][43]．本モデルでは，大腿骨長の 30% の延長を行なったが，ワーラー変性の所見は認めず，神経構成要素全体としては弾性限界範囲内の伸張であったと考えられる．

家兎坐骨神経では 0.8mm/日の延長速度で 3cm は安全に延長可能であったが，この結果よりヒトの脚延長時における至適速度を推測してみたい．神経自体の強度，弾性度はヒト，各種動物間で，あるいは同じヒトの中でも神経の種類により異なるが[44][45]，ヒトでも家兎でもシュワン細胞一つの長さはほぼ同じであるとの報告[33]に基づいて比較することは可能であろう．たとえば，ヒト大腿骨が家兎大腿骨の約5倍の長さとすると，ヒト雑骨神経中の神経線維1本には家兎坐骨神経の約5倍のシュワン細胞が存在すると考えられる．そしてシュワン細胞の伸張能力が同じであると仮定するならば，約5倍の延長予備能が存在することになり，家兎で 0.8mm/日が安全域とすると，ヒト坐骨神経において約 4mm/日の延長速度までは安全であると推察される．しかし，神経内の血流や神経強度，神経外組織の抵抗などを全く無視した計算であるので，臨床的には延長中の神経症状の有無の確認が重要であることを最後に強調したい．

結　　論

家兎大腿骨の延長を行ない，坐骨神経を慢性伸張させるモデルを作成した．本実験モデルで電気生理学的，組織学的検討を行ない，以下の結論を得た．

1．家兎坐骨神経の慢性伸張では，延長速度が 0.8mm/日により，3cm (大腿骨長の平均 31.2%) の延長を電気生理学的に安全に行なうことが可能であった．

2．慢性延長速度の増加にともない，坐骨切痕より遠位側で，主に坐骨神経の知覚線維が障害を受け，次に運動線維が障害を受けた．高速度伸張群では，延長部位より近位にも坐骨神経障害がおよんでおり，障害範囲の拡大，程度の増加が認められた．

3．0.8mm/日以下の延長速度の伸張では，シュワン細胞体が伸張に適応し，軸索の断面積が減少することで機能を保持していた．

4．2.0mm/日以上の延長速度により神経張力が強くなると，ランヴィエ絞輪，傍絞輪部の伸張が認められた．また，軸索と髄鞘の弾性の違いによりこの両者間に解離が生じ，同時に軸索の断面積はさらに減少して，軸索流の障害も生じた．しかし，高度伝導障害に陥った坐骨神経も含め，本研究ではワーラー変性の所見は認めなかった．

5．脚延長中には末梢神経障害の発生予防，特に早期における知覚障害の観察が重要と考えられた．

謝　　辞

稿を終えるにあたり，御指導，御校閲を承りました恩師富田勝郎教授に深甚の意を表します．また直接実験の御指導を賜りました金沢大学第2解剖学教室，田中重徳教授，金沢大学整形外科学教室，池田和夫助手，ならびに多大なる御協力を戴きました金沢大学第3解剖学教室，森泉哲次助教授，金沢大学第2解剖学教室，守屋　円助手に深謝致します．さらに，統計学的処理について御指導を頂きました金沢大学医学部衛生学教室橋本和夫名誉教授に深謝致します．最後に本実験を遂行するにあたり，御協力賜りました湯上　博文部技官，ならびに田畑繁之文部技官に感謝の意を表します．

なお，本論文の要旨の一部は第36回日本手の外科学会（1993，札幌），第8回日本整形外科基礎学術集会（1993，松本），The 40th Annual Meeting of Orthopaedic Research Society (1994, New Orleans) において発表した．

また，本研究は平成6年度科学研究費補助金（奨励研究B）の援助をうけた研究である．

文　　献

1） **青柳孝一**：大腿即時延長術－その特徴と適応．整・災害，**32**，1045-1054 (1989).

2） **De Bastiani, G., Aldegheri, R., Renzi-Brivio, L. & Trivella, G.**: Limb lengthening by callus distraction (Callotasis). J. Pediatr. Orthop., **7**, 129-134 (1987).

3） **Ilizarov, G. A.**: The main principles of transosseous compression and distraction osteosynthesis. Ortop. Travmatol. Protez., **11**, 7-15 (1971).

4） **安井夏生**：Achondroplasia 症に対する両下肢延長術．手術，**43**，1589-1597 (1989).

5） **中村隆二郎**：中手骨短縮症に対する Callotasis 法の経験．別冊整形外科，**19**，140-143 (1991).

6） **土屋弘行，富田勝郎**：広範囲脛骨欠損に対する Segmental Bone Transport を用いた治療法．整形外科 Mook，増刊 **2-F**，135-139 (1993).

7） **中島育昌**：骨腫瘍例に対する Orthofix 創外固定器による脚延長術の経験．別冊整形外科，**19**，120-123 (1991).

8） **Paley, D.**: Current technique of limb lengthening. J. Pediatr. Orthop., **8**, 73-92 (1988).

9） **Faber, F. W. M., Keessen, W. & Van Roermund, P. M.**: Complications of leg lengthening. Acta Orthop. Scand., **62**, 327-332 (1991).

10） **Atar, D., Lehman, W. B., Grant, A. D., Strongwater, A., Frankel, V. & Golyakhovsky, V.**: Treatment of complex limb deformities in children with the Ilizarov technique. Orthop., **14**, 961-967 (1991).

11） **Galardi, G., Comi, G., Lozza, L., Marchettini, P., Novarina, M., Facchini, R. & Paronzini, A.**: Peripheral nerve damage during limb lengthening. J. Bone Joint Surg., **72-B**, 121-124 (1990).

12） **安井夏生，柑本晴夫，松田繁三，大野博史，下村　裕**：仮骨延長法による脚延長．骨・関節・靱帯，**3**，1071-1076 (1990).

13） **西尾昭彦**：末梢神経の伸展性損傷に関する実験的研究．医学研究，**36**，172-183 (1966).

14） **Mizuno, N., Konishi, A. & Sato, M.**: Localization of masticatory motoneurons in the cat and rat by means of retrograde axonal transport of horseradish peroxidase. J. comp. Neurol., **164**, 105-116 (1975).

15） **Sato, M., Mizuno, N. & Konishi, A.**: Postnatal differentiation of cell body volumes of spinal motoneurons innervating slow-twitch and fast-twitch muscles. J. comp. Neurol., **175**, 27-36 (1977).

16） **Romanes, G. J.**: The motor cell columns of the lumbo-sacral spinal cord of the cat. J. Comp. Neurol., **94**, 313-363 (1951).

17） **Mesulam, M. -M.**: Tetramethyl benzidine for horseradish peroxidase neurohistochemistry: A non-carcinogenic blue reactionproduct with superior sensitivity for visualizing neural afferents and efferents. J. Histochem. Cytochem., **26**, 106-117 (1978).

18） **Nagashima, T. & Hoshino, T.**: Rapid detection of S-phase cells by anti-bromodeoxyuridine monoclonal antibody in 9L brain tumor cells in vitro and situ. Acta Neuropathol. (Berl), **66**, 12-17 (1985).

19） **Dolbeare, F., Gratzner, H., Pallavicini, M. G. & Gray, J. W.**: Flow cytometric measurement of total DNA content and incorporated bromodeoxyuridine. Proc. Natl. Acad. Sci. USA, **80**, 5573-5577 (1983).

20） **天谷信二郎**：末梢神経牽引損傷に関する実験的研究－生体内牽引による神経外抵抗因子について．中部整災誌，**28**，2199-2210 (1985).

21） **土居宗算**：末梢神経伸張損傷に関する実験的研究－電気生理学的変化と形態学的変化について．日手会誌，**6**，1041-1052 (1990).

22） **山田　均**：家兎坐骨神経の伸張と伸張還元における電気生理学的ならびに形態学的変化に関する研究．日整会誌，**61**，217-231 (1987).

23） **廣島和夫**：脚延長の基礎．日整会誌，**63**，593-605 (1989).

24） **Milner, R. H. & Wilkins, P. R.**: The recovery of peripheral nerves following tissue expansion. J. Hand Surg., **17B**, 78-85 (1992).

25） **Hall, G. D., Van Way, C. W., Tau Kung, F. & Compton-Allen, M.**: Peripheral nerve elongation with tisse expansion techniques. J. Trauma, **34**, 401-405 (1993).

26） **Wood, R. J., Adson, M. H., Van Beek, A. L., Peltier, G. L., Zubkoff, M. M. & Bubrick, M. P.**:

Controlled expansion of peripheral nerves: Comparison of nerve grafting and nerve expansion/repair for canine sciatic nerve defects. J. Trauma, **31**, 686-690 (1991).

27) **Young, N. L., Davis, R. J., Bell, D. F. & Redmond, D. M.**: Electromyographic and nerve conduction changes after tibial lengthening by the Ilizarov method. J. Pediatr. Orthop., **13**, 473-477 (1993).

28) **村島隆太郎，黒川高秀，長野 昭，松下 隆，堀中 晋，大和田豊**：下腿脚延長中の運動神経伝導速度の変化．日本創外固定研究会誌，**2**, 117 (1991).

29) **Lundborg, G. & Rydevik, B.**: Effects of stretching the tibial nerve of the rabbit. J. Bone Joint Surg., **55-B**, 390-401 (1973).

30) **Kimura, J.**: Nerve conduction studies and electromyography. *In* P. J. Dyck & P. K. Thomas (eds.), Peripheral Neuropathy, 3rd ed., p 598-644, Saunders, Philadelphia, 1983.

31) **小林正之**：末梢神経刺激法による頸部脊髄誘発電位の起源と臨床的意義に関する研究ーその１：臨床例．日整会誌，**59**, 27-38 (1985).

32) **Sunderland, S.**: Nerve and Nerve Injuries, 2nd ed., p 3-30, Churchill Livingstone, Edinburgh London, 1978.

33) **Shepherd, M. G.**: neurobiology, Oxford University Prees, New York, 1988. 山元大輔（訳）：ニューロバイオロジー，第２版，33-54 頁，学会出版センター，東京，1990.

34) **長谷川光広**：ワーラー変性早期におけるランヴィエ絞輪および傍絞輪の超薄構造変化ー超薄切片および凍結割断レプリカによる研究．十全医会誌，**98**, 257-277 (1989).

35) **Wall, E. J., Kwan, M. K., Rydevik, B. L., Woo, S. L- Y. & Garfin, S. R.**: Stress relaxation of a peripheral nerve. J. Hand Surg., **16A**, 859-863 (1991).

36) **Haftek, J.**: Stretch injury of peripheral nerve-acute effects of stretching on rabbit nerve. J. Bone Joint Surg., **52-B**, 354-365 (1970).

37) **Seddon, H. J.**: Three types of nerve injury. Brain. **66**, 237-288 (1943).

38) **Sunderland, S.**: Nerve and Nerve Injuries, 2nd ed., p 133-141, Churchill Livingstone, Edinburgh London, 1978.

39) **Zoech, G., Reihsner, R., Beer, R. & Millesi, H.**: Stress and strain in peripheral nerves. Neuro-Orthop., **10**, 73-82 (1991).

40) **長谷川利雄**：末梢神経伸張損傷に関する実験的研究．日整会誌，**66**, 1184-1193 (1992).

41) **宇賀治行雄**：末梢神経牽引による神経内血流動態に関する実験的研究ー電気分解式水素クリアランス法による血流量の測定．十全医会誌，**96**, 599-612 (1987).

42) **石津恒彦**：末梢神経伸張損傷に関する実験的研究ー伸張神経支配筋の機能的変化について．日手会誌，**9**, 977-985 (1993).

43) **Kendall, J. P., Stokes, I. A. F., O'Hara, J. P. & Dickson, R. A.**: Tension and creep phenomena in peripheral nerve. Acta Orthop. Scand., **50**, 721-725 (1979).

44) **Sunderland, S. & Bradley, K. C.**: Stress-strain phenomena in human peripheral nerve trunks. Brain, **84**, 102-119 (1961).

45) **岡本知蔵**：人および動物の末梢神経組織の強度に関する研究．京府医大誌，**58**, 1007-1029 (1955).

Experimental Study of Peripheral Nerve Injury during Incremental Nerve Elongation Using the Rabbit Sciatic Nerve

Yutaka Morishita, Department of Orthopaedic Surgery, School of Medicine, Kanazawa University, Kanazawa 920

J. Juzen Med Soc., **103**, 857－869 (1994)

Key words peripheral nerve injury, limb lengthening, elongation

Abstract

The purpose of this study was to clarify the mechanism of peripheral nerve injury during incremental nerve elongation. Rabbit femurs were gradually stretched 3.0 cm in increments of 0.4 mm/day (group 1), 0.8 mm/day (group 2), 2.0 mm/day (group 3), and 4.0 mm/day (group 4), using our own external lengthener. The femurs were elongated 31.2% of their initial lengths. At the end of the elongation, the sciatic nerves were evaluated. Electrophysiologically, the peak to peak amplitude of the compound muscle action potential (CMAP) became smaller progressively from the control group to group 4, respectively. The latency of the CMAP became longer progressively from the control group to group 4, respectively. The wave form of the segmental spinal cord action potential (SSAP) became polyphasic and scanty as the elongation rate increased. Rapid elongation damaged not only the elongated region but also the proximal region of the nerve. Histologically, the axon became atrophic, narrower, and detached from the myelin sheath. Demyelination, fibrosis and endoneural edema did not occur. In the electron micrographs of longitudinal sections, Ranvier's node was elongated and the paranode became straight in rabbits in groups 3 and 4. When wheat germ agglutinin-horseradish peroxidase (WGA-HRP) was injected into the tibialis anterior muscle, the lumbar spinal motor nuclei of only the normal side were stained in the group 4 rabbits. Bromodeoxyuridine (BrdU) was also injected intravenously into the group 2 rabbits. In the elongated sciatic nerves, the nuclei of the Schwann cells were not stained. The nerve injury from gradual elongation progressed as follows. During the early phase, the nerve length adapts by the straightening of the wavy form of the funiculus. During the next phase of elongation, nerve function is maintained by the elongation of Schwann cell bodies, and not by their division, causing the nerve fibers to become thinner. Thereafter, the nerve length cannot adapt any more, and Ranvier's nodes and the internodes become elongated, followed by the dissociation of axons from their myelin sheaths. These changes result in conduction blocks and a disturbance in retrograde axonal transport. Most importantly, there is no Wallerian degeneration during nerve elongation even if it is elongated up to 4.0 mm/day. Although there was no Wallerian degeneration, there was complete conduction block, and no retrograde axonal flow in the 4.0 mm/day group. In contrast to the 4.0 mm/day group, there were no conduction blocks or histologic changes in the 0.8 mm/day group.