

Pathologic and Hemodynamic Study in a New Model of Femoral Head Necrosis

メタデータ	言語: jpn 出版者: 公開日: 2017-10-04 キーワード (Ja): キーワード (En): 作成者: メールアドレス: 所属:
URL	http://hdl.handle.net/2297/8452

大腿骨頭壊死モデルにおける病理組織学的 および血行動態的検討

金沢大学医学部整形外科科学講座 (主任: 富田勝郎教授)

西 野 暢

大腿骨頭壊死症の病因はいまだ不明である。その病因が不明である大きな要因の一つとして、大腿骨頭壊死症の適当なモデルが確立されていないことが考えられる。本研究において、大腿骨頭部の骨髓腔を温存し、より臨床に類似した大腿骨頭壊死モデルの作成を目的に、成熟イヌを股関節脱臼単独群 (A群)、内外側大腿回旋動脈結紮単独群 (B群)、脱臼+動脈結紮群 (C群) の3群に分け2週および4週で病理組織学的検討を行った。病理組織学的検討では、A群およびB群には骨壊死は認められなかったが、股関節脱臼に内外側大腿回旋動脈結紮を加えたC群では、2週の時点では10頭中8頭 (80%) に、4週の時点でも10頭中8頭 (80%) に骨壊死を認めた。その壊死領域の分布および線維性組織、添加骨形成等の修復像は臨床の大腿骨頭壊死症で見られる病理像と同様であり、このモデルは臨床にかなり類似した大腿骨頭壊死モデルと考えられた。また、脱臼+動脈結紮群に対して核磁気共鳴画像 (magnetic resonance imaging, MRI) を用いて検討を行ったところ、5頭中3頭で大腿骨頭において骨壊死像をMRIで画像として捉えることができた。脱臼および血管結紮が大腿骨頭血流にどの程度影響を与えるかを定量的に評価するため成熟イヌ10頭を用いて大腿骨頭血流測定を行った。脱臼前の血流量は $78.8 \pm 19.7 \text{ ml/min/100ml}$ (平均±標準偏差) であった。股関節後方脱臼単独の場合大腿骨頭血流量は $32.1 \pm 15.4 \text{ ml/min/100ml}$ と正常の40.7%に減少したが、股関節後方脱臼に内外側大腿回旋動脈結紮を加えた場合には大腿骨頭血流量は $11.6 \pm 10.3 \text{ ml/min/100ml}$ と正常の14.7%と著明に減少した。血流測定結果より病理所見を検討すると、骨壊死発生のためには大腿骨頭血流量が正常の約20%以下に減少することが必要と考えられた。

Key words avascular necrosis, femoral head, blood flow, magnetic resonance imaging

大腿骨頭壊死症については1880年 König¹⁾の発表以来、その臨床報告およびその原因に関して多くの研究、議論がなされており、現在ではそれが阻血により発症することはかなりコンセンサスの得られているところである。しかし、その阻血の原因に関してはいまだに不明であり、推論の域を出ていない。疾患の原因解明のためには実験モデルの確立が不可欠であり、また、臨床に類似した疾患モデルが確立できれば、疾患の予防法、治療法の開発にも非常に有利となる。これまでに液体窒素を大腿骨頭に直接接触させ骨壊死を作成する冷凍壊死モデル²⁾、大腿骨頭部の骨髓及び骨外の血行遮断による大腿骨頭部骨折の壊死モデル³⁻⁷⁾等が報告されている。しかし、これらは生体内では起こりえない非臨床的負荷や、頸部の骨髓腔に手を加えた骨壊死であり、臨床の大腿骨頭壊死症に類似したモデルとは言えない。より臨床的な大腿骨頭壊死モデルを作成するためには、大腿骨頭に非臨床的な負荷を加えず、且つ大腿骨頭部の骨髓腔を温存したまま大腿骨頭に壊死を発生させることが重要であるが、これまでにこの条件を満たした大腿骨頭壊死モデルについての報告はない。今回、大腿骨頭部の骨髓腔を温存し、より臨床に類似した大腿骨頭壊死モデルの作成を目的に実験を行った。

また、特発性大腿骨頭壊死症の診断における核磁気共鳴画像

(magnetic resonance imaging, MRI) の感受性および特異性は他の画像診断と比べ非常に優れ、大腿骨頭壊死症の診断にMRIは必要不可欠なものとなっている⁸⁻¹⁵⁾。MRIは組織の質的变化を敏感に且つ正確に捉える能力に優れており、阻血後早期の壊死のMRIを検討することは骨壊死の病因または発生メカニズムを探る上で重要と思われる。現在、腎移植、全身性エリテマトーデス (systemic lupus erythematosus, SLE) などに随伴する特発性大腿骨頭壊死症¹⁶⁾、また阻血時期が明らかである外傷性大腿骨頭壊死症の臨床での早期MRIの検討が盛んに行われている¹⁷⁾。しかし、実験動物で大腿骨頭において画像として壊死像をMRIで捉えたという報告はなく、今回の骨壊死モデルを用いてMRIの検討を行った。

これまでに辻¹⁸⁾、藤田ら¹⁹⁾が行ってきた成熟イヌを用いての急性実験で、内外側大腿回旋動脈の結紮だけでは骨頭血流量は約半分程度までしか減少しないが、頸部骨髓を介する血行の遮断を追加することにより初めて血流量が著明に減少することが証明されている。つまり、阻血性大腿骨頭壊死発生のためには、骨外血行の障害だけではなく、頸部の骨髓を介する血行の障害が必要である。今回の骨壊死モデル作成における処置がどの程度大腿骨頭血行に障害を及ぼしているのか、また逆にどの程度の血流低下によって骨壊死が発生するのかを定量的に評価

平成5年4月22日受付, 平成5年5月20日受理

Abbreviations: HE, hematoxylin-eosin; MRI, magnetic resonance imaging; SLE, systemic lupus erythematosus; TE, time of echo; TR, time of repetition

するため大腿骨頭血流測定を施行した。

対象および方法

Ⅰ. 実験動物

体重 8~12Kg の雑種成熟イヌを用いて実験を行った。大腿骨頭壊死モデルの病理学的検討 (慢性実験) に40頭 (実験1), MRI の検討に5頭 (実験2), 大腿骨頭血流測定 (急性実験) に10頭 (実験3) を用いた。

Ⅱ. 実験方法

1. 手術手技

麻酔は塩酸ケタミン (三共製薬, 東京) 25mg/kg の筋注にて導入後, ペントバルビタール (大日本製薬, 大阪) の腹腔内投与 (5mg/kg/hr) にて維持を行った。股関節外側にて大転子上に皮切を加え, 大腿二頭筋を後方に排し, 浅殿筋, 中殿筋, および深殿筋を大転子付着部で切離, 翻転し関節包に達する。これに約 1cm の切開を加え股関節を展開し, 大腿骨頭を後方へ脱臼させ頸椎用スプレッダーを用い脱臼位の保持を行なった。円靭帯は切離し, 脱臼の程度は1骨頭半と一定とした (図1)。また, 大腿骨頭血流は股関節を後方へ脱臼させることにより低下するが, 当教室の川北²⁰⁾の実験で, 股関節脱臼により減少した大腿骨頭血流量は6時間程度脱臼を維持させても整復後速やかに回復してしまうが, 9時間脱臼を維持させた場合には整復後も血流の回復が不良であることが確認されており, 今回のモデルにおいては脱臼時間を9時間とした。血管結紮群における血管の処置であるが, 外側大腿回旋動静脈は腸腰筋の浅層を, また内側大腿回旋動静脈は腸腰筋の深層をそれぞれ走行しており, この両動静脈を結紮, 切離した (図2, 3)。

2. 実験1

ここでは大腿骨頭部の骨髓腔を温存し, より臨床に類似した大腿骨頭壊死モデルを作成するため, 股関節を後方へ脱臼させ, 脱臼を9時間維持する股関節脱臼単独群, 内外側大腿回旋動静脈を結紮, 切離する血管結紮単独群, および股関節後方脱臼の9時間維持に加え, 内外側大腿回旋動静脈を結紮, 切離する股関節脱臼+血管結紮群の3群において処置後2週および4

週で, レントゲン学的検討, 病理組織学的検討を行った。

股関節脱臼単独群, 血管結紮単独群は5頭ずつを, また股関節脱臼+血管結紮群は10頭ずつを2週及び4週で屠殺後, 大腿骨近位3分の1の骨幹部を含めて大腿骨頭を摘出し検討を行った。

1) 病理組織学的検討

摘出大腿骨頭は Cutting grinding system (Exakt, Hamburg, Germany) を用いて冠状面と平行に厚さ約 1mm にスライスした。その後10%ホルマリン液に浸漬して固定後, エチレンジアミンテトラ酢酸 (ethylenediaminetetraacetic acid, EDTA) で脱灰し, パラフィン包埋のちマイクロトームで厚さ 4~6 μ m の切片を作成した。ヘマトキシリンエオジン (hematoxylin-eosin, HE) 染色および膠原線維を選択的に染める目的でアザン染色に

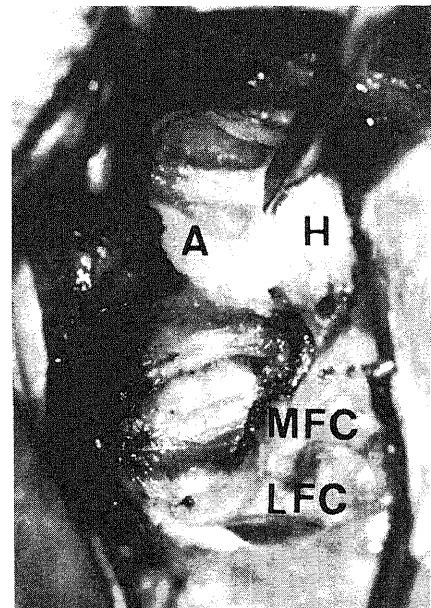


Fig. 2. Lateral aspect of the left canine hip joint. The lateral and medial circumflex femoral arteries and veins were ligated and cut. A, acetabulum; H, femoral head; MFC, medial femoral circumflex artery and vein; LFC, lateral femoral circumflex artery and vein.

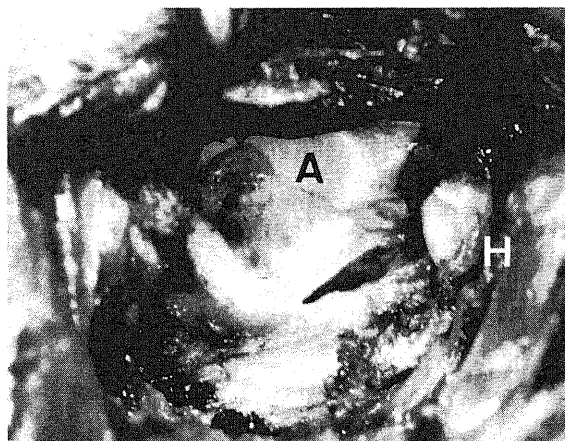


Fig. 1. Lateral aspect of the left canine hip joint. The round ligament was severed, the femoral head was dislocated posteriorly and the extent of the dislocation was kept consistently at a distance of one and a half femoral heads from the original position. A, acetabulum; H, femoral head.

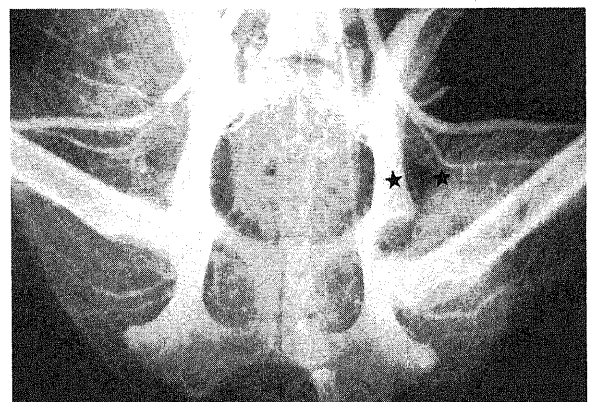

Fig. 3. Angiogram around the canine hip joint in the case of both hip dislocation and ligation of the lateral and medial circumflex femoral arteries and veins. ★, site of ligation.

て病理組織学的検討を行なった。

2) レントゲン学的検討

摘出大腿骨頭は病理検査に供する前に軟線 X 線撮影を行った。X 線写真撮影装置には、ソフテックス CMB 型(ソフテックス, 東京)を、X 線フィルムには富士医療用直接撮影用 X-レイフィルム AIF RX (12×16.5cm JX・カビネ, 富士写真フィルム, 南足柄)を使用した。

3. 実験 2

実験動物の大腿骨頭において骨壊死像が MRI で捉えることが可能かどうかを検討する目的で成熟イヌ 5 頭を用いて以下の実験を行った。

股関節後方脱臼に内外側大腿回旋動静脈の結紮を加え、処置後 4 週で大腿骨頭を摘出し、組織変化の影響を極力少なくするために摘出後 2 時間以内に MRI 検査を施行した。MRI 装置は、1.5テラス超伝導ソグナ (General Electric, Milwaukee, USA) で、表面コイルを併用した。表面コイルは臨床において四肢を撮像する際に用いられるもので、骨幹部を含む大腿骨頭を非磁性板に固定し撮像した。撮像方向は冠状面及び横断面に平行とし、撮像条件は T1 強調画像、繰り返し時間 (time of repetition, TR) 500msec, エコー時間 (time of echo, TE) 20msec, T2 強調画像, TR 2500msec, TE 60msec とした。スライス厚は 3mm, 撮像視野は 8cm とした。MRI 検査後、冠状面に平行にスライスし HE 染色およびアザン染色にて病理学的検討を行った。

4. 実験 3

股関節後方脱臼および内外側大腿回旋動静脈結紮が大腿骨頭血流に与える影響を定量的に評価する目的で、成熟イヌ 10 頭を用いて以下の条件に対し大腿骨頭血流量を測定した。股関節脱臼前のもの (正常群), 股関節を 1 骨頭半後方へ脱臼させたもの (脱臼単独群), および同様に股関節を 1 骨頭半後方へ脱臼させ、さらに内外側大腿回旋動静脈を結紮したもの (脱臼+血管結紮群) に対し大腿骨頭の血流量を測定した。

1) 血流測定法および計算法

Stossek ら²¹⁾の方法に準じて電気分解式水素クリアランス法を用いて大腿骨頭血流量を測定した。本法は、Matsumoto ら²²⁾により骨髄の血流測定法として実験および臨床的に優れた方法であることが証明されている。室温は 20~22℃ にほぼ一定に保った。麻酔は塩酸ケタミン筋注 (25mg/kg) にて導入後、ペントバルビタールの腹腔内投与 (5mg/kg/hr) にて維持を行った。測定中の血圧は上腕動脈にてモニタリングし、収縮期圧を 90~120mmHg に維持した。股関節外側にて大転子上に皮切を加え、大腿二頭筋を後方に排し、浅殿筋、中殿筋、および深殿筋を大転子附着部で切離翻転し関節包に達する。これに約 1cm の切開を加え股関節を展開し、直視下にドリルを用いて骨頭中心に向け約 1.5mm 径の骨孔を作成した。血流測定開始の数分前より 200 単位/kg のヘパリンを静脈内投与し、その後 100 単位/kg/hr の速度で追加持続投与を行い、測定電極部での血液凝固を防止した。測定部位は骨頭中心とした。使用した関電極は水素ガス発生用電極と水素ガス濃度測定用電極をテフロンで絶縁し合わせた双極の円錐形電極で、先端は白金黒でコーティングを行い、先端間距離は 300 μ m である。また不関電極として銀/塩化銀血型電極を用いた。一対の関電極と不関電極の間で水素ガス発生用回路を形成し、さらにもう一対の関電極と不関電極の間で水素ガス濃度測定用回路を形成した。発生用回

路では低電流直流電気刺激装置 SEN-3201 (日本光電, 東京) を更に微小電流用に改良したものを用い、8 μ A の微小電流を関電極周囲の水素濃度が一定に達するまで流した。濃度測定用回路ではポーログラフィックメーター PHG-201 (ユニークメディカル, 東京) を用いて、水素ガスをのポーロ電流の変化を測定し、記録装置 U-288-2P (ユニークメディカル) で記録した (図 4)。また、測定部より電極近位側での血流の影響を除去するため 16G ベニューラ針を外筒として用いた。不関電極は股関節外側皮下に埋め込んだ。血流量は下記の甲州ら²³⁾の計算式にて算出した。

$$F = 69.3 \times (1/T_c - 1/T_d) \text{ (ml/min/100ml)}$$

T_c: 血流のある状態で測定し、得られた水素ガス減衰曲線の半減期

T_d: 血流のない状態 (死直後) で測定し、得られた水素ガス減衰曲線の半減期

得られた数値はすべて平均値±標準偏差 (mean±SD) で示した。実験結果の統計学的処理は、Student's t-検定にて行った。p<0.05 を有意とした。

成 績

I. 実験 1 の結果

1. 病理学的検討

1) HE 染色所見について

脱臼単独群においては、うっ血性の変化や骨髄細胞の減少を認めた例はあったが、2 週および 4 週とも空虚な骨小腔 (empty lacunae) はほとんどみられず、10 例すべて壊死像は認められなかった (図 5)。

血管結紮単独群においても脱臼単独群と同様に 2 週および 4 週経過群ともに空虚な骨小腔はみられず、壊死像を認めたものはなかった。骨髄組織の所見では、骨髄細胞の減少がみられたが、その全体の変化も軽度であった (図 6)。

脱臼+血管結紮群においては 2 週の時点では、空虚な骨小腔が集簇的にみられる明かな壊死像を呈する例が 10 頭中 8 頭 (80%) みられ、骨壊死像は内上方から外上方の関節面に接する部分にみられた。また、その 8 頭中 7 頭では壊死の修復過程と

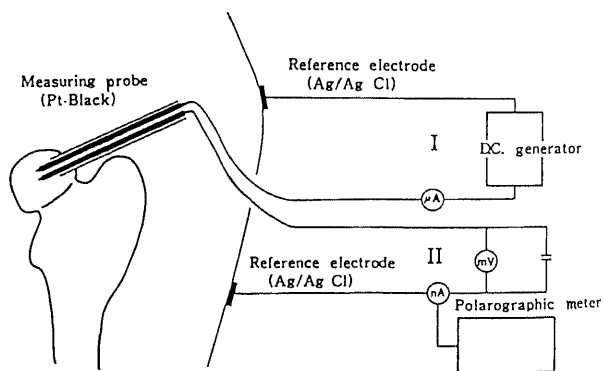


Fig. 4. Schema of the circuit for measurement of the blood flow. In circuit I, a direct current of 8 μ A is allowed to pass from the generator until a certain level of hydrogen is produced around the measuring electrode. In circuit II, a polarographic apparatus and a recorder are used to measure the clearance of hydrogen gas.

考えられる添加骨形成が頸部側の壊死周辺部にみられた (図 7). また他の 2 頭にも骨髓細胞数の減少および骨髓の脂肪髄化を認めた. 4 週経過群も 2 週群と同様に 10 頭中 8 頭 (80%) に骨頭中心より内上方および外上方の関節軟骨下にかけて壊死像が認められた (図 8 A). その壊死範囲は 2 週群と比較して広い傾向がみられた. また, 壊死像を呈した 8 頭中 7 頭では線維性組織の侵入および添加骨形成が壊死周辺頸部側にみられ, 旺盛な壊死の修復過程が認められた. 線維性変化の強い部位を認める例においては, 線維性組織の関節軟骨側には添加骨形成がみられなかったが (図 8 B), 線維性組織を含めて頸部側には旺盛な添加骨形成がみられた (図 8 C). 壊死の範囲は固体によって差がみられ, 関節軟骨下の狭い領域にしか壊死像を認めない例もみられたが, 多くの例では荷重部を中心にかかなり広い領域に壊死域が認められた. また壊死領域の分布に関しては, 壊死像が頸部側に比べ関節軟骨側により広い範囲でみられたのに対し, 修復像は頸部側により強くみられ, 臨床の大腿骨頭壊死症に類似した像を呈していた. しかし, 臨床例によくみられる軟骨下骨折像や骨頭陥没像を認めた例は 1 例もなかった. また, 全例に関節軟骨の変化は認められなかった.

2) アザン染色所見について

脱臼単独群, 血管結紮単独群では 2 週及び 4 週経過群ともに

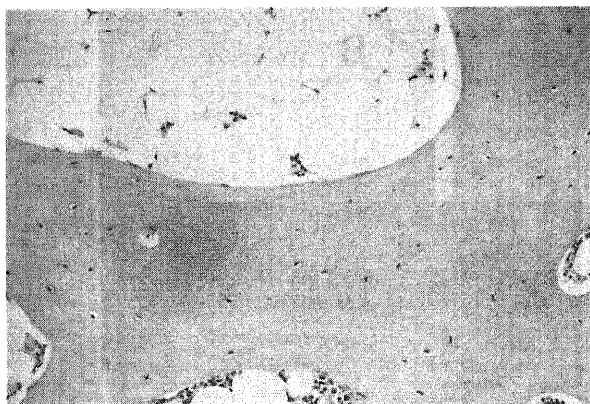


Fig. 5. Photomicrograph of the dislocation only group at 4 weeks. Decreases in the number of marrow cells, but almost no empty lacunae is seen (hematoxylin-eosin stain, $\times 100$).

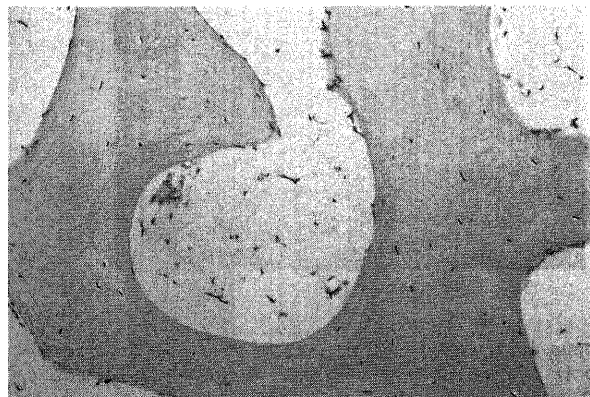


Fig. 6. Photomicrograph of ligation only group at 4 weeks. No empty lacunae is seen (hematoxylin-eosin stain, $\times 100$).

アザン染色で変化が認められなかった.

脱臼+血管結紮群では 2 週群, 4 週群ともに HE 染色で線維性組織が認められた壊死周辺部に一致して, アザン染色によって青く染め出される膠原線維が認められた (図 8 D).

病理所見をまとめると, 股関節後方脱臼または内外側大腿回旋動脈結紮単独群には骨壊死は認められなかったが, 股関節脱臼に血管結紮を加えた群では, 2 週の時点では 10 頭中 8 頭 (80%) に, 4 週の時点でも 10 頭中 8 頭 (80%) に骨壊死像を認めた (表 1). その病理組織像では壊死像が荷重部を中心に関節軟骨側にかかなり広い領域に認められ, 修復像は頸部側により強くみられるという, 臨床の大腿骨頭壊死症に類似した像を呈していた. 修復像は 2 週群にも認められ, かなり早期より修復が始まっていることが確認された.

2. 軟線 X 線撮影

骨萎縮像を認めた例はあったが, 骨壊死症に特徴的な骨硬化像, 帯状硬化像及び骨頭陥没像はみられなかった. 今回の壊死モデルにおいてはレントゲン学的に壊死の有無を判定することは困難であった.

II. 実験 2 の結果 (大腿骨頭壊死モデルにおける MR 像の検討)

5 頭中 3 頭に画像上明らかな信号変化がみられたが, 他の 2 頭には信号変化が認められなかった. MRI 上の異常所見としては, T1 強調画像で骨頭中心部より関節面にかけての均一な低信号域 (図 9 A), および骨頭内の頸部側凸帯状低信号域 (図 9 B) が各 1 頭ずつにみられた. また, 他の 1 頭に T1 強調画像では異常像を指摘しえないが, T2 強調画像で関節面に接して狭い領域に高信号域がみられた (図 9 C). T1 強調画像での均一な低信号, および帯状の低信号を呈した部分には, 病理像で線維性組織の侵入および添加骨形成が認められ旺盛な修復反応がみられた. また, T2 強調画像での限局した高信号域にも病理像で線維性組織の侵入および添加骨形成が認められた. 他の 2 頭は壊死範囲が狭いため MRI では異常を指摘できない例と, MRI で異常を認めず病理組織学的にも骨壊死が認められない例であった (図 10).

MRI の T1 強調画像で低信号および T2 強調画像で高信号を呈する部分には, 臨床と同様に病理像において線維性組織の侵

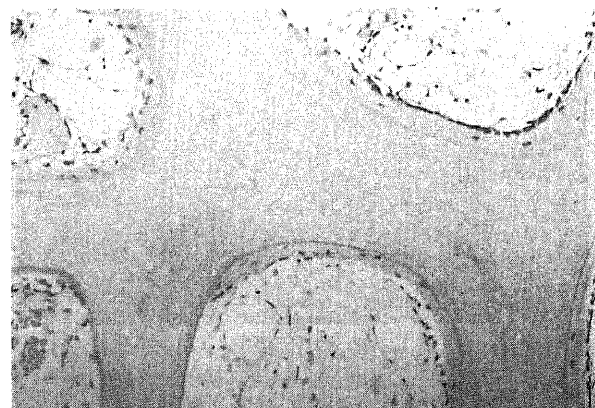
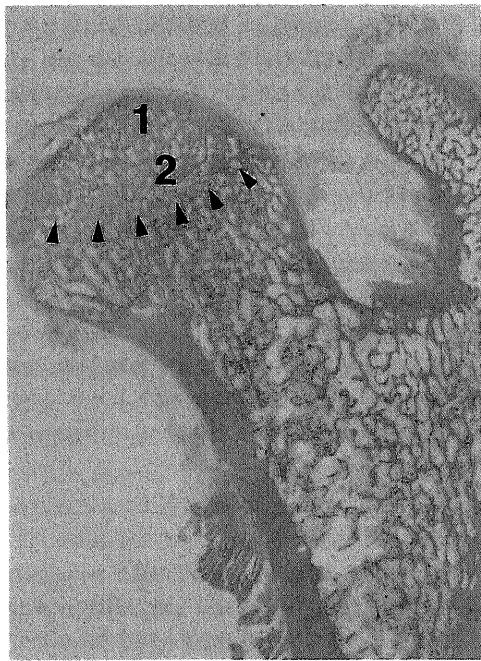
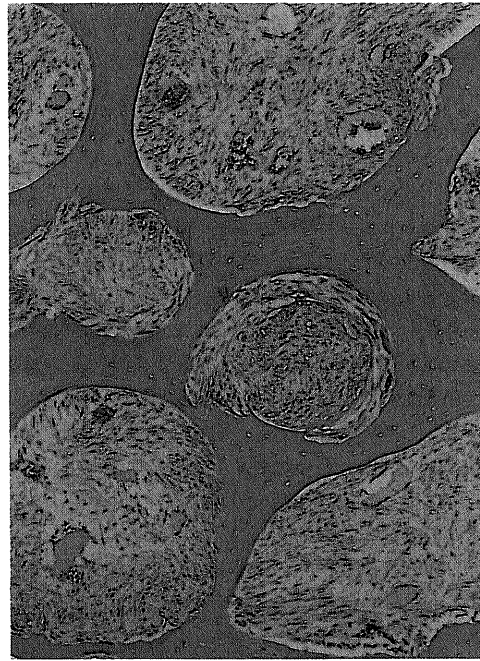


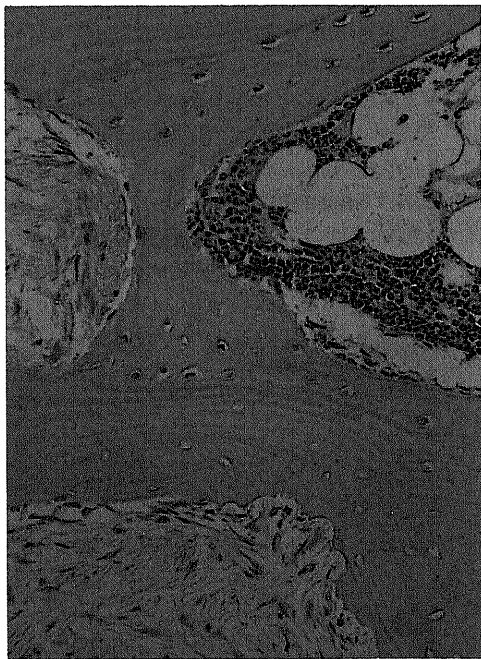
Fig. 7. Photomicrograph of the combined dislocation and ligation group at 2 weeks. Massive empty lacunae and appositional bone formation are seen (hematoxylin-eosin stain, $\times 100$).



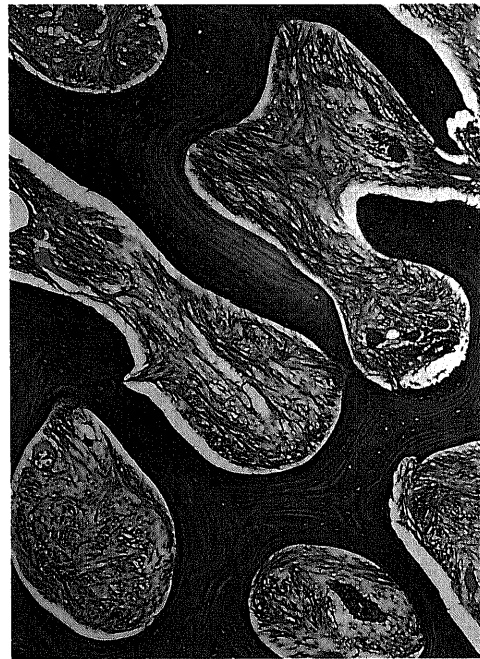
A



B



C



D

Fig. 8. Photomicrograph of the combined dislocation and ligation group at 4 weeks. A, necrosis is seen over a wide area centering on the weight-bearing region (hematoxylin-eosin stain, $\times 4$). B, section 1 of Fig. A. Empty lacunae with no appositional bone formation is seen on the joint side of fibrous tissue (hematoxylin-eosin stain, $\times 40$). C, section 2 of Fig. A. Fibrous tissue and vigorous appositional bone formation thought to be a manifestation of the repair process of the necrosis are seen on the neck side (hematoxylin-eosin stain, $\times 100$). D, fibrous tissue (collagen fibers) is stained blue (Azan stain, $\times 40$).

入および添加骨形成といった修復反応がみられた(図11)。また, MRI での帯状低信号像は特発性大腿骨頭壊死症診断基準の大項目の一つとなっているが²⁴⁾, 本実験モデルにおいても T1 強調画像で帯状低信号域が認められた。

Ⅲ. 実験 3 の結果 (大腿骨頭血流測定)

脱臼前 (正常群) は $78.8 \pm 19.7 \text{ ml/min/100ml}$ (平均値 \pm 標準偏

差)であった。大腿骨頭を 1 骨頭半後方へ脱臼した場合 (脱臼単独群), 血流量は $32.1 \pm 15.4 \text{ ml/min/100ml}$ となり, 脱臼前の 40.7% に減少した。脱臼後さらに内外側大腿回旋動脈を結紮, 切離した場合 (脱臼 + 血管結紮群) には血流量は $11.6 \pm 10.3 \text{ ml/min/100ml}$ となり, 脱臼前の 14.7% と著明な減少を認めた。

Table 1. Summary of pathologic findings

Treatment	Time of sacrifice (weeks)	Number of dogs	Number (%) of dogs showing	
			Massive empty lacunae	Appositional new bone formation
Dislocation	2 W	5	0	0
	4 W	5	0	0
Ligation of the blood vessels	2 W	5	0	0
	4 W	5	0	0
Dislocation + ligation of the blood vessels	2 W	10	8 (80%)	7 (70%)
	4 W	10	8 (80%)	7 (70%)

No necrosis was found in the groups subjected to either dislocation or ligation alone, whereas osteonecrosis was seen at 2 weeks in 8 of 10 (80%) and at 4 weeks in 8 of 10 (80%) dogs subjected to both treatments.

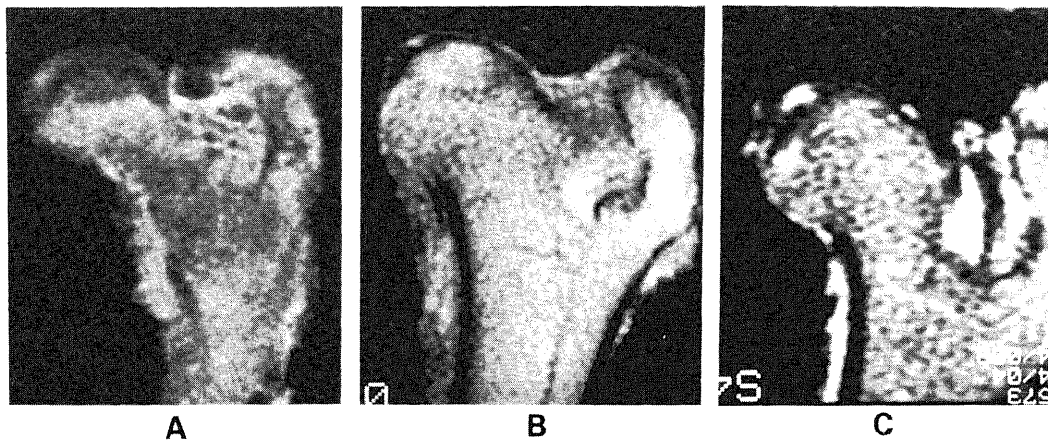


Fig. 9. MR image of the combined dislocation and ligation group at 4 weeks. A, homogeneous low signal intensity area centering on the weight-bearing region is seen (T1-weighted). B, a bandlike area of low signal intensity is seen in the femoral head (T1-weighted). C, high signal intensity is seen in the periphery of the femoral head (T2-weighted).

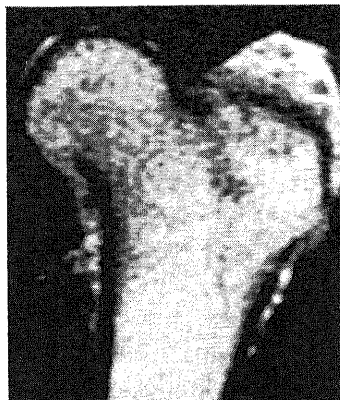

Fig. 10. MR image of the combined dislocation and ligation group at 4 weeks. In this case, MR image shows no abnormality (T1-weighted).

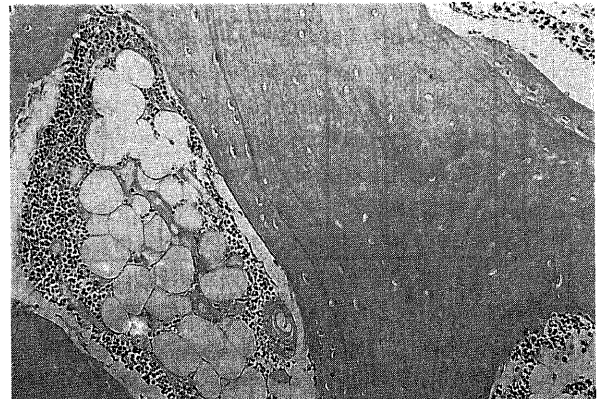


Fig. 11. Photomicrograph of the area of abnormal MR images. Massive empty lacunae and appositional bone formation are seen (hematoxylin-eosin stain, $\times 100$).

正常群と脱臼単独群 ($p < 0.001$), 正常群と脱臼+血管結紮群 ($p < 0.001$), 脱臼単独群と脱臼+血管結紮群 ($p < 0.005$) の両群間に有意差を認めた (図12).

股関節後方脱臼は大腿骨頭血流を正常の約40%に低下させ, この後方脱臼による血行障害に股関節の前方より大腿骨頭に血行を供給している内外側大腿回旋動静脈の結紮, 切離を加えることにより, 正常の約15%と著明な血流低下を認めた.

考 察

大腿骨頭壊死症が阻血により発症するという点に関しては, かなりのコンセンサスが得られている. しかし, その阻血の原因に関しては, 骨内圧が上昇することにより骨内血行が障害されるというコンパートメント説^{25)~27)}, 脂肪が直接血管を閉塞するという脂肪塞栓説^{28)~30)}, 動脈内壁の変性, 破綻により血行が障害されるという動脈障害説^{31)~34)}などが提唱されているが, いまだに確立されたものはない. 発症原因の究明のためには, その疾患に対する適当なモデルが不可欠であるが, 大腿骨頭壊死症においては適当なモデルが存在せず, このことも原因解明が進んでいない大きな要因の一つと考えられる. また, 臨床に類似した疾患モデルが確立できれば, 疾患の予防法, 治療法の開発に非常に有利となる. 大腿骨頭壊死発症と関連があると考えら

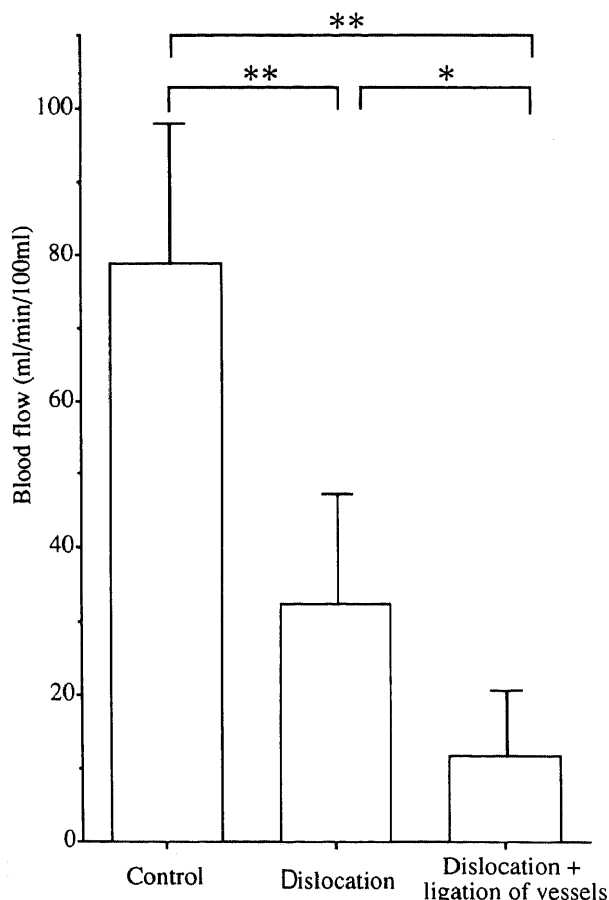


Fig. 12. Result of the blood flow measurement in the three groups ($n=10$). Blood flow was reduced to 40.7% of the control value with dislocation alone, while further marked decrease to 14.7% of the control value was achieved by in addition ligating the medial and lateral circumflex femoral arteries and veins. *, $p < 0.005$, **, $p < 0.001$.

れているステロイドやアルコールの投与実験が以前より行われているが, これらの単独投与で実験的に骨壊死が発生したという報告はない. これまでに大腿骨頭壊死モデルとして, Arthus型抗原抗体反応を応用した異種血清2回投与による骨壊死モデル³⁵⁾が報告されているが, 骨壊死発生部位が大腿骨頭ではなく骨幹部から骨幹部端にかけてであり大腿骨頭壊死モデルとしては問題が残る. また, 液体窒素を大腿骨頭に直接接触させ骨壊死を作成する冷凍壊死³⁾, 大腿骨頭部の骨髄及び骨外の血行遮断による大腿骨頭部骨折の壊死モデル^{2)~7)36)}等が報告されているが, 液体窒素による冷凍壊死は生体内では起こりえない非臨床的負荷による骨壊死であり, 臨床例と比較することは適当でない. また, 大腿骨頭部を遮断したモデルでは骨外血行を介して頸部周囲の血管進入部位からの修復像を呈し, 臨床の大腿骨頭壊死でみられる頸部から関節面に向けて帯状に進行する修復像とは異なる病態であり, 臨床に類似したモデルとは言えない. 従って, より臨床的な大腿骨頭壊死モデルを作成するためには, 大腿骨頭に非臨床的な負荷を加えず, 且つ大腿骨頭部の骨髄腔を温存したまま大腿骨頭に壊死を発生させることが重要であるが, これまでにこの条件を満たした大腿骨頭壊死モデルについての報告はない.

大腿骨頭の血行に関与するものとしては, まず骨外の血行として内外側の大腿回旋動静脈, 円靭帯よりの血管系, および内腸骨動静脈の枝である下殿動静脈等からの交通枝などが挙げられる. また, 骨外の血行以外にも頸部の骨髄腔を介して血流が供給されており(骨幹部動静脈), 大腿骨転子部および骨幹部に進入する血管系も骨頭血流に影響を与えていると考えられる. このことは微小血管造影を用いた Trueta³⁷⁾および Seivitt³⁸⁾の研究によっても明らかとなっている. そのため, 骨頭に非臨床的処置を加えず, 且つ頸部の骨髄腔を温存したまま壊死を発生させることは非常に困難であり, これまでに壊死を発生させたという報告はない. 今回我々は, 股関節を一定の状態に脱臼させ, さらに内側および外側大腿回旋動静脈を結紮することにより, 頸部の骨髄腔を温存した状態で大腿骨頭壊死モデルを作成した.

今回の壊死モデルでみられた病理像は, 壊死領域が頸部側から関節軟骨側に向かってより広い範囲にみられたのに対し, 線維性組織の侵入及び添加骨形成といった修復像は逆に頸部側により強くみられた. 線維性組織がみられる例においては, 線維性組織の関節軟骨側には添加骨形成がみられなかったが, 線維性組織を含め頸部側には添加骨形成がみられた. これらは血流低下の程度がより強いと考えられる関節軟骨側に壊死が広い範囲に起こり, 修復が頸部側から徐々に進行している像と考えられる. これらの壊死像は臨床の大腿骨頭壊死症でみられる病理像と同様であり, このモデルは臨床にかなり類似した大腿骨頭壊死モデルであると言える. また, 骨壊死の範囲に差はみられたが, 10頭中8頭(80%)に骨壊死が発生しており, 再現性という点でもモデルとして適当と思われる.

また, 今回検討を行った股関節脱臼単独群は臨床的には大腿回旋動静脈等の血管の破綻を伴わない比較的小さな外力による股関節後方脱臼に, また股関節脱臼+血管結紮群は大腿回旋動静脈等の血管の破綻を伴う高度の股関節脱臼に相当すると考えられる.

壊死領域に関しては, 個体によって差がみられ, かなり広範囲に認められるものから, 狭い範囲にしか壊死像が認められな

いものがあった。これは、個体によっては大腿骨骨幹部および頸部を介しての血行が豊富である場合や、また血管の進入部位が通常と異なっている場合などが考えられ、そのような例においては血流低下が軽度であったり、代償が十分に起こることが考えられる。その結果として壊死範囲にばらつきがみられたと考えられる。Sevittら³⁸⁾も成熟イヌを用いた実験で、個体によって骨端動脈と骨幹動脈との吻合の程度に差がみられることを微小血管造影で証明している。

また、骨壊死に対する修復像は4週群と同様に2週群にも認められ、かなり早期より修復が始まっていることが確認された。頸部の骨髄腔及び骨外血行遮断による頸部骨折のモデルの場合5~6週で修復像が出現するとされており²³⁾、それに比較しても速いと言える。このことは、壊死の修復は骨外血行によるものより、頸部骨髄を経由する血行による修復のほうが速やかであることを示唆している。

臨床例によくみられる軟骨下骨折像や骨頭陥没像を認めた例は1例もなかったが、これは観察期間が短いことも一つの要因と思われるが、もう一つの大きな要因としてイヌの股関節の形態が挙げられる。つまり、陥没変形を来すためには荷重というストレスが不可欠と考えられるが、イヌは人間と異なり四本の脚で歩行し、さらにイヌにみられる臼蓋は浅く急峻であり大腿骨頭に十分なストレスをかけることは不可能と思われる。

以上より、本実験モデルは壊死像が荷重部を中心に関節軟骨側にかかなり広い領域に認められ、修復像は頸部側により強くみられるという、臨床の大腿骨頭壊死症に類似した像を呈していたこと、また骨壊死が10頭中8頭(80%)に認められ、高い再現性を示したということでも大腿骨頭壊死モデルとして適当で且つ有用と思われる。

特異性大腿骨頭壊死症におけるMRIの有用性は周知の事実であり、特にその感受性および特異性は他の画像診断と比べ非常に優れ、大腿骨頭壊死症の診断にMRIは必要不可欠なものとなっている³¹⁻³⁵⁾。また、大腿骨頭壊死症のMR像は諸家により分類されているが、その中でもT1強調画像における帯状低信号像が大腿骨頭壊死症に特異的な像であることは、特異性大腿骨頭壊死症調査研究班会議の報告で明らかとなっている²⁴⁾。一方、同様の所見をT2強調画像で二重線徴候(double-line sign)と称し¹³⁾、大腿骨頭壊死症に特異的な像であるとする報告もある。また、阻血後早期の壊死のMR像を検討することは骨壊死の病因または発生メカニズムを探る上で重要であり、腎移植、SLEなどに随伴する特異性大腿骨頭壊死症、また阻血時期が明らかである外傷性大腿骨頭壊死症の臨床例を用いた早期MRIの検討が行われている。それらによると松本¹⁷⁾が報告したように阻血後4~6週で異常像を呈することがあるとされている。しかし、実験動物で大腿骨頭において画像として壊死像をMRIで捉えたという報告はなく、本実験が初めてである。また、今回の結果より壊死性変化はMRIで4週以前に捉えられることが明らかとなった。

また、成田ら⁴⁰⁾は冷凍壊死モデルを用いて核磁気共鳴スペクトロスコピー(magnetic resonance spectroscopy)による検討を行い、処置後1週でT1緩和時間のわずかな延長がみられ、6~8週にかけて最も延長がみられたとしている。これは浮腫による自由水の増加による変化であろうと推測している。Langら⁴¹⁾は幼若な豚の摘出骨頭を用いてMRIの検討を行い、摘出直後より24時間後にかけてT1緩和時間の有意な延長がみ

られ、48~72時間にかけてT1緩和時間の回復がみられたと報告している。しかし、これらは非臨床的負荷による骨壊死モデルについての検討または摘出骨頭を経時的に評価したものであり、臨床と比較検討することには問題がある。今回の検討でMRI上の異常所見としてT1強調画像での骨頭中心部より関節面にかけての均一な低信号域、骨頭内の頸部側凸の帯状低信号域およびT2強調画像での高信号域がみられた。T1強調画像での低信号域およびT2強調画像での高信号域には、線維性組織の侵入および添加骨形成が認められ旺盛な修復反応がみられた。これらは臨床例で行われているMRIと病理像の検討で報告されているものと同様の結果であり、線維性組織の侵入および添加骨形成といった修復反応が起こって初めてMRI上変化が認められると考えられる。MRIでの帯状低信号像は特異性大腿骨頭壊死症診断基準の大項目の一つとなっているが、本実験モデルにおいてもT1強調画像で帯状低信号域が認められた。これらの結果からも本実験モデルが臨床に類似した大腿骨頭壊死モデルと言える。

以前、辻¹⁸⁾、藤田ら¹⁹⁾が行った成熟イヌを用いた急性実験で、大腿骨頸部の骨髄腔を温存した状態で内外側大腿回旋動脈を結紮しても、骨頭血流量は正常の50%程度までにしか減少しないが、頸部の骨髄腔を骨蠟で充填し、内外側大腿回旋動脈を結紮すると、初めて骨頭血流量が正常の約10%にまで減少することが確認されている。このことより、骨頭血流を著明に低下させるためには、頸部の骨髄を介する血行の障害が必要と考えられる。今回の大腿骨頭血流測定では、股関節脱臼単独では32.1ml/min/100mlと、正常の40.7%に減少したが、さらに内外側大腿回旋動脈を結紮することにより11.6ml/min/100ml、正常の14.7%と著明な減少を認めた。これは股関節後方脱臼および内外側大腿回旋動脈結紮が、骨頭及び大腿骨近位部に広範囲の血行障害を来し、頸部の骨髄を介する骨頭への血行をも障害した結果と考えられる。つまり、大腿回旋動脈結紮によって骨頭周辺より進入する骨外血行を障害し、さらに股関節後方脱臼によって下殿動脈からの股関節後方より進入する血管の圧迫および大腿深動脈等の大腿骨頸部より遠位より進入する血管の伸展を引き起こし、頸部の骨髄を介する骨頭への血行を障害し、その結果として大腿骨頭に著明な血流低下を生じさせたと考えられる。

病理組織学的検討で、股関節脱臼単独群または内外側大腿回旋動脈結紮単独群においてはうっ血性の変化や骨髄細胞の減少といった骨髄に軽度の変化を認めた例はあったが骨壊死は認められなかった。脱臼単独や血管結紮単独の場合には、大腿骨頭血流量が正常の約40%~50%に減少するが、その程度の血流低下は骨髄に軽度の変化を引き起こすことはあっても、骨細胞に壊死を発生させるには不十分と思われた。一般に、骨内組織の中で一番阻血の影響を受け易い組織は造血系細胞であり、次が骨細胞、そして脂肪細胞が一番阻血に抵抗性を有すると言われており、今回の病理結果と血流測定結果もそれを裏付けるものであった。股関節脱臼に内外側大腿回旋動脈結紮を加えた群では2、4週群の大半の例に壊死を認め、血流測定結果より病理結果を検討すると、骨壊死発生のためには大腿骨頭血流量が正常の約20%以下に低下することが必要と考えられた。

本実験モデルでみられた壊死像は荷重部を中心に関節軟骨側にかかなり広い領域に認められ、一方、修復像は頸部側より関節軟骨側に向かって進行しており、臨床の大腿骨頭壊死症に類似

した病理像を呈していた。また、骨壊死の再現性も80%と高く大腿骨頭壊死モデルとして適当で且つ有用と思われる。また、本実験モデルを用いてMRIで壊死像を捉えることができ、その壊死性変化はMRIで4週以前に捉えられることが明らかとなった。今後はこの壊死モデルを用いることにより、大腿骨頭壊死症の発生および修復のメカニズム、壊死発生部位の特異性(前上部位に好発)、予防法および治療法についての検討が実験的に可能となると思われる。

結 論

1. 成熟イヌにおいて股関節を後方へ9時間脱臼させ、さらに内外側大腿回旋動脈の結紮を加え、大腿骨頭部の骨髓腔を温存したまま大腿骨頭に骨壊死を発生させた。また、今回の壊死モデルでみられた病理像は、血流低下の程度がより強いと考えられる関節軟骨側に壊死が広い範囲に起こり、修復が頸部側から徐々に進行している像を呈しており、このモデルは臨床にかなり類似した大腿骨頭壊死モデルと思われた。股関節後方脱臼に内外側大腿回旋動脈結紮を加えた場合には、80%の確率で病理組織学的に壊死像が確認された。

2. 大腿骨頭壊死モデルにおいて実験的に骨壊死像をMRIで画像として捉えることができた。また、壊死性変化はMRIで4週以前に捉えることが可能である。T1強調画像での低信号像およびT2強調での高信号像は臨床と同様に線維性組織の侵入および添加骨形成などの修復反応によるものであった。

3. 股関節後方脱臼単独では大腿骨頭血流量は正常の40.7%に減少したが、股関節後方脱臼に内外側大腿回旋動脈結紮を加えた場合には大腿骨頭血流量は正常の14.7%と著明に減少した。股関節後方脱臼に内外側大腿回旋動脈結紮を加えた場合には80%の確率で病理学的に骨壊死が確認され、血流測定結果より病理結果を検討すると、骨壊死発生のためには大腿骨頭血流量が正常の約20%以下に減少することが必要と考えられた。

謝 辞

稿を終えるに臨み、終始御懇篤なる御指導と御校閲を賜りました恩師富田勝郎教授に深甚の謝意を捧げるとともに、多大なる直接の御助言と御指導をいただきました松本忠美助教授に深謝いたします。また、本研究の志しに多大なる御協力と御鞭撻を賜りました金沢大学医学部放射線医学講座角谷真澄講師に深謝いたします。

なお、本論文の要旨は、厚生省特定疾患特発性大腿骨頭壊死症調査研究班平成3年度第2回班会議、平成4年度第2回班会議および第79回中部日本整形災害外科学会において発表した。

また本実験は、厚生省特定疾患特発性大腿骨頭壊死症調査研究班による研究費の援助を受けたものである。

文 献

- 1) König, K.: Beiträge zur Ätiologie der Corpora mobillis. Dtsch. Z. Chir., 28, 99-106 (1888).
- 2) 高岡邦夫, 吉岡順朗, 細谷 徹, 小野啓郎, 高瀬 忠, 西塔 進: 大腿骨頭無腐性壊死症の難治性成立に関する実験的研究. 整形外科, 31, 69-78 (1980).
- 3) 秋山泰高: 大腿骨頭部内側骨折後の骨頭の変化の実験的研究. 日整会誌, 51, 469-485 (1977).
- 4) Catto, M.: A histological study of avascular necrosis of the femoral head after transcervical fracture. J. Bone Joint Surg., 47-B, 749-776 (1965).
- 5) Gartsman, G. M., Weiland, A. J., Moore, J. R. &

Randolph, M. A.: Blood vessel implantation into ischemic bone. J. Reconstr. Microsurg., 1, 215-222 (1985).

- 6) Hori, Y.: Blood vessel transplantation of bone. J. Hand Surg., 4, 23-33 (1979).
- 7) Kenzora, J. K., Steele, R. E., Yosipovitch, Z. H. & Glimcher, M. J.: Experimental osteonecrosis of the femoral head in adult rabbits. Clin. Orthop., 130, 8-46 (1978).
- 8) Beltran, J., Herman, L. J. & Burk, J. M.: Femoral head avascular necrosis: MR imaging with clinical-pathologic and radionuclide correlation. Radiology, 166, 215-220 (1988).
- 9) Hauzeur, J. P., Pasteels, J. L. & Perlmutter, N.: The diagnostic value of magnetic resonance imaging in non-traumatic osteonecrosis of the femoral head. J. Bone Joint Surg., 71-A, 641-649 (1989).
- 10) Jergesen, H. E., Heller, M. & Genant, H. K.: Signal variability in magnetic resonance imaging of femoral head osteonecrosis. Clin. Orthop., 253, 137-149 (1990).
- 11) 小久保守: 特発性大腿骨頭壊死症の新しい画像診断. 臨整外, 23, 1201-1207 (1988).
- 12) 久保俊一, 榊田喜三郎, 日下部虎夫, 井上重洋, 山添勝一, 大塚悟郎: 特発性大腿骨頭壊死症のMRI—その特徴像および病期・病型との関連—. Hip Joint, 14, 169-175 (1988).
- 13) Mitchel, D. G., Steinberg, M. E. & Kressel, H. Y.: Magnetic resonance imaging of the ischemic hip. Clin. Orthop., 244, 60-77 (1989).
- 14) Robinson, H. J., Hartleben, P. D., Lund, G. & Schreiman, J.: Evaluation of magnetic resonance imaging in the diagnosis of osteonecrosis of the femoral head. J. Bone and Joint Surg., 71-A, 650-663 (1989).
- 15) Seiler, J. G., Christie, M. J. & Homra, L.: Correlation of the findings of magnetic resonance imaging with those of bone biopsy in patients who have stage-I or II ischemic necrosis of the femoral head. J. Bone and Joint Surg., 71-A, 28-32 (1989).
- 16) 久保俊一: 腎移植後大腿骨頭の核磁気共鳴画像における早期変化. 特発性大腿骨頭壊死症調査研究班, 平成1年度研究報告書, 113-120 (1990).
- 17) 松本忠美: 股関節脱臼骨折(Pipkin III型)におけるMRIと病理所見. 特発性大腿骨頭壊死症調査研究班, 平成2年度研究報告, 107-110 (1991).
- 18) 辻 俊一: 外傷性股関節脱臼後に発生する大腿骨頭壊死の早期予知に関する実験的ならびに臨床的研究. 十全医会誌, 95, 715-729 (1986).
- 19) 藤田国政, 松本忠美, 沢口 毅, 辻 俊一, 宮森邦夫, 富田勝郎: 骨頭血流と静脈の関係. 中部整災誌, 31, 742-744 (1988).
- 20) 川北 哲: 外傷性股関節脱臼における脱臼持続時間と骨頭内血流に関する実験的研究. 十全医会誌, 101, 619-627 (1992).
- 21) Stossek, K., Lubbers, D. W. & Cottin, N.: Determination of local blood flow (microflow) by electrochemically generated hydrogen. Construction and application of the measuring probe. Pflugers Arch., 348, 225-238 (1974).
- 22) Matsumoto, T., Yoshimizu, N., Tsuji, S., Sawaguchi,

- T., Miyamori, K. & Shima, I.: Clinical study of the blood flow in the femoral head using the electrochemically generated hydrogen clearance method. *In* S. Saha (ed.), *Biomedical Engineering V*, p149-155, Pergaman Press, New York, 1986.
- 23) 甲州啓二, 遠藤俊朗, 高久 晃, 斉藤建夫: 電気分解法により発生させた水素ガスを利用しての局所脳血流量測定を試み. *脳神経外科*, **9**, 1261-1266 (1981).
- 24) 高岡邦夫, 久保俊一: 特発性大腿骨頭壊死症のMRI診断基準. 特発性大腿骨頭壊死症調査研究班, 平成1年度研究報告書, 141-144 (1990).
- 25) Ficat, R. P.: Idiopathic bone necrosis of the femoral head. *J. Bone Joint Surg.*, **67-B**, 3-9 (1985).
- 26) Hungerford, D. S.: The importance of increased intraosseous pressure in the development of osteonecrosis of the femoral head; implication for treatment. *Orthop. Clin. North Am.*, **16**, 635-654 (1985).
- 27) Hungerford, D. S. & Zirc, T. M.: Pathogenesis of ischemic necrosis of the femoral head. *In* D. S. Hungerford (ed.), *The Hip*, p249-262, The C. V. Mosby Company, St. Louis, 1983.
- 28) Fisher, D. E., Bickel, W. H. & Holley, K. E.: Histologic demonstration of fat emboli in aseptic necrosis associated with hypercortisonism. *Mayo Clin. Proc.*, **44**, 252-259 (1969).
- 29) Jones, J. P.: Fat embolism and osteonecrosis. *Orthop. Clin. North Am.*, **16**, 595-633 (1985).
- 30) 広畑和志, 川井和夫: 特発性大腿骨頭壊死の病因としての脂質代謝異常. *整・災外*, **26**, 1009-1017 (1983).
- 31) 渥美 敬: 特発性大腿骨頭壊死の血行動態の研究—選択的動脈造影を用いて. *日整会誌*, **57**, 353-372 (1983).
- 32) 大園健二, 西塔 進, 高岡邦夫, 小野啓郎: 小範囲限局型の特発性大腿骨頭壊死症 (minimal lesion). *整形外科*, **38**, 1505-1515 (1987).
- 33) 西塔 進, 大園健二, 高岡邦夫, 小野啓郎: 早期病理からみた特発性大腿骨頭壊死症の病因. *整形外科*, **39**, 638-647 (1988).
- 34) 杉岡洋一: 大腿骨頭特発性壊死の病態と治療. *日整会誌*, **50**, 1173-1192 (1976).
- 35) 大園健二: 実験的骨壊死. *整・災外*, **36**, 29-36 (1993).
- 36) 樋口 譲: 大腿骨頭の特発性無腐性壊死に関する臨床的ならびに実験的研究. *中部整災誌*, **9**, 417-445 (1966).
- 37) Trueta, J.: The normal vascular anatomy of the human femoral head during growth. *J. Bone Joint Surg.*, **39-B**, 358-394 (1957).
- 38) Sevitt, S. & Thompson, R. G.: The distribution and anastomosis of arteries supplying the head and neck of the femur. *J. Bone Joint Surg.*, **47-B**, 560-573 (1965).
- 39) 吉田雅之: 大腿骨頭の虚血性壊死と修復形態に関する脈管学的病理組織学的研究. *日整会誌*, **65**, 56-69 (1991).
- 40) 成田信哉, 浅田莞爾: Magnetic resonance spectroscopy (MRS) による大腿骨頭壊死の実験的研究. *別冊整形外科*, **18**, 20-25 (1990).
- 41) Lang, B. A., Jergesen, H. E. & Genant, H. K.: Magnetic resonance imaging of the ischemic femoral head in pig. *Clin. Orthop.*, **244**, 272-280 (1989).

Pathologic and Hemodynamic Study in a New Model of Femoral Head Necrosis Mitsuru Nishino, Department of Orthopedic Surgery, School of Medicine, Kanazawa University, Kanazawa 920—J. *Juzen Med Soc.*, **102**, 418—428 (1993)

Key words avascular necrosis, femoral head, blood flow, magnetic resonance imaging

Abstract

The etiology of femoral head necrosis remains obscure. This lack of certainty is due in large part to the fact that no models of femoral head necrosis suitable for the study of its pathophysiology have been established. The present study was performed to establish such a new model of femoral head necrosis in which the marrow cavity of the femoral neck was preserved. To investigate to what extent femoral head vascular injury of varying degrees of severity influences osteocyte viability, adult mongrel dogs were divided into 3 groups: group A; hip dislocation alone (n=10), group B: ligation of the lateral and medial circumflex femoral arteries and veins alone (n=10), group C: both hip dislocation and ligation of the lateral and medial circumflex femoral arteries and veins (n=20). 2 and 4 weeks after treatment, animals in each of these groups were sacrificed and pathologic studies performed. No osteonecrosis was found in either group A or group B, whereas osteonecrosis was seen at 2 weeks in 8 of 10 (80%) and at 4 weeks in 8 of 10 (80%) dogs in group C. The distribution of the necrosis area and features of necrosis, including appositional bone formation and fibrous tissue observed in the present model, resemble those seen clinically. In addition, the magnetic resonance image (MRI) of the model was evaluated in the combined dislocation and ligation group (n=5). Changes in MRI were seen in 3 of 5 dogs. Femoral head blood flow was measured in 10 dogs to quantitatively evaluate to what extent the dislocation and blood vessel ligation influence femoral head blood flow volume. The femoral head blood flow rate in the control group prior to dislocation was 78.8 ± 19.7 ml/min/100ml (mean \pm SD). In the

dislocation only group it was 32.1 ± 15.4 ml/min/100ml, dropping to 40.7% of the pre-dislocation value. In the combined dislocation and ligation group it was 11.6 ± 10.3 ml/min/100ml, representing a marked decrease to 14.7% of the pre-dislocation value. The pathologic findings considered in the light of results of the blood flow measurement suggest that a decrease in femoral head blood flow below about 20% of control value is needed to cause osteonecrosis.