

Development of the Olfactory System

メタデータ	言語: jpn 出版者: 公開日: 2017-10-04 キーワード (Ja): キーワード (En): 作成者: メールアドレス: 所属:
URL	http://hdl.handle.net/2297/8427

嗅覚伝導路の発達

金沢大学医学部耳鼻咽喉科学講座 (主任: 古川 亙教授)

坂 下 英 雄

(平成5年1月26日受付)

嗅覚系は哺乳行動を司る感覚系として比較的早期に発達するという想定のもとに、嗅覚伝導路(嗅上皮、嗅球、外側嗅索、梨状葉皮質)の発達をラットで検討した。嗅上皮の発達の指標として嗅上皮の厚さと細胞層の数を光学顕微鏡観察下で定量した。その結果、嗅上皮の平均の厚さは胎生19日群では84 μ m、生後0日群では94 μ m、生後10日群では98 μ m、成熟群では57 μ mであった。嗅上皮の細胞層の平均数はそれぞれ7, 8, 10, 7であった。生後0日から生後10日にかけて嗅上皮は急速に厚くなり、その後成熟期に至るまで嗅上皮の厚みと細胞層の数は逆に減少した。嗅球に達する軸索をもつ嗅細胞の数の発達の指標として嗅球に逆行性トレーサーを注入することにより標識される嗅細胞の数を定量し標識率を求めた結果、生後3日群の標識率は34%、生後10日群の標識率は50%、成熟群の標識率は78%であった。この結果は嗅球を除去することにより変性、脱落する嗅細胞の減少率とはほぼ一致した。脳内嗅覚伝導路における1次中枢の発達の指標として、嗅球糸球体層におけるシナプスの密度を、2次中枢の発達の指標として梨状葉皮質1層におけるシナプス密度を電子顕微鏡を用いて定量した。成熟群のシナプス密度に対する百分率はそれぞれ胎生19日で6%, 5%, 生後0日で16%, 13%, 生後10日で57%, 37%であった。嗅球と梨状葉皮質の間の経路である外側嗅索の発達の指標として、その有髄線維の数を電子顕微鏡を用いて定量した。成熟群の有髄線維の密度に対する百分率は生後5日で0%, 生後10日で15%, 生後21日で74%であった。以上のことから、生後早期の嗅上皮は嗅球に軸索を伸ばしていない未熟な嗅細胞を多く含んでいること、また、嗅球でのシナプス形成は、梨状葉でのシナプス形成に先行しておこることが明らかになった。

Key words olfactory epithelium, olfactory bulb, lateral olfactory tract, pyriform cortex

嗅覚系における末梢感覚受容細胞は嗅上皮内の嗅細胞であり、その軸索は嗅糸を形成し篩板を貫いて嗅覚系の1次中枢である嗅球に達する。嗅球に達した嗅細胞の軸索は嗅球糸球体層で、僧帽細胞や房飾細胞の樹状突起とシナプスを形成する。僧帽細胞や房飾細胞の軸索は有髄線維となり、その軸索は外側嗅索を形成し嗅覚系の2次中枢である梨状葉皮質(1次嗅覚皮質)へ投射し、梨状葉皮質1層で錐体細胞の樹状突起とシナプスを形成する。

一方、哺乳動物においては、栄養摂取を目的とした哺乳行動を司る感覚系として、嗅覚は味覚とともに視覚などの他の感覚系に比べてかなり早くから発達しているものと考えられている。事実、嗅上皮は出生時すでに成熟期と同程度に分化している^{1)~4)}と指摘する研究者もあり、また嗅覚は出生以前より機能している^{5)~7)}との報告もある。そこで今回、嗅覚伝導路はかなり早い時期にすでに成熟期に近い程度に発達しているものと想定して、嗅覚情報が処理される嗅覚伝導路の各レベル(嗅上皮、嗅球、外側嗅索および梨状葉皮質)においていくつかの形態学的な指標を設定し、それらの発達段階を定量化しようと試みた。嗅上皮の発達の指標として、嗅上皮の厚さおよび細胞層の数を光学顕微鏡(光顕)を用いて定量した。また、嗅細胞の成熟の指標として、嗅球に逆行性トレーサーを注入し標識された嗅細胞の数、および嗅球を除去することにより変性、脱落した嗅

細胞の数を定量することにより、嗅球に達する軸索をもつ嗅細胞の比率を検討した。次に1次中枢の発達の指標として嗅球糸球体層におけるシナプスの密度を、2次中枢の発達の指標として梨状葉皮質1層におけるシナプスの密度を、また、この両者間の経路である外側嗅索の発達の指標としてその有髄線維の密度を、それぞれ電子顕微鏡(電顕)H-300型(日立, 東京)を用いて定量的に解析したので報告する。

材料および方法

実験材料は Sprague-Dawley 系ラットを用いた。なお胎齢はメス陰液における精子発見日を胎生0日として、生後日齢は出生日を生後0日として算定した。成熟ラットは体重250-350gのものを用いた。

1. 嗅上皮の厚さおよび細胞層

胎生19日、生後0, 10日および成熟ラットをそれぞれ8匹ずつ用いた。ペントバルビタール麻酔下に開胸し経的に4%パラホルムアルデヒド、1%グルタルアルデヒドを含む0.1Mカコジル酸緩衝液(pH7.4)で灌流固定した後、鼻粘膜を摘出した。摘出した鼻粘膜を2%オスミウム酸で後固定、エタノール系列で脱水後エボン包埋し、1 μ mの切片を作成しトルイジンブルーで染色後、光顕観察下で嗅上皮の厚さおよび細胞層の数を計測した。

Abbreviations: H-E, Hematoxylin-Eosin; OMP, olfactory marker protein; 光顕, 光学顕微鏡; 電顕, 電子顕微鏡

II. 嗅球に達する軸索をもつ嗅細胞

1. 逆行性トレーサー (Fluoro-Gold) 注入例

生後1, 8日および成熟ラットそれぞれ7匹ずつに対し, 成熟ラットはペントバルビタール麻酔下において, その他は -20°C の冷凍麻酔下において顕微鏡下で前頭骨の最前方で開頭し右側嗅球を露出させ, ガラスマイクロピペットを用いて逆行性蛍光色素である Fluoro-Gold (Fluorochrome, INC., Colorado, U.S.A.) 4% 溶液を右側嗅球全体にいきわたるように注入した. Fluoro-Gold はジメチルスルホキシド 2% 溶液に溶かして使用した. 注入2日後(生後3, 10日および成熟ラット)にネブタール麻酔下で開胸し経心的にホルマリン溶液で灌流固定した後, 鼻粘膜を摘出した. 生後3日および10日のラットには20%ホルマリン溶液を, また成熟ラットには10%ホルマリン溶液を使用した. 摘出した鼻粘膜をリン酸緩衝食塩水で洗浄し, 25% スクロース加リン酸緩衝食塩水に一晩浸漬した後, OCT compound (Tissue-Tek, Elkhart, U.S.A.) に包埋し, クライオスタットで $15\mu\text{m}$ のそれぞれ2枚ずつの連続切片を作成した. 一方は蛍光顕微鏡下で嗅上皮を観察し, 写真撮影後, Fluoro-Gold で標識された嗅細胞の数を計測した. また, もう一方はヘマトキシリンエオジン (Hematoxylin-Eosin, H-E) 染色し同一範囲の嗅上皮を写真撮影後, すべての嗅細胞数を計測し, この両者の比率を標識率として算定した.

2. 嗅球除去例

生後1日ラットおよび成熟ラット7匹ずつに対し, 生後1日ラットは -20°C の冷凍麻酔下で, 成熟ラットはペントバルビタール麻酔下で開頭し右側嗅球を吸引にて除去した. 嗅球除去7日後(生後8日および成熟ラット)にペントバルビタール麻酔下で開胸し経心的にホルマリン溶液(生後8日群は20%溶液, 成熟群は10%溶液)で灌流固定した後, 鼻粘膜を鼻中隔と一塊にして摘出した. 摘出した標本は ethylenediaminetetraacetic acid (EDTA) にて脱灰した. アルコール上昇系列にて脱水後, パラフィン包埋し $15\mu\text{m}$ に薄切し H-E 染色した後, 光顕下で嗅細胞の脱落の程度を観察した.

III. 嗅球糸球体層におけるシナプス

胎生19日, 生後0, 10日および成熟ラットをそれぞれ7匹ずつ用いた. ペントバルビタール麻酔下に開胸し経心的に4%パラホルムアルデヒド, 1%グルタルアルデヒドを含む0.1M カコジル酸緩衝液 (pH 7.4) で灌流固定した後, 嗅球を摘出し2%オスミウム酸で後固定, エタノール系列で脱水後エボン包埋した. 脱水中に酢酸ウラニールでブロック染色を施した. 作成した $1\mu\text{m}$ の切片を光顕で観察し, 糸球体層を含むように電顕用に超薄切片を作成した. 超薄切片には鉛染色を施行し, それぞれの発達段階について無作為に45-50枚の電顕写真を10,000倍で撮影した. シナプス後膜の肥厚とシナプス小胞の両者が確認できたものをシナプスとしその密度を計測した.

IV. 梨状葉皮質 I 層におけるシナプス

梨状葉皮質は形態学的に錐体細胞の樹状突起からなる I 層, 錐体細胞が密に集合した II 層, 細胞が少なく主に II 層の細胞の軸索とその副軸索からなる III 層から構成されているが, 外側嗅索から伸びた軸索終末は主に I 層の外側嗅索側 $1/2$ の領域に終止するので, 電顕による観察はこの I 層の表層部について行った. 胎生19日, 生後0, 10日および成熟ラットをそれぞれ7匹ずつ用いた. 上記 III と同一の方法で梨状葉皮質の $1\mu\text{m}$ の切片を作成し, 光顕観察下で I 層を含むように電顕用に超薄切片を

作成した. 超薄切片には鉛染色を施し, それぞれの発達段階について無作為に45-50枚の電顕写真を10,000倍で撮影した. 嗅球糸球体層と同様に, シナプス後膜の肥厚とシナプス小胞の両者が確認できたものをシナプスとしその密度を計測した.

V. 外側嗅索における有髄線維

生後5, 10, 21日および成熟ラットをそれぞれ7匹ずつ用いた. 上記 III, IV と同一の方法で標本を作成した. 梨状葉皮質直下の外側嗅索を5,000倍で無作為に撮影した合計60枚の写真において有髄線維の密度を計測した.

成 績

1. 嗅上皮の厚さおよび細胞層 (図1-3)

1. 胎生19日群 (図1A)

すでに嗅上皮はかなりの厚みを有しており嗅小胞が粘膜表面に突出していた. 縦に細長い核をもつ支持細胞は嗅上皮表層に横一列に配列して, すでに明瞭な細胞層を形成していた. 基底膜に接する部位には暗い核と細胞質で特徴づけられる基底細胞が存在していた. 嗅上皮の中間層には明瞭な核小体を持ち, 明るい核と細胞質を有する嗅細胞が多数認められたが, 基底細胞と同様な形態を有する細胞も混在していた. 有糸分裂は嗅上皮の表面付近と基底膜付近にみられた. 粘膜固有層において基底膜直下に血管が豊富にみられしばしば嗅上皮内を走行するものもみられた. 嗅上皮の厚みは $84.2 \pm 27.3\mu\text{m}$ であり, 嗅上皮の細胞の層は少ない部位で5層, 多い部位で9層で平均約7層であった.

2. 生後0日群 (図1B)

嗅上皮はさらに厚みを増し, その厚さは $93.8 \pm 17.9\mu\text{m}$ であった. 嗅上皮の細胞の層は少ない部位で7層, 多い部位で9層で平均約8層であった. この時期に注目される所見は表層の支持細胞層と基底部の基底細胞層との間の中間層がほぼ一様な形態を有する嗅細胞で占められるようになることであった. 嗅細胞層はさらに厚みを増し, 5-7層を占めていた. 基底膜をこえて多数の血管が嗅上皮内にいまだ侵入しており, 基底細胞層と嗅細胞層を明確に分けることは困難であった. また, 胎生19日と同様に有糸分裂は嗅上皮の表層付近と基底膜付近に認められた.

3. 生後10日群 (図1C)

嗅細胞の核はわずかに小型で円形に近くなり嗅細胞は嗅上皮内を密に占めていた. 嗅上皮は $98.1 \pm 22.1\mu\text{m}$ とかなりの厚みを有し, 嗅上皮の細胞の層は少ない部位で7層, 多い部位で12層で平均約10層であった. この時期, 上皮内を走行する血管はみられなくなるとともに, 基底膜に接する部位には扁平な核を有する基底細胞が増加し, 基底細胞層と嗅細胞層とがほぼ識別できるようになっていた. 有糸分裂はほとんど基底膜付近に限局していたが, 表層付近の細胞にもまれに認められた.

4. 成熟群 (図1D)

嗅上皮の厚みは生後発達段階のものとは比べ明らかに薄く $56.9 \pm 13.9\mu\text{m}$ であった. 嗅上皮の細胞の層は少ない部位で6層, 多い部位で8層で平均約7層であった. 嗅細胞は小型となり, 互いに密に接するようになっていた. 核と細胞質は胎生期や生後早期に比べ暗調を呈し, 細胞層も4-5層と減少していた. 基底細胞はほとんどが扁平となり基底膜に接して横一列に配列していた. また, 有糸分裂は基底膜付近にのみ認められた. 粘膜固有層は胎生期や生後早期に比べて明らかに厚くなっ

ていた。

図2と図3はそれぞれ嗅上皮の厚さと細胞層の変化を示している。

II. 嗅球に達する軸索をもつ嗅細胞 (図4-7)

1. 逆行性トレーサー (Fluoro-Gold) 注入例 (図4, 5)

以下の3群すべてにおいて、嗅細胞および粘膜固有層の軸索に標識がみられたが、呼吸上皮には標識はみられなかった。また、それぞれの発達期において、嗅粘膜の各部位における標識率はほぼ一定であった。

1) 生後3日群 (生後1日に逆行性トレーサー注入) (図4A)

嗅細胞層5-7層中、鼻腔側の支持細胞層直下の1-3層に標識が認められた。計測した嗅上皮の全嗅細胞数1,560に対し

て、標識された嗅細胞数は537であり、標識率は $34 \pm 2\%$ ($n=7$)であった。

2) 生後10日群 (生後8日に逆行性トレーサー注入) (図4B)

嗅細胞層5-10層中、鼻腔側の支持細胞層直下の2-5層に標識が認められた。計測した嗅上皮の全嗅細胞数1,978に対して、標識された嗅細胞数は991であり、標識率は $50 \pm 5\%$ ($n=7$)であった。

3) 成熟群 (図4C)

嗅細胞層4-6層中、支持細胞層と基底細胞層を除く嗅細胞層のほとんど全層にわたって嗅細胞が標識された。計測した嗅上皮の全嗅細胞数1,406に対して、標識された嗅細胞数は1,092であり、標識率は $78 \pm 5\%$ ($n=7$)であった。

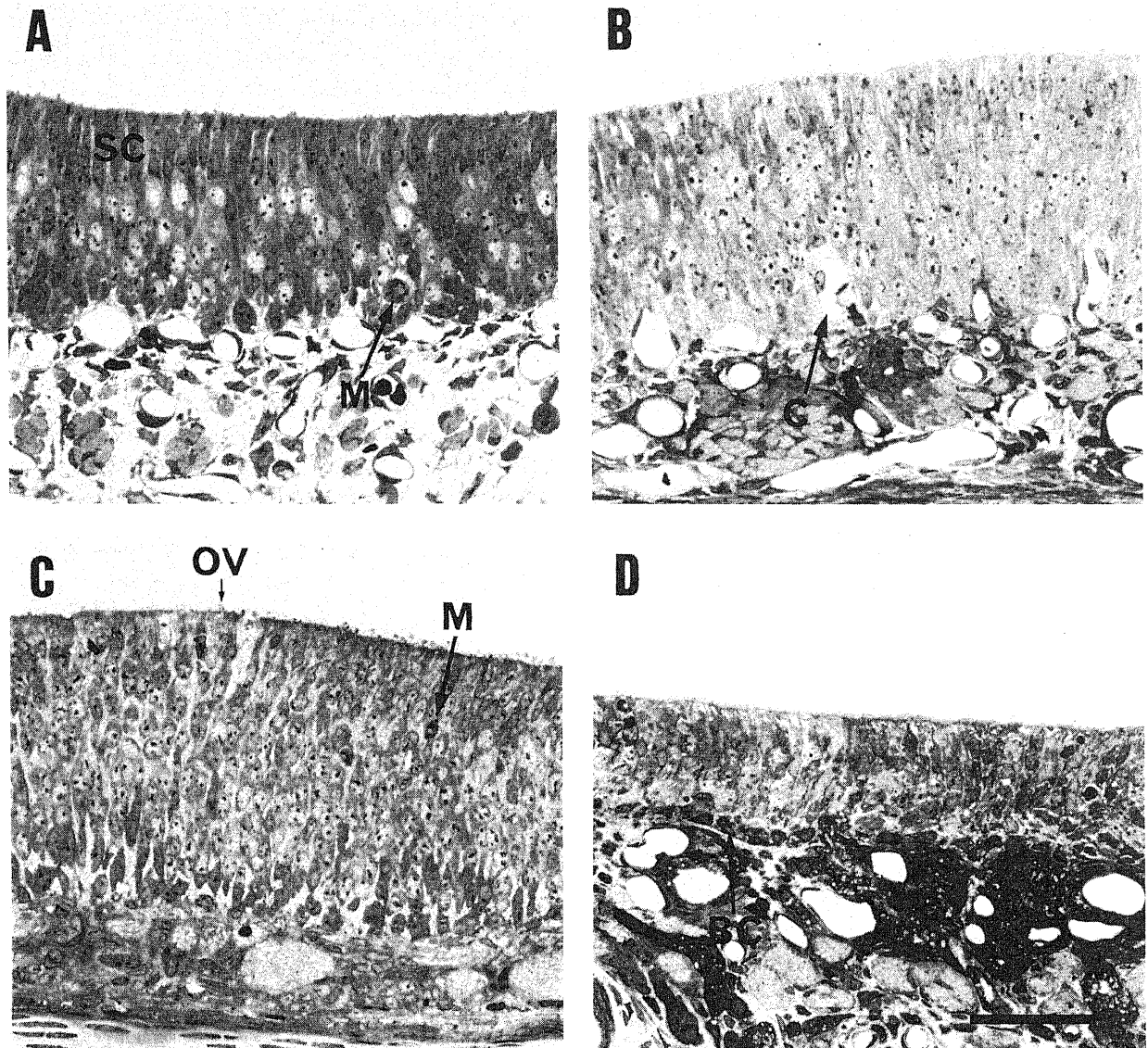


Fig. 1. Olfactory epithelium in different developmental stages. (A) Embryonic day 19. Olfactory vesicles can be seen at the free surface. The nuclei of the supporting cells (SC) are regularly situated in a single row at the most superficial zone of the olfactory epithelium. M, mitotic figure near the basal layer. (B) Postnatal day 0. Note the increased thickness of the olfactory epithelium. C, capillary invading the epithelium. (C) Postnatal day 10. The olfactory epithelium with 12 cell layers greatly increased in thickness, up to $100 \mu\text{m}$. M, mitotic figure in the superficial zone of the epithelium. OV, olfactory vesicle. (D) Adult. The olfactory epithelium decreased in thickness. Compare to the epitheliums (A-C) in developing stages. BC, basal cell. Toluidine blue stain. Bar= $50 \mu\text{m}$.

図5は標識率の変化を示している。

2. 嗅球除去例 (図6, 7)

1) 生後8日群 (生後1日に右嗅球除去) (図6)

右嗅球除去後1週目の右側嗅上皮は左側嗅上皮に比べてわず

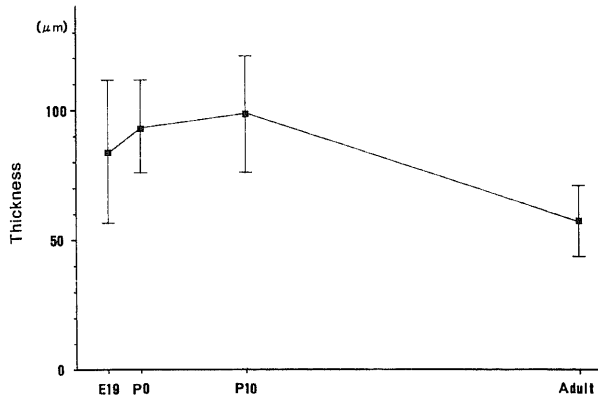


Fig. 2. Thickness of the olfactory epithelium in each developmental stage. Values are expressed as mean \pm S.D.. E19, embryonic day 19; P0, postnatal day 0; P10, postnatal day 10.

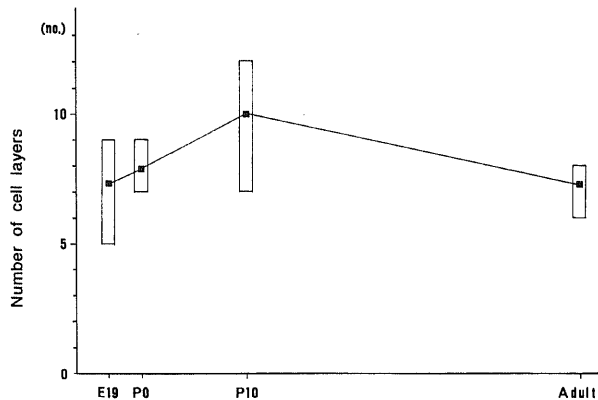


Fig. 3. Number of cell layers of the olfactory epithelium in each developmental stage. ■, mean number of cell layers; □, range of number of cell layers. E19, embryonic day 19; P0, postnatal day 0; P10, postnatal day 10.

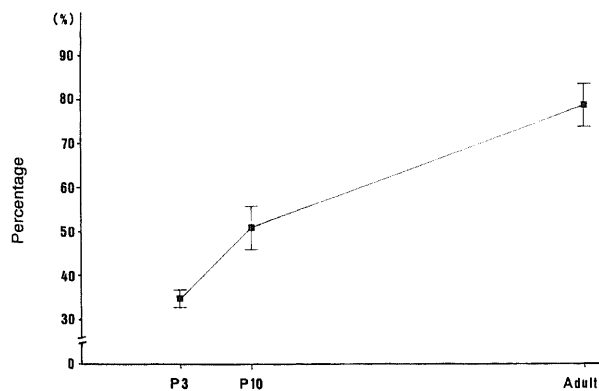


Fig. 5. Percentage of receptor cell labeling (number of labeled receptor cells/total number of receptor cells) in each developmental stage. Values are expressed as mean \pm S.D.. P3, postnatal day 3; P10, postnatal day 10.

かに薄くなったのみであった。右側嗅上皮の嗅細胞層の数は左側嗅上皮のそれと比べると1-3層少なかった。一定の長さの嗅上皮について計測した左側嗅上皮の嗅細胞数は4,089であり、右側嗅上皮の嗅細胞数は2,816であった。左側嗅上皮の嗅細胞数に対する右側嗅上皮の嗅細胞数の割合は $68.9 \pm 2.9\%$ ($n=7$)であり、減少率は $31.1 \pm 2.9\%$ ($n=7$)であった。

2) 成熟群 (図7)

右嗅球除去後1週目の右側嗅上皮は左側嗅上皮に比べて著明に薄くなっていた。右側嗅上皮の嗅細胞の変性脱落は嗅上皮の部位によってその程度に差異が認められたが、変性が強い部位

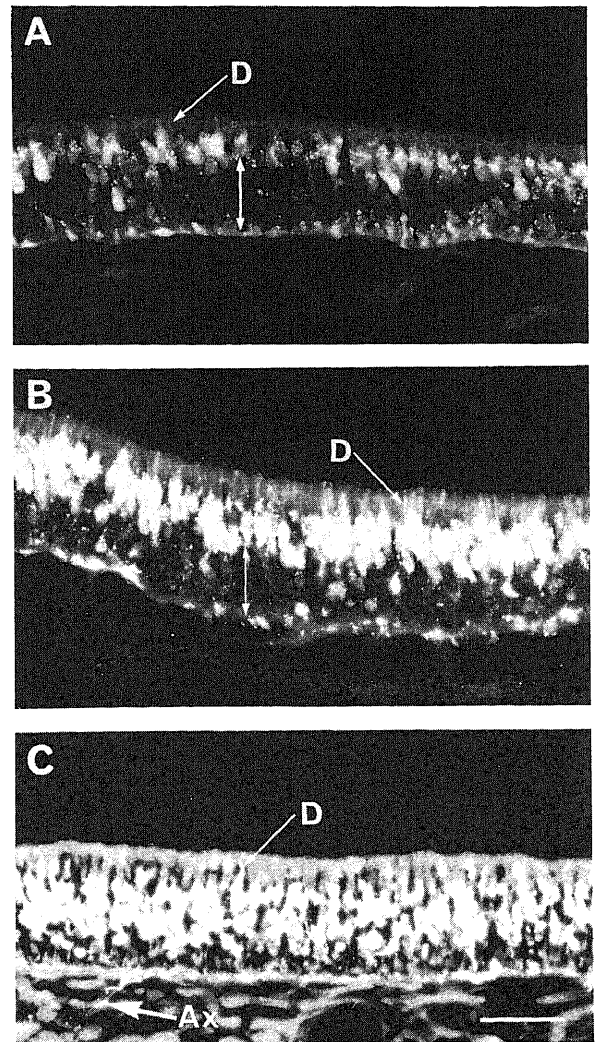


Fig. 4. Labeling of olfactory receptor cells in different developmental stages. (A) Postnatal day 3. Fluoro-Gold was injected into the olfactory bulb on postnatal day 1. Labeled cells (1-2 cell layers) are restricted to the superficial zone of receptor cell layer. The double-arrow indicates a zone of unlabeled cells. D, labeled dendrite of receptor cell. (B) Postnatal day 10. Fluoro-Gold was injected into the olfactory bulb on postnatal day 8. Labeled cells (2-4 cell layers) can be seen in the superficial zone of receptor cell layer. The double-arrow indicates a zone of unlabeled cells. D, labeled dendrite of receptor cell. (C) Adult. Note the numerous labeling of entire receptor cell layer. AX, labeled axon; D, labeled dendrites of receptor cell. Bar=50 μ m.

では基底細胞層と支持細胞層を認めるのみであった。同様に計測すると、左側嗅上皮の嗅細胞2,181に対して右側のそれは514であった。左側嗅上皮の嗅細胞数に対する右側嗅上皮の嗅細胞数の割合は $23.7 \pm 2.1\%$ ($n=7$)であり、減少率は $76.3 \pm 2.1\%$ ($n=7$)であった。

Ⅲ. 嗅球糸球体層 (図8-10)

1. 胎生19日群 (図8A, 9A)

顕微鏡観察下では円形の糸球体はみられず、嗅神経線維層と外叢状層との間に薄い層状の糸球体層がわずかに識別できた。

電顕観察下では嗅神経線維層の内側に細い軸索や樹状突起の交叉からなるいわゆる神経網がみられ、この部が電顕レベルでも糸球体層として識別可能であった。胎生19日においてのみ幼

若な形態を示す軸索、軸索終末や樹状突起の間に細胞間質が散在して認められた。このころにはすでに神経網内にシナプス形成が認められた。ここでみられたシナプスはシナプス小胞の数がきわめて少ないという共通の特徴に加えて、対称性と非対称性の両者のシナプスが同程度に観察された。計測した糸球体層の面積 $2,450\mu\text{m}^2$ にシナプスは14個観察された。 $1,000\mu\text{m}^2$ あたりのシナプス密度は平均5.7個であった。

2. 生後0日群 (図8B, 9B)

顕微鏡観察下で糸球体層は厚くなり、明瞭に識別できた。しかし、円形の糸球体の数は少なく、大部分は厚みを増した嗅神経線維層と外叢状層の間にトルイジンブルーで暗く染まる細い帯状の糸球体層として認められた。傍糸球体細胞も識別できた

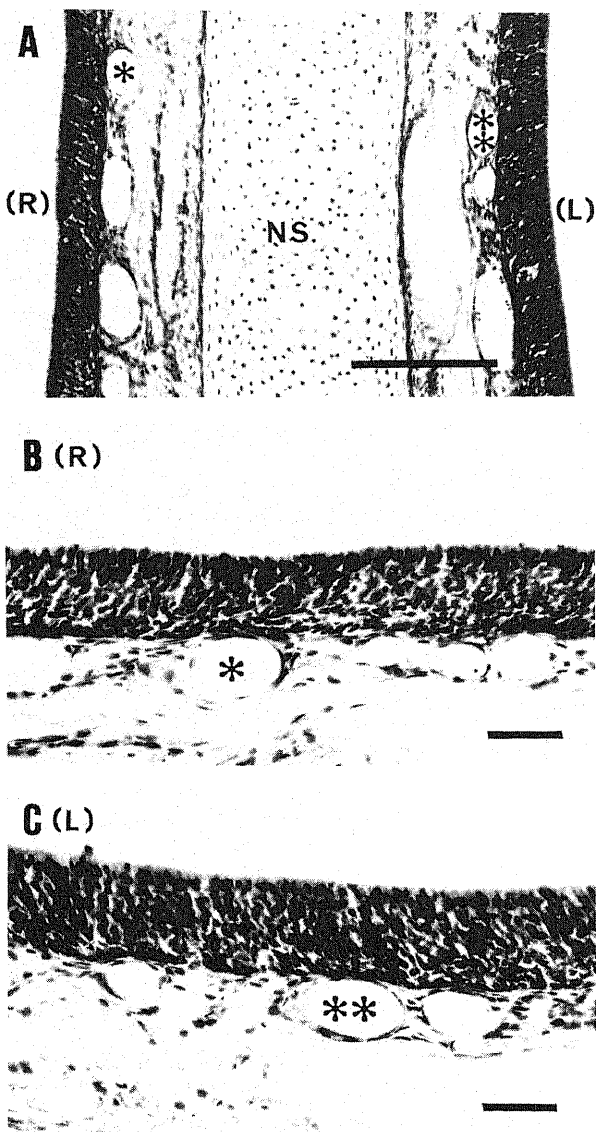


Fig. 6. Olfactory epithelium (postnatal day 8) after bulbectomy. Ablation of right olfactory bulb was made on postnatal day 1. (A) Right epithelium (R) slightly decreased in thickness compared with left epithelium (L). * and ** in A-C show the same blood vessels. NS, nasal septum. (B, C) Photomicrographs of right (B) and left (C) epithelium at higher magnification shown in A. H. E. stain. Bar=50 μm .

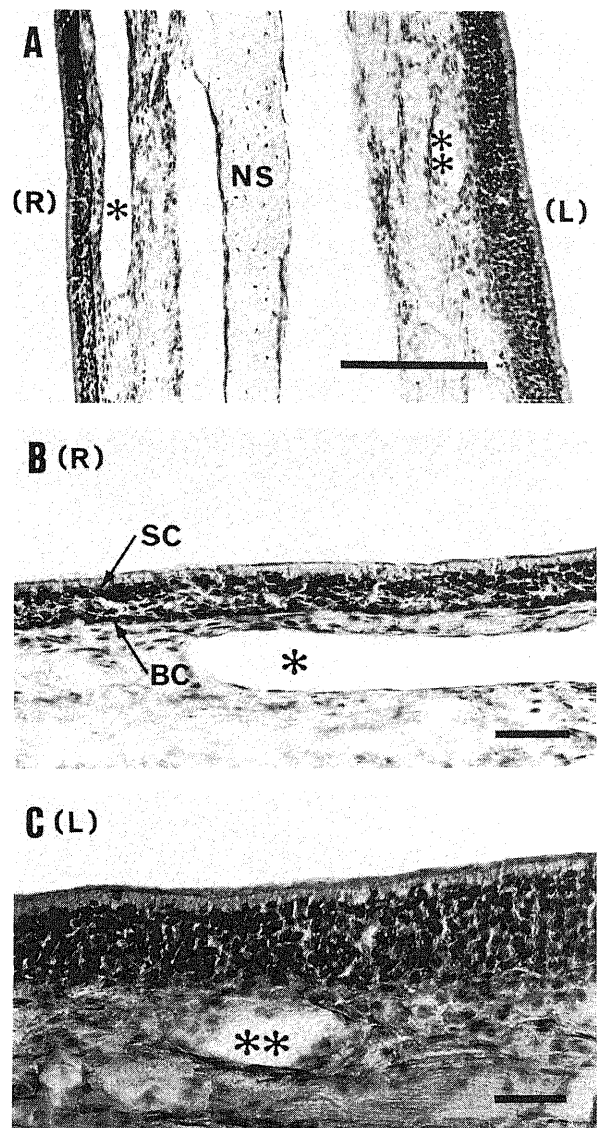


Fig. 7. Olfactory epithelium after right bulbectomy in adult. (A) Right epithelium (R) markedly decreased in thickness compared with left epithelium (L). * and ** in A-C show the same blood vessels. NS, nasal septum. (B, C) Photomicrographs of right (B) and left (L) epithelium at higher magnification shown in A. Notice severe loss of receptor cells on the lesion side. BC, basal cell; SC, supporting cell. H. E. stain. Bar=50 μm .

が、その数は少なかった。

電顕観察下では糸球体層の神経網内に軸索や樹状突起が複雑に交叉するようになっており、シナプスやシナプス小胞の密度も増えていた。また、非対称性シナプスが対称性シナプスに比べてより多く観察された。計測した糸球体層の面積 $2,390\mu\text{m}^2$ の範囲にシナプスは38個存在していた。シナプス密度は $1,000\mu\text{m}^2$ あたり平均15.9個であった。

3. 生後10日群 (図8C, 9C)

光顕観察下で嗅球の層構造は明瞭となり、すべての糸球体は円形を呈していた。この時期、傍糸球体細胞の増加が著明で、個々の糸球体は互いに接することは少なく、散在して認められた。嗅神経線維層と外叢状層はさらに厚みを増していた。

電顕観察下ではシナプスやシナプス小胞の密度はさらに増え、僧帽細胞や房飾細胞の樹状突起も一層発達し、より複雑な神経網を形成していた。また、非対称性シナプスがかなりの割合を占めていた。計測した糸球体層の面積 $2,390\mu\text{m}^2$ 中のシナ

プス数は138個で、シナプス密度は $1,000\mu\text{m}^2$ あたり平均57.7個であった。

4. 成熟群 (図8D, 9D)

光顕観察下では糸球体同士は互いに接して連続した厚い糸球体層を形成していた。また、個々の糸球体には嗅神経線維束から連続する暗調な斑点部と、後に電顕で確認されるが、僧帽細胞と房飾細胞の樹状突起からなる明調な斑点部の両者が認められるようになっていた。嗅神経線維はしばしば太い束を形成し、線維層の厚みもそれに伴い一層増加していた。外叢状層は生後0日に比べて約2倍の厚さを呈していた。

電顕観察下ではシナプス小胞の増加が著明で嗅神経終末を密に占めるようになっていた。このシナプス小胞の増加に伴い、嗅神経終末はすべて暗調を呈していた。嗅神経終末は嗅球の投射ニューロンである僧帽細胞や房飾細胞の樹状突起といたるところでシナプスを形成していた。僧帽細胞と房飾細胞の樹状突起はしばしばシナプス小胞を含んでいたが、シナプス小胞の密

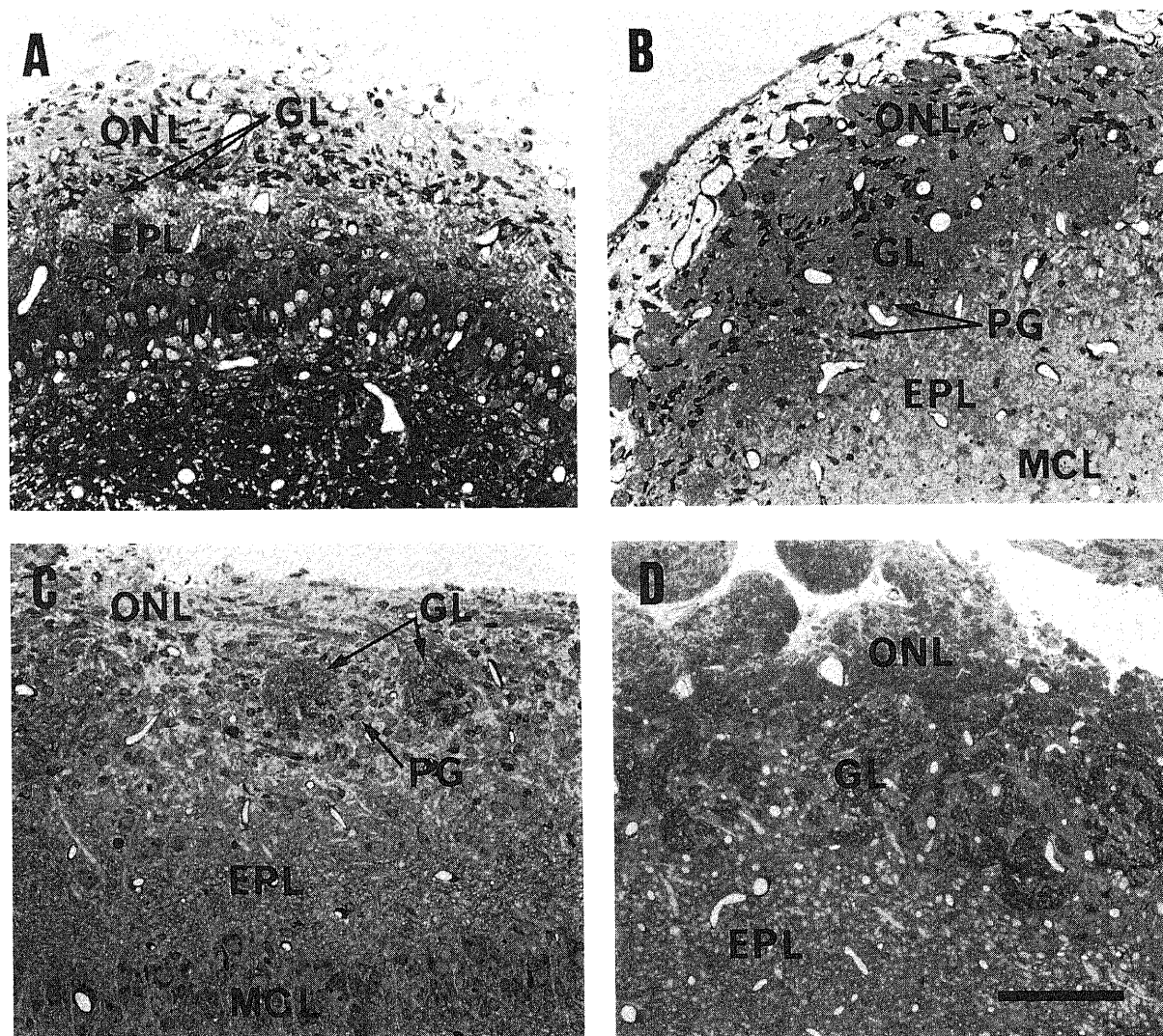


Fig. 8. Olfactory bulbs in different developmental stages. (A) Embryonic day 19. Thin glomerular layer (GL) can be seen between olfactory nerve layer and external plexiform layer. (B) Postnatal day 0. Glomerular layer (GL) increased in thickness. Note the appearance of periglomerular cells (PG). (C) Postnatal day 10. Glomeruli (GL) become circular in shape. Note the increased number of periglomerular cells (PG). (D) Adult. Well-developed glomerular layer (GL). EPL, external plexiform layer; MCL, mitral cell layer; ONL, olfactory nerve layer. Toluidine blue stain. Bar=25 μm .

度はきわめて低く明るい色調を呈しているために嗅神経終末との区別が明瞭であった。しかし、僧帽細胞と房飾細胞の樹状突起を形態学的に区別することは困難であった。嗅神経終末と投射ニューロンとの間のシナプスはすべてシナプス後膜の肥厚の

著明な非対称性で、この型のシナプスが最も高頻度に認められた。その他の種類のシナプスとして、投射ニューロンと傍糸球体細胞のそれぞれの樹状突起間で形成されるシナプスが認められた。前者から後者へのシナプスは非対称性であり、後者から

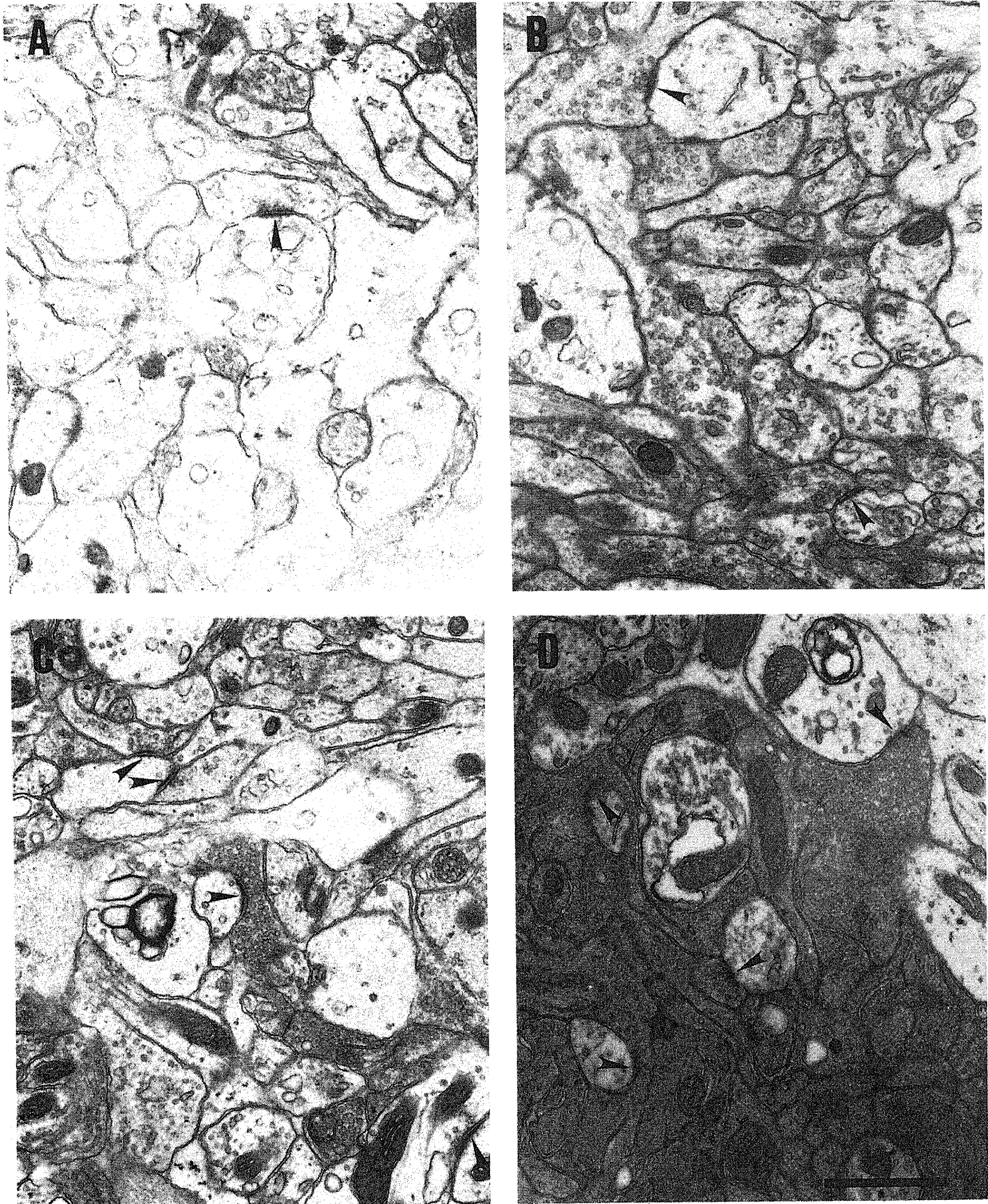


Fig. 9. (A-D) Electron micrographs of glomerular layer in different developmental stages. (A) Embryonic day 19. (B) Postnatal day 0. (C) Postnatal day 10. (D) Adult. Arrowheads indicate synaptic contacts. Density of synaptic contacts and synaptic vesicles increased during development. Synaptic contacts are of the asymmetric type. Note the dark appearance of axon terminals in adult. Bar=1 μ m.

前者へのシナプスは対称性であった。計測した糸球体層の面積 $2,550\mu\text{m}^2$ の範囲内にシナプスは257個存在していた。シナプス密度は $1,000\mu\text{m}^2$ あたり平均100.7個であった。

成熟群のシナプス密度に対する百分率は胎生19日群で5.7%、生後0日群で15.8%、生後10日群で57.3%であった。(図10)

IV. 梨状葉皮質 I 層 (図11-12)

梨状葉の同定は、胎生19日においてすでに錐体細胞(梨状葉 II 層に相当)が梨状葉皮質に特徴的なS字状の配列をなしていたために容易であった。また、外側嗅索もこの時期すでに、ある程度の厚さをもつ構造物として存在していたために、梨状葉 I 層はすべての発達段階において外側嗅索と梨状葉 II 層の間に識別可能であった。

1. 胎生19日群 (図11A, 12A)

光顕観察下では梨状葉 I 層は外側嗅索と梨状葉 II 層の間に薄い帯状の層として識別できた。

電顕観察下では細胞間質がかなり広い領域を占め、幼若な形態を示す軸索、軸索終末や樹状突起の間に存在していた。この時期、シナプスもすでに形成されていたが、その数は少なく、シナプス小胞の密度も低かった。計測した梨状葉 I 層の面積 $2,340\mu\text{m}^2$ にシナプスは17個観察された。 $1,000\mu\text{m}^2$ あたりのシナプス密度は平均7.3個であった。シナプスの種類としては対称性と非対称性の両者のシナプスが混在していた。

2. 生後0日群 (図11B, 12B)

光顕観察下では梨状葉 I 層はよく発達し、外側嗅索と同程度の厚みを有するようになっていた。

電顕観察下ではシナプスやシナプス小胞の密度は明らかに増えていた。計測した梨状葉 I 層の面積 $2,450\mu\text{m}^2$ の範囲にシナプスは48個観察された。シナプス密度は $1,000\mu\text{m}^2$ あたり平均19.6個であった。この時期、樹状突起の棘が発達し始めるものの、棘にシナプスを形成するものは少なく、大部分は樹状突起幹とシナプスを形成していた。シナプスの種類としては、対称性が非対称性に比べてより多く観察された。細胞間質はこの時期においてもある程度の範囲にわたって存在していた。

3. 生後10日群 (11C, 12C)

光顕観察下では梨状葉 I 層の発達は著明で、生後0日に比べて約2倍の厚さを呈していた。

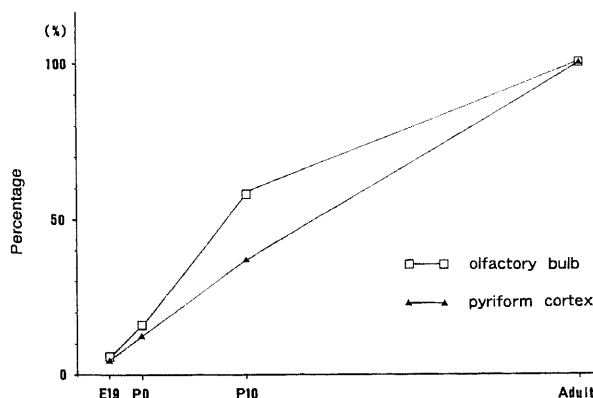


Fig. 10. Percentage of synaptic density in the olfactory bulb (□-□) and in the pyriform cortex (▲-▲) during development. Values in adult are regarded as 100%. E19, embryonic day 19; P0, postnatal day 0; P10, postnatal day 10.

電顕観察下ではこの時期、樹状突起の棘の発達が著しく、棘にシナプスを形成するものが半数以上を占めるようになった。樹状突起棘の発達に伴って、非対称性シナプスが増え、対称性シナプスよりも優位となり、シナプス密度の増加とともにより成熟期に近いシナプス構成を示すようになった。計測した梨状葉 I 層の面積 $2,660\mu\text{m}^2$ 中のシナプス数は156であり、 $1,000\mu\text{m}^2$ あたりのシナプス密度は平均58.7個であった。また、細胞間質は著明に減少するものの、この時期においてもある程度存在していた。嗅球糸球体層においては、細胞間質は出生前のみ存在していた点を考慮すると、注目すべき所見であった。

4. 成熟群 (図11D, 12D)

光顕観察下では梨状葉 I 層はさらに厚みを増し、生後0日の梨状葉 I 層の約3倍になっていた。

電顕観察下では樹状突起の棘はさらに発達し、ほとんどのシナプスは樹状突起の棘にみられた。また、シナプスの大部分はシナプス後膜の肥厚の著明な非対称性であった。成熟期では、シナプスが神経網のいたる所で観察され、計測した梨状葉 I 層の面積 $2,500\mu\text{m}^2$ の範囲にシナプスは304個認められた。シナプス密度は $1,000\mu\text{m}^2$ あたり平均157.7個であった。

成熟群のシナプス密度に対する百分率は、胎生19日で4.6%、生後0日で12.5%、生後10日で37.2%であった(図10)。

V. 外側嗅索における有髄線維 (図13-15)

はじめに、胎生期ならびに生下時の外側嗅索について簡単に記載する。尚、嗅索の厚さは最も肥厚した部位において比較した。外側嗅索は胎生19日にすでに帯状の線維束として梨状葉 I 層の外側に認められた。嗅索の厚みは生後0日の約3/4であった。髄鞘の形成はなく、グリア細胞もほとんど認められなかった。生後0日では、外側嗅索はやや厚みを増し、嗅索内には血管の侵入とともにグリア細胞が出現した。

1. 生後5日群 (図14A)

光顕観察下では外側嗅索はさらに厚みを増し、生後0日に比べて約1.2倍の厚さを呈していた。血管とグリア細胞は増加していたが、髄鞘の形成はなかった。

電顕観察下では嗅索は多数の無髄線維と少数の樹状突起で構成され、シナプスもまれに観察された。

2. 生後10日群 (図13A, 14B)

光顕観察下では外側嗅索は生後0日の約1.5倍の厚さを有していた。血管とグリア細胞の著明な増加が認められた。さらに注目される所見としては、この時期に髄鞘化が始まることであった。図13Aは増殖したグリア細胞の周囲に出現した有髄線維を示している。

電顕観察下では嗅索は無髄線維でかなりの範囲を占められていたが、その中にいろいろな発達段階の髄鞘化した線維が散在して認められた。同一部位での光顕写真と電顕写真における有髄線維の割合から判断すると、電顕的に厚い髄鞘として観察されるよく発達した有髄線維のみが光顕的に有髄線維として識別可能であった。電顕的にのみ識別できる有髄線維の髄鞘は非常に薄かったが、これらの未発達線維がかなりの割合を占めて存在しているのがこの時期の特徴であった。計測した外側嗅索の $4,250\mu\text{m}^2$ の範囲に有髄線維は176個認められた。有髄線維の密度は $1,000\mu\text{m}^2$ あたり平均41.4個であった。

3. 生後21日群 (図13B, 14C)

光顕観察下では外側嗅索の線維の髄鞘化はかなり成熟に近い状態にまで進行していた。この時期の嗅索の厚さは生後0日の

約2.3-2.7倍であった。また、有髄線維の増加とともに有髄線維密度は一層高くなったが、明瞭な線維束を形成するには至っていなかった。

電顕観察下でも有髄線維の増加は明瞭で、嗅索のかなりの領域は有髄線維で占められていた。計測した嗅索の $4,250\mu\text{m}^2$ 中に有髄線維は858個観察された。 $1,000\mu\text{m}^2$ あたりの平均密度は

201.8個であった。しかし、成熟期に比べると個々の有髄線維が互いに密に接することは比較的少なく、その間に無髄線維もかなりの割合を占めて存在していた。また、髄鞘の厚みは成熟期に比べて薄かった。

3. 成熟群 (図13C, 14D)

光顕観察下では有髄線維は均一に、密に外側嗅索全体を占め

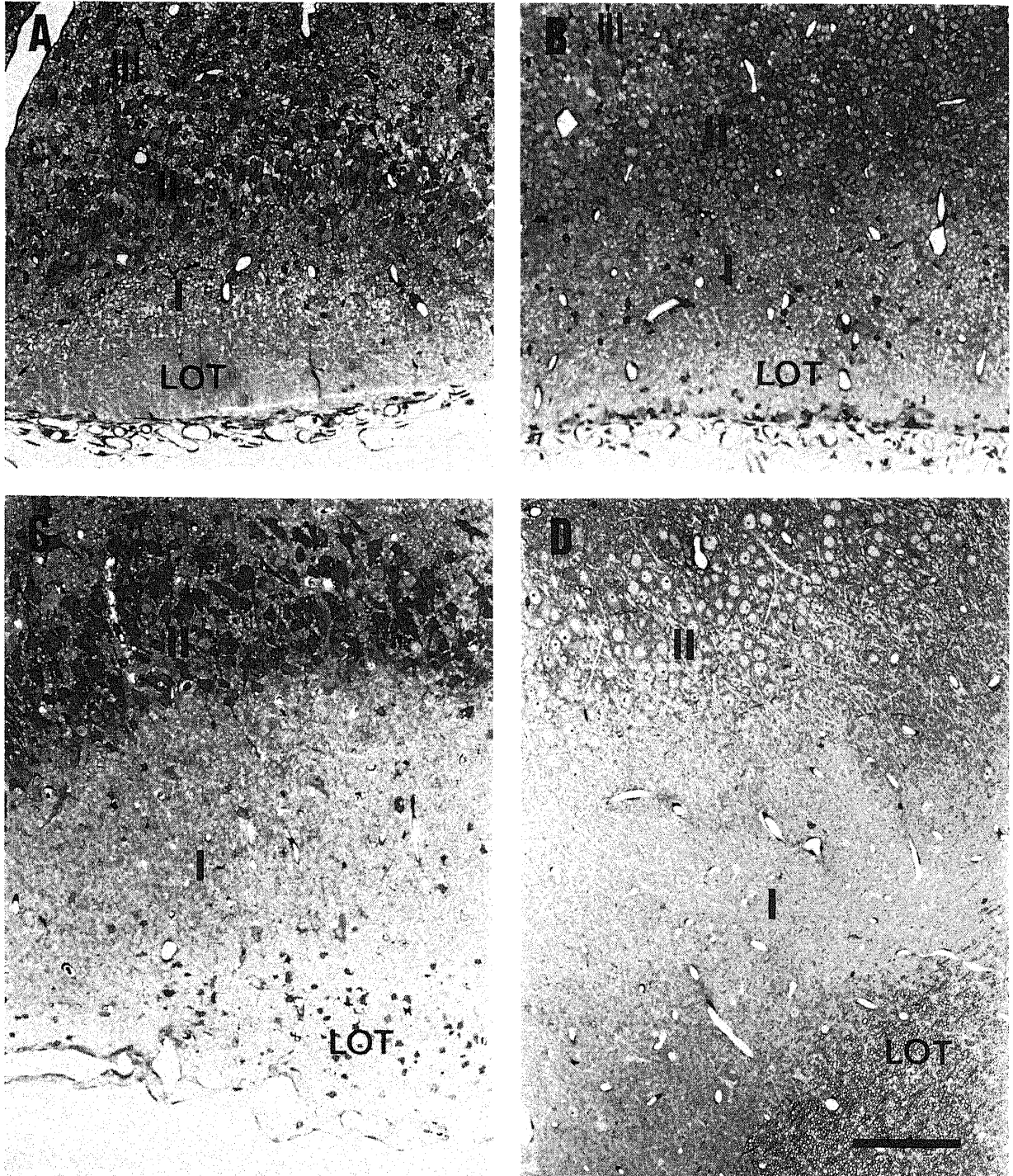


Fig. 11. Pyriform cortices in different developmental stages. (A) Embryonic day 19. Pyramidal cells (layer II) assume a recumbent S in shape. Thin layer I can be seen between lateral olfactory tract and pyramidal cell layer. (B) Postnatal day 0. Layer I increased in thickness. (C) Postnatal day 10. Layer I shows marked progress in development. This layer is nearly two times thicker than that of postnatal day 0. (D) Adult. Note a fairly developed layer I. I, layer I; II, layer II; III, layer III; LOT, lateral olfactory tract. Toluidine blue stain. Bar=25 μm .

ていた。嗅索の厚さもやや増加し、生後0日の約3倍になっていた。有髄線維の増加に伴い、20-50の有髄線維が密に集合し、多数の線維束が嗅索内に形成されていた。

電顕観察下でもほとんどの有髄線維は互いに接するようになり、その密度も増加していた。髄鞘も充分に厚くなっていた。計測した $4,250\mu\text{m}^2$ の範囲に有髄線維は1,167個存在し、1,000

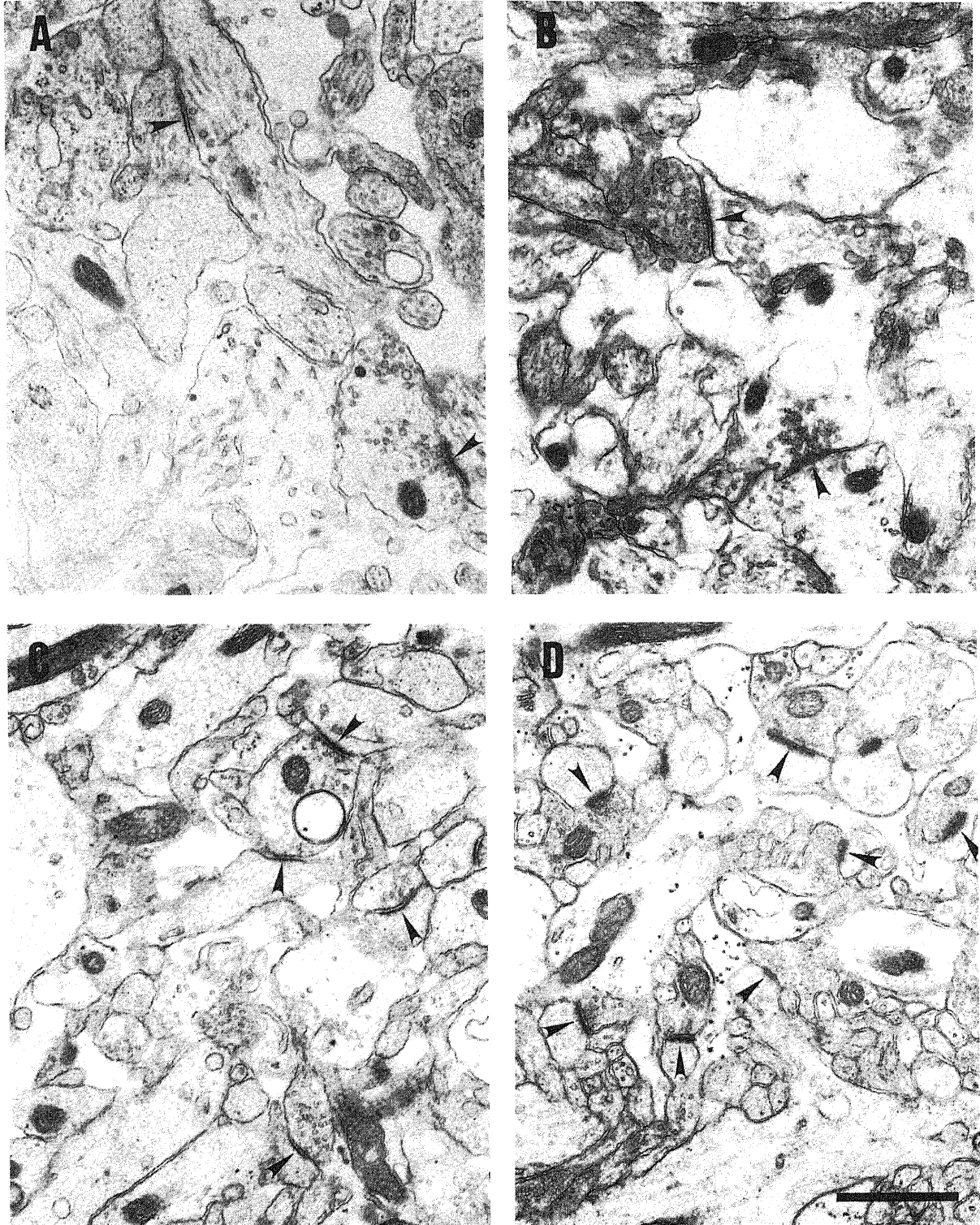


Fig. 12. (A-D) Electron micrographs of pyriform cortex (layer I) in different developmental stages. (A) Embryonic day 19. (B) Postnatal day 0. (C) Postnatal day 10. (D) Adult. Arrowheads indicate synaptic contacts. Note the increased density of synaptic contacts and synaptic vesicles during development. Dendritic spines can be found at postnatal day 10 with marked increase toward an adult stage. Both symmetric and asymmetric synaptic contacts can be seen at embryonic and early postnatal stages (A-C). In contrast, synaptic contacts are mostly of the asymmetrical type in adult (D). Bar=1 μm .

μm^2 あたりの平均密度は274.5個であった。

成熟群の有髄線維密度に対する百分率は、生後5日で0%、生後10日で15.1%、生後21日で73.5%であった(図15)。

考 察

1. 嗅上皮の発達

嗅上皮は支持細胞層、嗅細胞層、基底細胞層の3層で構成される。嗅覚の1次感覚ニューロンは嗅細胞であり、この嗅細胞は成熟ともない2方向に神経突起を伸ばす。粘膜表面へ向かう突起は樹状突起に分化し、小さく膨らんだ嗅小胞を形成する。基底膜へ向かう突起は軸索に分化し、基底膜を貫いて粘膜下層で神経束を形成し、嗅神経となる。嗅神経は篩板を貫いて2次感覚ニューロンのある嗅球へ到達する。嗅小胞が胎生期に早くも粘膜表面に突出し、出生直後には成熟期と同程度によく発達した構造を呈するという理由から、嗅上皮は出生時すでにかなりの程度に成熟している¹¹⁾と指摘する研究者が少なくない。しかし、いくつかの形態学的な指標を設定し検討した結果、出生直後の嗅上皮では未成熟な嗅細胞の割合が多く、その後の生後発達で成熟した嗅細胞が漸次増加し、嗅上皮の分化が進むことが明らかになったので、嗅細胞の成熟過程に中心をおいて以下に考察する。

1. 細胞層の分化

支持細胞層は胎生19日にすでに明瞭な細胞層を形成していた。これに対して嗅細胞層の分化は遅く、この時期、基底細胞と同様な形態を示す細胞が混在していた。基底細胞のマーカーとしてよく知られているケラチンの発達期の嗅上皮内での分布を調べた研究⁹⁾によれば、胎生期にはケラチン陽性細胞は基底膜に接する部位のみならず嗅上皮内にも広く存在しているので、胎生期の嗅細胞層に混在する細胞は基底細胞と同様の細胞とみなして問題ないと思われる。生後早期の嗅細胞層が嗅細胞のみで構成されているかについては多少意見が分かれると思われるが、細胞形態から判断するとほぼ様な細胞で占められており、また生後の嗅上皮ではケラチン陽性細胞は基底膜に接した部位に限局して認められることから、嗅細胞層は生下時にその細胞層としての分化をほぼ達成すると考えられる。基底細胞層に関しては、いずれの発達段階においても基底膜に接する部位にはつねに基底細胞が存在していた。以上のことから、嗅上皮の3層構造を有する細胞層としての分化は生下時にはほぼ完成しているものと思われた。しかし、成績で詳述したように、発達期の嗅細胞と基底細胞は細胞の大きさや核および細胞質の染色性等については成熟期のそれらに比べると異なる形態を示していたことをつけ加えておく。

つぎに、嗅上皮の厚さと細胞層の数に関しては、生後早期の嗅上皮が成熟期に比べて著明に肥厚していることが注目された。生後0日および生後10日の嗅上皮は成熟期の約1.6-1.7倍の厚みを有していた。この時期の嗅上皮が厚いことは嗅細胞層が成熟期に比べて2-4層多く存在していることが主な原因であった。この他に、発達期の嗅上皮を構成する個々の細胞が成

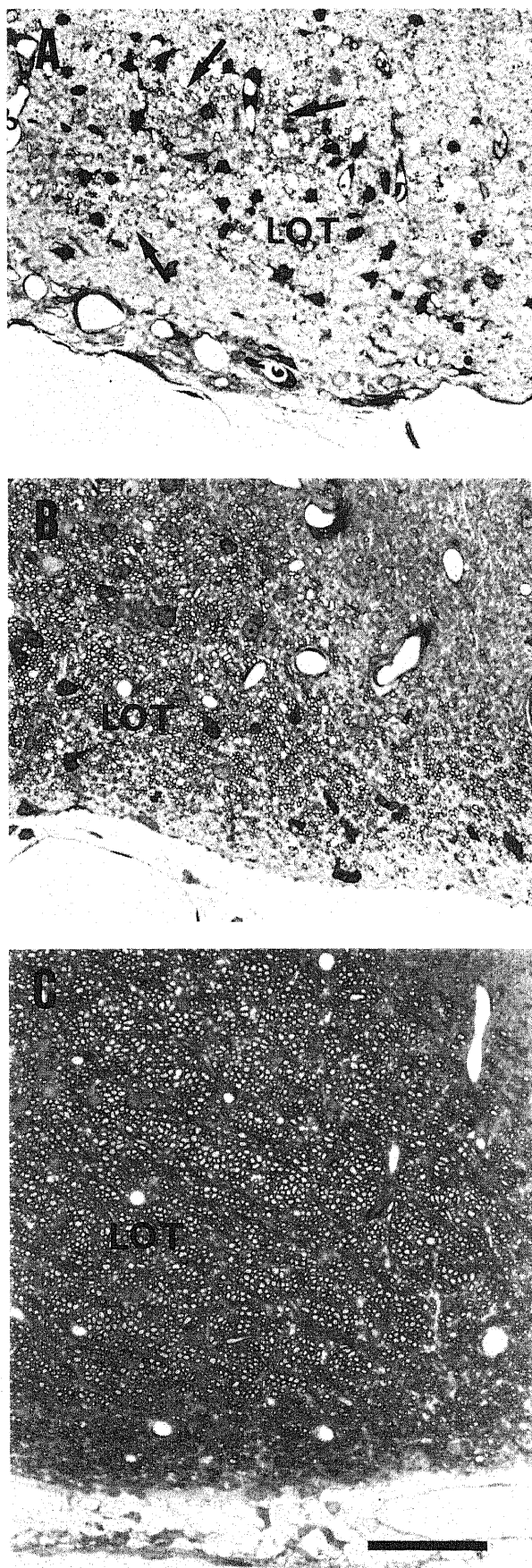


Fig. 13. Lateral olfactory tracts (LOT) in different developmental stages. (A) Postnatal day 10. Myelinated axons (arrows) are found among glial cells. (B) Postnatal day 21. Lateral olfactory tract is occupied by many myelinated axons. (C) Adult. Note the numerous myelinated axons forming bundles. Toluidine blue stain. Bar=50 μm .

熟期の細胞に比べて大きいことも1つの要因であった。発達期の嗅上皮に関して、上皮の厚さや嗅細胞層の数の変化を詳細に調べた研究は意外にも少ないが、発達期の嗅上皮が厚い⁹⁾ ことに関しては他の研究者も指摘している。

嗅上皮内の有糸分裂については Smart¹⁰⁾ がマウスで詳しく報告している。それによると、胎生中期(11日)では有糸分裂はほとんど上皮表層にみられ、日齢とともに有糸分裂がさかんにおこる部位は基底細胞層へと移行し、成熟期では基底細胞層に限

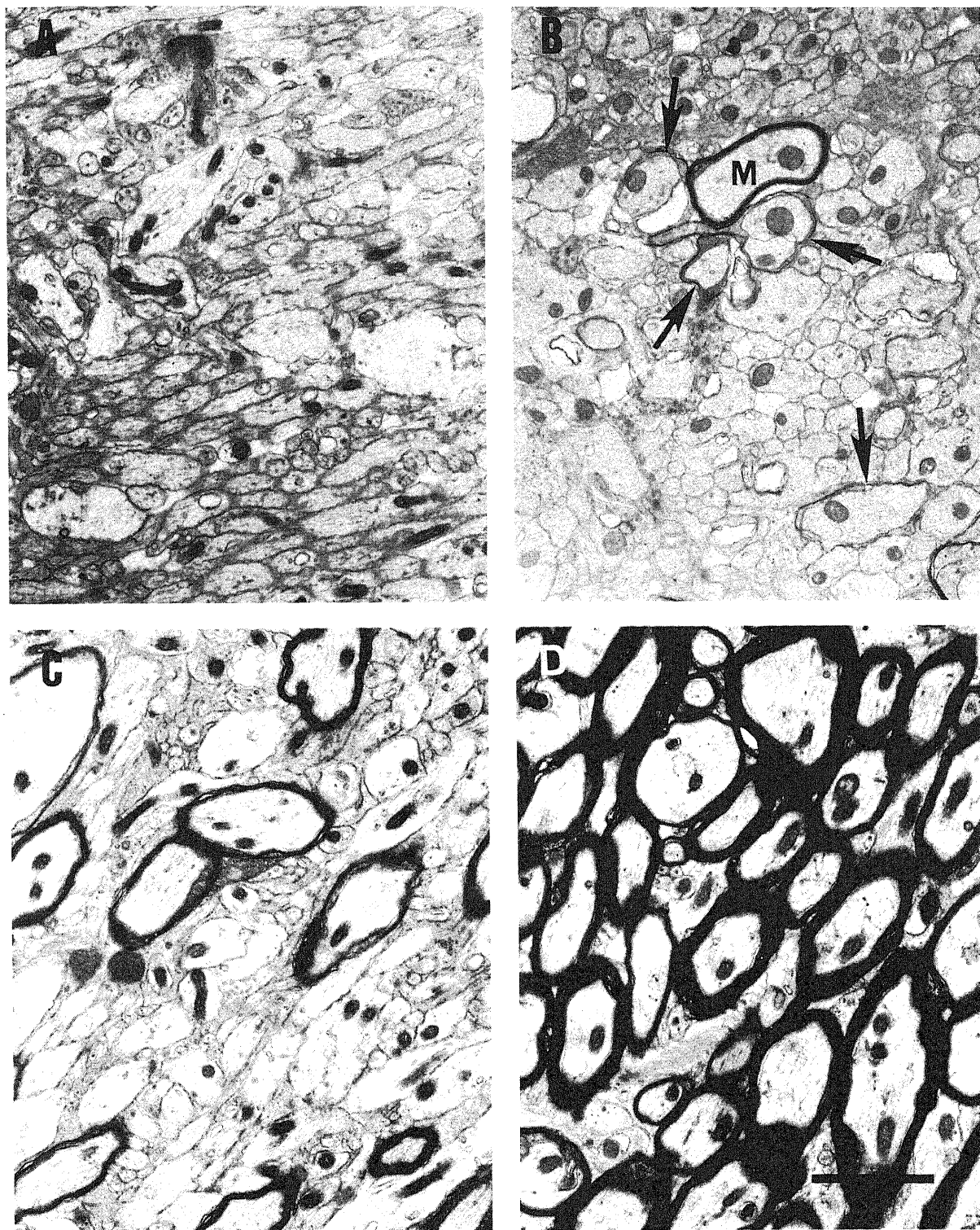


Fig. 14. (A-D) Electron micrographs of lateral olfactory tract in different developmental stages. (A) Postnatal day 5. All axons have no myelin. (B) Postnatal day 10. Degree of myelination varies remarkably from less-developed axons (arrows) to a well-developed one (M). (C) Postnatal day 21. Density of myelinated axons increased, but myelins are thinner than those in adult. (D) Adult. Note the numerous fully-developed myelinated axons. Bar=2 μ m.

局するようになる。今回の検討でも嗅上皮内の有糸分裂の分布パターンには同様な傾向がみられたが、ラットはマウスよりもより早く成熟期に近い細胞増殖パターンへと移行するよう思われた。著者は生後0日で上皮表層付近と基底層付近に同程度に、また、生後10日でもなお表層付近に少数の有糸分裂を認めた。Smartのマウスでの報告によれば、生後1日で65%、生後7および10日で45%、生後36日でもなお32%もの有糸分裂が基底層以外の上皮層に観察されている。動物種の違いはあるものの、発達期におけるこのような細胞増殖パターンの推移は生後まもない時期の嗅上皮がいまだ未成熟であることを意味しているものと思われる。なお、最近の研究⁹⁾によれば、成熟動物の嗅上皮での細胞分裂は基底細胞層ではなく、基底細胞層と嗅細胞層の間に介在する細胞におこるとも言われているが、今回の検討の内容とは直接には関連がないのでここで詳しくは言及しない。いずれにしても、出生時ならびに生後早期の嗅上皮では上皮全体にわたって活発な細胞増殖がおこり、さらに、嗅細胞への分化が進行し、生後一定の期間にわたり嗅細胞層の著明な増加がみられるのが最も興味深い現象である。

2. 成熟嗅細胞の発達

生後早期に増加する嗅細胞のうち、どのくらいの細胞が嗅球に軸索を到達させているかは実際に嗅覚機能に関与している1次感覚ニューロンの数を知る上できわめて重要である。この問題を解決する方法として、今回、著者は逆行性トレーサーを嗅細胞の標的器官である嗅球に注入することによって、発達期および成熟期の嗅細胞を標識し定量することを試みた。結果について考察する前に、ここでトレーサーを使って嗅細胞を標識する方法について言及したい。嗅細胞を標識する目的で、これまで horseradish peroxidase¹¹⁾、蛍光色素¹²⁾、コンカナバリン-金コロイド¹³⁾等の逆行性トレーサーが試みられてきた。しかし、これらは嗅細胞を定量する目的で使用されていないために、嗅細胞の標識率について著者の行った実験結果と比較することはできない。これまでに嗅細胞を定量化する目的で、逆行性トレーサーを嗅球全体に及ぶように注入し適当な生存期間(2-4日)で調べた報告がないので、著者の行った予備実験について述べる。

各種の逆行性トレーサー (horseradish peroxidase, フグ毒, 蛍光色素 (Fast Blue, Diamidino Yellow, Fluoro-Ruby)) を成熟

ラットの嗅球全体に注入した結果、嗅球に投射線維を送っている脳の諸領域には多数のニューロンに一定した標識がみられたにもかかわらず、嗅細胞の標識はきわめて少なく、その標識率は最高でも10%以下であった。これに対して Fluoro-Gold (蛍光色素) を使用した場合には、嗅細胞層のほぼ全層にわたって多数の標識が認められ、発達期ならびに成熟期における嗅細胞の定量化が十分に可能であると判断された。高い標準率が得られた理由として、以下の3つのことが考えられる。1) Fluoro-Gold は他のトレーサーに比べて嗅細胞の軸索終末にとりこまれやすい。2) Fluoro-Gold は拡散性の高いトレーサーであり、嗅細胞の軸索が嗅球の外層(糸球体層)に終止することを考慮すると、この性質は嗅細胞の標識に有利にはたらく。3) Fluoro-Gold の溶媒に加えたジメチルスルホキシドがトレーサーのとりこみに重要な役割(とりこみ促進、あるいは注入部でのトレーサーの吸収を遅らせる)をはたす。3)については、今回はジメチルスルホキシドを含まない溶媒を用いた対照群で検討していないのでいまだ不明確ではあるが、ジメチルスルホキシドを含む水溶液に蛍光色素を溶解して使用すると標識が増強することは脊髄において確かめられている¹⁴⁾。

Fluoro-Gold を発達期ならびに成熟期ラットの嗅球に注入すると、Fluoro-Gold により標識された嗅細胞は生後1日に注入した群で鼻腔側の支持細胞直下1-3層に、生後8日に注入した群では鼻腔側の支持細胞直下2-5層に、また、成熟群では嗅細胞層ほぼ全層にわたって標識がみられた。嗅細胞の標識率はそれぞれ34%、50%、78%であった。2日間の生存期間を考慮すると、嗅細胞のうち嗅球に達する軸索をもつものは生後1-3日においてその約1/3、生後8-10日においてその約半数であることを示している。嗅球を除去すると、標的器官を失った嗅細胞は変性、脱落する¹⁵⁾¹⁶⁾。この変性法を用いて嗅球除去後の嗅細胞の減少率を求めると、生後1日に嗅球を除去した群では31%、成熟期に嗅球を除去した群では76%で、これらの減少率は生後1日および成熟期における Fluoro-Gold による標識率にきわめて近い値を示している。このことはトレーサー(Fluoro-Gold)による標識率が十分に信頼のおけるものであることを意味している。

現在、成熟嗅細胞のマーカーとして olfactory marker protein (OMP) が確立されている¹⁷⁾¹⁸⁾。OMP は嗅細胞の核周囲で産生されその樹状突起へと輸送され、またその軸索を介して嗅球糸球体層内の終末にも輸送される¹⁹⁾。OMP の発現に嗅細胞と嗅球の結合が必須の条件であるかについては意見が分かれている¹⁹⁾²⁰⁾が、この OMP の発現する時期は嗅球糸球体層におけるシナプス形成の時期に一致しており、嗅細胞が嗅球とシナプス結合することにより嗅細胞に OMP が発現する、あるいは発現が増強されることは確かである。OMP に対する抗体を用いた免疫組織学的検討²⁰⁾²¹⁾では、生後1日および10日のマウスの嗅上皮における OMP 陽性細胞は支持細胞層直下1-5層に分布している。この OMP 陽性嗅細胞は生後1日および10日のラットの嗅球に逆行性トレーサーを注入して標識された嗅細胞の分布とはほぼ一致していた。このことは OMP の生成は嗅球の非存在下においてもおこるとしても免疫組織学的に検出可能な量の OMP の生成には嗅細胞と嗅球との結合が必要であることを示唆していると思われる。

発達期の嗅上皮内に多数存在する未熟な嗅細胞が、その後の発達過程で嗅球に軸索をのびし成熟嗅細胞になるのか、また

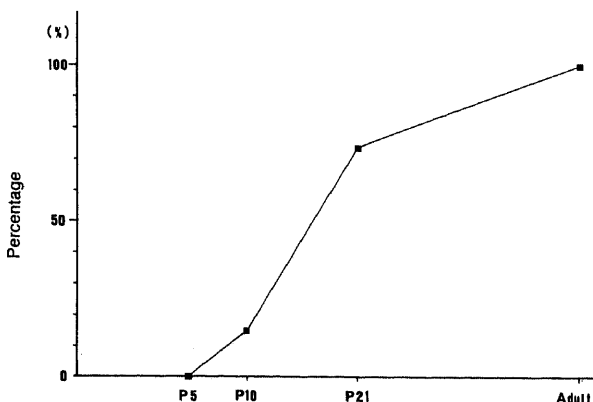


Fig. 15. Percentage of density of myelinated axons in lateral olfactory tract during development. Value in adult is regarded as 100%. P5, postnatal day 5; P10, postnatal day 10; P21, postnatal day 21.

は、細胞死へと向かうかは興味深い問題である。嗅細胞は樹状突起と軸索をもち、哺乳類において知られている唯一の体表にあって外界を感知するニューロンであるが、生涯にわたって変性、再生、分化をくりかえしている特殊な細胞である^{22,23}ことを考えると、前者の可能性が高いと思われる。ただし、発達期の神経細胞においてよく知られているように、軸索が標的器官に到達できなかったためにおこる細胞死の可能性も否定できない。

最後に、成熟動物の嗅細胞についてふれる。成熟期の嗅細胞のうちどのくらいの細胞が嗅球に軸索を伸ばしているか、すなわち成熟嗅細胞の割合を各種動物で調べることは興味深い。ラットやマウスでの報告がないので今回の逆行性トレーサーによって得られた値を用いると、ヘビで10%²⁴、ラットで78%、ウサギで100%²⁴となる。この標識法で得られた78%という値は変性法で得られた76%という値に近いという点以外に、以下にのべるマウスでの実験結果から予想される値にも近いことがうかがえる。マウスにサイミジンを投与し、様々な生存期間において OMP に対する免疫組織化学を行うと、サイミジン投与1週間後において初めてサイミジンと OMP で二重標識された細胞が観察される²⁵。すなわち嗅細胞の成熟には1週間かかることになる。マウスの嗅細胞層はラットと同様に平均4-5層であり、マウス嗅細胞の寿命は約30日であるとされている。計算を単純にするために嗅細胞層を4層とし、嗅細胞の寿命を4週とすると各層には1週ずつ存在することになる。前述したように、嗅細胞に分化してから成熟嗅細胞になるまで1週かかるので、基底膜側の1層が未熟嗅細胞ということになり、25%の嗅細胞は嗅球に軸索を到達させていない未熟な細胞であると計算される。上述した各種成熟動物での成熟嗅細胞の比率の違いから、動物の系統進化に伴い成熟嗅細胞の割合が著明に増加することが推察される。ヘビにおいて成熟嗅細胞の嗅上皮内での分布を調べた報告はないが、両性類に属するサンショウウオでは支持細胞直下の嗅上皮表層に嗅球から逆行性に標識された成熟嗅細胞が認められる²⁶ことは興味深い。発達期の嗅上皮についてしらべた今回の実験結果とあわせて考えれば個体発生は系統発生をくりかえすという原則が嗅上皮についてはあてはまるように思われる。

II. 脳内嗅覚伝導路の発達

1. 嗅球糸球体層

糸球体の大きさや形は糸球体層の発達の重要な指標である。糸球体は胎生19日ではうすく帯状で、生後0日では厚みを増すとともに円形に近いものもみられたが多くは不規則な形を呈し、生後10日以降では大型ですべて円形となっていた。成熟嗅細胞の数の増加、および、後でのべるが、糸球体層でのシナプス数の増加に対応して発達期の糸球体はうすい帯状の不規則な形態から、しだいに大型、円形へと変化する。嗅細胞の約10%が成熟嗅細胞からなるヘビの糸球体は成熟期においても不規則な形を呈しているのに対して、嗅細胞の約78, 90, 100%が成熟嗅細胞からなるラット、ゴキブリ、ウサギの糸球体がすべて円形である²⁴ことは興味深い。生後10日と成熟期ラットの糸球体でみられる違いは、生後10日においては糸球体どうしが互いに連続して接することが少ないことと、糸球体内部に暗調な斑点部がみられないことである。前者は糸球体の大きさがいまだ十分でないことを意味している。後者は嗅神経線維の軸索と軸索終末内のシナプス小胞の密度を反映しているように思われる。

糸球体層は胎生19日で嗅神経線維層の内側に薄い層として識別可能であったが、それ以前の胎齢で識別することは不可能であるように思われた。したがって胎生中期から胎生後期においては嗅神経線維層直下の領域をその後の発達で糸球体層になるであろうと仮定しなければならない。この領域に最も早くシナプスが認められるのはマウスでは胎生14日²⁷、ラットでは遅く胎生18日²⁸と報告されている。糸球体層におけるシナプスを電顕で観察した研究²⁹⁻³²は多いが、シナプス数を定量した報告が少ない上に、さらに動物種の違い、観察に用いた動物日齢の違い、定量化した指標の違い、シナプスの定義の不一致、等の問題のために今回得られた胎生後期から成熟期までの糸球体層におけるシナプス密度について他の研究者の結果と比較することができない。

糸球体層での1,000 μm^2 あたりのシナプス密度は胎生19日で6個、生後0日で16個、生後10日で58個、成熟期で101個であった。成熟期に比較すればシナプス密度はきわめて低いとはいっても胎生期ならびに生後直後にシナプスがすでにある程度存在していることは注目される。胎児もある特定のニオイを認識し学習する能力がある³³との報告もあり、この時期にみられる少数のシナプスもすでに嗅覚機能に関与している可能性が高い。出生直後から生後10日にかけてシナプス密度は急激に増加し、成熟糸球体層におけるシナプス密度の50%を超える値となった。この期間のシナプス密度の急激な増加には出生を期に様々なニオイ刺激を受けることになるという環境の変化が大きく影響していることは確実である。生後まもないラットに連日、一定時間特定のニオイをかかせて2-デオキシングコースを投与後にそのとりこみを調べると、実験群において優位に2-デオキシングコースの多量のとりこみが糸球体層にみられる^{33,34}という報告は少なくない。予備実験として、著者も生後早期のラットに数日間ナラマイシンをかかせた後口腔内に滴下し動物が自ら飲水できる時期に、Kimuraら³⁵の方法に準じて、ナラマイシンを用いて検査した結果、ナラマイシンを滴下しなかった対照群では、すべて1度はナラマイシン入りの給水ビンに口をつけたのに対し、実験群の38%はナラマイシン入りの給水ビンを避けたのを経験している。

今回の検討では糸球体層におけるシナプスの分類には重点をおかなかったが、胎生期ならびに出生時にかなりの割合を占めて観察された対称性シナプスについてここで考察する。糸球体層のシナプスについては、胎生期には対称性シナプスと非対称性シナプスの両者が存在し、その後の生後発達にともない非対称性シナプスが著明に増加し、成熟期ではシナプスの大部分は非対称性で占められるようになった。対称性シナプスは傍糸球体細胞の樹状突起をシナプス前成分とし、非対称性シナプスは嗅細胞の軸索終末と嗅球の投射ニューロン(僧帽細胞と房飾細胞)の樹状突起の両者をシナプス前成分とする。しかし、傍糸球体細胞の最終分裂日は胎生後期から生後数日間であり³⁶、嗅球の他の細胞に比べて遅い。また、その遅れを反映して実際に糸球体周囲に傍糸球体細胞が出現するのは出生前後であり、その後2週間まで増殖をつづけることを考えると、胎生期ならびに出生時に糸球体層にみられる対称性シナプスにこの細胞が関与しているとは思えない。この時期の対称性シナプスについて、著者はシナプス後膜の分化がいまだ十分おこっていないために対称性に分類されるのではないかと推定している。このことはまた、発達期のシナプスについて形態学的に分類すること

が困難であることを意味しているように思われた。

糸球体層でのシナプス形成を外叢状層でのシナプス形成と比較することは興味深い。前者のシナプス形成は後者のシナプス形成に先行しておこることが知られている。糸球体層でのシナプスの大部分は嗅細胞の軸索終末と投射ニューロンの樹状突起との間で形成されるシナプスであるのに対して、外叢状層でのシナプスは顆粒細胞と投射ニューロンの樹状突起間で相互に形成されるシナプスがその大半を占めている。これは投射ニューロンの発生に比べて、顆粒細胞の発生がきわめて遅い^{27,36)}ことに起因している。糸球体層でのシナプスは嗅球における嗅覚伝導路の直列回路を構成し、外叢状層でのシナプスは並列回路を構成しているとみなすことができる。出生前からすでに嗅覚が機能しているという事実は、直列回路である程度の嗅覚は処理可能であることを示唆している。しかし、生後ニオイ刺激の多い環境の中で直列回路が増強されるとともに並列回路の発達が促進されることが予想される。生後早期に1側の鼻孔を閉鎖し、1側においてニオイのない環境下におかれた動物では閉鎖側の嗅球が萎縮し、投射ニューロンの減少よりも顆粒細胞の減少が著明である^{37,38)}と報告されている。さらにこの変化を反映して、糸球体層よりも外叢状層により強くシナプス密度の低下が起こることは、生後の嗅覚機能の発達には直列回路の発達のみならず並列回路の発達も必須であることを意味している。

2. 梨状葉皮質Ⅰ層

梨状葉は嗅球の投射ニューロンからの入力をうけ1次嗅覚皮質といわれている。嗅覚以外の感覚系は中枢内に存在する2次感覚ニューロンが直接あるいは3次ニューロンを介して視床へ投射し、さらに視床から大脳新皮質に局在するそれぞれの感覚中枢へと伝えられ認知される。この点で嗅覚は大きく異なっており、視床を経由することなく梨状葉皮質へ伝えられ認知される感覚であるとされている。しかし、嗅覚伝導路に位置する嗅結節や梨状葉からは視床(背内側核)への投射が存在し、この視床からは前頭葉への投射がある。そこで、他の感覚系と同様に視床-新皮質を経由する伝導路が嗅覚の認知に重要な役割を果たしている可能性があるが、残念ながらこの点に関してはこれまで検討されていない。

梨状葉は大脳旧皮質に属し前述したようにⅢ層の構造から成り立っている。Ⅰ層のうち外側嗅索に近い外側の領域(Ⅰa)には嗅球からの入力があり、内側の領域(Ⅰb)には大脳皮質(同側の梨状葉からの連合線維と対側の梨状葉からの交連線維)からの入力がある³⁹⁾。成熟ラットではⅠaはⅠ層の約40-50%を占めている。発達期におけるⅠaとⅠbの比が異なるかどうかは興味深いとその報告はない。今回は梨状葉Ⅰa層でのシナプス密度を発達期について調べたが、胎生19日ではⅠ層が薄いためにⅠbも観察部位に含まれている可能性が大きいことをここでべておく。梨状葉Ⅰ層は発達とともに厚みを増し、それに比例してⅠaでのシナプス密度も増加した。梨状葉皮質でシナプスが最も早い時期に認められるのは、マウスにおいては胎生13日である⁴⁰⁾と報告されている。しかし、上にのべた理由で、胎生中期の梨状葉はⅠ層のものの識別が困難であり、嗅球の軸索終末かどうか疑わしい。

梨状葉Ⅰ層におけるシナプス密度の発達についてはWestrum⁴¹⁾がラットにおいて報告している。シナプス密度は同様な増加傾向を示しているが、実際の計測値は異なっていた。著者の用いた $1,000\mu\text{m}^2$ あたりのシナプス数になおしてみると、

生後0日で40個、生後7日で70-80個、生後14日で150個となっている。この違いは明らかにシナプスの定義の不一致に起因している。Westrumはシナプス後膜に分化がみられるものをシナプスと広く定義しており、著者はシナプス小胞の存在とシナプス後膜の両方が認められるものをシナプスとしている。さらに、観察部位の差(Westrum, Ⅰ層;著者, Ⅰa層)も影響しているのかもしれない。

梨状葉のシナプスについて注目すべきことが2つ指摘できる。1つは、大脳新皮質では出生時にシナプスがほとんど存在していないのに対して、大脳旧皮質に属する梨状葉では胎生期ならびに出生時には成熟期に比べると数は少ないが、すでにある程度シナプスが存在していることである。同様に、大脳旧皮質に属する嗅球においても胎生期ならびに出生時にシナプスが存在することについては前にのべた。このことは、嗅覚以外の他の感覚系の感覚中枢はすべて新皮質に属することから、嗅覚中枢が他の感覚中枢よりもより早く発達することを意味しており、嗅覚が感覚系の中でも早くから機能していることを裏付けているものと思われる。もう1つは、嗅覚系の1次中枢(嗅球)と2次中枢(梨状葉)におけるシナプス密度の発達過程を比較して得られた結果(図10)であるが、1次中枢でのシナプス形成が2次中枢でのシナプス形成に先行しておこるとい現象が明らかになったことである。生後10日では1次中枢、2次中枢ともにシナプスは成熟期に近い形態になっていたが、1次中枢のシナプス密度が成熟期の57%であるのに対して、2次中枢でのそれは成熟期の37%と低い値を示していた。このことは細胞間質の差にも明瞭に表れており、1次中枢では細胞間質は胎生期のみ認められるのに対して、2次中枢では胎生期から生後10日にいたるまで存在していた。中枢神経系では細胞間質は未発達な組織に広く存在し、発達とともに消失していくことから、組織の成熟の程度をはかる重要な指標であることは疑うべくもない。1次中枢の発達が2次中枢の発達を促した結果であろうと考えている。嗅上皮と嗅球の関係にもこれと似た効果を見ることができる。Graziadeiら⁴²⁾は、生後まもないマウスやラットの嗅球を除去すると欠落した嗅球の位置にまで突出した前頭葉に再生した嗅神経が侵入し、糸球体層が形成されることを報告している。また、嗅球除去後に胎生期の後頭葉や小脳を移植するとこれらの組織に糸球体層が形成される⁴³⁾という報告もある。さらに、後に嗅上皮に分化する嗅板を間脳に近い領域に移植すると間脳に糸球体層が形成される⁴⁴⁾ことも報告されている。これらの実験はいずれも嗅上皮が中枢神経系の分化、発達を促進する効果をもつことを明瞭に示している。嗅覚系全体でみると嗅上皮→嗅球→梨状葉と末梢側から中枢側へ向い発達が進行する傾向にあることは大変興味深い。

3. 外側嗅索

外側嗅索は嗅索の投射ニューロンの軸索からなり、中枢神経系でもよく発達した線維束である。その終止部位としては、嗅覚系に属する脳内の諸領域が含まれるが、梨状葉Ⅰ層に終わるものが量的には一番多い。この他に鋤鼻器官から副嗅球をへて扁桃体や視床下部に終わるものも含まれている。外側嗅索は胎生19日でも明瞭な神経束としてすでにある程度の厚みを有していた。生後もさらに厚みは増したが、生後21日においてもなお成熟期の厚みには達していなかった。

今回は外側嗅索の髄鞘化を発達の指標としたが、生後5日までは髄鞘の形成はなく、生後10日で初めて髄鞘が出現し、生後

21日ではさらに一層発達をとげた。Jacobson⁴⁶⁾はラット外側嗅索の髄鞘化は生後10日に始まり、生後21日ではかなりの程度にまで発達していることを光顕的観察に基づいて報告している。Westrum⁴⁷⁾は電顕にてラット外側嗅索の髄鞘化は生後7日におこることを報告している。Wertrumの記載が正しいことは疑いないが、この差は成績においてくわしくのべたように観察方法の違いに基づいている。

外側嗅索の髄鞘化の発達を定量的に調べた報告がないのでここに記載する。外側嗅索 $1,000\mu\text{m}^2$ あたりの有髄線維の密度は、生後10日では41個、生後21日では202個、成熟期では275個であった。生後10日から21日にかけて著明に髄鞘化が進行することは明らかである。Jacobsonが指摘しているように、生後21日では成熟期に近い程度に髄鞘化が進んでいることは事実であるが、生後21日の外側嗅索は、1) 明瞭な神経束の形成がない、2) その密度は成熟期の74%である、3) 髄鞘は十分な厚みを有していない、という事からいまだ発達過程にあるといえる。Schwobら⁴⁸⁾はラットの外側嗅索について、電気生理学的にその伝導速度を計測し、生後3-10日で 1m/s 、生後15日で 2.7m/s 、成熟ラットで 9.6m/s 、であるとのべている。外側嗅索の髄鞘化は伝導速度との関係で重要である。外側嗅索を構成する有髄線維の髄鞘は生後10日、生後21日、成熟期にかけて、しだいに厚みを増していくという観察結果とSchwobらによって報告された伝導速度の変化を比べると、髄鞘の厚みが伝導速度と密接な関係をもっているものと思われた。また、外側嗅索の髄鞘化は視覚の神経束である視神経に比べてより早くおこる事実も嗅覚機能が早期に発達をとげる1つの例証としてここに強調したい。

今回の検討は、嗅覚系が発達期においてかなり未熟であることを強調した内容になったことはいなめない。発達期の嗅覚系を成熟期のそれと比較すると、嗅覚伝導路のすべてのレベルにおいて未成熟な段階にあったことは考えてみればごく当然の結果であったかもしれない。しかし、生下時にすでに1次感覚ニューロンと2次感覚ニューロンの結合、2次感覚ニューロンと嗅覚皮質ニューロンの結合が存在しており、この嗅覚伝導路が他の感覚系と比較して、より早期に確立していることも強調されるべきである。Albertsら⁴⁹⁾は出生直後のラットに対して、ある特定のニオイに対する嗅覚機能を調べた結果、嗅覚は機能しているが、その感受性が低いことを指摘している。このことは著者がこれまで述べてきた生下時の嗅覚伝導路の未熟さを反映しているものと思われる。今回は嗅覚伝導路の直列回路のシナプス部位(嗅球系球体層ならびに梨状葉皮質1層)についての検討であったが、前述したように、より遅く発達してくる並列回路(嗅球および梨状葉皮質内に存在している多数の介在ニューロン群で構成される)も生後のニオイ刺激でその発達が促進されることも重要な点である。単にある特定のニオイを認知するのみにとどまらず、そのニオイに対しての感受性を高めたり、複雑なニオイの中から1種類のニオイを選別したり、さらにニオイを記憶し、学習行動に結びつけたりという、より高次の嗅覚機能の発現には嗅覚系全体のシナプスの成熟、さらには大脳辺縁系、視床、大脳新皮質との結合も必要であろうことは決して言いすぎではないだろう。

結 論

1. 哺乳行動を司る感覚系として、嗅覚系は他の感覚系に比

べてかなり早期に発達することを予想し、嗅覚伝導路の各レベル(嗅上皮、嗅球、外側嗅索および梨状葉皮質)においていくつかの形態学的な指標を設定し、それらの発達段階を定量化し、以下の結果を得た。

2. 嗅上皮は生下時にすでにかなりの厚みと細胞層の数を有していたが、嗅球に軸索を伸ばしていない未熟な嗅細胞が多く、その後の生後発達で成熟した嗅細胞が増加し、嗅細胞層のほぼ全層を占めるようになった。

3. 嗅覚系の1次中枢である嗅球、さらに2次中枢である梨状葉皮質において、胎生期ならびに生下時にすでに明瞭なシナプスが形成されており、嗅覚経路の成立が認められた。

4. 1次中枢でのシナプス形成は、2次中枢でのシナプス形成よりも先行していた。

5. 外側嗅索の髄鞘化は生後5-10日の間におこっていたが、生後21日においてもいまだ発達過程にあった。

6. 以上の結果から、嗅覚系は哺乳行動を司る感覚系として、比較的早期に発達するが生下時の嗅覚伝導路は予想した以上に未熟であるとの結論に達した。

謝 辞

稿を終えるに臨み、御指導と御校閲を賜りました恩師古川俊教授に深甚なる謝意を表します。また、終始直接の御指導を賜りました金沢大学医学部解剖学第三講座森泉哲次助教授に深謝いたします。また、貴重な御助言を賜りました金沢大学医学部解剖学第三講座工藤基教授、金沢大学医学部耳鼻咽喉科学教室木村恭之博士、三輪高喜博士、さらに多大なる御協力、御指導を賜りました金沢大学医学部耳鼻咽喉科教室ならびに金沢大学医学部解剖学第三講座の皆様にも深く感謝いたします。

文 献

- 1) Cuschieri, A. & Bannister, L. H.: The development of the olfactory mucosa in the mouse: light microscopy. *J. Anat.*, 119, 277-286 (1975).
- 2) 野田益広: マウス嗅上皮の発生に関する電子顕微鏡的研究。耳鼻臨床, 74 (増4), 1965-1982 (1981).
- 3) Mendoza, A. S. & Kuhnel, W.: Postnatal changes in the ultrastructure of the rat olfactory epithelium: the supranuclear region of the supporting cells. *Cell Tissue Res.*, 265, 193-196 (1991).
- 4) Cuschieri, A. & Bannister, L. H.: The development of the olfactory mucosa in the mouse: electron microscopy. *J. Anat.*, 119, 471-498 (1975).
- 5) Pederson, P. E., Stewart, W. B., Greer, C. H. & Shepherd, G. M.: Evidence for olfactory function in utero. *Science*, 221, 478-480 (1983).
- 6) Smotherman, W. P.: Odor aversion learning by the rat fetus. *Physiol. Behav.*, 29, 769-771 (1982).
- 7) Stickrod, G., Kimble, D. P. & Smotherman, W. P.: In utero taste/odor aversion conditioning in the rat. *Physiol. Behav.*, 28, 5-7 (1982).
- 8) Calof, A. L. & Chikaraishi, D. M.: Analysis of neurogenesis in a mammalian neuroepithelium: proliferation and differentiation of an olfactory neuron precursor in vitro. *Neuron*, 3, 115-127 (1989).
- 9) Waker, D. G., Breipohl, W., Simon-Taha, A., Lincoln, D., Lobie, P. E. & Aragon, J. G.: Cell dynamics

and maturation within the olfactory epithelium proper of the mouse—a morphometric analysis. *Chem. Senses*, **15**, 741-753 (1990).

10) **Smart, I. H. M.**: Location and orientation of mitotic figures in the developing mouse olfactory epithelium. *J. Anat.*, **109**, 243-251 (1971).

11) **Jastreboff, P. J., Pedersen, P. E., Greer, C. A., Stewart, W. B., Kauer, J. S., Benson, T. E. & Shepherd, G. M.**: Specific olfactory receptor populations projecting to identified glomeruli in the rat olfactory bulb. *Proc. Natl. Acad. Sci. U.S.A.*, **81**, 5250-5254 (1984).

12) **Clancey, A. M., Schoenfeld, T. A. & Macrides, F.**: Topographic organization of peripheral input to the hamster main olfactory bulb. *Assoc. Chemorecep. Sci. Abstr.*, **7**, 33 (1985).

13) **Mackay-Sim, A. & Kittel, P. W.**: On the life span of olfactory receptor neurons. *Eur. J. Neurosci.*, **3**, 209-215 (1991).

14) **Grant, G. & Yu, W.**: Rhodamine conjugated dextran-amine (MW 10,000): a new transganglionic tracer. *Anat. Rec.*, **229**, 31 (1991).

15) **Menco, B. P. M. & Farbman, A. I.**: Genesis of cilia and microvilli of rat nasal epithelia pre-natal development. *J. Cell Sci.*, **78**, 283-310 (1985).

16) **Costanzo, R. M. & Graziadi, P. P. C.**: A quantitative analysis of changes in the olfactory epithelium following bulbectomy in hamster. *J. Comp. Neurol.*, **215**, 370-381 (1983).

17) **Margolis, F. L.**: A brain protein unique to the olfactory bulb. *Proc. Natl. Acad. Sci. U.S.A.*, **69**, 1221-1224 (1972).

18) **Monti Graziadi, G. A., Margolis, F. L., Harding, J. W. & Graziadi, P. P. C.**: Immunocytochemistry of the olfactory marker protein. *J. Histochem. Cytochem.*, **25**, 1311-1316 (1977).

19) **Chuah, M. I. & Farbman, A. I.**: Olfactory bulb increase marker protein in olfactory receptor cells. *J. Neurosci.*, **3**, 2197-2205 (1983).

20) **Farbman, A. I. & Margolis, F. L.**: Olfactory marker protein during ontogeny: Immunohistochemical localization. *Dev. Biol.*, **74**, 205-215 (1980).

21) **Monti Graziadi, G. A., Stanley, R. S. & Graziadi, P. P. C.**: The olfactory marker protein in the olfactory system of the mouse during development. *Neuroscience*, **5**, 1239-1252 (1980).

22) **Graziadi, P. P. C. & Metcalf, J. F.**: Autoradiographic and ultrastructural observations on the frog's olfactory mucosa. *Z. Zellforsch.*, **116**, 305-318 (1971).

23) **Graziadi, P. P. C. & Monti Graziadi, G. A.**: Neurogenesis and neuron regeneration in the olfactory system of mammals. I. Morphological aspects of differentiation and structural organization of the olfactory sensory neurons. *J. Neurocytol.*, **8**, 1-18 (1979).

24) **Chase, R. & Tolloczko, B.**: Synaptic glomeruli in the

olfactory system of a snail, *Achatina fulica*. *Cell Tissue Res.*, **246**, 567-573 (1986).

25) **Miragall, F. & Monti Graziadei, G. A.**: Experimental studies on the olfactory marker protein. II. Appearance of the olfactory marker protein during differentiation of the sensory neurons of mouse: an immunohistochemical and autographic study. *Brain Res.*, **239**, 245-250 (1982).

26) **Mackay-Sim, A. & Nathan, M. H.**: The projection from the olfactory epithelium to the olfactory bulb in the salamander, *Ambystoma tigrinum*. *Anat. Embryol.*, **170**, 93-97 (1984).

27) **Hinds, J. W. & Hinds, P. L.**: Synapse formation in the mouse olfactory bulb. I. Quantitative studies. *J. Comp. Neurol.*, **169**, 15-40 (1976).

28) **Gesteland, R. C., Yancey, R. A. & Farbman, A. I.**: Development of olfactory receptor neuron selectivity in the rat fetus. *Neuroscience*, **7**, 3127-3136 (1982).

29) **White, E. D.**: Synaptic organization in the olfactory glomerulus of the mouse. *Brain Res.*, **37**, 69-80 (1972).

30) **Pinching, A. J. & Powell, T. P. S.**: The neuron types of the glomerular layer of the olfactory bulb. *J. Cell Sci.*, **9**, 305-345 (1971).

31) **Pinching, A. J. & Powell, T. P. S.**: The neuropil of the glomeruli of the olfactory bulb. *J. Cell Sci.*, **9**, 347-377 (1971).

32) **Pinching, A. J. & Powell, T. P. S.**: The neuropil of the periglomerular region of the olfactory bulb. *J. Cell Sci.*, **9**, 349-409 (1971).

33) **Greer, C. A., Stewart, W. B., Teicher, M. H. & Shepherd, G. M.**: Functional development of the olfactory bulb and a unique glomerular complex in the neonatal rat. *J. Neurosci.*, **2**, 1744-1759 (1982).

34) **Woo, C. C. & Leon, M.**: Increase in a focal population of juxtglomerular cells in the olfactory bulb associated with early learning. *J. Comp. Neurol.*, **305**, 49-56 (1991).

35) **Kimura, T., Miwa, T., Furukawa, M. & Umeda, R.**: Effects of topical application of steroids on olfactory disturbance in mice. *Chem. Senses*, **16** (4), 297-302 (1991).

36) **Bayer, S. A.**: ³H-thymidine-radiographic analysis of neurogenesis in the rat olfactory bulb. *Exp. Brain Res.*, **50**, 329-340 (1983).

37) **Brunjes, P. C.**: Unilateral odor deprivation: Time course of changes in laminar volume. *Brain Res. Bull.*, **14**, 233-237 (1985).

38) **Maruniak, J. A., Taylor, J. A., Henegar, J. R. & Williams, M. B.**: Unilateral naris closure in adult mice: atrophy of the deprived-side olfactory bulbs. *Dev. Brain Res.*, **47**, 27-33 (1989).

39) **Haberly, L. & Behan, M.**: Structure of the piriform cortex of the opossum. III. Ultrastructural characterization of synaptic terminals of association and olfactory bulb afferent fibers. *J. Comp. Neurol.*, **219**, 448-460 (1983).

40) **Derer, P., Caviness, V. S. Jr. & Sidman, R. L.**: Early cortical histogenesis in the primary olfactory cortex of

the mouse. *Brain Res.*, 123, 27-40 (1977).

41) Westrum, L. E.: Electron microscopy of synaptic structures in olfactory cortex early postnatal rats. *J. Neurocytol.*, 4, 713-732 (1975).

42) Graziadei, P. P. C., Karlan, M. S., Monti Graziadei, G. A. & Bernstein, J. J.: Neurogenesis of sensory neurons in the primate olfactory system after section of the fila olfactoria. *Brain Res.*, 186, 289-300 (1980).

43) Graziadei, P. P. C. & Monti Graziadei, G. A.: Neurogenesis and neuron regeneration in the olfactory system of mammals. I. Morphological aspects of differentiation and structural organization of the olfactory sensory neurons. *J. Neurocytol.*, 8, 1-18 (1979).

44) Magrassi, L. & Graziadei, P. P. C.: Inter action of the transplanted olfactory placode with the optic stalk and the diencephalon in *Xenopus laevis* embryos. *Neuroscience*, 15, 903-921 (1985).

45) Jacobson, S.: Sequence of myelination in the brain of the albino rat. *J. Comp. Neurol.*, 121, 5-29 (1963).

46) Schwob, J. E., Haberly, L. B. & Price, J. L.: The development of physiological response of the piriform cortex in rats to stimulation of the lateral olfactory tract. *J. Comp. Neurol.*, 223, 223-237 (1984).

47) Alberts, J. M. & May, B.: Ontogeny of olfaction: Development of rat's sensitivity to urine and amyl acetate. *Physiol. Behav.*, 24, 965-970 (1980).

Development of the Olfactory System Hideo Sakashita, Department of Oto-Rhino-Laryngology, School of Medicine, Kanazawa University, Kanazawa 920—J. *Juzen Med Soc.*, 102, 154—171 (1993)

Key words olfactory epithelium, olfactory bulb, lateral olfactory tract, pyriform cortex

Abstract

Development of the rat olfactory nervous system was studied at each processing level of olfaction, namely the olfactory epithelium, olfactory bulb, lateral olfactory tract and primary olfactory cortex (pyriform cortex). As a developmental index of the olfactory epithelium, quantification was based on thickness and the number of cell layers of the epithelium. Mean epithelial thickness in different stages was 84 μ m on embryonic day 19 (E19), 94 μ m on postnatal day 0 (PO), 98 μ m on postnatal day 10 (P10) and 57 μ m in adult. The average number of cell layers was 7 (E19), 8 (PO), 10 (P10) and 7 (adult). Thus, the olfactory epithelium progressively increased in thickness between PO-P10, and later decreased in thickness as well as in number of cell layers toward the adult stage. To clarify the number of mature receptor cells with their axons connecting with the olfactory bulb, the percentage of receptor cell labeling (number of labeled cells/total number of receptor cells) was estimated in different developmental stages with the aid of a retrograde fluorescent tracer injected into the olfactory bulb. As a result, their percentages were 34% (postnatal day 3), 50% (P10) and 78% (adult). These values were quite consistent with those taken by the degeneration method by bulbectomy. As a developmental index of the central olfactory system in the brain, quantitative studies were done on the synaptic density in the olfactory bulb (glomerular layer) and pyriform cortex (layer I), and also on the density of myelinated axons in the lateral olfactory tract. Given each value in the adult stage to be 100%, percentages of synaptic density in the glomerular layer and layer I were 6% and 5% (E19), 16% and 13% (PO), and 57% and 37% (P10). Similarly, the percentage of density of myelinated axons in the lateral olfactory tract was 0% (postnatal day 5), 15% (P10) and 74% (postnatal day 21). These results show that the neonatal olfactory epithelium consists of considerable amounts of immature receptor cells which do not send their axons to the olfactory bulb and that synaptogenesis in the olfactory bulb is followed by that in the pyriform cortex.