上腸間膜動脈周囲郭清後の小腸運動に関する実験的研究

メタデータ	言語: jpn 出版者: 公開日: 2017-10-04 キーワード (Ja): キーワード (En): 作成者: 真田, 弘美 メールアドレス: 所属:
URL	http://hdl.handle.net/2297/8412

金沢大学十全医学会雑誌　第101巻　第6号　1033－1041（1992）

上腸間膜動脈周囲郭清後の小腸運動に関する実験的研究

金沢大学医学部外科学第二講座（主任：宮崎逸夫教授）
金沢大学医療技術短期大学部看護学科（主任：永川宅和教授）
真　田　弘　美

（平成4年12月28日受付）

膵癌に対する拡大膵頭十二指腸切除術後の下痢の対処方法を探るために，イヌを用いて上腸間膜動脈周囲郭清後の小腸運動の経時的変化を筋電図学及び組織学的に検討した．筋電図の観察には，雑種成熟イヌ4頭を使用し，同一イヌの郭清前および術後1週毎，8週目までの正常意識状態における筋電図の変化を観察した．また，組織学的検索のために，雑種成熟イヌ10頭から術後1，2，4，8週目に郭清部位と腸管の組織を採取した．筋電図では上腸間膜動脈周囲郭清術後1週目から4週間までは術前に比べ有意に腸管運動への影響が観察されたが，5～8週目には差がみられなかった．病理組織学的には，腸管のリンパ管の浮腫は2週目までみられたが，4週目には改善していた．上腸間膜動脈周囲には神経組織の再生を思わせる所見は認められなかった．これらの結果より，上腸間膜動脈周囲郭清による小腸運動の変化が術後4週目までみられるのは，リンパ管よりも外来神経切除による抑制系の解除が影響していると考えられ，術後5週目以降は他のなんらかの代償的な調節機構により小腸運動が回復する可能性が示された．

Key words nerve plexus of the trunk of the superior mesenteric artery, small intestine, migrating myoelectric activity, conscious dogs

膵癌に対する外科治療として，膵頭十二指腸切除術に加え，その根治性を高めるために上腸間膜動脈周囲リンパ節・神経叢に対する広汎な郭清が行われている[1)~6)]．郭清範囲の拡大に伴って，術後に下痢を認め，栄養管理に難渋することがしばしばある[7)~9)]．下痢を起こす原因として，上腸間膜動脈周囲のリンパ節郭清によりリンパ管の鬱滞を伴って消化吸収障害を起こすことや[10)~12)]，外来神経遮断によって小腸運動が亢進すること[13)]が挙げられる．しかし，これらの原因を追求するなかで経時的な経過観察がなされた実験はなく，実際に拡大郭清術を行った症例の経過を説明できないでいるのが現状である．

そこで，著者は上腸間膜動脈周囲郭清後の小腸運動に注目し，これの経時的な変化を観察するため，実験的に上腸間膜動脈周囲を郭清したイヌを作成して，小腸運動の経時的変化を術後8週目まで筋電図[14)15)]を中心として検討した．さらにこれに病理学的観察を加え，拡大膵頭十二指腸切除後の下痢の原因について一知見を得たので報告する．

対象および方法

Ⅰ．筋電図による観察

1．実験動物

実験動物として筋電図を測定するために，体重約10kgの雑種成熟イヌ4頭を使用し，全身麻酔下において十二指腸，トライツ靱帯より30cm毎に回盲部まで筋電図測定用の電極を装着した．電極は5×5×1mmのアクリル樹脂版をプレートとして，直径0.5mm，厚さ2mmの白金針2本を極間距離1.5mmに固定した双極電極を使用した．双極画鋲電極OH 90-044A（ユニークメディカル，東京）装着終了後，導線は腹壁から皮下を通し背部より体外へ誘導した．さらに損咬による電極の破損を避けるため，ベストを装着し，頸にはカラーを巻いた．

2．手術方法

全身麻酔下で上腹部正中切開にて開腹した（図1）．上腸間膜動脈（superior mesenteric artery, SMA）を同定して，その根部より約2cm末梢側の範囲に，周囲の神経，リンパ管，結合組織などを全周性に除去した．なお郭清を完全にするために，小腸全体を右側脱転し，SMA周囲の裏面も十分に郭清した．

3．測定方法

筋電図用電極を装着した術前イヌを対照群とし，SMA周囲を郭清したイヌを郭清群として術後8週目までを比較した．対照群は，空腹時小腸運動をみるために電極装着後2週間の回復期間をおいて，15時間の絶食後に12時間の筋電図を測定した．その後一定量の犬・猫用缶詰ビタワンクラックス（日本ペットフード，東京）200gを負荷して，食後24時間の筋電図の変化を観察した．郭清群は上記の同一イヌを再開腹し，SMA周囲を郭清した後に，筋電図用電極を再度同じ位置に装着した．その後，術後8週間までは1週間間隔で対照群と同様の測定を行なった．なお記録装着は8チャンネルポリグラフRM6000（日本光電社，東京）を使用し，時定数0.03秒，広域遮断周波数3-0Hz，記録速度は1mm/min，食事負荷前後2時間は25mm/minとした．

4．分析方法

空腹期と食事期に分けて，SMA郭清術前と術後各週につい

Abbreviations : MMC, migrating myoelectric complex ; SMA, superior mesenteric artery

て比較した．空腹期は伝幡性収縮運動 (migrating myoelectric complex, MMC) 周期 (cycle)，伝幡速度 (migration time)，収縮様式 (phase time) を比較した．MMC 周期はフェーズⅠからフェーズⅣに分類される．フェーズⅠは静止期 (silemt state, no contractile activity) であり引続きフェーズⅡが現れる．フェーズⅡは不規則収縮期 (random irregular contractions) を繰り返し，引続きフェーズⅢが出現する．これは規則的収縮 (frequent regular contractions) と呼ばれ，MMC 周期の中で最も特徴的なパターンを示す．その後には，フェーズⅣの収縮減少期 (rapid decrease in incidence) が出現する．中でもフェーズⅡは腸内容物移送時間を示しており，MMC 周期の中でフェーズⅡの占める割合についても比較した．また伝幡速度は，十二指腸からトライツ靱帯までの強収縮運動の伝幡時間を測定した (図２)．食事期は，同様に食後２時間の不規則収縮の総数 (total spikes after meal) と，食事摂取後から次の MMC が出現するまでの時間を示す食物停滞時間 (meal time) を比較した．上記の筋電図による分析は，１回の測定で平均15回程度の MMC 周期が観察でき，対象が１頭のイヌであっても術前・術後の比較が可能であった．統計処理は一元配置分散分析後ダネットの多重比較により危険率５％以下を有意水準とした．

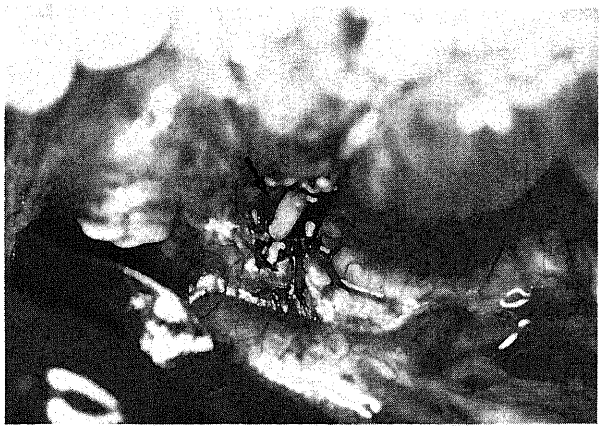

Fig. 1. Photograph of complete excision of the nerve plexus and lymph nodes around the superior mesenteric artery. ↑, dissected artery.

Ⅱ．組織学的検索

組織学的検索には，筋電図測定で使用したイヌとは別の体重約 10kg の雑種成熟イヌを10頭使用した．手術方法は筋電図測定時と同様にイヌの SMA 周囲を全周性に郭清した．術前，術後１，２，４，８週目で各２頭ずつ屠殺して，SMA 周囲組織と腸管の経時的変化をヘマトキシリン・エオジン染色にて観察した．SMA 周囲郭清部の組織は，大動脈根部から郭清していない部分の末梢側を含む 3cm にわたって採取し，主として神経の変性，再生の有無，リンパ管の変化を検索した．

腸管の組織は筋電図用電極を装着した部位と同様に十二指

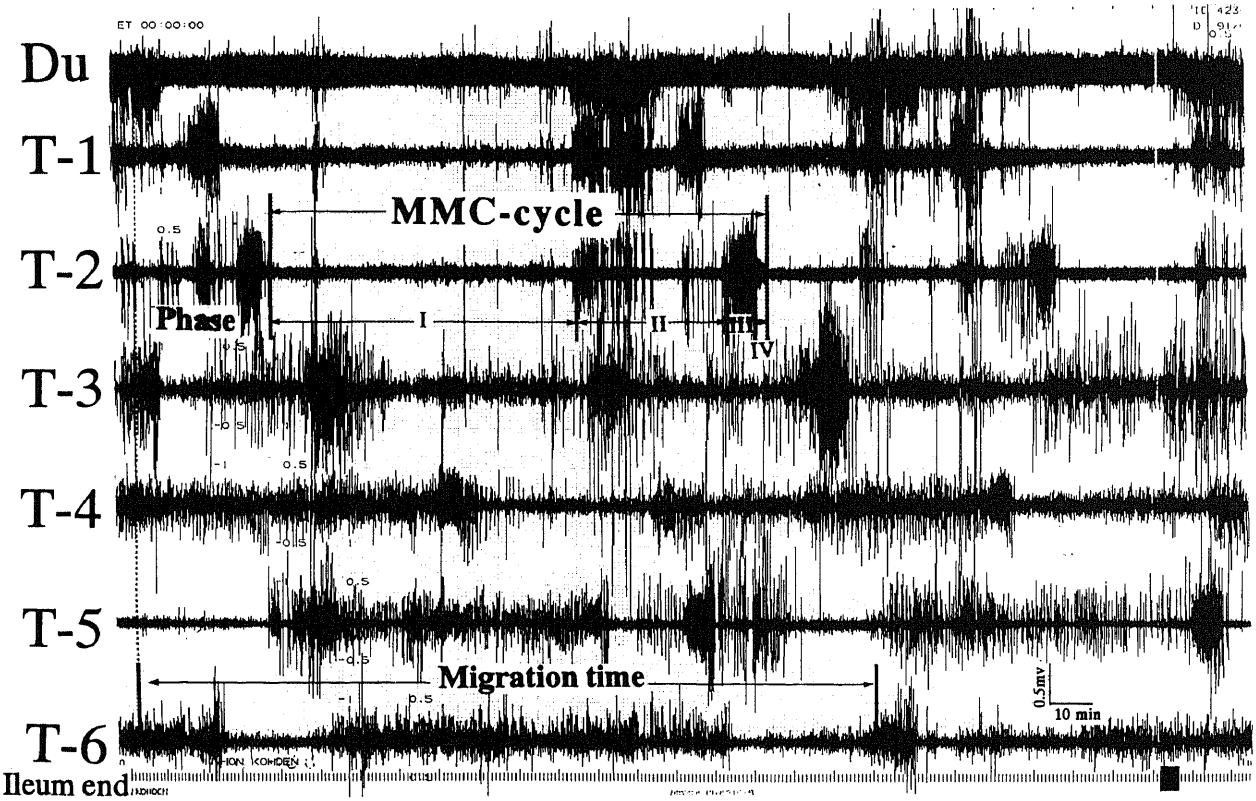

Fig. 2. Typical pattern of small intestinal movements in fast period of a normal dog measured by electromyogram. Du, duodenum ; T-1～T-6, positions of the electrode put every 30 cm from Treitz's muscle to ileum end ; MMC-cycle, migrating myoelectric complex cycle. MMC-cycle means the cycle motor activity in the small intestine and has four phases : phase Ⅰ, little or no contractile activity ; phase Ⅱ, intermittent and irregular contractions following phase Ⅰ ; phase Ⅲ, regular contractions following phase Ⅱ ; phase Ⅳ, intermittent contractions with short interval following phase Ⅲ. Migration time means time to be migrated from the duodenum to the ileum end.

腸，トライツ靱帯より 30cm ごとに回盲部までの腸管を採取し，主として絨毛の中心乳糜腔，粘膜の浮腫，粘膜下リンパ管の拡張の状態を観察した．

成　　績

Ⅰ．筋電図学的検討

1．空腹期

空腹期における MMC 周期の平均値を各対象ごとにみると，図3に示すごとく，ケース#1では，術前99.8±28.1分に対して術後2週目が150.1±33.1分と最も延長し，3週目から術前値にもどる傾向を示した．統計学的には一元配置分散分析で各週間に有意な差があり (P<0.002)，多重比較において術前に対して術後4週目までは有意に延長した (P<0.01，P<0.05)．ケース#2についても，術前99.9±14.4分に対して術後2週目が139.5±22.2分と最も延長し，3週目から術前値にもどる傾向を示した．統計学的には一元配置分散分析で各週間に有意な差があり (P<0.0001)，多重比較において術前に対して術後4週目までは有意に延長した (P<0.01，P<0.05)．しかし，ケース#3では，術前136.6±28.8分に比較して，術後1週目は179.5±52.0分と延長するが，術後2週目では術前に比べて89.6±8.3分と短縮し，徐々に術前値にもどる傾向を示した．一元配置分散分析で各週間に有意な差があり (P<0.0001)，多重比較において術前に対して術後1週目は有意に延長し (P<0.05)，術後2～4週目までは有意に短縮した (P<0.05)．ケース#4においては，ケース#3と同様に，術前113.0±14.7分に対して術後1週目は131.1±35.2分と延長するが，術後2週目では81.0±9.95分と短縮し，徐々に術前値にもどる傾向を示した．一元配置分散分析で各週間に有意な差があり (P<0.0001)，多重比較において術前に対して術後1週目は延長傾向を示し (P<0.10)，術後2～5週目までは有意に短縮した (P<0.01，P<0.05)．以上より，MMC 周期は術前に対して延長する傾向と短縮する傾向の両方がみられるが，術後4週目から5週目にかけて術前値と差がなくなり回復傾向を示した．

伝幡速度の平均値の変化では，各対象の伝幡速度について術前値と比較すると，術後には短縮するが徐々に術前値に戻る傾向を示したので，全対象をまとめて検討した．その結果，図4に示すごとく，回盲部までの伝幡速度は術前82.0±20.6分に対して術後1週目51.6±16.6分と最も短縮し，術後2週目から回復傾向を示した．統計学的にみると，一元配置分散分析において各週間に有意な差がみられ (P<0.0007)，多重分析では術前に比べて術後4週目まで有意に短縮したが (P<0.05)，術後5週目以降には差はみられなかった．また上部腸管では，術前19.6±8.2分に対して，術後1週目26.5±18.4分，2週目22.6±12.9分と大きな変化はみられず術後8週目まで続いた．統計学的には一元配置分散分析で各週間に有意な差はみられなかった．

伝幡様式の変化については MMC 周期の中でフェーズⅡが占める時間の割合を百分率でみた．フェーズⅡの平均値の変化では，各対象のフェーズⅡについて術前値と比較すると，術後には延長するが，徐々に術前値に戻る傾向を示したので，全対象をまとめて検討した．その結果，図5に示すように，術前

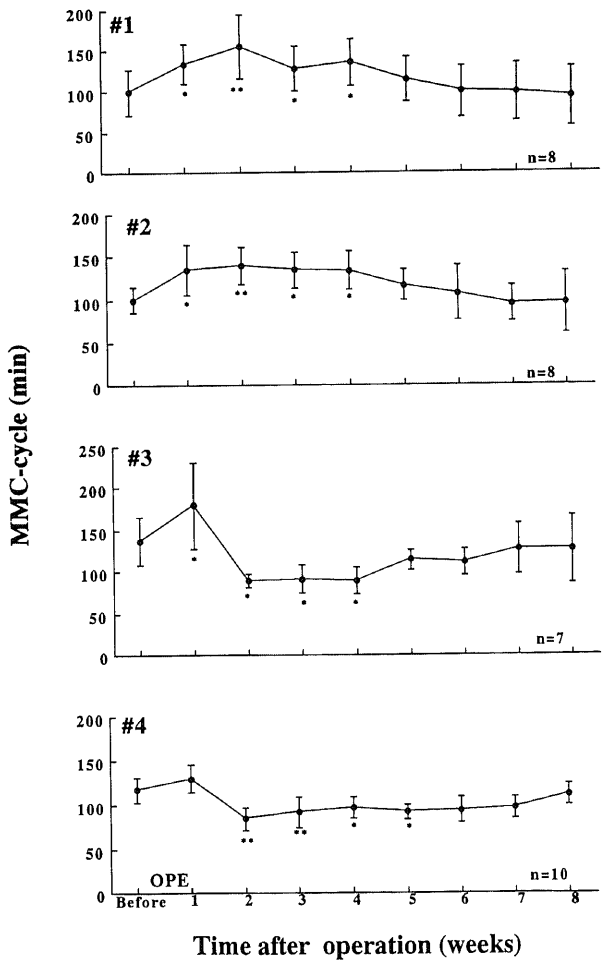

Fig. 3. Changes in MMC-cycle before and after complete excision of the nerve plexus and lymph nodes around the superior mesenteric artery. Each value is presented as mean±SD. #, case number; MMC, migrating motor complex; OPE, operation. **P<0.01, *P<0.05 vs pre-operation by ANOVA and multiple comparison by Dunnett.

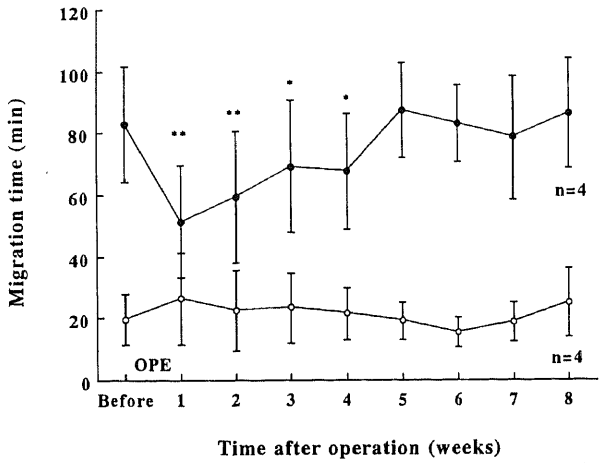

Fig. 4. Changes in migration time in 4 dogs before and after excision of the nerve plexus and lymph nodes around the superior mesenteric artery. Each value is presented as mean±SD. ●, total intestine (from duodenum to ileum end); ○, upper intestine (from duodenum to jejunum); OPE, operation. **P<0.01, *P<0.05 vs pre-operation by ANOVA and multiple comparison by Dunnett.

34.6±8.3%に対して術後1週目が72.1±6.0%と最も延長し，術後2週目からは回復傾向を示した．統計学的に見ると，一元配置分散分析では各週間に有意な差が見られ（P<0.0001），多重比較では術前に対して術後4週目までは有意に延長するが（P<0.01，P<0.05），術後5週以後は有意な差はみられなかった．

2．食事期

食後 MMC 周期が再開始されるまでの時間である食物停滞時間を術前値と比較すると，図6に示すごとく，術前619±127分に対して術後1週目は475±173分と短縮しているが，術後2週目から回復傾向を示した．統計学的には一元配置分散分析において各週間に有意な差は見られなかった．

食後2時間に発生した各電極部位での不規則収縮数の総数の平均値の変化では，各対象の不規則収縮数について術前値と比較すると，術後は増加し，徐々に術前値にもどる傾向を示したので，全対象で検討した．図7に示すごとく，術前848±271に対して術後1週目が1237±327と最も増加し，術後2週目から回復傾向を示した．統計学的に見ると，一元配置分散分析では各週間に有意な差がみられ（P<0.01），多重比較では術前に対して術後1週目は有意に増加し（P<0.05），術後2週目から有意な差はみられなかった．

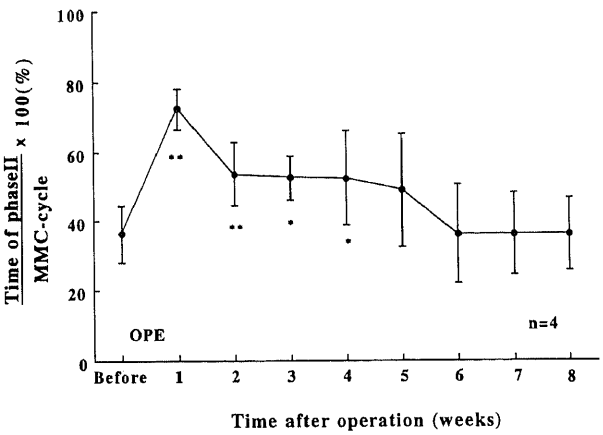

Fig. 5. Changes in the per cent of the time of phase Ⅱ in MMC-cycle in 4 dogs before and after excision of the nerve plexus and lymph nodes around the superior mesenteric artery. Each value is presented as mean±SD. OPE, operation. **P<0.01, *P<0.05 vs pre-operation by ANOVA and multiple comparison by Dunnett.

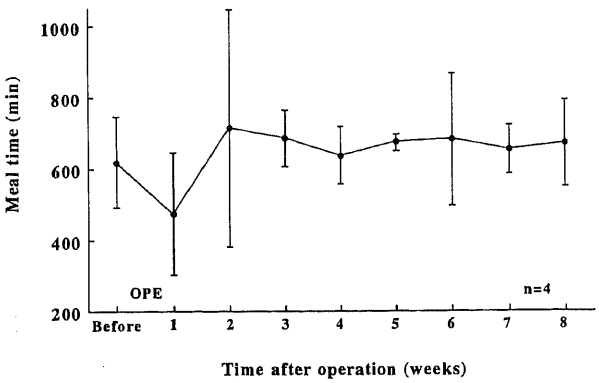

Fig. 6. Changes in meal time in 4 dogs before and after excision of the nerve plexus and lymph nodes around the superior mesenteric artery. Each value is presented as mean±SD. OPE, operation.

Ⅱ．組織学的検索

1．SMA 周囲郭清部

SMA 周囲郭清部の切離された神経の中枢側を観察すると，術後1週目では外膜周囲に繊維芽細胞と膠原繊維の増生がみられ，肉芽組織の形成が認められた．また，一部には白血球の浸潤がみられるとともに，血管周囲の神経束は切除されているため，SMA 周囲には明らかな神経束の存在は認められなかった．

術後8週目の所見は SMA 周囲の小円形細胞の浸潤とともに，肉芽組織は主に膠原繊維の増生からなる瘢痕組織がみられた（図8，9）．

SMA 周囲遠位側，すなわち空腸側ではリンパ管の拡張が認められ，術後1週目から8週目まで拡張の程度に差異はみられなかった．

2．腸管

十二指腸からトライツ靱帯まで 30cm 毎の腸管を観察したが，上部腸管から下部腸管にかけてほぼ同様の所見が認められたので，腸管部位による組織変化の差が少ないと判断し，トライツ靱帯から 60cm の腸管で経時的変化を観察した．術後1～2週目の小腸の組織所見をみると，中心乳糜管の拡張とともに粘膜の浮腫がみられた．また，粘膜の固有層には小円形細胞の浸潤がみられ，粘膜下層のリンパ管は中等度の拡張を伴っていた（図10）．

術後4週目の腸管組織像は中心乳糜腔の拡張はほぼ消失し，粘膜の浮腫もごくわずかになっていた．また，小円形細胞浸潤はわずかに認められ，粘膜下層のリンパ管はごく軽度に拡張していたが，正常な腸管粘膜とほとんど同様な状態であった（図11）．

考　　察

拡大膵頭十二指腸切除術後におこる術後消化吸収障害は，家庭での栄養管理が難しいため術後の社会復帰を難渋させる原因となる．臨床における拡大郭清後の消化吸収障害あるいは下痢

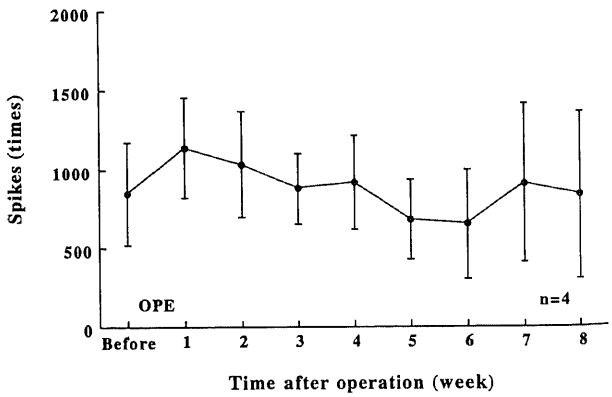

Fig. 7. Changes in the number of spikes during two hours after feeding meal in 4 dogs before and after complete excision of the nerve plexus and lymph nodes around the superior mesenteric artery. Each value is presented as mean±SD. OPE, operation.
**P<0.01, *P<0.05 vs pre-operation by ANOVA and multiple comparison by Dunnett.

は，大量臓器切除による機能脱落によるものや，広範なリンパ節郭清による腸管リンパ流の遮断や神経叢切除による障害等，種々の原因が関与し，問題を複雑にしている[16]．特に膵癌はSMA 周囲の神経に向かって進展する特徴があり[17]，積極的にSMA 周囲根部の郭清が行われるようになったが，このことが術後の消化吸収障害に大きな影響を及ぼしている[18][19]．SMA 周囲郭清により，周囲のリンパ節，自律神経叢，結合組織が除去されるが，消化吸収の側面からは，リンパ節の郭清や腹腔・SMA 神経節の切除が術後の消化吸収に及ぼす影響についてはすでに報告されている[10]~[13]．小腸運動の側面からは，SMA 周囲郭清の影響をみる方法として，腸管に圧トランスデューサーを装着したり，筋電図測定用の白金針の双極電極を装着して観察されている[20]~[22]．太田ら[20]，土屋ら[21]らは膵癌術後の下痢の原因に腹腔動脈，SMA 周囲郭清による外来神経が小腸運動に影響を及ぼしていると考え，圧トランスデューサーを腸管に装着し，郭清前・後で比較を行っている．Marlett[22]は自律神経が腸管運動にどのように影響を及ぼすか，筋電図用センサーを腸管に植込み，副交感神経支配の迷走神経切除と交感神経支配のSMA 周囲神経叢が腸管に及ぼす影響の違いについて比較を行っている．また，外来神経と壁在神経による腸管運動の違いを筋電図学的に明らかにするために，腸管運動を化学的にブロックさせて変化を観察している報告もある[23]~[26]．しかし，SMA 周囲郭清が小腸運動に及ぼす影響を，術前・術後の一回だけの比較ではなく，術後長期にわたり経時的に検討した報告はない．すなわち，SMA 周囲郭清が小腸運動に及ぼす影響を経時的に観察することは，膵癌の拡大郭清後の下痢に対する対処方法を検討する上でその臨床的意義は非常に大きい．

腸管運動は，一般には神経性と体液性調節によって支配されている[27]．神経切除による腸管運動を観察するのは，理論的には選択的に SMA 周囲の自律神経を切除しなければならない



Fig. 8. Photomicrograph of tissue around the superior mesenteric artery in the first week after complete excision of the nerve plexus and lymph nodes around the superior mesenteric artery. Fibrous tissues, but less nerve fibers and lymphatics, were observed. (HE stain, original magnification ×40)

Fig. 9. Photomicrograph of tissue around the the superior mesenteric artery of the eighth week after complete excision of the nerve plexus and lymph nodes around the superior mesenteric artery. Fibrous tissures, but less nerve fibers and lymphatics, were observed. These findings are essentially similar to Fig. 8. (HE stain, original magnification ×40)

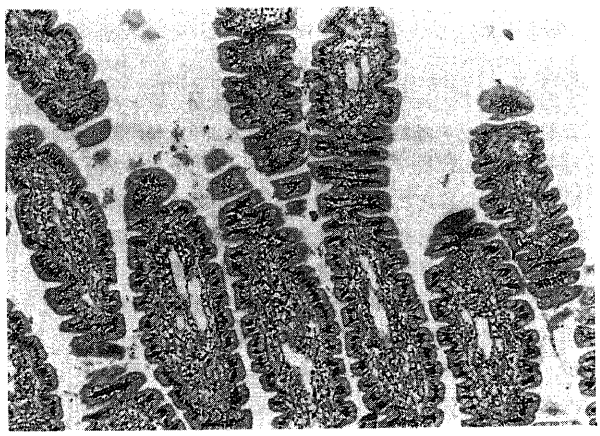

Fig. 10. Photomicrograph of intestinal mucosa (60 cm from Treitz's muscle) in the first week after complete excision of the nerve plexus and lymph nodes around the superior mesenteric artery. Extension of the chyle in the intestinal villi was observed. (HE stain, original magnification ×200)

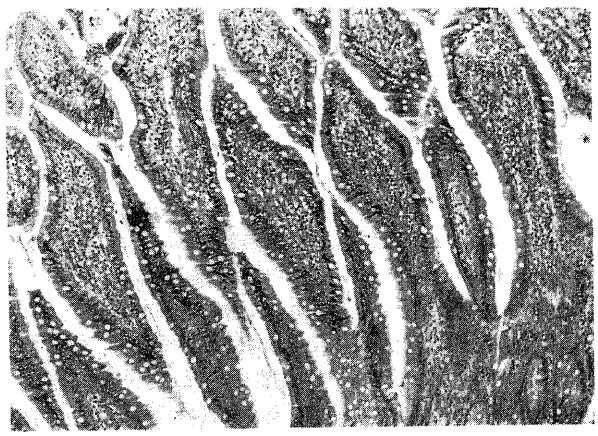

Fig. 11. Photomicrograph of the intestinal mucosa (60 cm from Treitz's muscle) in the fourth week after complete excision of the nerve plexus and lymph nodes around the superior mesenteric artery. There was no extension of the chyle in the intestinal villi. (HE stain, original magnification ×200)

が，実際の手術では SMA 周囲郭清によってリンパ節や自律神経を区別して切除することは不可能である．そこで，手術方法としては，できるだけ臨床での術式に近づけるため，イヌの SMA 根部から末梢にかけて 2cm の範囲にわたり，血管外膜が全周性に露出するまで郭清した．また，筋電図の所見がリンパ節切除によるリンパ鬱滞の影響も受ける可能性があるので，腸管の組織学的検討を加えることによりその影響の程度を明らかにした．

小腸運動の筋電図学的所見としては，空腹時に特徴的なパターンを示すといわれている．Szurszewski[28]はイヌの腸管に筋電図電極を装着して，正常意識状態のイヌの小腸運動を観察し，十二指腸から尾側に伝幡する強い電気的収縮運動 (electric complex) の出現を認め MMC と名付けた．これら空腹時に出現する強収縮運動は Grivel ら[29]によっても1972年に報告されている．その後，1975年に Code ら[30]の研究により空腹時収縮運動 (interdigestive myoelectric complex) と名付けられ，フェーズⅠからⅣまでに分類された．小沢ら[31]は空腹時収縮運動が十二指腸から回腸に帯上に勾配をなして伝幡することから空腹時伝幡性収縮運動 (interdigestive migrating myoelectric complex) として報告している．MMC 周期は，Code ら[30]の分類に従い，その運動パターンから，フェーズⅠ静止期，フェーズⅡ不規則収縮期，フェーズⅢ規則的収縮期，フェーズⅣ収縮減少期の4段階に分けられる．すなわち，フェーズⅠでの静止期を経て，腸管内容物が移送されるフェーズⅡに引続き，腸管内容物をしぼり出して次に送るフェーズⅢ，その後静止期への橋渡しとなるフェーズⅣを繰り返す．また，その収縮運動は下部腸管へと伝幡していき，下部腸管へいくほど伝幡速度は遅くなる[32]．MMC 周期の生理的意義としては，腸管内の食物残渣や外分泌液，脱落細胞を大腸に輸送する腸管の自浄作用 (house keeping) としての役割があるといわれている[33]．空腹時の消化管運動の調節機構は，Sarna[34]によると，外来神経系コントロール，ホルモン性コントロール，内在神経系コントロールが働いているといわれている．今回の焦点となる外来神経によるコントロールについては，迷走神経切除[35)~37]，腹腔神経・SMA 神経節切除[22]による影響について報告されており，外来神経を切除しても MMC 周期は発現することが明らかになった．このことより外来神経の腸管における役割は MMC 周期の発現頻度やフェーズ間隔の調整であるといわれている[34]．食事と MMC 周期の関係は，食事をとると MMC 周期は消失し，不規則収縮が食物の通過に伴って繰り返されるが，食後10時間程度経つと MMC 周期が再開始される．そのため食後から MMC 周期が繰り返される時間までを食物通過時間として考えられている[38]．また，今回の実験においては，手術による MMC 周期への影響を考慮する必要があるが，麻酔や開腹術によって MMC 周期は一時的に消失し，術後数時間経過すると再開始されるといわれている[39][40]ので，術後1週目以降の MMC 周期の測定には麻酔や開腹術の影響はほとんどないといえる．

今回の成績において空腹時の筋電図所見をみると，MMC 周期が術後4週から5週にかけて，術前と比較して延長するものと短縮するものがみられた．Marlett[22]はイヌの上腸間膜神経節，腹腔神経節を切除した実験では，術後の MMC 周期は術前に対して延長したと報告している．また，土屋ら[21]もイヌの腹腔動脈神経切除，SMA 神経切除により，MMC 周期は延長傾向にあったと報告している．しかし，太田ら[20]，土屋ら[21]も術後1回の実験の比較であり，術後の回復期を大体2週間とみると，確実な時点の比較がされているとはいえない．MMC 周期の歩調とりは外来神経がつかさどっているといわれている[34]ので，MMC 周期の延長・短縮のいずれにしても SMA 周囲郭清による影響が術後4－5週目まで観察されるといえる．十二指腸から回盲部までの伝幡速度は，術前と比較して術後4週目まで有意に短縮していたが，上部腸管では術前に比較して術後は変化がなかった．伝幡速度は腸内容物の伝幡を示すもので，上部腸管より下部腸管の方が伝幡速度が速くなり，小腸運動の亢進状態を示しているといえる．Marlett[22]の成績でも同様に伝幡速度の短縮を認めていることより，今回の成績を裏付けている．また，MMC 周期の中でフェーズⅡが占める割合が術前に比較して術後は4週間まで有意に増えていた．すなわち，フェーズⅡが延長することより，上部小腸から下部小腸へ空腹期の腸管内容移送が長い時間行われていると考えられ，腸管が易刺激状態にあるといえる．

食事期をみると，食後2時間の不規則収縮が術後4週目までは増加している状態にあるが，有意な差がみられたのは術後1週目であった．これは，個々のデーターにバラツキがあるため多重比較では明らかにされなかったが，一元配置分散分析では有意な差があったことより，術後4週目までは増加の傾向を示しているといえる．すなわち術後4週目までは腸管の亢進状態が継続していると考えられる．また，食物停滞時間については経時的な変化には統計学的に差がみられなかった．これは，食物停滞時間が各時期に1回の測定しかできず対象数が少ないこと，さらに個体差が大きいことが理由に挙げられた．

上記の成績を考え合わせると，SMA 周囲郭清による小腸運動の変化は術後4週目までみられるが，その後は術前と同じ状態に戻って行くことが明らかになった．回復していく理由として，SMA 周囲郭清による腸管のリンパの鬱滞が正常にもどっていくこと，SMA 周囲郭清後の神経の再生，腸管の壁在神経の自律性やその他の調節が考えられる．まず，SMA 周囲郭清によるリンパの鬱滞による影響を考えてみると，今回実験の腸管の組織学的変化では，術後2週目までは明らかなリンパ管の拡張や粘膜浮腫がありリンパの鬱滞が想定されるが，術後4週目にはこれらの変化はなくなり，術前と同様に回復していた．また，磯部[12]による SMA 周囲郭清後のイヌにおける消化吸収能の実験では，術後2週目よりリンパの鬱滞が改善していくこと，また高野[13]の腹腔神経節，SMA 周囲神経節を切除したイヌの実験において，リンパの鬱滞は全く認められず，術後5週目まで運動亢進状態が継続したことより，今回の実験における術後4週目までの腸管運動の亢進は，リンパの鬱滞による影響とは言い難い．SMA 周囲郭清後の神経の再生について考えてみると，今回の SMA 周囲郭清根部では，術後1週目より8週目まで光顕的には再生を思わせる明らかな所見は認められなかった．神経の再生については個体差が大きく，ヒトの知覚神経では，中枢側から再生軸索が発芽し損傷部を越えるまでの時期 (initial delay) と再生軸索が終末部に達してから機能的に成熟が完成するまでの時期 (terminal delay) の時間を含めて，1日 1mm 程度の再生[41]，ラットでは1日 3mm 程度[42]の再生速度であるといわれている．イヌにおける自律神経系の変性再生については迷走神経切除後の変化は報告されているが[43]，腹腔内の動脈周囲交感神経についてはほとんどみあたらず，その再生速度等については未だ不明である．神経の再生過程には神経切断

端からのシュワン細胞の増殖によるものと発芽の2つがある[42]．切断された神経が接しておらず距離が離れている場合は，シュワン細胞が増殖したり，発芽したりして遠位側の軸索に適合することは難しく，機能的な回復は望めないと言われている[44]．また，SMA 周囲神経叢は交感神経優位で，かつほとんどが無髄神経であり[45]，一般的には再生過程において，無髄の軸索は好んで有髄軸索に向かう性質を有しているので，切断前と同様な機能回復は難しいとされている[46]．すなわち，今回の実験の組織所見や文献的考察からも神経再生による腸管運動の回復は否定される．最後に腸管の壁在神経の自律性による調節について検討してみると，小沢ら[47]は，小腸における空腹時収縮伝幡は外来神経と壁内神経の2元性の調節機構を持ち，一方の機能が低下した時にはもう一方の機能がコントロールするように二つの系統が使い分けられるような機能，すなわち調節機構が変る順応性を兼ね備えていると報告している．また Sarna[34]は，MMC 周期やフェーズの間隔は外来神経や壁内神経，ホルモンが大きく関与していると報告している．以上を考えあわせると，壁内神経の自律性が術後4週目より腸管のコントロールを始めている可能性が考えられる．

では，SMA 周囲郭清後に小腸運動が回復し，リンパの鬱滞が改善しても消化吸収能が改善しないのであろうか．これは高野[13]のイヌによる実験において，腹腔神経叢，SMA 神経叢の切除後4週目の切離群における小腸絨毛の Na^+-K^+-ATP 分解酵素の活性は非切離群に比べて有意に低値を示した報告から，吸収上皮の機能障害による腸管の吸収能の低下は否定できない．

以上をまとめると，筋電図では SMA 周囲郭清により術後4週間までは腸管運動への影響が観察されたが，それ以降は正常に回復した．郭清後の腸管の組織には，中心乳糜腔の拡張は術後2週間までであり，腸管運動の回復と一致していない．SMA 郭清部の神経は術後8週目では変性所見ばかりであり再生しておらず，神経の形態学的回復は起こっていなかった．すなわち，筋電図学的に空腹期の小腸運動が術後4週目から回復するのは，SMA 周囲郭清によるリンパ鬱滞の影響よりは，外来神経切除後による抑制系の解除が術後4週間までみられ，その後は腸管の壁内神経による自律性の運動調節が代償性に働くためだと考えられた．

イヌの場合は，SMA 郭清による外来神経遮断後の小腸運動では，壁在神経の自律性の代償作用が術後4週目程度で始まるが，ヒトの場合には，代償作用にはもっと長い期間を費やしていることが考えられる．小腸運動が回復しても，術後の下痢が回復しないのは，吸収上皮の機能障害やホルモン等の他の因子の関与が示唆された．

結　　論

SMA 周囲郭清による小腸運動の経時的変化を検討するために，4頭の雑種成熟イヌを用いて実験し，筋電図および組織学的検索をした結果，以下の成績を得た．

1．MMC 周期は，SMA 周囲郭清後1週目から4～5週間までは術前と比較して有意に延長するものと短縮するものがあった．

2．伝幡速度は，術前に比較して術後4週間までは有意に短縮した．しかし，上部腸管では差がみられなかった．

3．MMC 周期の中のフェーズⅡの割合は，術前に比較して術後4週間は有意に増加した．

4．食後2時間の不規則収縮回数は，術前に比較して術後1週間は有意に増加した．

5．SMA 周囲の神経は術後1週から8週間までは変性がみられた．また，リンパ管は術後1週から8週間まで軽度の拡張がみられた．

6．腸管のリンパ管は術後2週間まで軽度の拡張が見られたが，術後4週目には改善した．

以上，筋電図では SMA 周囲郭清により術後1週目から4週間までは腸管運動への影響が観察されたが，それ以降は正常に回復した．その理由として，SMA 周囲郭清により外来神経切除による抑制系の解除が術後4週間までみられ，その後は腸管の自律性を初めとするなんらかの調節機構が代償するためだと考えた．すなわち，拡大膵頭十二指腸切除術後では，SMA 周囲神経叢切除による小腸運動の亢進は時間の経過とともに回復する可能性が高いといえる．

謝　　辞

稿を終えるに臨み，ご指導とご校閲を賜りました恩師宮崎逸夫教授に深甚なる謝意を表します．また，直接ご指導頂きました金沢大学医療技術短期大学部永川宅和教授に深謝いたします．統計学的検討についてご助言を頂きました金沢大学医学部衛生学教室橋本和夫教授に心から感謝いたします．あわせて組織学的検討についてご助言頂きました金沢大学医学部病理学第1教室小田惠夫教官に心から感謝いたします．本研究遂行に多大なご協力を頂きました東京大学医学部健康科学・看護学科金川克子教授ならびに，有益なご助言を頂きました金沢大学医学部第二外科学教室膵胆道系グループの諸先生方に厚く御礼申し上げます．

なお，本論文の要旨は第23回日本膵臓学会（1992．金沢）において発表した．

文　　献

1）Nagakawa, T., Konishi, I., Ueno, K., Ohta, T., Akiyama, T., Kayahara, M. & Miyazaki, I.: Surgical treatment of pancreatic cancer. Int. J. Pancreatol., 9, 135-143 (1991).

2）Nagakawa, T., Konishi, I., Ueno, K., Ohta, T., Akiyama, T., Kanno, M., Kayahara, M. & Miyazaki, I.: The results and problems of extensive radical surgery for carcinoma of the head of the pancreas. J. Jpn. Surg. Soc., 21, 262-267 (1991).

3）永川宅和：膵臓の拡大手術の挑戦と限界．腹部救急診療の進歩，10, 544-549 (1990).

4）中尾昭公，岸本若彦，加藤秀幸，野浪敏明，原田明生，高木　弘：膵頭部領域癌に対する今永法再建による拡大膵頭十二指腸切除術．日消外会誌，22, 2530-2534 (1989).

5）中山和道，津留昭雄：膵頭十二指腸切除例の治療成績とその問題点，とくに乳頭部癌，下部胆管癌，膵頭部癌について．日消外会誌，22, 2516-2520 (1989).

6）今泉俊秀，羽生富士夫，中村光司，吉川達也，鈴木　衛，三浦　修，中迫利明，新井田達男，松山秀樹，長谷川正治：膵頭部癌に対する拡大手術の意義と問題点．膵臓，3, 153-155 (1988).

7）竹下八洲男，関野秀継，高野直樹，片山寛次，八木雅夫，磯部次正，山口明夫，小西孝司，永川宅和，宮崎逸夫：膵切除後の吸収不良症候群の病態とその栄養管理．消化と吸収，7, 52-56 (1984).

8）永川宅和，上野桂一，大田哲生，小林弘信，中村　隆，中

野泰治，角谷直孝，八木雅夫，泉 良平，宮崎逸夫：Quality of life からみた膵胆道系癌拡大手術の評価．日消外会誌，23，967-972 (1990).

9) 小針雅男，川口信哉，木村良直，浅野晴彦，網倉克巳，武田和憲，佐々木巌，松野正紀：膵頭十二指腸切除後の遠隔期における病態生理．日消外会誌，22，2540-2543 (1989).

10) 八木雅夫：膵頭十二指腸切除後の，消化管再建法と消化吸収機能に関する実験的研究．日消外会誌，16，1699-1708 (1983).

11) 宮崎仁見：上腸間膜動脈根部における腸リンパ遮断，特に消化吸収機能についての実験的研究．日消外会誌，16，583-592 (1983).

12) 磯部次正：上腸間膜動脈根部における組織郭清の小腸吸収能に与える影響に関する実験的研究．日消外会誌，22，806-813 (1989).

13) 高野直樹：腹腔神経切離後の腸管吸収能に関する実験的研究．日消外会誌，21，2271-2277 (1988).

14) 松尾仁之：胃全摘空腸間置術後の消化管運動－慢性犬を用いた実験的研究－．日外会誌，90，504-511 (1989).

15) 吉田正弘：全幹迷走神経切離前後の胃十二指腸運動について－幽門洞部十二指腸収縮連関を中心に－．日外会誌，91，451-463 (1990).

16) 上野桂一：膵頭十二指腸切除術前後の輸液・栄養管理．消化器外科輸液・栄養管理－病態別術前後管理の実際－（宮崎逸夫編），第1版，94-106頁，ソフトサイエンス社，東京，1989.

17) 萱原正都：膵癌進展様式の臨床病理学的ならびに実験的研究－とくに膵外神経叢内神経浸潤について－．日消外会誌，21，1363-1372 (1988).

18) 渡辺公男，佐々木誠，中川長雄，沢崎邦広，宮崎仁見，山崎英男：術後吸収不良症候群を呈した症例の検討．消化と吸収，1，95-98 (1978).

19) 渡辺公男：PFD 試験を中心とした術後消化吸収機能の臨床的検討．消化と吸収，3，47-52 (1982).

20) 太田大作，塚本幹夫，阿比留浩佳，小関一幸，杉本綱之，浦 一秀，松元定次，持永信夫，角田 司，土屋涼一：腹腔動脈及び上腸間膜動脈周囲神経叢切除の小腸，結腸運動に及ぼす影響．日本平滑誌，26，249-342 (1990).

21) 土屋涼一，杉本綱之，小関一幸，太田大作，阿比留浩佳，松元定次，持永信夫，山口 孝，原田 昇：拡大郭清膵切除後の腸管運動について．膵癌の診断と治療の進歩（土屋涼一，原田 昇編），第1版，126-128頁，医学書院，東京，1989.

22) **Marlett, J. A.**: Effects of celiac and superior mesenteric ganglionectomy on interdigestive myoelectric complex in dogs. Am. J. Physiol., **237**, E432-436 (1979).

23) **Frantzides, C. T., Condon, R. E., Doumas, B. T. & Garancis J. C.**: Effects of enteric neural defunctioning on small bowel motility. Am. J. Physiol., **259**, G226-232 (1990).

24) **Bueno, L., Praddaude, F. & Ruckebusch, Y.**: Propagation of electrical spiking activity along the small intestine: intrinsic versus extrinsic neural influences. J. Physiol., **292**, 15-26 (1979).

25) **Sarna, S., Stoddard, C., Belbeck, L. & McWade, D.**: Intrinsic nervous control of migration myoelectric complexes. Am. J. Physiol., **241**, G16-23 (1981).

26) **Hakim, N. S., Soper N. J. & Spencer, M. G.**: Role of extrinsic and intrinsic nerves in hormonal induction of the migrating moter complex in the jejunum. J. Invest. Surg., **2**, 437-446 (1989).

27) 中山 昇：消化管運動の神経性，ホルモン性調節，新生理学体系 18 消化と吸収の生理学（星 猛，藤田道也編），第1版，294-314頁，医学書院，東京，1988.

28) **Szursewski, J. H.**: A migrating electric complex of the canine small intestine. Am. J. Physiol., **217** (6), 1757-1763 (1969).

29) **Grivel, B. L. & Ruckebusch, Y.**: The propagation of segmental constractions along the small intestine. J. Physiol., **227**, 611-625 (1979).

30) **Code, C. F. & Marlett, J. A.**: The interdigestive myoelectric complex of the stomach and small bowel of dogs. J. Physiol., **246**, 289-309 (1975).

31) 小澤哲郎，名越大起，椿秀三千，継 行男：横切吻合後の Interdigestive migrating electric complex に関する実験的研究．日本平滑誌，21，45-55 (1985).

32) **Phillips, S. & Kerlin, P.**: Variability of motility of the ileum and jejunum in healthy humans. Gastroenterology, **82**, 694-700 (1981).

33) **Code, C. F. & Schlegel, J.**: The gastrointestinal interdigestive housekeeper: motor correlates of the interdigestive myoelectric complex of the dog. *In*. Daniel E. (eds.) Proceedings of the Fourth International Symposium on GI motility. p2, Mitchell Press, Voncouver, 1973.

34) **Sarna, S. K.**: Cycle moter activity; migrating moter complex: 1985. Gastroenterology, **89**, **894-913** (1985).

35) **Weisbrodt, N. W., Copeland, E. M., Moore, E. P., Kearley, R. W. & Johnson, L. R.**: Effect of vagotomy on electrical activity of the small intestine of the dog. Am. J. Physiol., **228**, 650-654 (1975).

36) **Thomson, D. G., Ritchie, H. D. & Wingate D. L.**: Pattern of small intestine motility in Duodenal ulcer patients before and after vagotomy. Gut, **23**, **517-523** (1982).

37) **Aeberhard, P. & Bedi, B. S.**: Effects of proximal gastric vagotomy (PGV) followed by total vagotomy (TV) on postprandial and fasting myoelectrical activity of the canine stomach and duodenum. Gut, **18**, 515-523 (1977).

38) **Eeckhout, C., Wever, I. D., Vantrappen, G. & Janssens J.**: Local disorganization of interdigestive migrating complex by perfusion of a Thiry-Vella loop. Am. J. Physiol., **238**, G509-513 (1980).

39) **Bueno, L., Ferre, J. & Ruckebusch, Y.**: Effects of anesthesia and surgical procedures on interstinal myoelectric activity in rats. Dig. Dis., **23**, 690-695 (1978).

40) **Carmichael, M. J., Weiabrodt, N. W. & Copeland E. M.**: Effects of abdominal surgery on intestine myoelectric activity in the dog. Am. J. Surg., **133**, 33-38 (1977).

41) 近藤 徹：末梢神経損傷．整形外科クルズス（津山直一編），第2版，197-200頁，南江堂，東京，1988.

42) **Ikeda, K., Oda, Y., Nakanish, K. & Nomura, S.**: Cultured Schwann cells transplanted between nerve gaps

promote nerve regeneration. Neuro-orthopedics, 11, 7-16 (1991).

43) 木村忠誌：21 章 自律神経の変性と再生．神経の変性と再生その基礎と応用（草間敏男，中沢恒幸編），第 1 版，287-418頁，医学書院，東京，1975.

44) 藤政浩志：十二指腸潰瘍に対する選択的近位胃迷切術の transgastric myotomy 付加術式による胃壁内神経の変性・再生に関する実験的研究．日消外誌.，24，28-37 (1991).

45) Agostoni, E., Chinnock, J. E., Burgh Daly, M. & Murrays, J. E.: Functional and histological studies of the vagus nerve and its branches to the heart, lungs and abdominal vischera in cat. J. Physiol., 135, 182-205 (1957).

46) Evans, D. H. & Murray, J. G.: Regeneration of non-medullated nerve fiberes. J. Anat., 88, 460-480 (1956).

47) 小澤哲郎，川村邦昭，北原信三，村國 均，出口久次，島田長人，継 行男：小腸運動における Interdigestive migrating electric complex の興奮伝幡様式と調節機能について．日本平滑誌，26，9-20 (1990).

Influences of Complete Excision of the Nerve Plexus and Lymph Nodes Around the Superior Mesenteric Artery on Small Intestine Movement in Dogs

Hiromi Sanada, School of Medicine, Kanazawa University, Kanazawa 920－

J. Juzen Med Soc., **101,** 1033－1041 (1992)

Key words nerve plexus of the trunk of the superior mesenteric artery, the small intestine, migrating myoelectric activities, conscious dogs

Abstract

The influences of complete excision of the nerve plexus and lymph nodes around the superior mesenteric artery on small intestine movement in dogs were studied by using electromyogram and histological examination in order to determine the treatment for diarrhea following extensive radical surgery for pancreatic cancer. In four dogs, the electromyogram readings were recorded while the animals were conscious, at one week intervals for eight weeks following the operation and were compared with those from before the operation. The tissues around the superior mesenteric artery and small intestine from ten dogs were obtained at 1, 2, 4 and 8 weeks after the operation for histological examination. There were significant differences between myoelectric activities in the small intestine 1-4 weeks after the operation and those before the operation; however there were no significant differences between the myoelectric activities in the small intestine 5-8 weeks after the operation and those from before the operation. Histologically, lymphatic edema in the small intestine was observed for 2 weeks after operation, while there was no lymphatic edema at 4 weeks after the operation. In the tissues around the trunk of the superior mesenteric artery after operation, there were no observations of tissue regeneration process. These results indicate that changes in the small intestine movement for 4 weeks after operation were influenced by dissection of the nerve plexus around the superior mesenteric artery rather than that of the lymphatics. The fact that small intestine movement is recovered in the 5 th week following the operation suggests the possibility that other mechanisms may compensate for the loss of nerve plexus control of small intestinal movement.