滅菌同種骨移植の実験的研究

メタデータ	言語: jpn 出版者: 公開日: 2017-10-04 キーワード (Ja): キーワード (En): 作成者: 伊藤, 貴夫 メールアドレス: 所属:
URL	http://hdl.handle.net/2297/8393

金沢大学十全医学会雑誌　第101巻　第5号　802－816（1992）

滅菌同種骨移植の実験的研究

金沢大学医学部整形外科学講座（主任：富田勝郎教授）
伊　藤　貴　夫

（平成4年8月19日受付）

四肢・体幹の大きな骨欠損の再建に対して，欧米では凍結処理同種骨を用いた再建が多くの施設で行われている．しかし，我が国では無菌的に同種骨を大量入手することが非常に困難であるため，感染が危惧される切断肢などからの骨供給を考えねばならず，このような移植骨材においては，適切な滅菌処理が必要である．滅菌を施した同種骨の臨床応用が可能であれば，無菌的に骨採取が必要な凍結処理同種骨に代わる移植骨材として，大量の同種骨の供給が可能になると思われる．さらに，凍結処理同種骨移植の重大な合併症である移植後感染の発生も滅菌処理によって防ぐことが可能であると考える．そこで，著者は滅菌処理同種骨の移植抗原性や骨形成能について凍結処理同種骨と比較検討し，これらの移植骨としての有用性を探る目的で以下の実験を行った．まず，Wistar 系ラットの大腿骨骨幹部を用いて，－80℃凍結処理骨，オートクレーブ処理骨（135℃，10分），エチレンオキサイドガス処理骨を作成した．これら処理骨の移植抗原性については皮膚脱落試験によって検討した．移植実験では，各処理骨を SD 系ラットの大腿骨骨幹部に作成した骨欠損部に移植した．さらに，化学的操作を加えた脱灰凍結乾燥同種骨（autolyzed antigen-extracted allogeneic bone）を各滅菌処理同種骨の周囲に移植した群も作成した．この5群に対して，各処理骨が母床と骨癒合していく過程をX線像，組織像，微小血管造影像，移植骨内への血管侵入率によって経時的に観察した．皮膚脱落試験の結果，滅菌処理骨の抗原性は凍結処理骨の抗原性と同程度まで低下していることが示された．骨癒合に関して，X線像で凍結処理骨では移植後8週目に，滅菌処理骨では各々移植後12週目に骨癒合がみられた．凍結処理骨の着床過程では，移植骨周囲の線維性結合織に軟骨や新生骨が誘導され，移植骨への血管侵入と共に移植骨への新生骨の添加や侵入が認められたことから，凍結処理骨は骨誘導能と骨伝導能を有することが示された．これに対して，滅菌処理骨の着床過程においては，凍結処理骨の場合と異なって移植骨周囲に骨誘導は認められず，移植骨への血管侵入と共に移植骨への新生骨の侵入が認められたことから，滅菌処理骨の着床には主に骨伝導が作用しているものと考えられた．また，移植骨への血管侵入率（母床の血管密度に対する移植骨の血管密度の比）においては，どの時期においても滅菌処理骨は凍結処理骨よりも血管侵入率が低かった．この原因としては，骨伝導能しか有しない滅菌処理骨では，凍結処理骨のような骨誘導能による骨伝導の促進効果が得られなかったためと考えられた．一方，滅菌処理骨に化学的操作を加えた脱灰凍結乾燥同種骨を移植した群では処理骨周囲の骨誘導能が高められ，結果的に化学的操作を加えた脱灰凍結乾燥同種骨非移植群に比べ，骨癒合や移植骨への血管侵入が促進されていた．以上から滅菌処理骨の着床は凍結処理骨よりも遅延がみられるものの，組織学的には十分な骨癒合が認められ，さらに移植骨への血管侵入や新生骨による移植骨の再置換が徐々に起こることが示された．このことは，塊状移植骨材として滅菌処理骨が十分に臨床応用できることを示唆するものである．また，滅菌処理骨周囲に骨誘導物質を加えることで，骨形成能の面では凍結処理骨に遜色のない移植骨材になり得るものと考えられた．

Key words allogeneic bone graft, autoclave, ethylene oxide gas, autolyzed antigen-extracted allogeneic bone, sterilization

骨移植の目的は，外傷や疾病により生じた骨欠損に対し，その失われた形態および支持性を獲得させることである．具体的には，先天性疾患や外傷による骨欠損や骨腫瘍切除後の骨欠損に対する再建術，また偽関節や骨髄炎の治療，関節や脊椎の固定などに使用される．特に，近年では悪性腫瘍の化学療法が向上したことに伴い，以前では切断を余儀なくされていた症例に対して患肢温存が図られるようになり，腫瘍切除後に生じた広範囲な骨欠損に対する再建に大量の骨移植が必要であったり，外傷や人工関節再置換手術における大きな骨欠損に対しても大量の骨移植が必要な症例が増加している．

骨移植材料としては，骨形成能や移植免疫などの点から自家骨移植が最も優れているが[1)2)]，大量の骨移植が必要な症例に対しては，自家骨移植では採骨できる量に制限があるために補いきれない．欧米諸国ではこの問題の解決策として同種骨移植に目を向け，移植骨の骨形成能や生力学的な観点から凍結処理同種骨移植が多くの施設で行われ，比較的良好な成績が得られている[3)~5)]．しかし，我が国では角膜や腎臓は死体からの採取が法的に認められているものの骨銀行は立法化されていないことや，死体を火葬して遺骨を墓に葬るという遺骨尊重の思想から，同種骨の獲得が非常に困難である．さらに，最近では凍結処理同種骨移植に関して移植後感染の発生が大きな問題となってきており，同種骨の処理方法を再考する気運が高まってきている．

我が国の現状として，同種骨を入手するには切断肢や各種疾

Abbreviations : MSD, mean survival days of second set skin graft

患で死亡した症例からの骨供給も考えなくてはならないが，無菌的操作による骨採取は非常に困難なことが多い．しかし，このような場合においても，採取した同種骨を医療器具の滅菌と同様にオートクレーブやエチレンオキサイドガスによって滅菌処理することで感染の危惧はなくなるはずである．さらに，これらの処理によって得られた同種骨が骨形成の点から凍結処理同種骨と比べて遜色のない移植骨材であれば，我が国においても大量の同種骨の供給が可能になろう．

今迄に，オートクレーブ処理自家骨移植の動物実験[6)~10)]やその臨床応用[11)~14)]はなされているが，同種骨をオートクレーブ処理して移植を行い，その移植骨の骨形成について検討した報告は未だみられない．また，エチレンオキサイドガス処理同種骨に関しては臨床使用の報告[15)]や移植実験[16)17)]が散見されるものの，エチレンオキサイドガス処理同種骨の骨形成能について詳細に検討した報告はない．

以上から，著者は滅菌処理同種骨としてのオートクレーブ処理骨およびエチレンオキサイドガス処理骨の臨床応用の可能性を探るために，その抗原性および骨形成能に関して凍結処理同種骨を対象として比較検討した．

対象および方法

Ⅰ．実験動物

週令10週から12週の Wistar 系雌性ラット（日本クレア，東京）をドナーとし，SD 系雌性ラット（日本クレア）をレシピエントとして以下の実験を行った．

Ⅱ．実験方法

1．各種処理骨の作成

1）同種処理移植骨の作成

ペントバルビタールナトリウム注射液（ネンブタール注射液，ペントバルビタールナトリウム 50mg/ml）を Wistar 系ラットの腹腔内に約 1 ml 注射して屠殺し，大腿骨骨幹部より大きさ約 10mm の骨片を採取した．採取した骨片は滅菌生理食塩水で数回洗浄を行い，骨片に付着する軟部組織や骨髄成分を除去した．

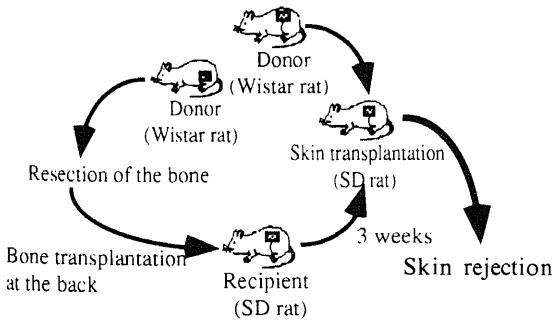

Fig. 1. Schema of the skin graft assay. Autoclaved (135℃, 10min), ethylene oxide gas sterilized, and frozen (−80℃) allografts are obtained from the resected femurs of Wistar rats. Under aseptic condition, a 10mm fragment of the three types of allograft and fresh allograft is then implanted into the back muscle of the anesthetized SD rats. After a three-week delay, to allow the SD rats to become sensitized to the allograft, a thoroughly defatted, full-thickness skin graft from another Wistar rat is transplanted to the same SD rats. After transplantation, the skin grafts are graded daily to the point of clinical rejection. This second graft serve as a "skin test" to detect the presence or absence transplantation immunity to donor tissue in the host.

ⅰ．凍結処理骨

採取した骨片を滅菌済み片面吸水ドレープ（メディスポ）（日本メディコ株式会社，名古屋）で 3 重に包み，冷凍庫（ULTRALOW，MDF-382AT）（三洋電機株式会社，鳥取）にて−80℃で最低 2 週間の凍結保存を行った．

ⅱ．オートクレーブ処理骨

採取した骨片を滅菌用袋に包んだ後，高圧蒸気滅菌装置（卓上小型自動滅菌器エルクレーブオート，MAC-230 型）（三洋電機株式会社）で135℃，10分間のオートクレーブ処理を行った．

ⅲ．エチレンオキサイドガス処理骨

採取した骨片を 1 時間ほど室温乾燥させた後に滅菌用袋に包み，エチレンオキサイドガス滅菌器（自動式エチレンオキサイド滅菌器エルパックオート，KS16）（株式会社イキ，滋賀）で滅菌処理を行った．滅菌に使用したエチレンオキサイドガス（エポン−12）（液化炭酸株式会社，東京）の成分は，酸化エチレンが12.0%，フロン12が88.0%，内容量が 70g である．滅菌した処理骨は最低 2 週間以上室温保存を行い，その間に残留ガスの自然脱気を行った．

2）化学的操作を加えた脱灰凍結乾燥同種骨の作製

Wistar 系ラットの四肢骨を採取して，その皮質骨に付着していた軟部組織を除去し，さらに皮質骨を骨細片に砕いて骨髄組織を生食水で十分に洗浄して除去し，その後以下のような手順で処理した．室温で 1：1 クロロホルムメタノールに 6 時間浸して脱脂を行ない，次に 4 ℃にて 0.6N 塩酸で24時間かけて表面脱灰を行った．さらに，8 M 塩化リチウム（和光純薬株式会社，大阪）で 2 ℃にて24時間，蒸留水で55℃にて24時間，pH 7.4に調節した0.1%燐酸緩衝液（株式会社ヤトロン，東京）（10mM/l ヨード酢酸，10mM/l アジ化ナトリウムを含む）で37℃にて72時間の連続処理を行った．最後に凍結乾燥器（NEOCOOL，DC55A 型）（ヤマト科学株式会社，東京）を用いて，−90℃で 2 日間にわたって凍結乾燥し，エチレンオキサイドガスで滅菌した[18)~22)]．

2．移植免疫性についての実験

移植免疫については皮膚脱落試験（skin graft assay）[23)]で検索した（図 1）．ペントバルビタールを SD 系ラットの腹腔内に 0.7ml/100g の割で注射して麻酔をかけた後，背筋内へ各処理骨および骨髄を除去し洗浄した新鮮同種骨をそれぞれ移植した．移植後 3 週目に，Wistar 系ラットの背部から採取した 1.5×1.5cm の全層皮片を，SD 系ラットの背部に作成した皮膚欠損部に移植した．移植皮片の色調は毎日朝夕 2 回観察し，皮片が完全に黒変した日数を脱落日数として各移植群におけるその平均値（mean survival days of second set skin graft，MSD）および標準偏差を求めた．さらに，移植骨で感作せずに Wistar 系ラットから SD 系ラットへ新鮮同種皮片移植を行った 1 次皮膚移植群と，1 次移植皮片の脱落後に再び皮片移植を行った 2 次皮膚移植群の脱落日数を計測し，これらの MSD や標準偏差も求めた．尚，本実験の例数は各実験群で各々 6 匹とした．

3．処理骨移植実験

SD 系ラットにペントバルビタール麻酔を行い，大腿外側侵入によって大腿骨を展開した後，骨膜を含めて大腿骨骨幹部を

約 10mm 切除した．切除後の骨欠損部に各処理骨を移植し，φ 1.5mm のスタイマンピン（三金工業株式会社，大阪）で固定した（図2）．麻酔覚醒後はそのまま体重を負荷させた．本移植実験には，凍結処理骨移植群，オートクレーブ処理骨移植群，エチレンオキサイドガス処理骨移植群，さらに後二者の各処理骨周囲に化学的操作を加えた脱灰凍結乾燥同種骨を移植した群の計5群に対して各々36匹，合計180匹の SD 系ラットを用いた．

Ⅲ．観察方法

処理骨を移植して2週，4週，8週，12週，16週，24週経過毎に，各移植群において以下の観察を行った．

1．X線写真撮影

各移植群に対して，各観察週毎に6匹ずつ移植側の大腿骨をX線写真撮影した．X線写真撮影装置には，X-RAY-APPARATUS (TYPE-CMB4) (SOFTEX CO. LTD., TOKYO) を，X線写真には FUJI MEDICAL X-RAY FILM (AIF RX) (12×16.5cm JX・カビネ)（富士写真フィルム株式会社，神奈川）を使用した．撮影条件は，35kVp，5mA，60V，0.1秒とした．

大腿骨のX線像で，母床と移植骨の接合部における間隙が新生骨によって埋められ，骨梁の連続性が得られた場合を骨癒合したと判断した．また，各処理骨移植群において6匹中4匹（67%）以上に骨癒合がみられた時期を，骨癒合が得られた時期とした．尚，技術的な失敗によってスタイマンピンが抜けていたものは除外した．

2．Hematoxylin-eosin 染色法

移植後4週以降の各処理骨移植群6匹中4匹に対して，屠殺後に摘出した移植側の大腿骨を10%ホルマリン液で固定後，脱灰液A (Plank Rycholo method)（和光純薬工業株式会社）（内容は，塩化アルミニウム 7.0W/V%，塩化水素 3.6W/V%，ぎ酸 4.6W/V% である．）で脱灰した．脱灰した標本をアルコール系列にて脱水後パラフィン包埋し，ミクロトームで大腿骨軸方向に厚さ4から6 μm の切片を作成して染色した．

3．Rális tetrachrome 染色法

摘出した移植側の大腿骨を2と同様な手順によってパラフィン包埋後，約 15μm の厚さで大腿骨軸方向の切片を作成し，Rális tetrachrome 染色[24]を行った．この染色法によって類骨は濃青色に，石灰化骨はレンガ色に，骨芽細胞は淡いオレンジ色から赤色に染色される．

4．微小血管造影法

1）墨汁注入法

微小血管造影は，移植8週以降の各移植群の6匹中2匹に対して，ペントバルビタール麻酔後にラットを背臥位で固定して開腹し，約40℃に加温した生食水に50単位/ml の割合でヘパリン（ノボ・ヘパリン注1000）（ノボ・ノルディスク A/S 社，コペンハーゲン，デンマーク）を加えたヘパリン加生食水を，腹部大動脈より注入し瀉血操作を行った．流出液が透明になることを確認した後，約40℃に加温した5%ゼラチン・10%ホルマリン・20%墨汁加生理食塩水を注入した．墨汁の注入は爪床が黒変した時点で中止した．注入後ただちに庫内温度を約4℃に調節した冷蔵庫で全身を冷却し，約半日後に移植側の大腿骨を摘出し脱灰した．

2）新生血管の観察

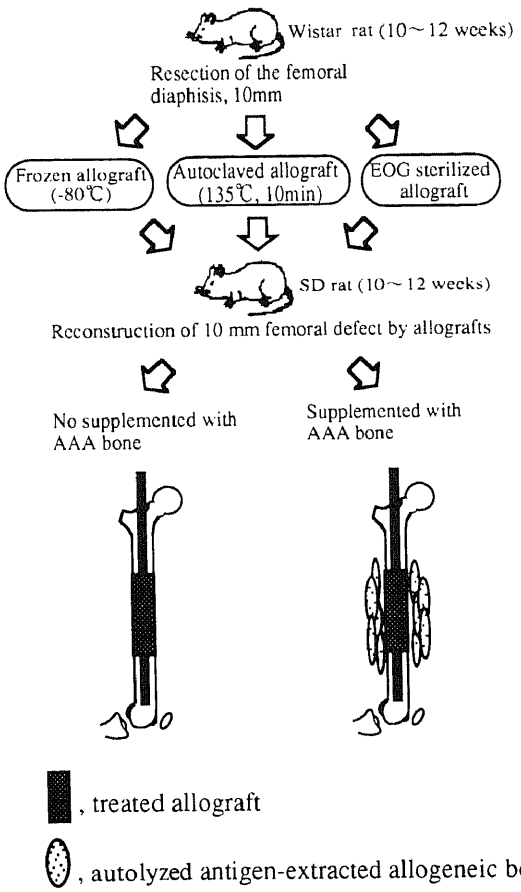

Fig. 2. Schema of the transplantation of the sterilized allografts. Autoclaved (135℃, 10min), ethylene oxide gas sterilized, and frozen (−80℃) allografts are obtained from the resected femurs of Wistar rats. A 10mm segmental defect in the femoral diaphysis of SD rats is reconstructed using the three types of allograft, supplemented and nonsupplemented with AAA bone.; AAA bone, autolyzed antigen-extracted allogeneic bone.

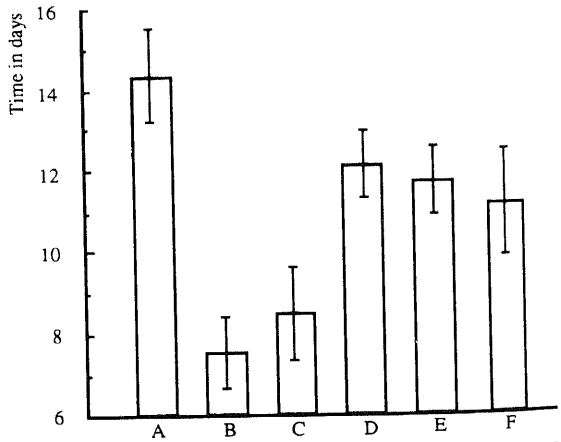

Fig. 3. Results of the skin graft assay. Values are expressed as the means and standard deviation of the rejection times. There was a significant difference between the first and second set skin rejection of the treated bone (frozen allograft and sterilized allograft), and between the second set skin rejection of the fresh allograft and that of the treated allograft. No significant difference was found between each treated allograft. A, first set skin rejection; B, second set skin rejection; C, fresh allograft; D, frozen allograft; E, autoclaved allograft; F, etylene oxide gas sterilized allograft.

i．標本の中央部で大腿骨軸方向に約 500μm の厚さの切片を作製した．アルコール系列で脱水の後，ツェーデル油に浸し透徹標本として顕微鏡下に写真撮影した．

ii．i で作成した標本の移植骨と母床の接合部を境にして，100倍の倍率で観察される母床側と移植骨側の各部分を，顕微鏡下に画像解析装置 (Color Image Processor, SPICCA-Ⅱ)（日本アビオニクス株式会社，東京）に取り込み，その取り込まれた部分の母床と移植骨の各面積，およびその母床内や移植骨内の墨汁に染色された血管の各面積を求めた．この倍率下では，どの標本においても母床側，移植骨側共に画像解析装置に取り込まれる部分の面積は一定になるため，以下の式によって求められた移植骨への血管侵入率（母床の血管密度に対する移植骨の血管密度の比）は，客観的な数値として各標本毎の比較が可能である．

$$\text{移植骨内への血管進入率}=\frac{\text{移植骨内の血管の面積/移植骨の面積}}{\text{母床内の血管の面積/母床の面積}}$$

Ⅳ．統計学的検定法

皮膚脱落試験の結果や移植骨内への血管進入率からそれぞれの平均値および標準偏差を求め，Scheffe の多変比較法を用いて各群間の有意差検定を行った．

成　　績

Ⅰ．移植免疫について

Table 1. The achievement of bone union at host-graft junction in radiograph

No supplement with AAA bone	2ws	4ws	8ws	12ws	16ws	24ws
Frozen allograft (n=6)	0/6	1/6	4/5	5/6	5/5	6/6
Autoclaved allograft (n=6)	0/6	0/6	1/4	4/6	5/5	5/6
EOG sterilized allograft (n=6)	0/6	0/6	1/3	4/5	6/6	6/6
Supplement with AAA bone						
Autoclaved allograft (n=6)	0/6	0/6	5/5	4/4	6/6	5/5
EOG sterilized allograft (n=6)	0/6	0/6	5/6	4/5	6/6	6/6

AAA bone, autolyzed antigen-extracted allogeneic bone; EOG, ethylene oxide gas; ws, weeks after transplantation.

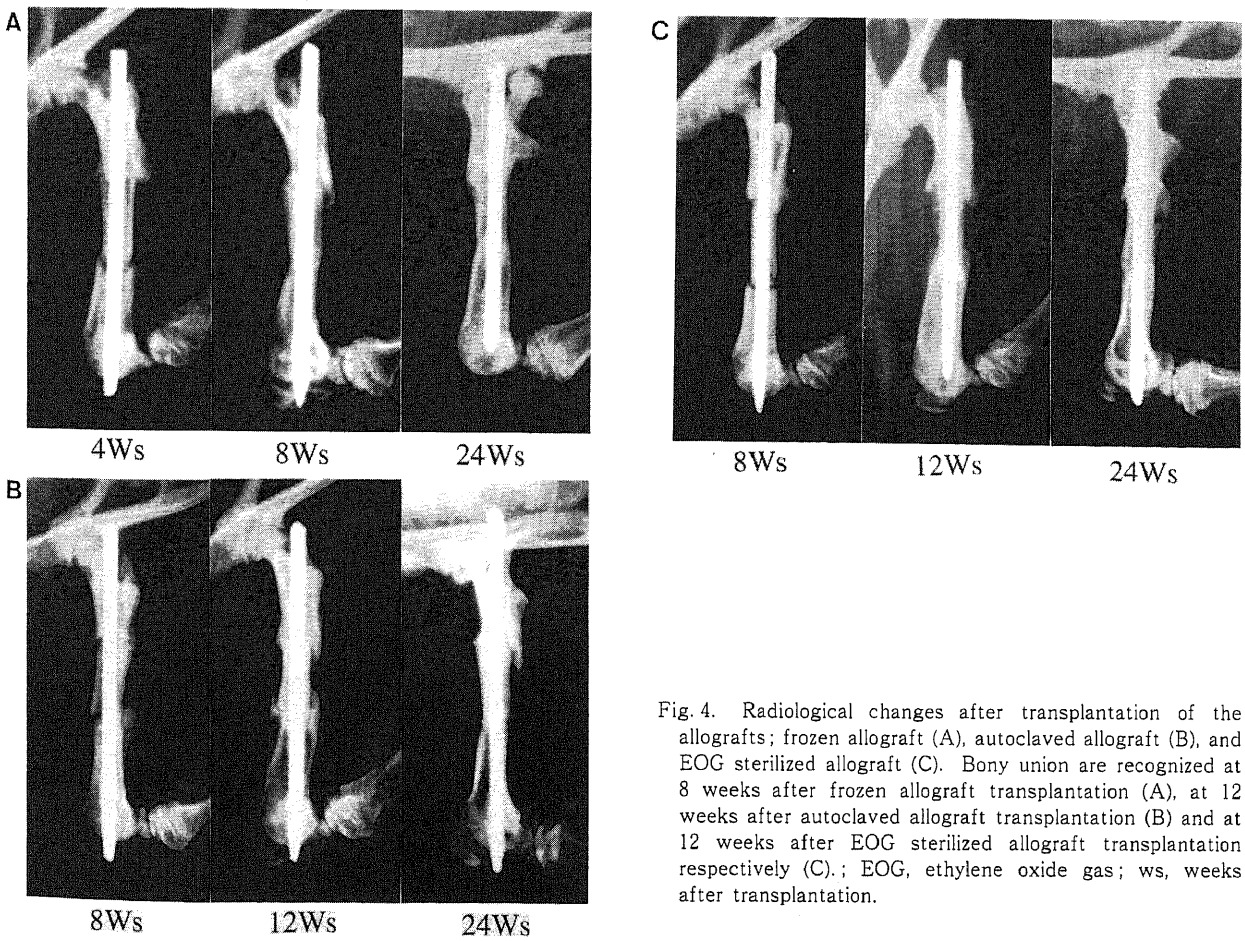

Fig. 4. Radiological changes after transplantation of the allografts; frozen allograft (A), autoclaved allograft (B), and EOG sterilized allograft (C). Bony union are recognized at 8 weeks after frozen allograft transplantation (A), at 12 weeks after autoclaved allograft transplantation (B) and at 12 weeks after EOG sterilized allograft transplantation respectively (C).; EOG, ethylene oxide gas; ws, weeks after transplantation.

皮膚脱落試験による1次移植皮片の脱落日数は14.4日±1.14日で，2次移植皮片の脱落日数は7.6±0.894日，新鮮同種骨では8.6±1.14日であった．各処理骨移植群の脱落日数については，凍結処理骨では12.2±0.837日，オートクレーブ処理骨では11.8±0.837日，エチレンオキサイドガス処理骨では11.2±1.13日であった（図3）．各々の脱落日数を統計学的に検討すると，各処理骨の皮膚脱落日数と1次移植皮片の脱落日数との間，各処理骨の皮膚脱落日数と2次皮膚脱落日数との間に統計学的に有意差を認めた（$p<0.05$）．また，新鮮同種骨と各処理骨の間にも統計学的に有意差を認めた（$p<0.05$）．しかし，各処理骨の間には統計学的な有意差は認められなかった．

Ⅱ．X線像について

凍結処理骨では移植後8週目の5匹中4匹に骨癒合が認められた．これに対して，オートクレーブ処理骨やエチレンオキサイドガス処理骨は移植後12週目にそれぞれ6匹中4匹，5匹中4匹に骨癒合が認められ，凍結処理骨に比べ骨癒合の時期が遅延していた（表1）（図4）．

化学的操作を加えた脱灰凍結乾燥同種骨移植群では，オートクレーブ処理骨やエチレンオキサイドガス処理骨共に移植後8週目にそれぞれ5匹中5匹，6匹中5匹に骨癒合が認められ，化学的操作を加えた脱灰凍結乾燥同種骨非移植群よりも骨癒合が早期に起こっており凍結処理骨の骨癒合の時期に一致していた（表1）（図5）．

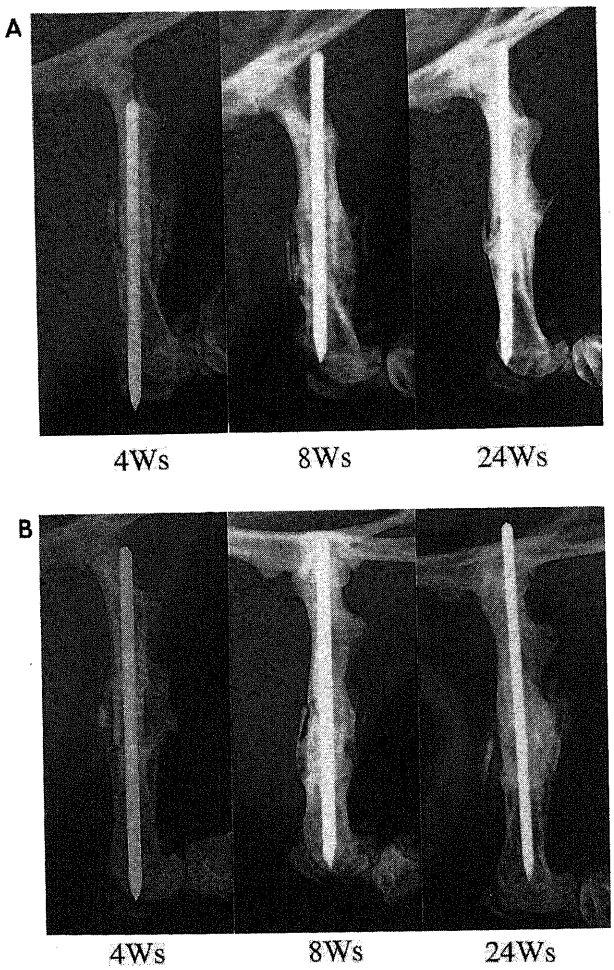

Fig. 5. Radiological changes after allogeneic bone graft supplemented with AAA bone. Bony union are observed at 8 weeks after autoclaved allograft supplemented with AAA bone (A) and EOG sterilized allograft supplemented with AAA bone (B) transplantation. AAA bone, autolyzed antigen-extracted allogeneic bone; EOG, ethylene oxide gas; ws, weeks after transplantation.

Ⅲ．Hematoxylin-eosin 染色・Rális tetrachrome 染色所見について

凍結処理骨では，移植後4週目の接合部には線維性結合織がみられ，母床側と移植骨側には一部軟骨化や骨化を起こしているところが認められた（図6A）．移植後8週目では，接合部の間隙は軟骨でみたされ，母床側，移植骨側には軟骨性骨化がみられた（図6B）．また，移植骨内のハーバース管には拡大がみられ，管腔には一部線維性結合織の侵入を認めた．移植後12週では，接合部は新生骨組織によってみたされており，ハーバース管は8週目と同様に拡大し，管腔には一部線維性結合織の侵入を認めた（図6C）．移植後16週，24週の接合部に近い移植骨内では新生骨と壊死骨が混在し（図6D），また移植骨内の骨髄にはtetrachrome 染色によって濃青色に染まる類骨が認められた．

オートクレーブ処理骨の移植後4週目では，接合部に線維性の結合織がみられた．移植後8週目では，接合部に線維性結合織と軟骨がみられ，その軟骨の形成は主に母床側に認められた（図7A）．移植後12週目では，接合部の一部は軟骨で結合しており，母床に近い軟骨内には骨化がみられた（図7B）．しかし，移植骨側にみられた軟骨にはほとんど骨化が認められなかった．また，移植骨内のハーバース管には拡大がみられ，管腔には結合織の侵入を認めるものもあった．移植後16週，24週目では，接合部は軟骨性骨化による新生骨組織でみたされ，移植骨内には新生骨の侵入がみられた（図7C）．移植後24週目のtetrachrome 染色では，濃青色に染まる類骨が認められた（図7D）．

エチレンオキサイドガス処理骨の着床過程は，オートクレーブ処理骨とほぼ同様であった．移植後4週目にみられた線維性結合織内に，8週目には母床側に軟骨の形成を認めた（図8A）．移植後12週目では，母床側には軟骨性骨化がみられた（図8B）．移植骨には極く一部で新生骨の添加がみられ，移植骨内のハーバース管は一部で拡大していた．移植後16週，24週目では，接合部は新生骨組織でみたされ，移植骨内へ新生骨が侵入していた（図8C）．また，移植後24週目の tetrachrome 染色では，濃青色に染まる類骨が認められた（図8D）．

滅菌処理骨に化学的操作を加えた脱灰凍結乾燥同種骨を移植した群では，移植後4週目には接合部や移植骨の周囲に線維性結合織の増生がみられ，その中に一部軟骨形成を認めた．軟骨の形成は母床側と移植骨の周囲に認められ，移植後8週目には，移植骨に新生骨の添加や移植骨内への結合織の侵入を認めた（図9A）（図10A）．移植後24週目には，移植骨周囲に骨髄が形成され，その管壁には類骨，新生骨が認められ（図9B）（図10B）．

Ⅳ．微小血管造影所見および血管密度比

移植後8週目の凍結処理骨では，移植骨内への血管進入率は0.236±0.053で，造影所見としては母床と移植骨の接合部周囲に血管増殖が認められ，一部母床から移植骨内へ毛細血管の侵入が認められた．同時期のオートクレーブ処理骨では移植骨内への血管進入率は0.133±0.009，エチレンオキサイドガス処理骨では0.143±0.025で（図11），造影所見では移植骨内に点在す

る血管が認められた（図12）．移植骨内へ進入した毛細血管は，どの処理骨においても週数が進むにしたがって網目状を呈し，接合部からやや離れた部分にも細小血管が一部認められた．移植後24週目の凍結処理骨では移植骨内への血管進入率は0.702±0.015で，接合部から移植骨の中央部に向かって網目状の血管から多数分岐した管径の細い血管がみられ，移植骨の中央部では毛細血管を所々に認めた．同時期のオートクレーブ処理骨では移植骨内への血管進入率は0.508±0.023，エチレンオキサイドガス処理骨では0.513±0.014で（図11），移植骨内の血管径は母床のそれよりも細いものが多かった（図13）．

移植後8週目の化学的操作を加えた脱灰凍結乾燥同種骨を移植したオートクレーブ処理骨では移植骨内への血管進入率は0.142±0.018，エチレンオキサイドガス処理骨では0.157±0.005で（図11），造影所見では化学的操作を加えた脱灰凍結乾燥同種骨非移植群に比べて移植骨周囲の血管増殖が多くみられ，一部移植骨内への血管侵入を認めた（図14）．以後，接合部付近の血管は網目構造を呈して増加し，移植後24週目の化学的操作を加えた脱灰凍結乾燥同種骨を移植したオートクレーブ処理骨群やエチレンオキサイドガス処理骨群の移植骨内への血管進入率は，それぞれ0.634±0.02，0.666±0.024で（図11），造影所見では移植骨周囲から移植骨内へ毛細血管の侵入も認めた（図15）．移植骨中央部では接合部よりも血管密度が低かった．

統計学的には，移植後8週目と12週目の凍結処理骨における移植骨への血管進入率は，オートクレーブ処理骨，エチレンオキサイドガス処理骨や化学的操作を加えた脱灰凍結乾燥同種骨移植群のそれに比べ有意に高かった（$p<0.05$）．移植後16週では，凍結処理骨の血管侵入率は滅菌処理骨よりも有意に高かったが，化学的操作を加えた脱灰凍結乾燥同種骨移植群とは有意な差を認めなかった．また，オートクレーブ処理骨の化学的操作を加えた脱灰凍結乾燥同種骨移植群の血管進入率の方が，化学的操作を加えた脱灰凍結乾燥同種骨非移植群の血管進入率よりも有意に高かった（$p<0.05$）．移植後24週目では，依然として凍結処理骨の血管侵入率は滅菌処理骨よりも有意に高く，また化学的操作を加えた脱灰凍結乾燥同種骨移植群の血管進入率の方が，化学的操作を加えた脱灰凍結乾燥同種骨非移植群の血管進入率よりも有意に高かった（$p<0.05$）（表2）．

考　　察

Ⅰ．移植抗原性について

同種組織移植において，まず解決しなければならない点に移植抗原性の問題がある．同種骨移植では骨の細胞密度は低く，また細胞の代謝活性が低いため，他臓器移植ほどには抗原性の

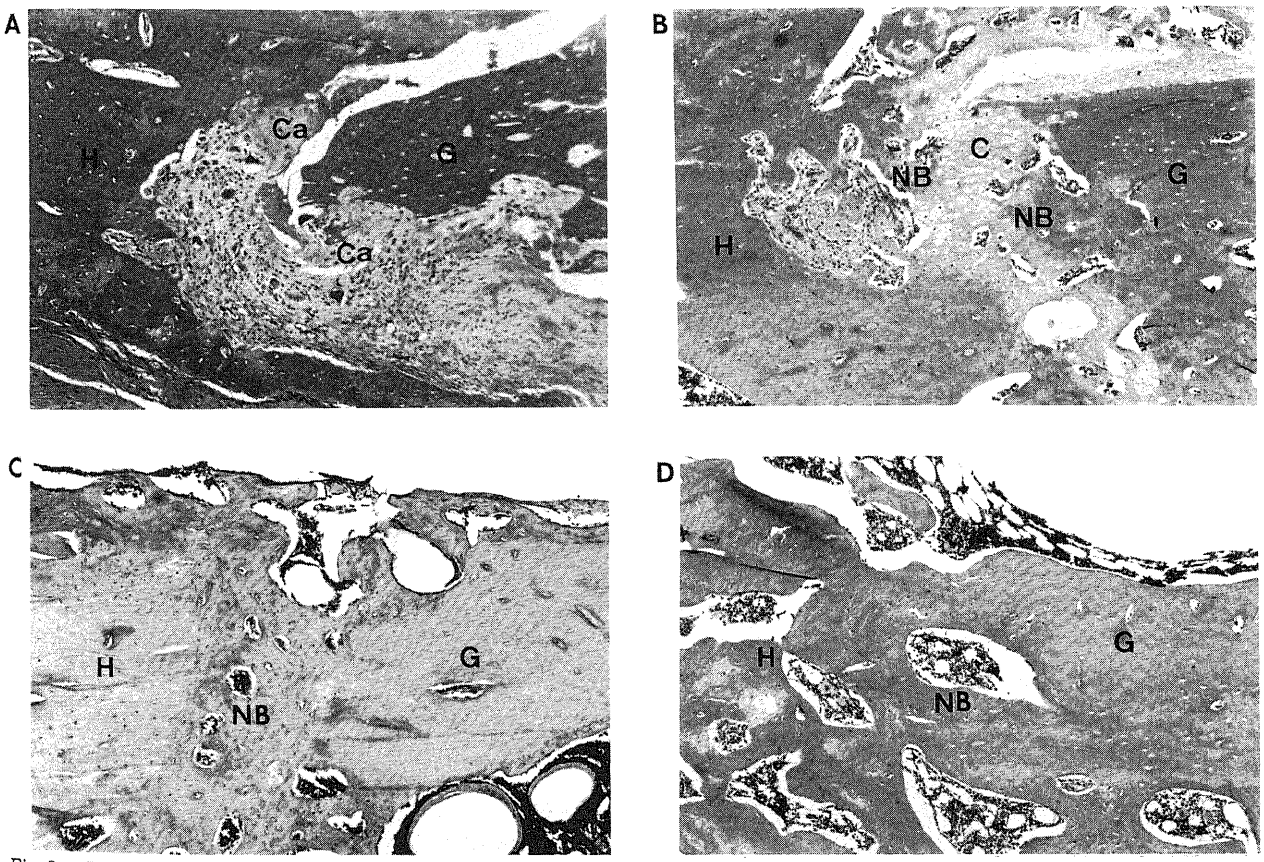

Fig. 6. Photomicrograph of the host-graft junction of the frozen allograft. A, 4 weeks after transplantation. Fibrous connective tissue is seen at the host-graft junction. Cartilagenous change (Ca) is formed at the border of the host bone and graft bone (hematoxylin-eosin stain, ×25). B, 8 weeks after transplantation. Cartilage (C) is seen at the host-graft junction. New appositional bone (NB) is formed at the border of the host bone and graft bone (hematoxylin-eosin stain, ×32). C, 12 weeks after transplantation. Newly formed bone (NB) is seen at the host-graft junction (hematoxylin-eosin stain, ×40). D, 24 weeks after transplantation. Newly formed bone (NB) and the necrotized bone is seen at the graft bone near the host-graft junction (hematoxylin-eosin stain, ×40).

発現は強くない[1)25)]．しかし，いかに抗原性が弱いといっても，骨誘導能や骨伝導能を阻害しうる程度の免疫反応は惹起されるために，新鮮同種骨移植では移植骨の生着が遅延したり，最悪の場合は生体から拒絶されたりする[26)27)]．したがって，いかにして同種骨の免疫反応を抑さえ，骨形成を速やかに進行させるかが課題となってきた[23)25)~34)]．

現在，臨床面で広く利用されている－80℃凍結処理同種骨は，凍結操作によって骨組織に存在する細胞成分の死滅や破壊を招くため新鮮同種骨に比べて抗原性が低下し[1)23)~28)]，骨形成の点でほとんど免疫反応は支障とならないといわれている[1)27)28)]．一方，オートクレーブ処理同種骨の抗原性に関しては，市ノ川による実験[29)]があり，高圧環境下における熱によって同種骨の細胞内の蛋白が変性するために抗原性が低下すると考えられている．また，エチレンオキサイドガス処理同種骨に関しては，エチレンオキサイドガスが抗原性の原因になる骨髄細胞や骨細胞などの細胞中の特にスルフヒドリル基 (-SH) に対してアルキル化を起こし，これら細胞の代謝や増殖を抑制し不活化することによって細胞が破壊され，抗原性が低下するものと考えられている．

このように各々の処理同種骨の抗原性の低下については，実験や臨床経験から報告されているが，本移植実験で処理同種骨の骨形成能を比較するうえで，各移植骨の抗原性にどの程度の差があるのかを検討する必要があり，著者は皮膚脱落試験を行った．その結果，各処理同種骨の皮膚脱落日数は1次皮膚脱落日数より短縮しており，各処理同種骨の抗原性が完全に除去されたわけでないことを示していた．また，凍結処理同種骨と滅菌処理同種骨の皮膚脱落日数の間には統計学的に有意差が認められなかったことから，移植抗原性の点で滅菌処理同種骨は凍結処理同種骨とほぼ同程度の移植骨材であると考えられた．つまり，滅菌処理同種骨の骨形成能を凍結処理同種骨の骨形成能と比較するときに，抗原性の関与は考慮しなくてもよいことが示された．

Ⅱ．凍結処理同種骨の骨形成能について

塊状骨移植を行った場合，接合部から壊死骨の吸収と新生骨の添加が起こることで移植骨の再構築が起こる．同種骨移植では，この過程は移植母床由来の骨形成細胞に依存している．そのために，移植骨に含まれる骨形成蛋白が移植母床の間葉系細胞を刺激して骨形成能力を有する細胞に分化誘導させる骨誘導や，移植骨内に母床由来の毛細血管，血管周囲結合織，骨形成細胞が侵入し，移植骨内まで骨形成が及んでいく骨伝導がいかに効率よく起こるかが，移植骨の骨形成能を決定する要因となる．

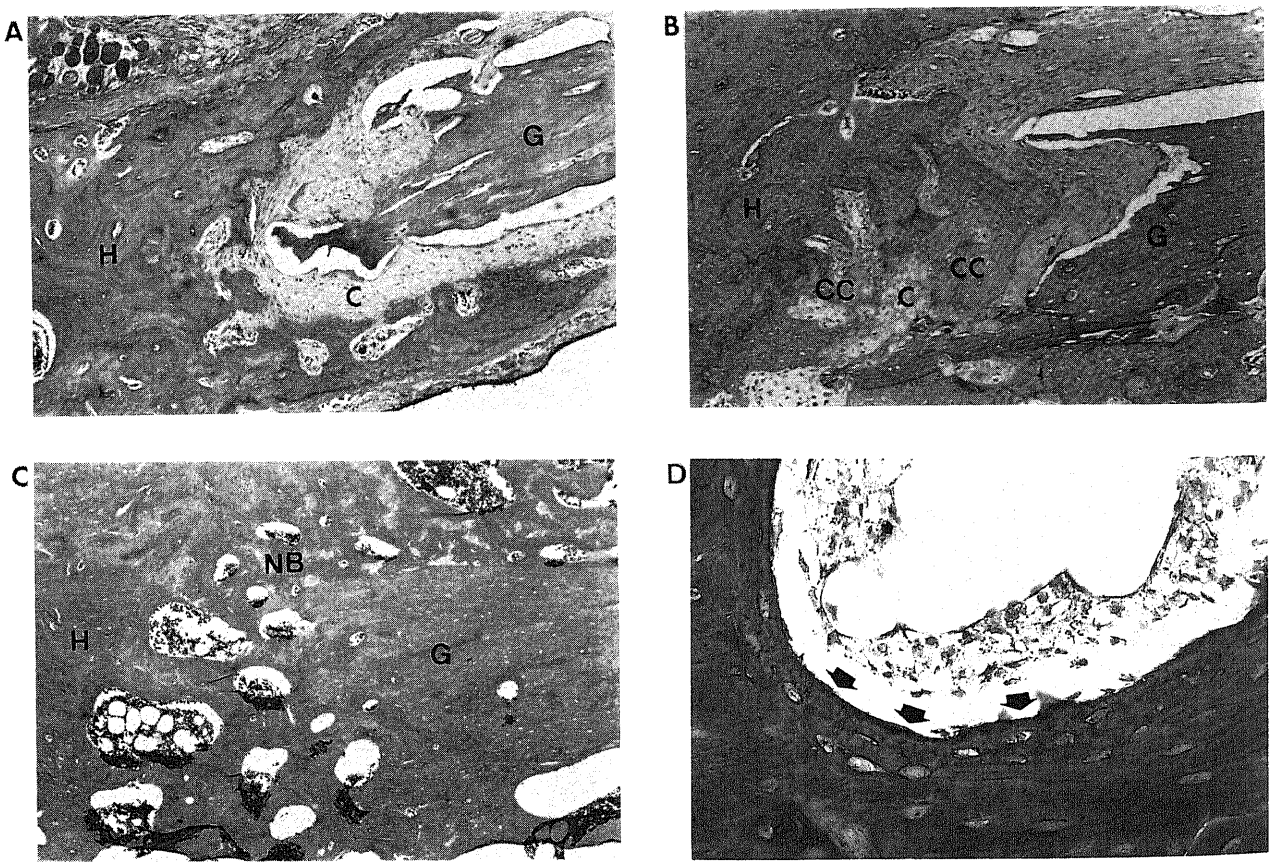

Fig. 7. Photomicrograph of the host-graft junction of an autoclaved allograft. A, 8 weeks after transplantation. Fibrous connective tissue is seen at the host-graft junction. Cartilage (C) is formed at the border of the host bone (hematoxylin-eosin stain, ×32). B, 12 weeks after transplantation. Cartilage (C) is seen at the host-graft junction. Calcified cartilage (CC) is formed at the border of the host bone. No new appositional bone is formed at the border of the resorption cavity at graft bone (hematoxylin-eosin stain, ×40). C, 24 weeks after transplantation. Newly formed bone (NB) and the necrotized bone is seen at the graft bone near the host-graft junction (hematoxylin-eosin stain, ×32). D, 24 weeks after transplantation. A deep-blue osteoid (arrows) is seen at the rim of Haversian canal in the allograft (Rális tetrachrome stain, ×200).

凍結処理同種骨が骨誘導能や骨伝導能を有することは実験的に確かめられており，骨形成能を有する移植骨材として広く臨床的に用いられている[1)25)]．本実験における凍結処理同種骨の着床過程をみると，移植後4週目には接合部にみられた線維性の結合織は，母床側と移植骨側で一部軟骨化や骨化が起こっていた．移植後8週目の接合部は軟骨でみたされ，母床側のみならず移植骨側にも軟骨性骨化がみられ，移植骨への新生骨の添加が認められた．接合部中央ではまだ軟骨組織であるのに対し

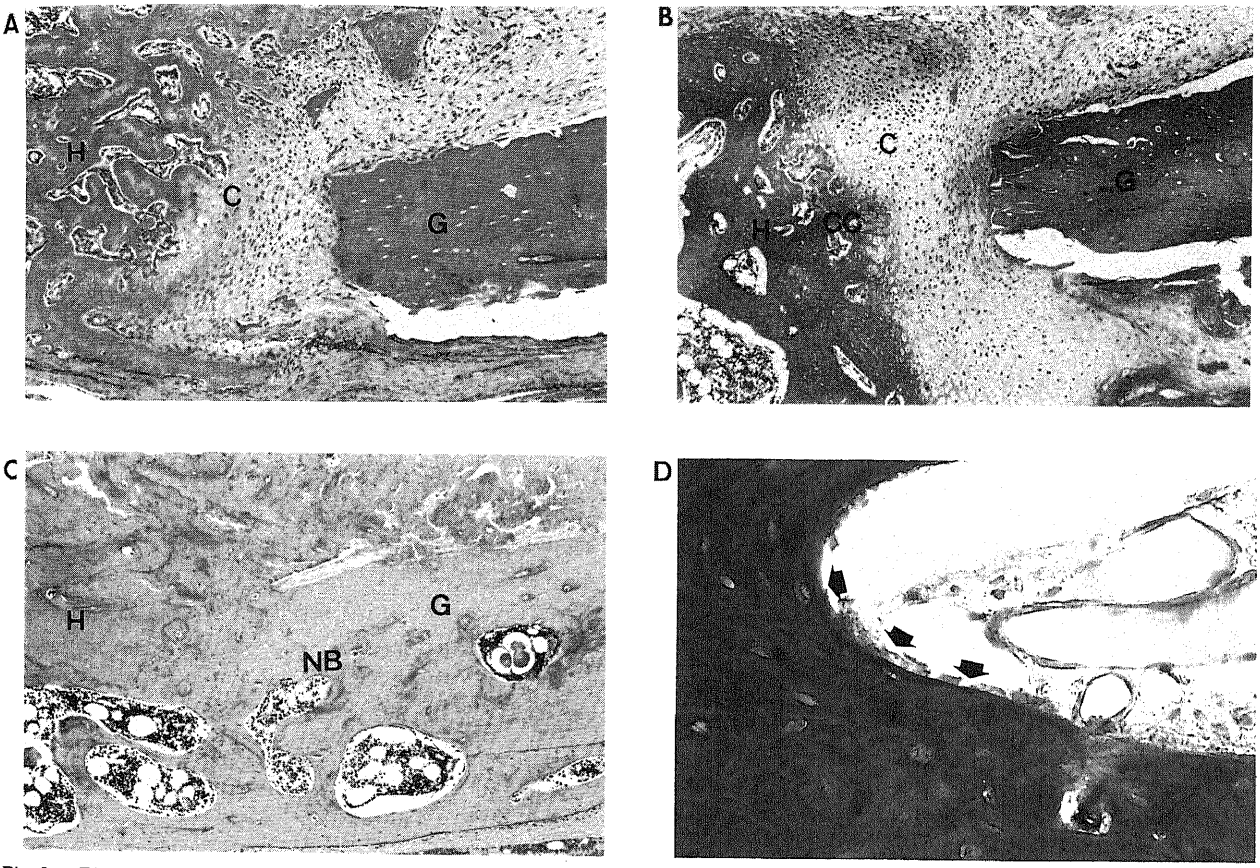

Fig. 8. Photomicrograph of the host-graft junction of an EOG sterilized allograft. A, 8 weeks after transplantation. Fibrous connective tissue and cartilage (C) is seen at the host-graft junction. The cartilage (C) is formed at the border of the host bone but not at the border of the graft bone (hematoxylin-eosin stain, ×40). B, 12 weeks after transplantation. Cartilage (C) is seen at the host-graft junction. Calcified cartilage (CC) is formed at the border of the host bone. No new appositional bone is formed at the border of the resorption cavity at graft bone (hematoxylin-eosin stain, ×40). C, 24 weeks after transplantation. Newly formed bone (NB) and the necrotized bone is seen at the graft bone near the host-graft junction (hematoxylin-eosin stain, ×32). D, 24 weeks after transplantation. A deep-blue osteoid (arrows) is seen at the rim of Haversian canal in the allograft (Rális tetrachrome stain, ×200).; EOG, ethylene oxide gas.

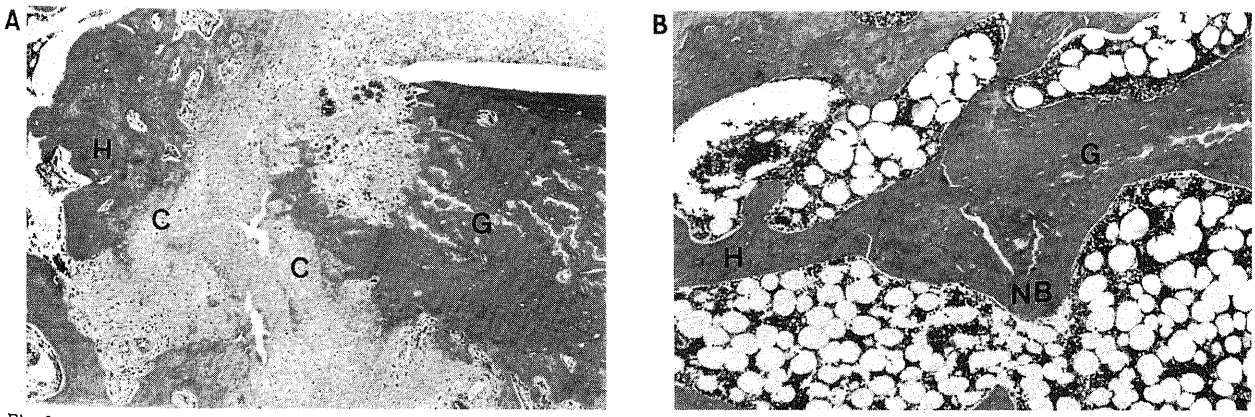

Fig. 9. Photomicrograph of the host-graft junction of an autoclaved allograft supplemented with AAA bone. A, 8 weeks after transplantation. Fibrous connective tissue and cartilage (C) is seen at the host-graft junction. The cartilage (C) is formed at the border of the host bone and the graft bone (hematoxylin-eosin stain, ×40). B, 24 weeks after transplantation. New appositional bone (NB) is deposited along the graft bone (hematoxylin-eosin stain, ×40).; AAA bone, autolyzed antigen-extracted allogeneic bone.

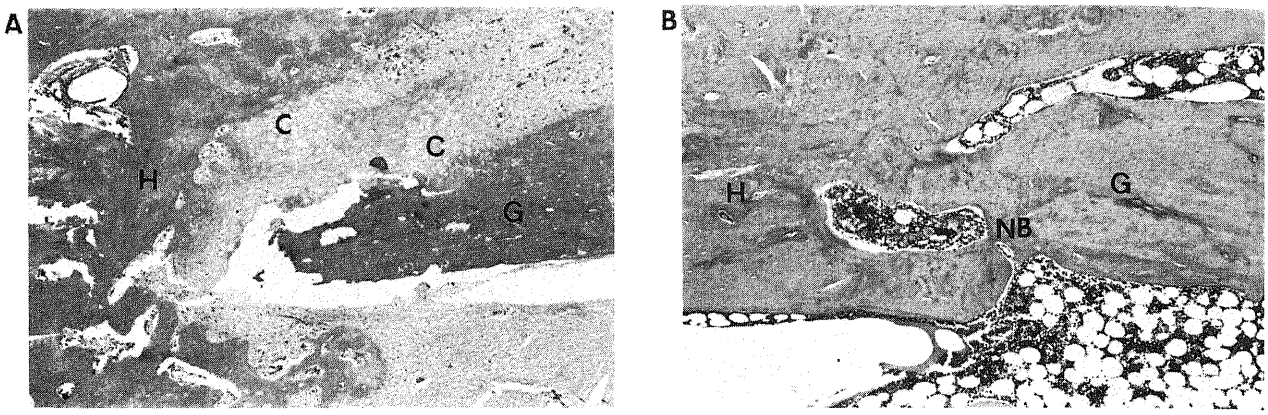

Fig. 10. Photomicrograph of the host-graft junction of an EOG sterilized allograft supplemented with AAA bone. A, 8 weeks after transplantation. Cartilage (C) is seen at the host-graft junction. Calcified cartilage (CC) is formed at the border of the host bone and the graft bone (arrow) (hematoxylin-eosin stain, ×40). B, 24 weeks after transplantation. New appositional bone (NB) is deposited along the graft bone (hematoxylin-eosin stain, ×40).; EOG, ethylene oxide gas; AAA bone, autolyzed antigen-extracted allogeneic bone.

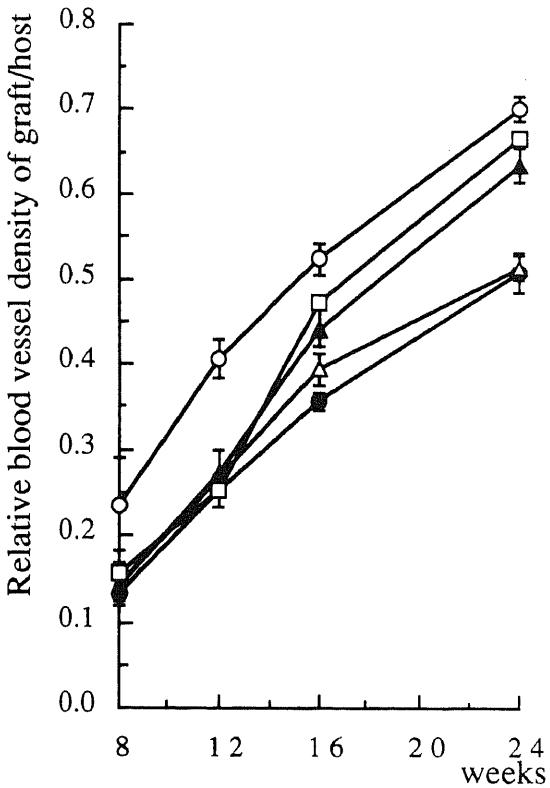

Fig. 11. Changes of relative blood vessel density evaluated by microangiography. Values are expressed as the means and standard deviation of the vessel density. The allografts supplemented with AAA bone show higher blood vessel density than the allografts nonsupplemented with AAA bone. ○, frozen alograft; ●, autoclaved allograft; △, EOG sterilized allograft; ▲, autocalved allograft+AAA bone; □, EOG sterilized allograft+AAA bone; AAA bone, autolyzed antigen-extracted allogeneic bone; EOG, ethylene oxide gas.

て，移植骨側で軟骨性骨化や新生骨の添加がみられたのは，凍結処理同種骨が有する骨誘導能によって，母床側から増生してきた未分化間葉系細胞を軟骨や新生骨へ分化誘導した[1]ためと考えられた．また，血管造影で移植骨に血管の侵入が確認された時期に，組織学的には移植骨への新生骨の添加や新生骨の移植骨内への侵入が認められていた．この所見から，凍結処理同種骨は骨伝導能を有することが示された．

移植骨が骨誘導能を有する場合，移植骨の着床に際して骨誘導は骨伝導を促進するといわれている[35]．凍結処理同種骨内への血管侵入が，特に移植後8，12週目ですでに他の処理骨より多く認められたのは，凍結処理同種骨の有する骨誘導能が骨伝導作用を促進したためと考えられた．

以上から，凍結処理同種骨の移植において，まず骨誘導が作用し，骨伝導が骨誘導に促進されて作用することで，移植骨の着床や再構築が効率よくなされているものと考えられた．

Ⅲ．オートクレーブ処理同種骨の骨形成能について

滅菌を目的としたオートクレーブ処理の条件は，日本薬局方(第12改正)[36]により121℃20分と定められており，ハイスピード滅菌では132℃10分でも同等の滅菌効果が得られる．この条件下では，Bacillus stearothermophilus のように芽胞を形成することで温度耐熱株になる細菌に対しても滅菌は有効で，さらにウィルスをも死滅させる．著者の実験では，日本薬局方の条件を踏まえて，Johnston ら[13]や Harringron ら[14]が骨腫瘍切除後の再建時に切除した自家骨に施している135℃10分のオートクレーブ処理の条件にしたがって，同種骨を処理した．

オートクレーブ処理同種骨移植の着床において，移植骨側の線維性結合織には軟骨や新生骨がほとんど分化誘導されず，母床側より移植骨に向かって接合部の線維性結合織に増殖した軟骨や軟骨性骨化によって接合部が埋められ，その結果母床と移植骨が骨癒合を起こしていた．この所見から，オートクレーブ処理同種骨は骨誘導能を有しないことが示された．骨誘導能を担う骨形成蛋白は，免疫反応によって失活するほかに，熱，キレート剤，酸，アルカリ，蛋白変性剤，超音波，放射線，感染などにより破壊されてしまう[26]．オートクレーブ処理骨では，同種骨を高圧環境下で高温蒸気滅菌するために骨形成蛋白は失活してしまい，骨誘導を示さなかったものと考えられた．

オートクレーブ処理同種骨への血管侵入に関しては，移植後8週目の血管造影像で移植骨内にわずかな血管を認め，以後徐々に移植骨内への血管侵入は増加していた．組織学的には，移植骨への血管侵入と共に新生骨の移植骨への侵入が認められた．この所見から，オートクレーブ処理同種骨は骨伝導能を有

するものと考えられた．

つまり，オートクレーブ処理同種骨においては，凍結処理同種骨の着床と異なり，主に骨伝導によって移植骨の着床がなされるものと考えられた．オートクレーブ処理同種骨の骨伝導能に関しては，移植骨への血管侵入率の結果から，凍結処理同種骨の骨伝導能よりも劣るものと考えられる．これは，ひとつにオートクレーブ処理同種骨は骨誘導能をほとんど有しないために，骨伝導が骨誘導能によって促進されることがないためと考えられた．さらに，Burchardt[31]の報告のように，移植骨を熱処理することで移植骨内のハーバース管の管内に，熱処理によっ

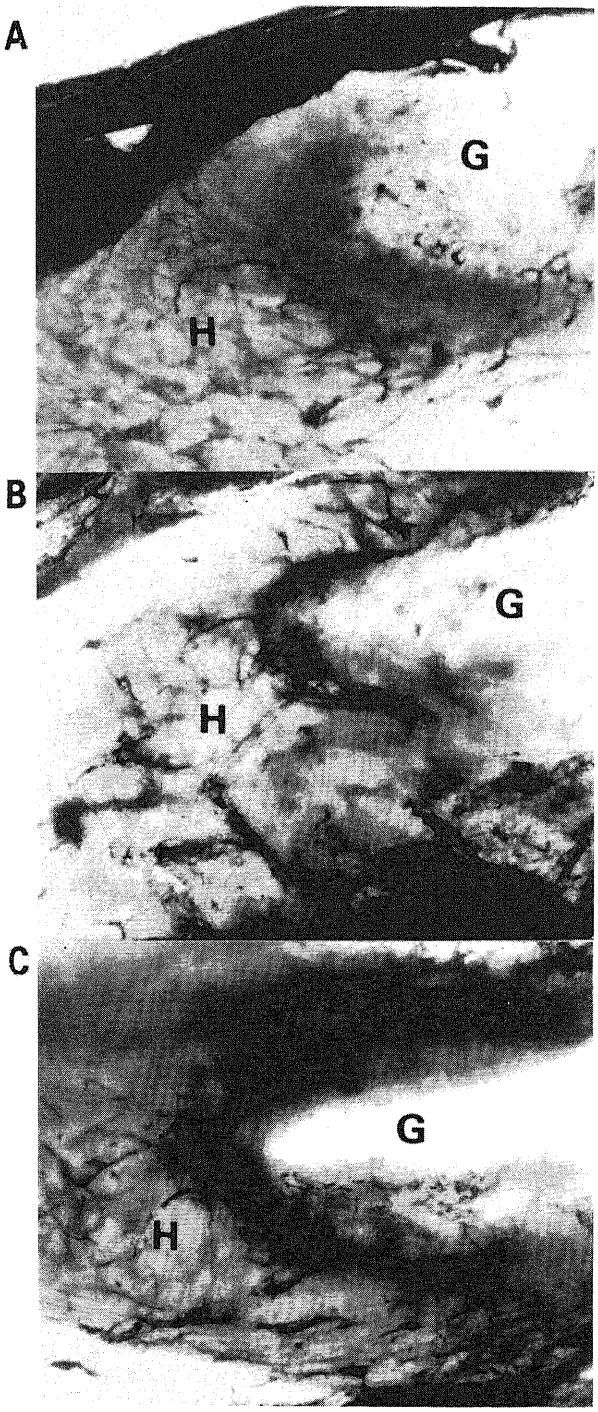

Fig. 12. Microangiogram of the host-graft junction of an allograft at 8 weeks after operation. The network of newly formed blood vessel invading into the graft bone from the host bone is seen. These relative density is higher in the frozen allograft than in the autoclaved allograft or EOG sterilized allograft. A, frozen allograft; B, autoclaved allograft; C, ethylene oxide gas sterilized allograft; G, graft bone; H, host bone.

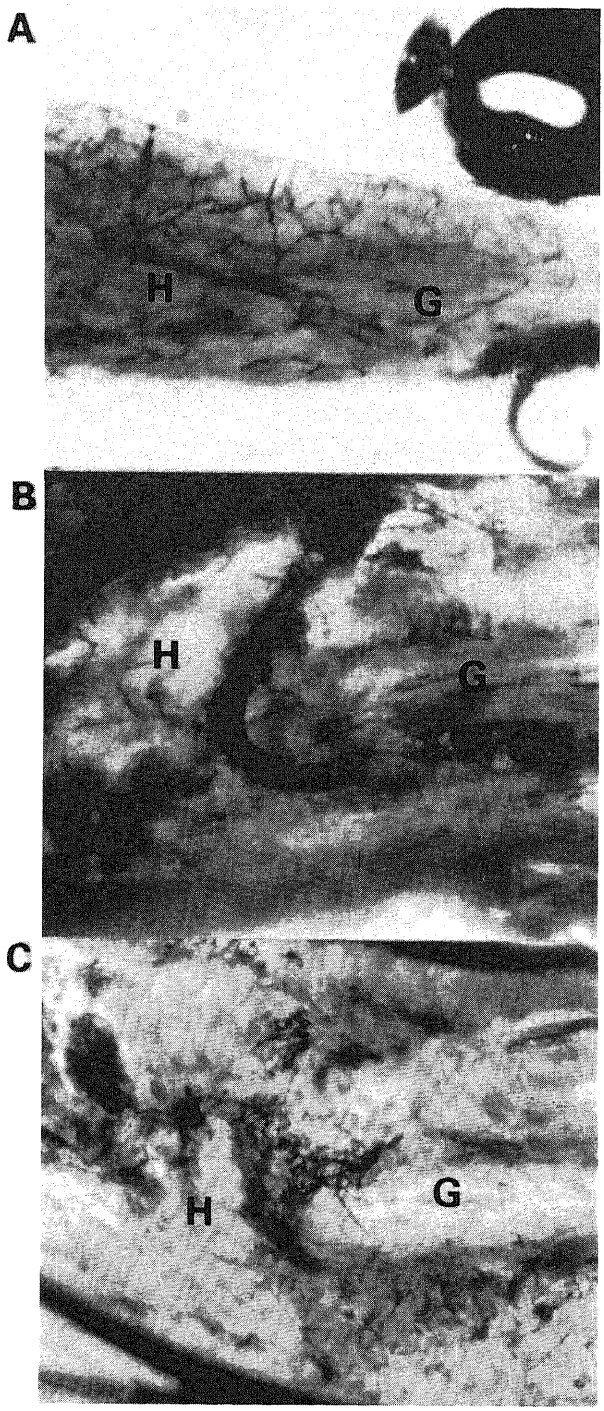

Fig. 13. Microangiogram of the host-graft junction of the allograft at 24 weeks after operation. Revascularization is seen in the frozen allograft. The relative network density of newly formed blood vessel is higher in the frozen allograft than in the autoclaved allograft or EOG sterilized allograft. A, Frozen allograft; B, autoclaved allograft; C, ethylene oxide gas sterilized allograft; G, graft bone; H, host bone.

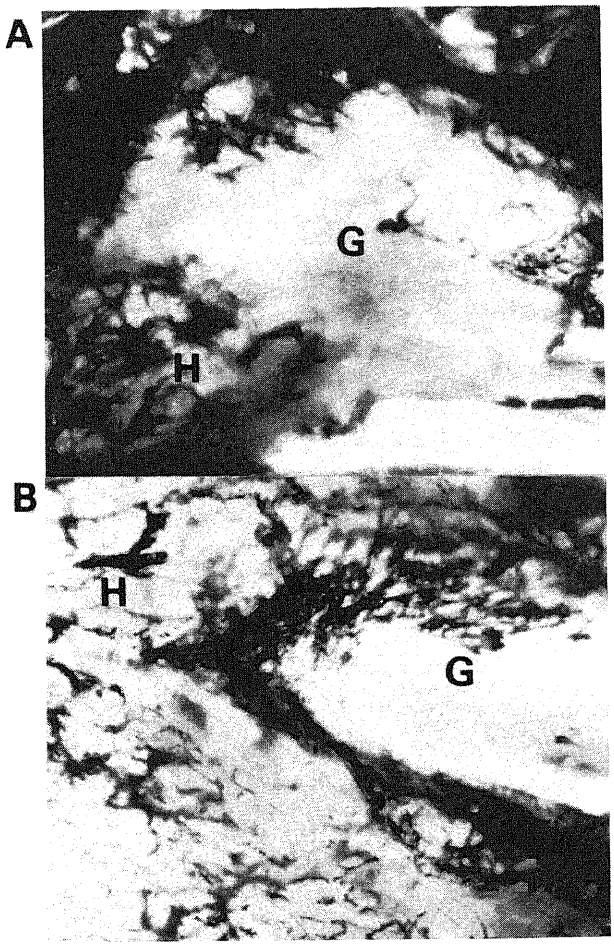

Fig. 14. Microangiogram of the host-graft junction of the allograft supplemented with AAA bone at 8 weeks after operation. The network of newly formed blood vessel invading around the graft bone from the host bone is seen. These relative density is higher in the frozen allograft than in the autoclaved allograft or EOG sterilized allograft. A, autoclaved allograft; B, EOG sterilized allograft; AAA bone, autolyzed antigen-extracted allogeneic bone; EOG, ethylene oxide gas; G, graft bone; H, host bone.

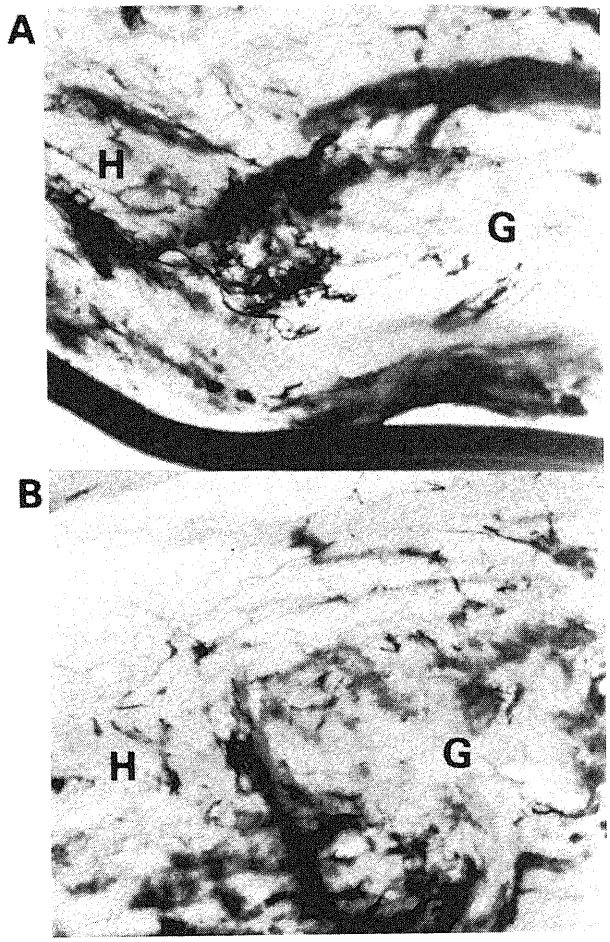

Fig. 15. Microangiogram of the host-graft junction of an allograft supplemented with AAA bone at 24 weeks after operation. The relative network density of newly formed blood vessel is similar in the frozen allograft to in host bone and higher than in the autoclaved allograft or EOG sterilized allograft. A, autoclaved allograft; B, EOG sterilized allograft; AAA bone, autolyzed antigen-extracted allogeneic bone; EOG, ethylene oxide gas; G, graft bone; H, host bone.

Table 2. Statistical analysis of the blood vessel density

1) 8 & 12 weeks after implantation

	F	A	E	AA	EA
F		*	*	*	*
A					
E					
AA					
EA					

2) 16 weeks after implantation

	F	A	E	AA	EA
F		*	*		
A					
E					
AA		*			
EA		*			

3) 24 weeks after implantation

	F	A	E	AA	EA
F		*	*		
A					
E					
AA		*	*		
EA		*	*		

*, significant difference between the two groups ($p<0.05$) by Scheffe F-test; F, frozen allograft; A, autoclaved allograft; E, EOG sterilized allograft; AA, autoclaved allograft + AAA bone; EA, EOG sterilized allograft + AAA bone; AAA bone, autolyzed antigen-extracted allogeneic bone; EOG, ethylene oxide gas.

て生じたコラーゲンの変性物質などがつまるため，骨伝導能が一部妨げられたことも関与していると考えられた．

Ⅳ．エチレンオキサイドガス処理同種骨の骨形成能について

Cloward[15]は，凍結同種骨を臨床に用いた中で，22％に移植骨の感染がみられたことから，滅菌処理同種骨の必要性を強調している．また，Johnson ら[17]も移植後感染を防止するうえで滅菌処理同種骨が重要であることを強調している．滅菌処理の中では，エチレンオキサイドガスは移植骨の骨誘導能を阻害しないと報告されていることから，滅菌処理の簡便性も合わせもつエチレンオキサイドガスによる処理同種骨の有用性が報告[15)~17)]されている．しかし，Cloward[15]の報告はエチレンオキサイドガス処理同種骨の臨床応用の報告のみで，基礎的な実験に裏付けされたものではない．また，Johnson ら[17]の実験ではエチレンオキサイドガス処理同種骨で骨欠損部を再建するときに母床の骨膜を温存しているため，エチレンオキサイドガス処理同種骨そのものの骨形成能は検討されていない．

本実験におけるエチレンオキサイドガス処理同種骨の着床過程では，母床より増殖してきた軟骨や軟骨性骨化部によって接合部が埋まることで，移植骨は骨癒合を起こしていた．一方，母床より増殖してきた軟骨や新生骨とは別に，凍結処理同種骨の移植でみられたような移植骨側における線維性結合織の軟骨や新生骨への分化誘導はほとんどみられず，エチレンオキサイドガス処理同種骨の骨誘導能はほぼ消失していることが示唆された．また，移植骨内への血管侵入については，オートクレーブ処理同種骨とほぼ同様の経過をたどり，エチレンオキサイドガス処理同種骨は骨伝導能を有することが示された．

エチレンオキサイドガス処理同種骨の骨誘導能がほとんど消失していた原因として，エチレンオキサイドガス処理同種骨に残存する脂質類などの関与が考えられた．Mikulski ら[32]は，同種骨に存在する脂質類を抽出し骨誘導物質に加えて移植した結果，骨誘導能が阻害されたと報告している．また，Urist ら[18)~20)]や垣内ら[33)34)]も同種骨の脱脂操作の必要性を報告している．しかし，著者の実験で用いたエチレンオキサイドガス処理同種骨では，特に脱脂操作を行っていないため，骨誘導能が阻害されたものと考えられた．

ところで，同種骨を脱脂する場合，同種骨へのエチレンオキサイドガスの浸透性をよくするために凍結乾燥処理が必要であるが，同種骨の力学的圧縮強度は凍結乾燥処理することによって新鮮骨に比べ約70％に低下する[37]．Cloward は，臨床報告からエチレンオキサイドガス処理同種骨の力学的強度が凍結処理同種骨に比べ若干低下することを報告しており[15]，同種骨に脱脂や凍結乾燥処理を加えることでエチレンオキサイドガス処理骨の力学的強度はさらに低下するものと考えられる．力学的強度の低下した処理同種骨では，塊状移植骨材として臨床応用するには移植骨自体の支持性に不安が残るため，本実験ではエチレンオキサイドガス処理同種骨に脱脂操作を加えずに移植を行った．しかし，このようなエチレンオキサイドガス処理同種骨においても，骨伝導作用によって経時的に移植骨への血管や新生骨の侵入が増加し，移植骨の再構築が徐々に起こっていることが示された．

Ⅴ．化学的操作を加えた脱灰凍結乾燥同種骨移植群の骨形成について

化学的操作を加えた脱灰凍結乾燥同種骨は，皮質骨に含まれる骨形成蛋白を安定化させた処理骨で，この同種骨単独移植でも未分化間葉系細胞に作用して骨誘導を起こすことが確かめられている[18)~22)]．

著者の実験においては，骨誘導能が損なわれている滅菌処理同種骨でも骨伝導能によって骨癒合を起こしていたが，化学的操作を加えた脱灰凍結乾燥同種骨移植群では化学的操作を加えた脱灰凍結乾燥同種骨非移植群に比べ，早期より骨癒合が得られていた．これは，化学的操作を加えた脱灰凍結乾燥同種骨を移植することによって滅菌処理同種骨を単独で移植した場合よりも移植骨周囲の線維性結合織に軟骨化や骨化が促進され，さらに軟骨化や骨化を起こした部分に母床からの血管の侵入も増加することから，化学的操作を加えた脱灰凍結乾燥同種骨の骨誘導が効率よく作用していたためと考えられた．また，移植床に血行が十分にみられるようになると，移植骨の骨伝導作用が移植後早期から期待でき[26]，そのために移植骨への血管や骨形成細胞などの侵入増殖が早まったものと考えられた．

Ⅵ．臨床応用への展望

悪性骨腫瘍の治療における患肢温存手術や人工関節再置換時の大きな骨欠損は関節近傍や骨幹部に多く，自家骨では骨供給量に制限があるために，人工物や同種骨による再建が行われている．特に，同種骨で再建する場合には，同種骨自体に支持性が要求されるため，塊状移植骨を用いることが多い．従って，臨床応用を考えたうえでの滅菌処理骨の移植実験を行うには，このように臨床でよく行われている長管骨の骨欠損に対する再建を想定した実験系で処理骨移植を行うことが必要であると考え，著者はラットの大腿骨全長の約1/3（約10mm）の骨欠損部を作成し，これを処理同種骨で再建するという方法を行った．

骨欠損部をすべて人工物で再建した場合，人工物の緩みや耐久性の問題から長期的な支持性を獲得することは困難であり，さらに人工物自体への靱帯や腱の再生着がむずかしいために，構築的にかつ機能的に優れた再建方法とは言い難い．一方，滅菌処理同種骨は骨伝導能によって移植骨の着床が起こり，骨誘導物質を付加することで骨形成に優れた移植骨材になりえることが実験的に確かめられたことから，滅菌処理同種骨を用いた再建においては，人工物では期待できない長期的な，または永続的な支持性の獲得が可能であると思われた．

また，滅菌処理骨における靱帯や腱の再生着については，オートクレーブ処理自家骨における臨床報告で十分に再生着が起こるといわれている[13]ものの，詳しい組織学的かつ力学的な実験報告はなく，今後検討されなくてはならない問題点である．しかし，滅菌処理骨は人工物と違って生体より採取した骨であることから，靱帯や腱の生物学的な再生着が期待されうるものと考えられ，これを用いることで機能的な再建も可能となると思われる．

さらに，滅菌処理骨においては，感染の危惧がある同種骨でも滅菌処理することで移植骨材として使用できることや，凍結処理同種骨にみられる移植後感染の危惧がほとんどないことなどの利点があるため，我が国では入手困難な凍結処理同種骨にかわる移植骨材として広く臨床応用され得るものと考えられる．

結　　論

ラットの大腿骨を用いて，オートクレーブ処理同種骨やエチレンオキサイドガス処理同種骨の移植実験を行い，凍結処理骨

の移植抗原性や骨形成能と比較検討して以下の結論を得た．

1．皮膚脱落試験による移植抗原性については，新鮮同種骨の脱落日数（8.6±1.14日）に比べ凍結処理骨（12.2±0.837日），オートクレーブ処理骨（11.8±0.837日）やエチレンオキサイドガス処理骨（11.2±1.13日）の皮膚脱落日数は統計学的に有意に延長し（$p<0.05$），各処理骨の抗原性が新鮮同種骨のそれよりも低下していた．各処理骨の皮膚脱落日数の間には統計学的に有意差を認めず，滅菌処理骨の抗原性は凍結処理骨の抗原性と同程度まで低下していた．

2．凍結処理骨では，X線像から骨癒合は移植後8週に認められた．組織学的な着床過程では，接合部において母床より増殖してきた骨化部分と，移植骨の骨誘導能により移植骨周囲の結合織から分化誘導された軟骨化や軟骨性骨化した部分とが骨性に結合していた．さらに，移植骨内へ血管が侵入すると共に移植骨内に新生骨が認められ，凍結処理骨の着床過程においては，骨誘導能に引き続き骨伝導能が作用していた．

3．オートクレーブ処理同種骨やエチレンオキサイドガス処理同種骨では，X線像から骨癒合は移植後12週目にみられ，凍結処理骨より遅延していた．組織学的には，滅菌処理骨は骨誘導能を有しないために，移植骨周囲の線維性結合織には軟骨化や骨化の分化誘導がみられず，移植骨内へ血管が侵入すると共に移植骨への新生骨の添加が増加し，滅菌処理骨は主に骨伝導能によって着床を起こしていた．

4．オートクレーブ処理同種骨やエチレンオキサイドガス処理同種骨に化学的操作を加えた脱灰凍結乾燥同種骨を加えた群では，各処理骨の単独移植に比べ骨癒合（移植後8週）が促進されていた．組織学的には，化学的操作を加えた脱灰凍結乾燥同種骨を移植したことで移植骨周囲に早期から骨誘導が起こり，この結果，化学的操作を加えた脱灰凍結乾燥同種骨非移植群よりも骨癒合が促進されていた．

以上，滅菌処理同種骨は，凍結処理骨よりも骨癒合に遅延がみられるものの，拒絶されることなく，その骨伝導能によって十分な骨癒合を起こすことが証明された．このことは，滅菌処理骨が塊状移植骨材として臨床応用できることを示唆するものである．さらに，滅菌処理同種骨の周囲に骨誘導物質を移植することで，より骨形成能の優れた移植骨材となりえるものと考えられる．

謝　辞

稿を終えるにあたり，御指導，御校閲を承りました恩師富田勝郎教授および，直接御指導，御教示をいただきました下崎英二講師に深甚なる謝意を表します．また，本研究遂行に御助言，御協力いただきました整形外科骨移植班の糸川秀人，北岡克彦，小林尚史先生，ならびに安田俊久文部技官に感謝します．

なお，本論文の要旨の一部は第9回骨・関節・軟部組織移植研究会，第6回日本整形外科学会基礎学術集会において発表した．

文　献

1） **Goldberg, V. M. & Stevenson, A.**: Natural history of autografts and allografts. Clin. Orthop., **225**, 7-16 (1987).

2） **Heiple, K. G., Chase, S. W. & Herndon, C. H.**: A comparative study of the healing process following different types of bone transplantation. J. Bone Joint Surg., **45-A**, 1593-1616 (1963).

3） **糸満盛憲，小林明正**：骨銀行．第1版，64-76頁，ヒューマンティワイ，東京，1990.

4） **Mankin, H. J., Doppelt, S. & Tomford, W.**: Clinical experience with allograft implantation. Clin. Orthop., **174**, 69-86 (1983).

5） **Itoman, M., Sasamoto, N. & Yamamoto, M.**: Banked bone grafting for bone defect repair. J. Jpn. Orthop. Assoc., **62**, 461-469 (1988).

6） **Kreicbergs, A. & Köhler, P.**: Bone exposed to heat. *In* M. Aebi & P. Regazzoni (Eds.), Bone Transplantation, 1st ed., p155-161, Springer-Verlag Berlin Heidelbelg, Germany, 1989.

7） **Köhler, P., Glas, J. E., Larsson, S., Larsson, S. & Kreicbergs, A.**: Incorporation of nonviable bone grafts. Acta Orthop. Scand., **58**, 54-60 (1987).

8） **Kreicbergs, A. & Köhler, P.**: Diaphyseal reconstruction by autoclaved bone. Acta Orthop. Scand., **58**, 61-65 (1987).

9） **Wangerin, K., Ewers, R. & Kestel, M.**: Interaction of bone resorption and bone synthesis using an autoclaved bone graft. Prog. Clin. Biol. Res., **187**, 343-351 (1985).

10） **Wangerin, K., Ewers, R., Wotttge, H. U. & Randzio, G.**: The autoclaved autogenous bone graft as a reimplant. J. Maxillofac. Surg., **14**, 132-137 (1986).

11） **Thompson, V. P. & Steggal, C. T.**: Chondrosarcoma of the proximal portion of the femur treated by resection and bone replacement. J. Bone Joint Surg., **38-A**, 357-367 (1956).

12） **Smith, W. S. & Simon, M. A.**: Segmental resection for chondrosarcoma. J. Bone Joint Surg., **57-A**, 1097-1103 (1975).

13） **Johnston, J. O., Harries, T. J., Alexander, C. E. & Alexander, A. H.**: Limb salvage procedure for neoplasms about the knee by spherocentric total knee arthroplasty and autogenous autoclaved bone grafting. Clin. Orthop., **181**, 137-145 (1983).

14） **Harrington, K. D., Johnston, J. O., Kaufer, H. N., Luck, J. V. & Moore, T. M.**: Limb salvage and prosthetic joint reconstruction for low-grade and selected high-grade sarcomas of bone after wide resection and replacement by autoclaved autogeneic grafts. Clin. Orthop., **211**, 180-214 (1986).

15） **Cloward, R. B.**: Gas-sterilized cadaver bone grafts for spinal fusion operations. Spine, **5**, 4-10 (1980).

16） **Prop, D. J., Pedrotti, W. P., Burres, K. P. & Oklund, S.**: Superior osteogenesis in transplanted allogeneic canine skull following chemical sterilization. Clin. Orthop., **168**, 230-242 (1982).

17） **Johnson, A. L., Shokry, M. M. & Stein, L. E.**: Preliminary study of ethylene oxide sterilization of full-thickness cortical allografts used in segmental femoral fracture. Am. J. Vet. Res., **46**, 1050-1056 (1985).

18） **Urist, M. R.**: Bone: Formation by autoinduction. Science, **150**, 893-899 (1965).

19） **Urist, M. R., Mikulski, A. & Boyd, S. D.**: A

chemosterilized antigen extracted bone morphogenic alloimplant. Arch. Surg., **110**, 416-428 (1975).

20) **Urist, M. R. & Dawson, E.**: Intertransverse process fusion with the aid of chemosterilized autolyzed antigen-extracted allogeneic (AAA) bone. Clin. Orthop., **154**, 97-113 (1981).

21) **Iwata, H., Hanamura, H., Kaneko, M., Yasuhara, N., Terashima, Y., Kajino, G., Ida, K., Mabushi, Y. & Nakagawa, M.**: Chemosterilized autolyzed antigen-extracted allogeneic (AAA) bone matrix gelatin for repair of defects from excision of benign bone tumors: a preliminary report. Clin. Orthop., **154**, 150-155 (1981).

22) **岩田 久，花村浩克，安原徳政，金子正幸**：骨形成因子(BMP)を含む AAA bone matrix gelatin の特徴とその臨床骨移植術への応用．別冊整形外科，8, 33-41 (1985).

23) **糸満盛憲，小沢 隆，山崎幹雄**：同種骨の抗原性．整・災外，27, 355-360 (1984).

24) **Rális, Z. A. & Rális, H. M.**: A simple method for demonstration of osteoid in paraffin sections. Med. Lab. Tech., **32**, 203-213 (1975).

25) **Burchardt, H. & Enneking, W. F.**: Transplantation of bone. Surg. Clin. North Am., **58**, 403-427 (1978).

26) **三木 明，山室隆夫**：細胞の反応からみた各種骨移植材の比較検討．別冊整形外科，8, 48-51 (1985).

27) **Ray, R. D.**: Vascularization of bone grafts and implants. Clin. Orthop., **87**, 43-48 (1972).

27) **大作浩一**：同種骨移植マウスの免疫応答に関する研究．日整会誌，**62**, 71-83 (1988).

28) **小沢 隆，糸満盛憲**：同種処理骨の抗原性に関する実験的研究．北里医学，11, 482-494 (1981).

29) **市ノ川義美**：各種処理同種骨の移植抗原性，骨誘導能ならびに力学的強度に関する研究．歯科学報，**87**, 877-906 (1987).

30) **Brooks, D. B., Heiple, K. G., Herndon, C. H. & Powell, A. E.**: Immunological factors in homogenous bone transplantation. J. Bone Joint Surg., **45-A**, 1617-1626 (1963).

31) **Burchardt, H.**: The biology of bone graft repair. Clin. Orthop., **174**, 28-42 (1983).

32) **Mikulski, A. J. & Ulist, M. R.**: An antigenic antimorphogenetic bone hydrophobic glycopeptide (AHG). Prep. Biochem., **5**, 21-37 (1975).

33) **垣内雅明，細谷 徹，網谷克政，辻井 潔，濱田秀樹，米田 稔，高岡邦夫，小野哲郎**：脱灰骨基質から脱脂非脱灰骨基質へ．別冊整形外科，8, 153-160 (1985).

34) **垣内雅明，小野哲郎**：同種保存骨処理法の臨床的意義．臨整外，21, 1145-1153 (1986).

35) **Urist, M. R.**: Osteoinduction in undemineralized bone implants modified by chemical inhibitors of endogenous matrix enzymes. Clin. Orthop., **87**, 132-137 (1972).

36) **鈴木郁生，井上哲男，福田秀臣**：滅菌法及び無菌操作法並びに超ろ過法．日本薬局方解説書，第十二改正，B-778-B-791 頁，廣川書店，東京，1992.

37) **糸満盛憲，小林明正**：骨銀行．第1版，33-35 頁，ヒューマンティワイ，東京，1990.

Experimental Study on the Osteosynthetic Properties of Sterilized Allografts

Takao Itoh, Department of Orthopaedic Surgery, School of Medicine, Kanazawa University, Kanazawa 920
－J. Juzen Med Soc., **101**, 802－816 (1992)

Key words allogeneic bone graft, autoclave, ethylene oxide gas, autolyzed antigen-extracted allogeneic bone, sterilization

Abstract

Serious problems associated with frozen allografts include infection developing after implantation and difficulty in obtaining them in Japan because of religious and social factors. If the osteosynthetic properties of sterilized allografts, such as autoclaved allografs (135℃, 10 min) and ethylene oxide gas sterilized allografts (EOG allografts), are similar to those of frozen allografts (－80℃), such allografts would overcome the problem mentioned above. The purpose of this study is to compare the osteosynthetic properties of sterilized allografts with those of frozen allografts in animal experiments. The allografts were obtained from the 10 mm femoral diaphysis of Wistar rats and treated to bring them to one of the above-mentioned sterilization conditions. The immunological response was checked by skin graft assay. Each allograft was implanted into a 10 mm femoral diaphyseal defect made in an SD rat. In other sterilized allograft implanted groups, the reconstructions were supplemented with autolyzed antigen-extracted allogeneic bone (AAA bone). The reconstructions were investigated with respect to incorporation by radiography, histology and microangiography at 2, 4, 8, 12, 16 and 24 weeks after reconstruction. In the skin graft assay, the antigen level of the sterilized allografts was similar to that of the frozen allografts, but was not completely extracted. Bony union was achieved at 8 weeks after reconstruction of the frozen allografts and at 12 weeks after reconstruction of the sterilized allografts radiographically. New appositional bone was present at the border of the grafted bone at 8 weeks after transplantation of the frozen allografts. On the other hand, no appositional bone was present at the border of the sterilized allograft at 12 weeks after transplantation. These findings suggest that frozen allografts, but not sterilized allografts, have an osteoinductive property which is largely destroyed by the sterilization methods. The

blood vessel density of the sterilized allografts was lower than that of the frozen allografts. The reason for this difference is that sterilized allografts have only osteoconduction. But new bone formation after the invasion of new vessels occurred in the sterilized allografts by osteoconduction. Supplemented with AAA bone, each type of allograft exhibited abundant new bone formation and invasion of new vessels compared to the nonsupplemented allografts. As the union of the sterilized allografts was satisfactory at the host-graft junction by osteoconduction, it is concluded that these allografts can be used for the reconstruction of large skeletal defects, and that the addition of osteoinductive material can improve the incorporation of the sterilized allograft.